

**ФЕДЕРАЛЬНОЕ ГОСУДАРСТВЕННОЕ БЮДЖЕТНОЕ ОБРАЗОВАТЕЛЬНОЕ  
УЧРЕЖДЕНИЕ ВЫСШЕГО ОБРАЗОВАНИЯ  
«РОСТОВСКИЙ ГОСУДАРСТВЕННЫЙ МЕДИЦИНСКИЙ УНИВЕРСИТЕТ»  
МИНИСТЕРСТВА ЗДРАВООХРАНЕНИЯ РОССИЙСКОЙ ФЕДЕРАЦИИ**

**Лечебно-профилактический факультет**

Оценочные материалы

по дисциплине **Лучевая диагностика**

Специальность **31.05.01 ЛЕЧЕБНОЕ ДЕЛО**

Зав. кафедрой \_\_\_\_\_

\_\_\_\_\_Бабаев М.В.

**1. Перечень компетенций, формируемых дисциплиной профессиональных (ПК):**

Код и наименование профессиональной компетенции
ПК-3 Проведение обследования пациента с целью установления диагноза

**2. Виды оценочных материалов в соответствии с формируемыми компетенциями:**

Наименование компетенции	Виды оценочных материалов	количество заданий на 1 компетенцию
ПК- 3	Задания закрытого типа	25 с эталонами ответов
	Задания открытого типа: Ситуационные задачи Вопросы для собеседования Задания на дополнения	75 с эталонами ответов

ПК- 3:

Задания закрытого типа: **ВСЕГО 25 заданий.**

Задание 1. Инструкция: Выберите один правильный ответ.

**Принципом радиационной защиты является:**

1. принцип нормирования
2. принцип оптимизации
3. защита экраном
4. фильтрация

*Эталон ответа:* 3.защита экраном

Задание 2. Инструкция: Выберите один правильный ответ.

**Рентгеновские лучи открыл и описал их свойства:**

1. В.К. Рентген
2. А.А. Беккерель
3. А. Эйнштейн
4. И. Ньютон
5. *Эталон ответа:* 1.В.К. Рентген

Задание 3. Инструкция: Выберите один правильный ответ.

**К неионизирующему излучению относятся:**

1. рентгенография, флюорография
2. МРТ, ультразвуковая диагностика
3. Сцинтиграфия, ангиография
4. КТ, рентгеноскопия

*Эталон ответа:* 2. МРТ, ультразвуковая диагностика

Задание 4. Инструкция: Выберите один правильный ответ.

**Источником рентгеновского излучения является:**

1. электромагнит
2. пьезокристалл
3. радиофармпрепарат
4. рентгеновская трубка

*Эталон ответа:* 4. рентгеновская трубка

Задание 5. Инструкция: Выберите один правильный ответ.

**Смещение органов средостения в сторону патологии характерно для:**

1. экссудативного плеврита;
2. рака легкого;
3. ателектаза
4. острой пневмонии.

*Эталон ответа:* 3. ателектаза

Задание 6. Инструкция: Выберите один правильный ответ.

**К 1 группе критических органов относятся:**

1. все тело, гонады, красный костный мозг
2. мышцы, щитовидная железа, жировая ткань
3. кожный покров, костная ткань, кисти, предплечья, лодыжки, стопы
4. печень, почки, ЖКТ, легкие, хрусталик глаза

*Эталон ответа:* 1. все тело, гонады, красный костный мозг

Задание 7. Инструкция: Выберите один правильный ответ.

**Прямыми рентгенологическими признаками перелома являются:**

1. остеопороз
2. линия просветления
3. деформация кости
4. линия перелома, смещение отломков

*Эталон ответа:* 4. линия перелома, смещение отломков

Задание 8. Инструкция: Выберите один правильный ответ.

**На каком этапе заживления перелома происходит накопление солей кальция и возникает обызвествление:**

1. Соединительнотканная стадия
2. Остеоидная стадия
3. Истинно костная стадия
4. После формирования костной мозоли

*Эталон ответа:* 4. После формирования костной мозоли

Задание 9. Инструкция: Выберите один правильный ответ.

**Длительно не срастающимся переломом является перелом при котором:**

1. процесс консолидации увеличивается в 4 раза

2. сформировался ложный сустав
3. процесс консолидации длится 6 и более месяцев
4. процесс консолидации увеличивается в 2 раза

*Эталон ответа:* 1. процесс консолидации увеличивается в 4 раза

Задание 10. Инструкция: Выберите один правильный ответ.

**К рентгенологическим синдромам заболеваний легких не относится:**

1. Синдром патологии легочного рисунка
2. Синдром затемнения
3. Синдром патологии корня легкого
4. Синдром патологии легочных сосудов

*Эталон ответа:* 4. Синдром патологии легочных сосудов

Задание 11. Инструкция: Выберите один правильный ответ.

**Рентгенологическая картина 3 стадии ателектаза:**

1. Интенсивное гомогенное затемнение треугольной формы с вогнутыми контурами, смещение средостения в противоположную сторону
2. Гомогенное затемнение треугольной формы с выпуклыми контурами, смещение средостения в сторону патологии
3. Просветление с обеднением легочного рисунка и увеличением объема легочной ткани
4. Просветление с отсутствием на его фоне легочного рисунка, смещение средостения в противоположную сторону

*Эталон ответа:* 1. Интенсивное гомогенное затемнение треугольной формы с вогнутыми контурами, смещение средостения в противоположную сторону

Задание 12. Инструкция: Выберите один правильный ответ.

**На какой стадии острой пневмонии появляется прямой рентгенологический признак данного заболевания:**

1. стадия прилива
2. стадия красного опеченения
3. стадия серого опеченения
4. стадия разрешения

*Эталон ответа:* 2. стадия красного опеченения

Задание 13. Инструкция: Выберите один правильный ответ.

**Для рентгенологической картины при верхушечном раке (опухоли Панкоста) характерно:**

1. округлая тень с мультицентрическими контурами
2. симптом гантели - биполяр, один из полюсов которого образован периферическим раковым узлом, другой - метастазами
3. затемнение на верхушке легкого с бугристыми контурами, с разрушением 2-3 ребра
4. асимметричное расширение тени средостения

*Эталон ответа:* 3. затемнение на верхушке легкого с бугристыми контурами, с разрушением 2-3 ребра

Задание 14. Инструкция: Выберите один правильный ответ.

**Какая форма не относится к центральному раку легкого:**

1. пневмониеподобная
  2. эндобронхиальная
  3. экзобронхиальная
  4. перибронхиально-разветвленная
- Эталон ответа:* 1. пневмониеподобная

Задание 15. Инструкция: Выберите один правильный ответ.

**Рентгенологическими признаками первичного туберкулезного комплекса (очаг Гона) является:**

1. неоднородное затемнение треугольной формы сегмента или доли легкого;
  2. тень округлой формы с нечеткими контурами, расширение корня легкого, «дорожка» в виде линейных теней (лимфангит), соединяющая периферическую тень с корнем легкого.
  3. затемнение с нечетким контуром и очагами отсева
  4. круглый фокус с распадом и уровнем жидкости.
- Эталон ответа:* 2. тень округлой формы с нечеткими контурами, расширение корня легкого, «дорожка» в виде линейных теней (лимфангит), соединяющая периферическую тень с корнем легкого.

Задание 16. Инструкция: Выберите один правильный ответ.

**Рентгенологическое исследование желудка проводится:**

1. натощак
  2. после приема одного литра жидкости
  3. после очистительной клизмы
  4. без предварительной подготовки
- Эталон ответа:* 1. натощак

Задание 17. Инструкция: Выберите один правильный ответ.

**Рентгенологическими признаками ахалазии пищевода на начальных стадиях является:**

1. сужение просвета пищевода с неровными, четкими, ригидность контурами
  2. крупный дефект наполнения овальной формы с четкими контурами
  3. коническое сужение дистального отдела пищевода, замедление эвакуации контраста
  4. ограниченное выпячивание участка стенки пищевода с узкой шейкой
- Эталон ответа:* 3. коническое сужение дистального отдела пищевода, замедление эвакуации контраста

Задание 18. Инструкция: Выберите один правильный ответ.

**Рак пищевода чаще встречается:**

1. в верхнем отделе пищевода;
  2. в среднем отделе пищевода;
  3. в нижнем отделе пищевода;
  4. в абдоминальном отрезке пищевода.
- Эталон ответа:* 2. в среднем отделе пищевода

Задание 19. Инструкция: Выберите один правильный ответ.

**Рентгенологическими признаками для механической кишечной непроходимости являются:**

1. наличие свободного газа в брюшной полости;
2. наличие свободной жидкости в брюшной полости;
3. наличие арок и горизонтальных уровней жидкости в кишечнике;
4. нарушение топографии желудочно-кишечного тракта.

*Эталон ответа:* 3. наличие арок и горизонтальных уровней жидкости в кишечнике;

Задание 20. Инструкция: Выберите один правильный ответ.

**Методом ранней диагностики метастатического поражения костей является:**

1. обычная рентгенография;
2. линейная томография;
3. радиоизотопный метод;
4. рентгенография с функциональными пробами.

*Эталон ответа:* 3. радиоизотопный метод.

Задание 21. Инструкция: Выберите один правильный ответ.

**При периферическом раке легкого края характеристика контуров образования:**

1. четкие, ровные;
2. нечеткие, лучистые, тяжистые;
3. четкие, неровные;
4. определить невозможно.

*Эталон ответа:* 2. нечеткие, лучистые, тяжистые;

Задание 22. Инструкция: Выберите один правильный ответ.

**Остеопороз рентгенологически характеризуется:**

1. увеличением плотности костной ткани, утолщением кортикального слоя, сужением костно -мозгового канала;
2. повышением прозрачности кости, истончением кортикального слоя, расширением костно -мозгового канала;
3. участок деструкции с нечеткими контурами;
4. участок повышенной плотности.

*Эталон ответа:* 2. повышением прозрачности кости, истончением кортикального слоя, расширением костно-мозгового канала;

Задание 23. Инструкция: Выберите один правильный ответ.

**Достоверным симптомом перфорации полого органа является:**

1. нарушение положения и функции диафрагмы;

2. свободный газ в брюшной полости;
3. свободная жидкость в отлогих местах брюшной полости;
4. метеоризм.

*Эталон ответа:* 2. свободный газ в брюшной полости;

Задание 24. Инструкция: Выберите один правильный ответ.

**Рентгенологическим признаком наиболее простой формой легочных метастазов является:**

1. синдром множественных округлых теней;
2. синдром миллиарной диссеминации;
3. синдром распространенного затемнения;
4. синдром усиления легочного рисунка.

*Эталон ответа:* 1. синдром множественных округлых теней.

Задание 25. Инструкция: Выберите один правильный ответ.

**Подразделение рака на центральный и периферический зависит от:**

1. локализации в доле легкого;
2. уровня поражения бронхиального дерева;
3. формы опухоли;
4. расположения по отношению к плевре.

*Эталон ответа:* 2. уровня поражения бронхиального дерева;

Задания открытого типа: **ВСЕГО 75 заданий**

Задание 1.

Центральный рак легкого развивается из бронхов 1-\_\_\_ порядка

*Эталон ответа:* 3

Задание 2.

Периферический рак легкого характеризуется поражением бронхов начиная с \_\_\_ порядка

*Эталон ответа:* 4

Задание 3.

Защита расстоянием – интенсивность излучения обратно пропорциональна \_\_\_ расстояния

*Эталон ответа:* квадрату.

Задание 4.

Наиболее распространенный контраст для перорального контрастирования при исследовании органов ЖКТ – сульфат \_\_\_\_

*Эталон ответа:* бария.

Задание 5.

К основным типам защиты от ионизирующего излучения относят: защиту экраном, защиту расстоянием и \_\_\_\_\_

*Эталон ответа:* защиту временем.

Задание 6. Вопрос для собеседования.

Перечислите основные принципы противолучевой защиты.

*Эталон ответа:* защита временем, защита расстоянием, защита экраном.

Задание 7. Вопрос для собеседования.

Какие методы относятся к ионизирующим методам лучевой диагностики

*Эталон ответа:* рентгеноскопия, рентгенография, флюорография, ангиография, компьютерная томография, сцинтиграфия.

Задание 8. Вопрос для собеседования.

Какие методы относятся к неионизирующим методам лучевой диагностики.

*Эталон ответа:* ультразвуковая диагностика, магнитно-резонансная томография.

Задание 9. Вопрос для собеседования.

Сколько основных групп критических органов

*Эталон ответа:* три.

Задание 10. Вопрос для собеседования.

Перечислите основные рентгенологические синдромы заболеваний легких.

*Эталон ответа:* синдром затемнения, синдром просветления, синдром патологии легочного рисунка, синдром патологии корня легкого.

Задание 11. Вопрос для собеседования.

Перечислите разновидности синдрома затемнения при патологии легких.

*Эталон ответа:* диффузное затемнение, ограниченное затемнение. Ограниченное затемнение, в свою очередь, подразделяется на: синдром круглой тени, кольцевидную тень, диссеминированные тени, очаговую тень.

Задание 12. Вопрос для собеседования.

Опишите рентгенологические изменения при гидротораксе.

*Эталон ответа:* диффузное тотальное или субтотально затемнение, высокой интенсивности, с горизонтальным уровнем жидкости.

Задание 13. Вопрос для собеседования.

Перечислите основные клинические формы туберкулеза легких.



Эталон ответа: первичный туберкулезный комплекс, туберкулез внутригрудных лимфатических узлов, диссеминированный туберкулез легких, очаговый туберкулез легких, инфильтративный туберкулез легких, казеозная пневмония, туберкулема легких, кавернозный туберкулез легких, фиброзно-кавернозный туберкулез легких, цирротический туберкулез легких, туберкулезный плеврит.

Задание 14. Вопрос для собеседования.

Лучевая картина центрального рака легких.

Эталон ответа: картина нарушения бронхиальной проходимости. При перибронхиально-узловой форме – определяется тень с бугристыми/лучистыми контурами. Также возможно вовлечение лимфоузлов корня легкого.

Задание 15. Вопрос для собеседования.

Лучевая картина периферического рака легких.

Эталон ответа: наличие образования округлой формы, высокой/средней интенсивности, с бугристыми/лучистыми контурами, также возможно формирование дорожки к корню легкого.

Задание 16. Вопрос для собеседования.

Лучевая картина нарушения бронхиальной проходимости.

Эталон ответа: 1 стадия – гиповентиляции, снижается прозрачность легочной ткани в пределах участка поражения. Следующая стадия – клапанное вздутие, ведущий рентгенологический синдром – просветление. 3 стадия – ателектаз. Рентгенологически: интенсивное гомогенное затемнение треугольной формы с вогнутыми контурами, смещение органов средостения в сторону поражения.

Задание 17. Вопрос для собеседования.

Опишите рентгенологическую картину экссудативного плеврита.

Эталон ответа: однородное, высокой интенсивности затемнение с четким контуром, ориентированным кнаружи и кверху по линии Демуазо-Соколова.

Задание 18. Вопрос для собеседования.

Перечислите основные методы рентгенологического исследования органов желудочно-кишечного тракта.

Эталон ответа: обзорная рентгенография, прицельная рентгенография, рентгеноскопия с контрастированием, КТ, МРТ.

Задание 19. Вопрос для собеседования.

Какие две фазы выделяют при рентгенологическом исследовании с контрастом органов ЖКТ.

Эталон ответа: фаза тугого заполнения, фаза рельефа.

Задание 20. Вопрос для собеседования.

Что относят к синдромам поражения органов ЖКТ при контрастировании.

Эталон ответа: изменение формы, размеров, положения органа. Изменение рельефа слизистой оболочки. Изменение перистальтики. Также необходимо оценить продвижение контраста и скорость эвакуации контраста.

Задание 21. Вопрос для собеседования.

Какие изменения выявляют при оценке эвакуации контраста во время рентгенологического исследования органов ЖКТ с контрастированием.

Эталон ответа: эвакуация отсутствует, ускорена, замедлена, резко замедлена.

Задание 22. Вопрос для собеседования.

Опишите лучевую картину при дивертикулах пищевода.

Эталон ответа: ограниченное мешковидное выпячивание стенки пищевода с узкой шейкой, одиночное или множественное.

Задание 23. Вопрос для собеседования.

Лучевая картина ахалазии пищевода на разных стадиях.

Эталон ответа: на 1 стадии наблюдается конически расширенный пищевод, задержка контрастного вещества составляет несколько минут. На 2 стадии задержка контраста увеличивается до 2-3 часов, на снимке видно расширение грудной части пищевода. На 3 этапе пищевод резко расширен, контраст длительно задерживается, содержи остатки пищи и жидкости.

Задание 24. Вопрос для собеседования.

Опишите рентгенологическую картину ожогов пищевода.

Эталон ответа: при тугом заполнении контрастом верхняя часть пищевода расширена, дистальная половина сужена, эвакуация контраста снижена или отсутствует.

Задание 25. Вопрос для собеседования.

Какой синдром характеризует поражение полого органа. Какова при этом рентгенологическая картина.

Эталон ответа: пневмоперитонеум, рентгенологически выглядит как полоска просветления в поддиафрагмальной области.

Задание 26. Вопрос для собеседования.

Назовите ведущий рентгенологический синдром при язве желудка. Опишите рентгенологическую картину при данном заболевании.

Эталон ответа: язвенная ниша – истинное, ограниченное выпячивание язвенного кратера, выходящего за пределы контура контрастированного органа. По форме может быть треугольной или прямоугольной. Рентгенологическая картина при язвенной болезни желудка включает наличие язвенной ниши в сочетании с изменениями складок слизистой оболочки, спастической втяжением на противоположной нише стороне.

Задание 27. Вопрос для собеседования.

Перечислите осложнения язвенной болезни желудка.

Эталон ответа: пенетрация, рубцовая деформация, стеноз привратника, малигнизация, перфорация в соседние органы.

Задание 28. Вопрос для собеседования.

Перечислите основные рентгенологические признаки при раке желудка.

Эталон ответа: наличие дефекта наполнения, атипичный рельеф по периферии, аперистальтическая зона вокруг. При эндофитной форме – ригидность стенок, неровность контура.

Задание 29. Вопрос для собеседования.

Опишите лучевую картину при хроническом гастрите.

Эталон ответа: рельеф слизистой оболочки желудка представлен неравномерно утолщенными, извитыми складками, импрегнированными слизью – симптом «мраморности».

Задание 30. Вопрос для собеседования.

Опишите рентгенологическую картину инородных тел органов ЖКТ.

Эталон ответа: высокой интенсивности тени с четкими контурами, различной формы, размеров.

Задание 31. Вопрос для собеседования.

Перечислите основные лучевые синдромы поражения скелета.

Эталон ответа: изменение положения, формы, величины кости; изменение поверхности кости; изменение костной структуры; изменение надкостницы.

Задание 32. Вопрос для собеседования.

Что относится к изменению структуры костей?

Эталон ответа: изменение структуры с уменьшением костной ткани: остеопороз, деструкция, остеолит, атрофия. Изменение структуры с увеличением костной ткани – остеосклероз, гипертрофия. Некроз и секвестрация.

Задание 33. Вопрос для собеседования.

Дайте понятие и перечислите рентгенологические признаки при остеопорозе костей.

Эталон ответа: остеопороз – перестройка костной структуры, которая характеризуется уменьшением количества костной ткани в единице объема. Рентгенологические признаки: повышение прозрачности кости, истончение кортикального слоя, расширение костно-мозгового канала.

Задание 34. Вопрос для собеседования.

Дайте понятие и перечислите рентгенологические признаки при остеосклерозе костей.

Эталон ответа: остеосклероз – увеличение количества костной ткани в единице объема кости. Рентгенологические признаки: увеличение плотности костной ткани, утолщение кортикального слоя, сужение костно-мозгового канала.

Задание 35. Вопрос для собеседования.

Перечислите основные методы лучевого исследования при патологии костно-суставного аппарата.

Эталон ответа: рентгенография, компьютерная томография, магнитно-резонансная томография, остеосцинтиграфия, ультразвуковая диагностика.

Задание 36. Вопрос для собеседования.

Перечислите основные виды периостальной реакции.

Эталон ответа: линейный периостит, луковичный периостит, бахромчатый (кружевной) периостит, периостит в виде козырька, игольчатый или спикурообразный периостит.

Задание 37. Вопрос для собеседования.

Опишите рентгенологическую картину при острой стадии остеомиелита.

Эталон ответа: деструкция кости с нечеткими контурами, затем присоединение реакции со стороны надкостницы – периостит.

Задание 38. Вопрос для собеседования.

Опишите рентгенологическую картину при подострой и хронической стадиях остеомиелита.

Эталон ответа: зона деструкции с четкими контурами, возможно формирование секвестра. При секвестрации определяется участок высочайшей плотности, окруженный секвестральной коробкой.

Задание 39. Вопрос для собеседования.

Перечислите и охарактеризуйте стадии при нормальном заживлении переломов.

Эталон ответа: 1 стадия – соединительно-тканная стадия, занимает 7-10 дней, в зоне перелома происходит рассасывание мелкой костной крошки и мелких костных отломков и образуется грубая волокнистая соединительная ткань.

2 стадия – остеоидная, также занимает 7-10 дней, из фиброзной ткани при этом образуется остеоидная.

3 стадия – истинно-костная, длится 7-10 дней, из остеоида начинает формироваться костная мозоль за счет ассимиляции солей кальция и формирования точек обызвествления.

Задание 40. Вопрос для собеседования.

Перечислите виды патологического заживления переломов по темпу консолидации.

Эталон ответа: замедленно срастающийся перелом – процесс консолидации увеличен в 2 раза; длительно не срастающийся перелом – процесс консолидации увеличен в 4 раза; несросшийся перелом – не изменяющаяся картина через 6 и более месяцев.

Задание 41. Вопрос для собеседования.

Перечислите виды патологического заживления переломов по характеру консолидации.

Эталон ответа: неправильно сросшийся перелом; образование ложного сустава; формирование синостоза; посттравматический остеонекроз.

Задание 42. Вопрос для собеседования.

Перечислите основные рентгенологические признаки злокачественных опухолей скелета.

Эталон ответа: наличие участка деструкции с нечеткими контурами, периостальная реакция, повышенная плотность мягких тканей, патологическая васкуляризация в очаге поражения.

Задание 43. Вопрос для собеседования.

Перечислите основные рентгенологические синдромы при патологии сердца.

Эталон ответа: изменение положения сердца, изменение формы и величины сердца, изменение сокращения сердца.

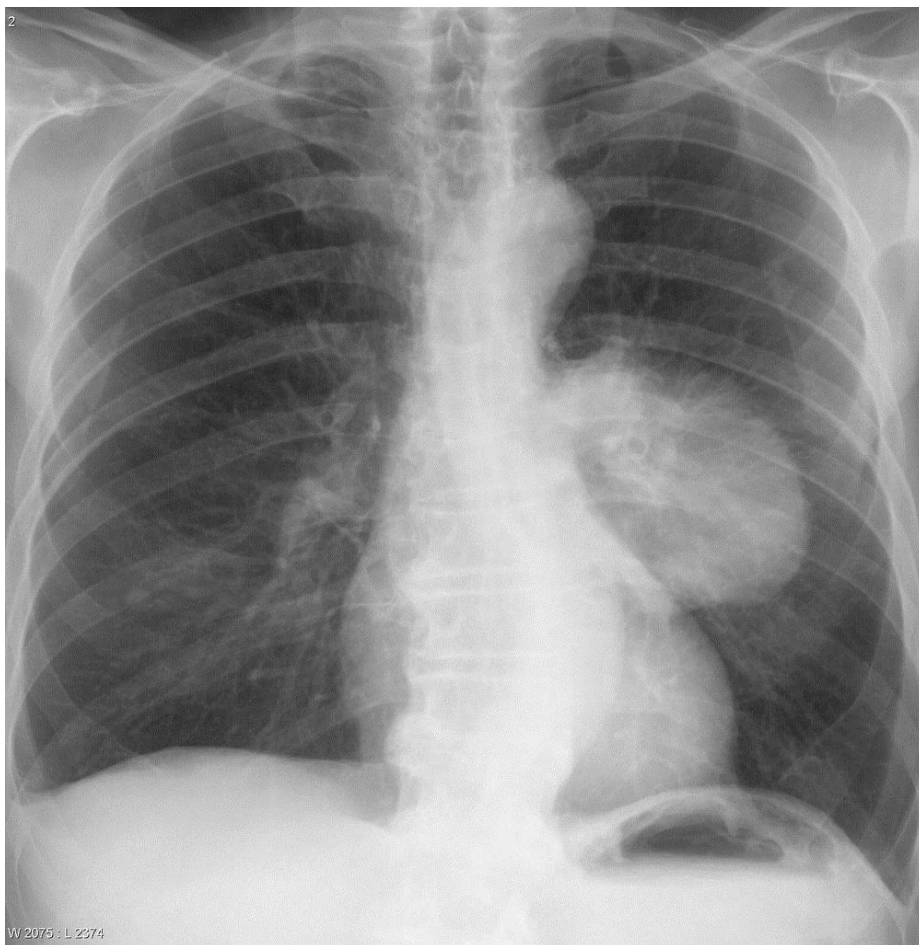Задание 44. Вопрос для собеседования.

Опишите лучевую картину экссудативного перикардита.

Эталон ответа: сердечная тень расширена, приобретает шаровидную форму, дуги по контурам сердечной тени сглажены, тень сосудистого пучка укорочена.

Задание 45.

Пациент, 45 лет. Жалобы на повышенную утомляемость, боль в груди, одышку.



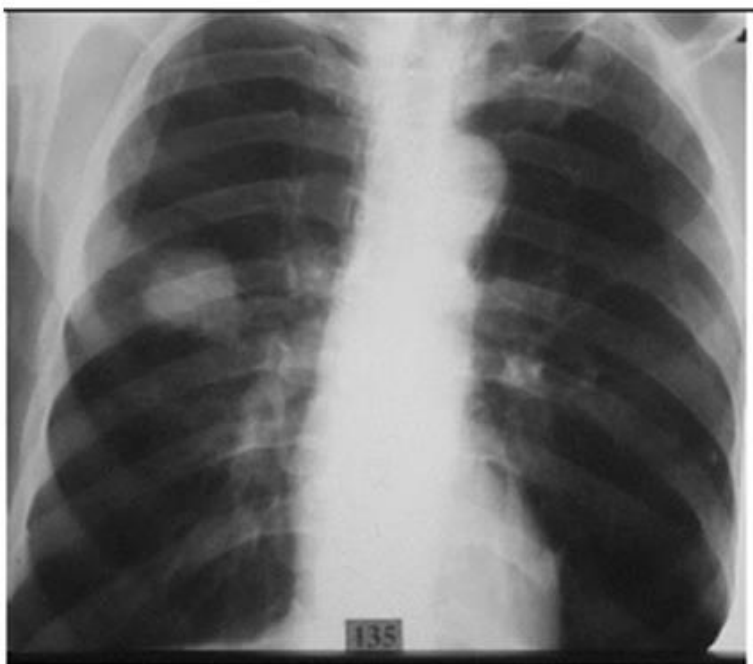- 1) укажите метод исследования
- 2) сформулируйте предположительное рентгенологическое заключение.

*Эталон ответа:*

- 1) обзорная рентгенография органов грудной клетки
- 2) участок ограниченного затемнения неправильной формы с нечеткими, спикурообразными контурами в левом легком. Рак левого легкого.

Задание 46.

Пациент 65 лет предъявляет жалобы на утомляемость, небольшую одышку, похудание до 7 кг за последний месяц. Для уточнения диагноза назначено рентгенологическое исследование.



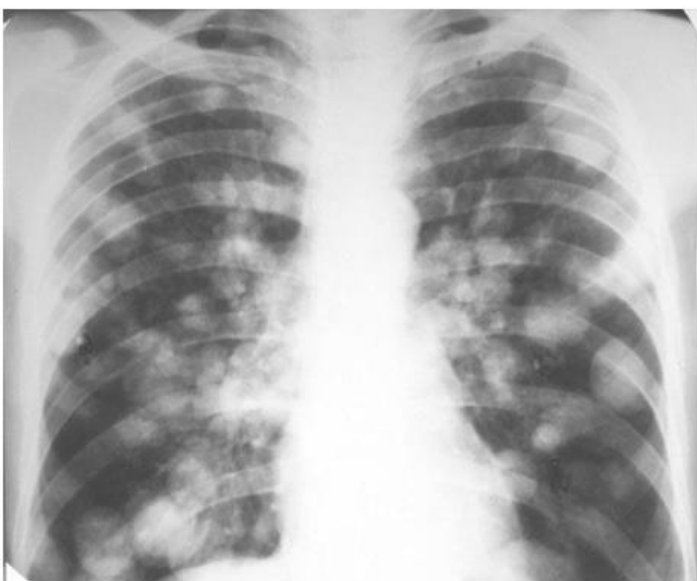
- 3) укажите метод исследования
- 4) сформулируйте предположительное рентгенологическое заключение.

*Эталон ответа:*

- 3) обзорная рентгенография органов грудной клетки
- 4) участок очагового затемнения в правом легком. Затемнение высокой интенсивности, с нечеткими, неровными контурами. Предположительное заключение – периферический рак правого легкого.

Задание 47.

Женщина, 47 лет. В анамнезе – прооперирована из-за опухоли матки.



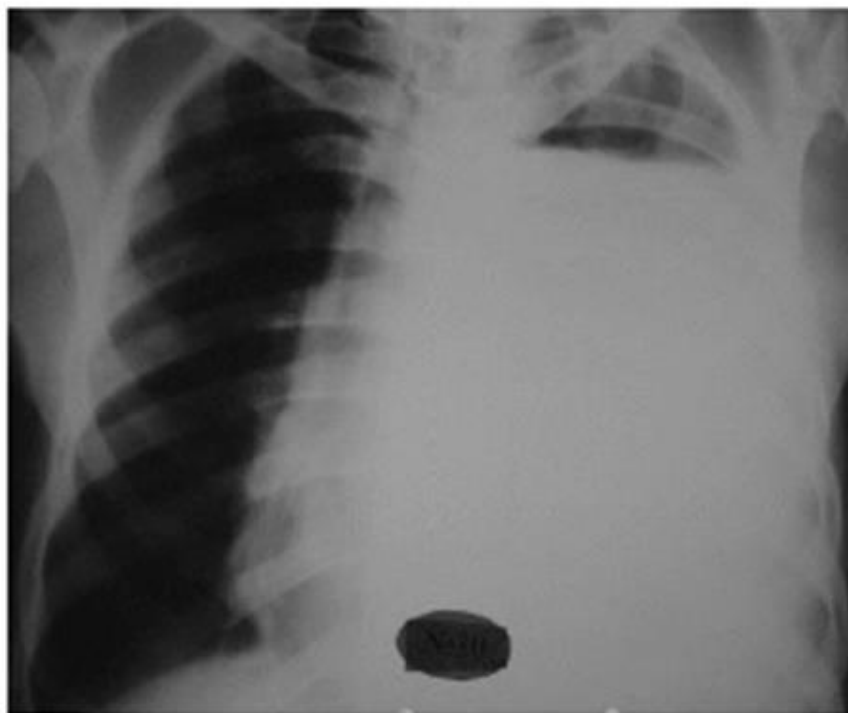
- 1) укажите метод исследования
- 2) сформулируйте предположительное рентгенологическое заключение.

*Эталон ответа:*

- 1) обзорная рентгенография органов грудной клетки
- 2) в обеих легких определяются множественные, округлые тени, диаметром до 3 см., с нечеткими, неровными контурами. Предположительный диагноз – метастазы в легких.

Задание 48.

Мужчина 30 лет. Пострадал при дорожно-транспортном происшествии, жалобы на боль в грудной клетке слева, одышку.



- 1) укажите метод исследования
- 2) сформулируйте предположительное рентгенологическое заключение.

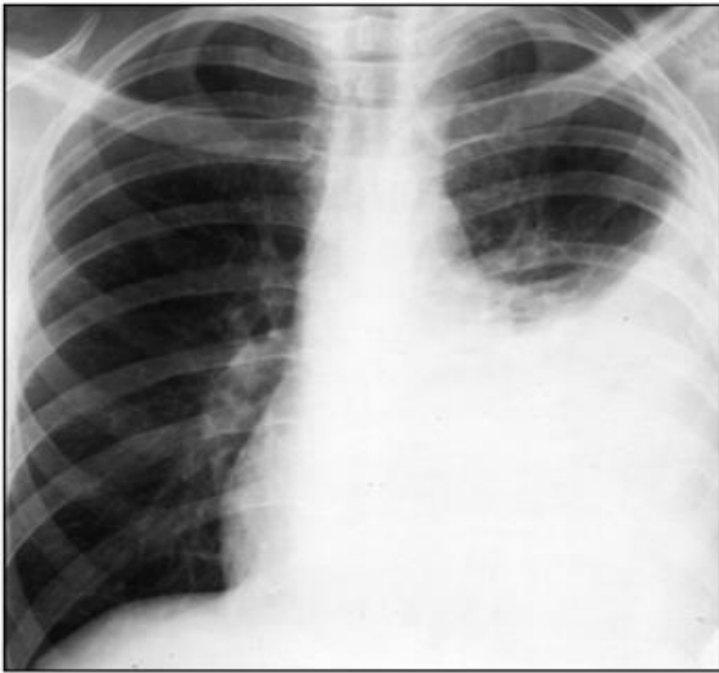*Эталон ответа:*

- 1) обзорная рентгенография органов грудной клетки
- 2) в левом легком определяется субтотальное затемнение высокой плотности с горизонтальным уровнем жидкости. Предположительный диагноз – левосторонний гемоторакс.

Задание 49.

Женщина 35 лет. Жалобы на лихорадку, выраженную одышку, головокружение. Для уточнения диагноза назначено рентгенологическое исследование.





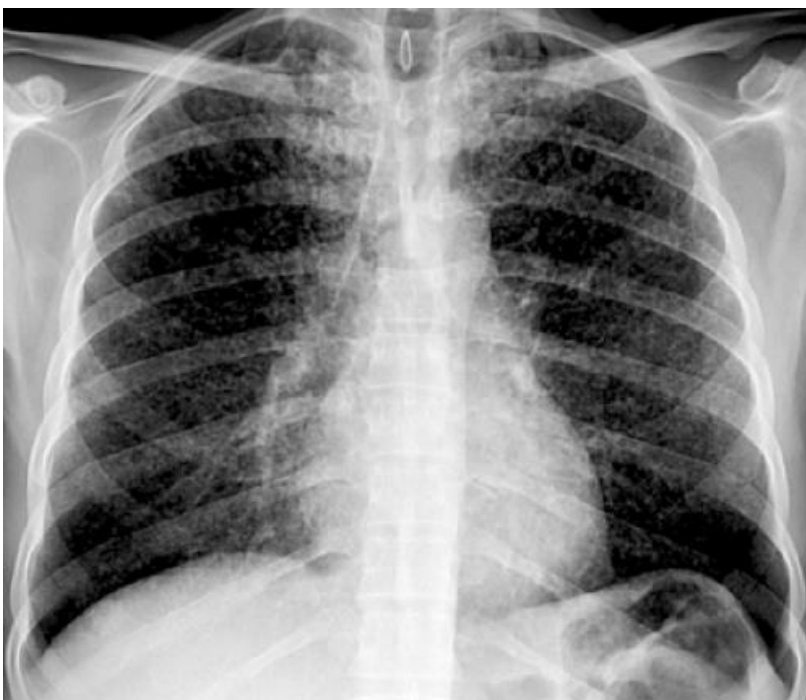
- 1) укажите метод исследования
- 2) сформулируйте предположительное рентгенологическое заключение.

*Эталон ответа:*

- 1) обзорная рентгенография органов грудной клетки
- 2) в левом легком определяется субтотальное затемнение, однородной структуры, высокой интенсивности, ориентированное кверху и кнаружи. Предполагаемый диагноз – экссудативный плеврит.

Задание 50.

Пациент, 44 года. Жалобы на повышенную утомляемость в течении 6 месяцев, сухой кашель, периодическую лихорадку, потерю веса.



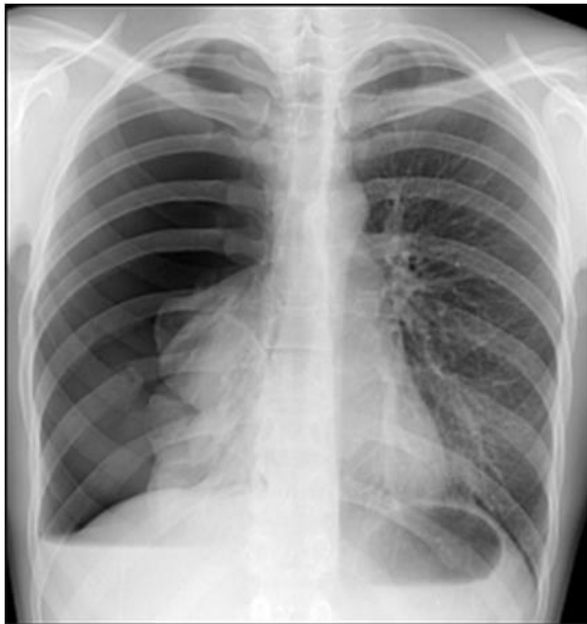- 1) укажите метод исследования
- 2) сформулируйте предположительное рентгенологическое заключение.

*Эталон ответа:*

- 1) обзорная рентгенография органов грудной клетки
- 2) в обоих легких определяется синдром диссеминации, очаги размером до 1 мм.  
Предположительный диагноз – диссеминированный туберкулез.

Задание 51.

Пациент, 24 года. Обратился с жалобами на боли в правой половине грудной клетки и одышку после полученной травмы.



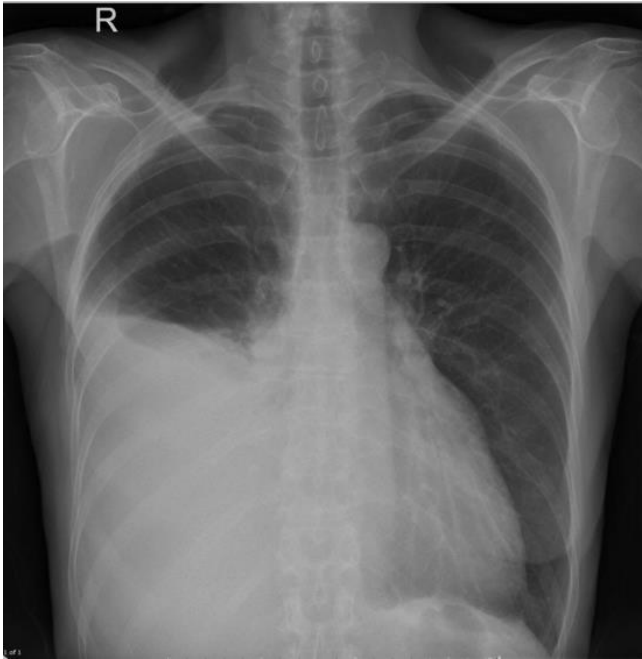
- 1) укажите метод исследования
- 2) сформулируйте предположительное рентгенологическое заключение.

*Эталон ответа:*

- 1) обзорная рентгенография органов грудной клетки
- 2) участок тотального просветления справа, легочной рисунок на всем протяжении отсутствует. В области корня легкого затемнение высокой интенсивности. Тотальный пневмоторакс справа.

Задание 52.

Пациент 37 лет. Жалобы на лихорадку, выраженную одышку, головокружение. Для уточнения диагноза назначено рентгенологическое исследование.



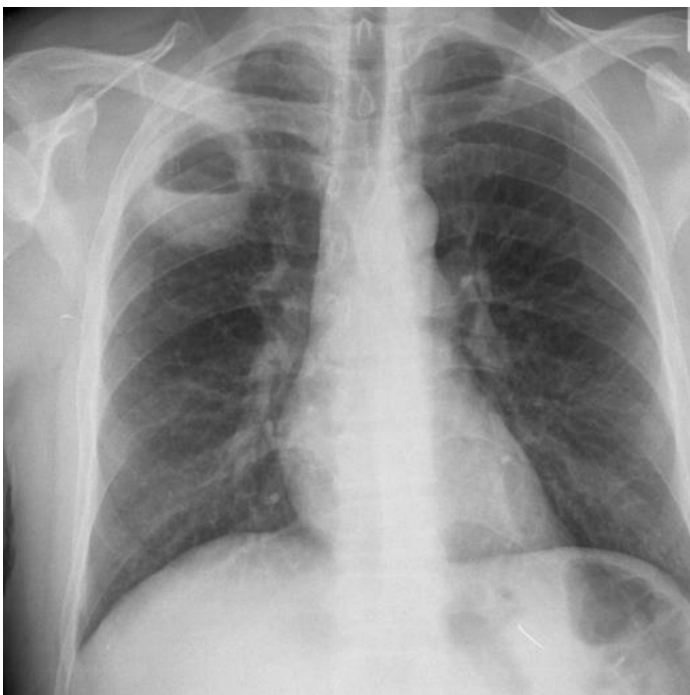- 1) укажите метод исследования
- 2) сформулируйте предположительное рентгенологическое заключение.

*Эталон ответа:*

- 1) обзорная рентгенография органов грудной клетки
- 2) участок субтотального затемнения высокой интенсивности справа с косонисходящей границей. Субтотальный правосторонний экссудативный плеврит.

Задание 53.

Пациент обратился с жалобами на кашель с выделением мокроты. Из анамнеза: в течение 3 недель беспокоили высокая температура - до 39°C, кашель со скудной мокротой, боли в правой половине грудной клетки.



Вопросы:

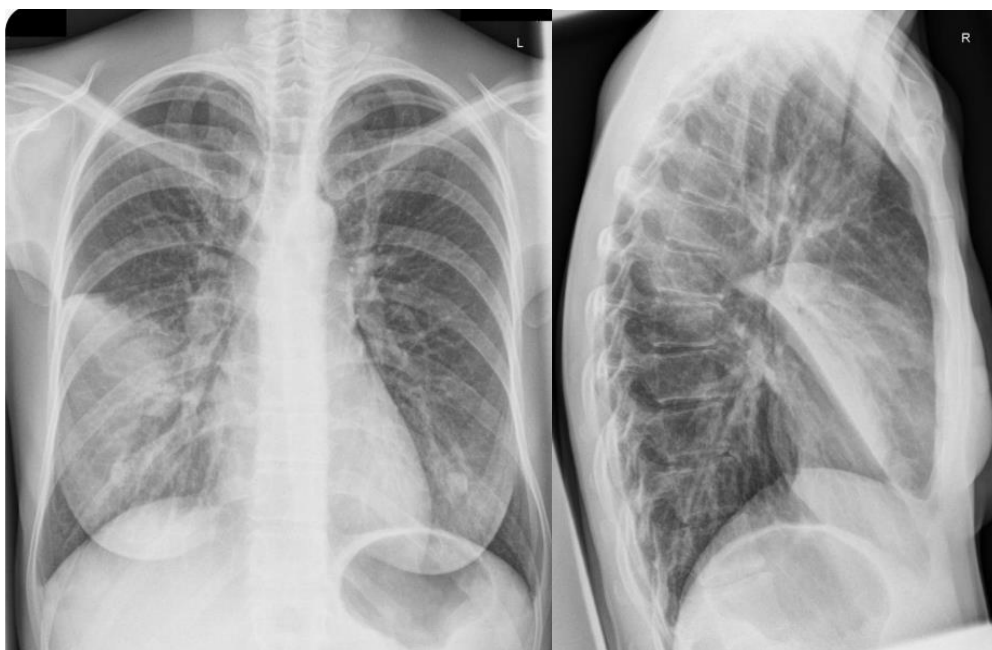- 1) укажите метод исследования
- 2) сформулируйте предположительное рентгенологическое заключение.

*Эталон ответа:*

- 1) обзорная рентгенография органов грудной клетки
- 2) в верхних отделах правого легкого определяется тень округлой формы, высокой интенсивности, диаметром до 12 см., с горизонтальным уровнем жидкости и просветлением сверху. Абсцесс правого легкого в стадии дренирования.

Задание 54.

Женщина 64 года, обратилась с жалобами на продуктивный кашель, повышение температуры тела до 38,3°C, одышку при умеренной физической нагрузке, боль в правой половине грудной клетки при кашле и глубоком вдохе, общую слабость. Заболела остро 5 дней назад, после переохлаждения.



Вопросы:

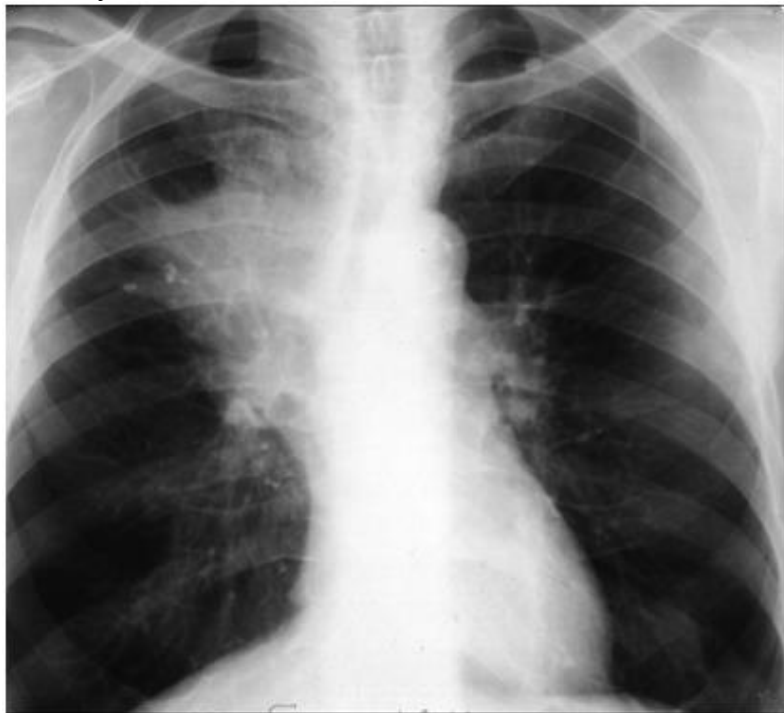- 1) укажите метод исследования
- 2) сформулируйте предположительное рентгенологическое заключение.

*Эталон ответа:*

- 1) обзорная рентгенография органов грудной клетки
- 2) в средней доле правого легкого определяется средней интенсивности, неоднородное по структуре затемнение с четкими контурами. Острая первичная правосторонняя среднедолевая пневмония.

### Задание 55.

Пациент, 60 лет, стаж курения более 20 лет. Со слов отец умер от рака легкого. Обратился с жалобами на кашель, иногда с прожилками крови в мокроте, боли в правом боку, одышку. Отмечает что за последние 3 месяца сильно похудел.



Вопросы:

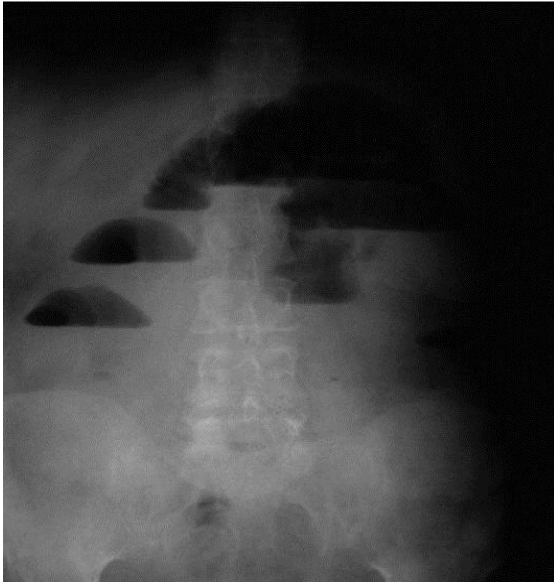
- 3) укажите метод исследования
- 4) сформулируйте предположительное рентгенологическое заключение.

*Эталон ответа:*

- 1) обзорная рентгенография органов грудной клетки
- 2) в области корня правого легкого определяется затемнение высокой интенсивности, неоднородное по структуре с тяжистыми контурами. Центральный рак правого легкого.

### Задание 57.

Пациент Т., 72 года, обратился с жалобами на запор, боли в животе, ощущения тяжести в правом подреберье



Вопросы:

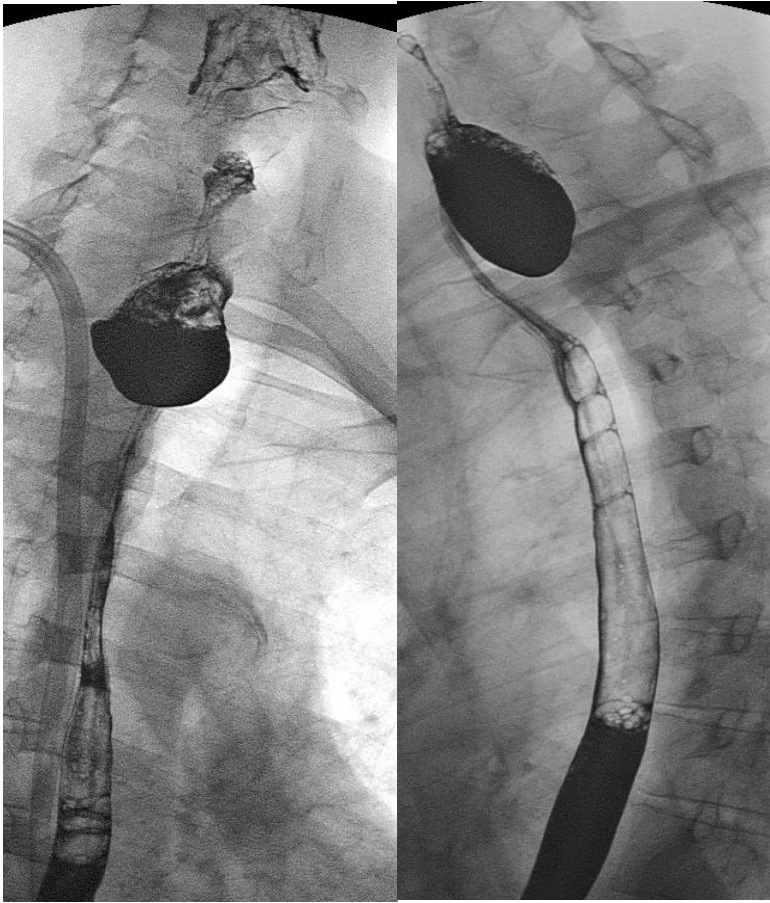
- 1) укажите метод исследования
- 2) сформулируйте предположительное рентгенологическое заключение.

*Эталон ответа:*

- 1) обзорная рентгенография органов желудочно-кишечного тракта.
- 2) определяются широкие горизонтальные уровни жидкости и невысокий газовые пузыри над ними. Острая тонкокишечная непроходимость

Задание 58.

Женщина, 54 года, поступила с жалобами на дисфагию, кашель, иногда - боль при глотании.



Вопросы:

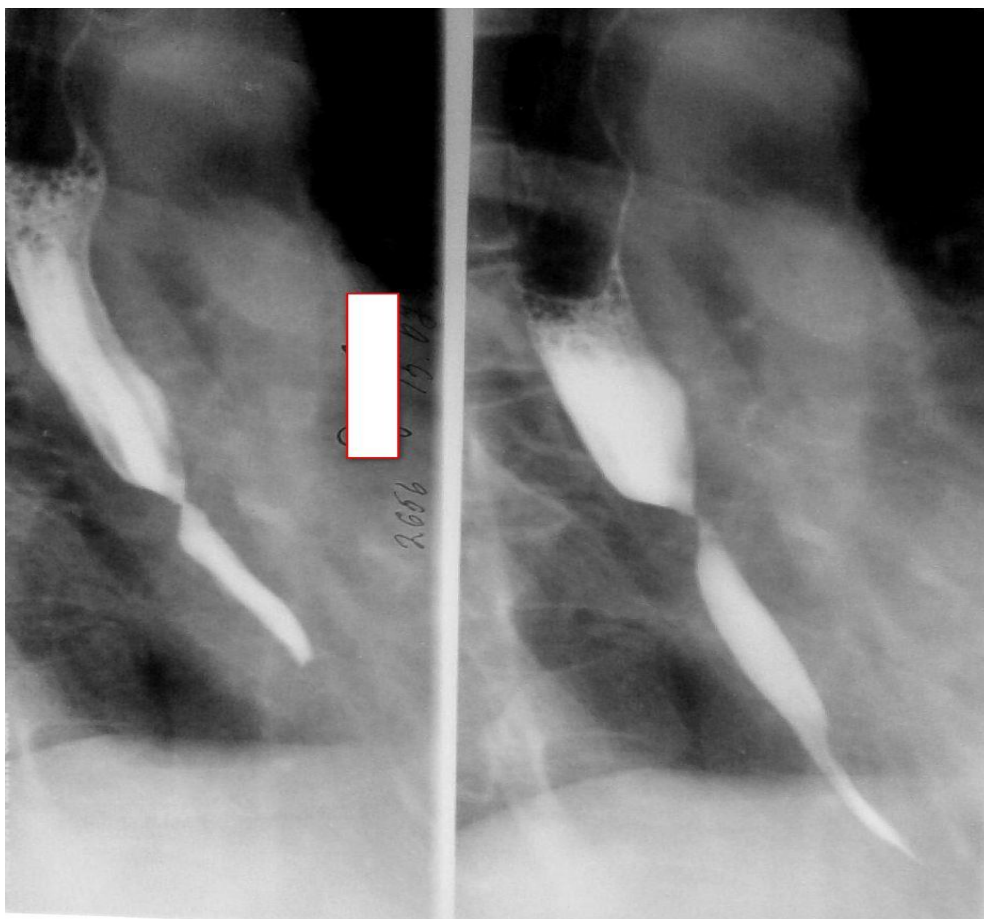
- 1) укажите метод исследования
- 2) сформулируйте предположительное рентгенологическое заключение.

*Эталон ответа:*

- 1) рентгеноскопия пищевода с пассажем бария.
- 2) в верхних отделах пищевода определяется мешковидное выпячивание, с четкими, ровными контурами, заполненное контрастом. Глоточно-пищеводный дивертикул.

Задание 59.

Мужчина, 53 г., телосложение кахексично. Предъявляет жалобы на дисфагию. Постоянно употребляет алкоголь. Из анамнеза: за год до исследования выпил неизвестное вещество, перепутав бутылку.



Вопросы:

- 1) укажите метод исследования
- 2) сформулируйте предположительное рентгенологическое заключение.

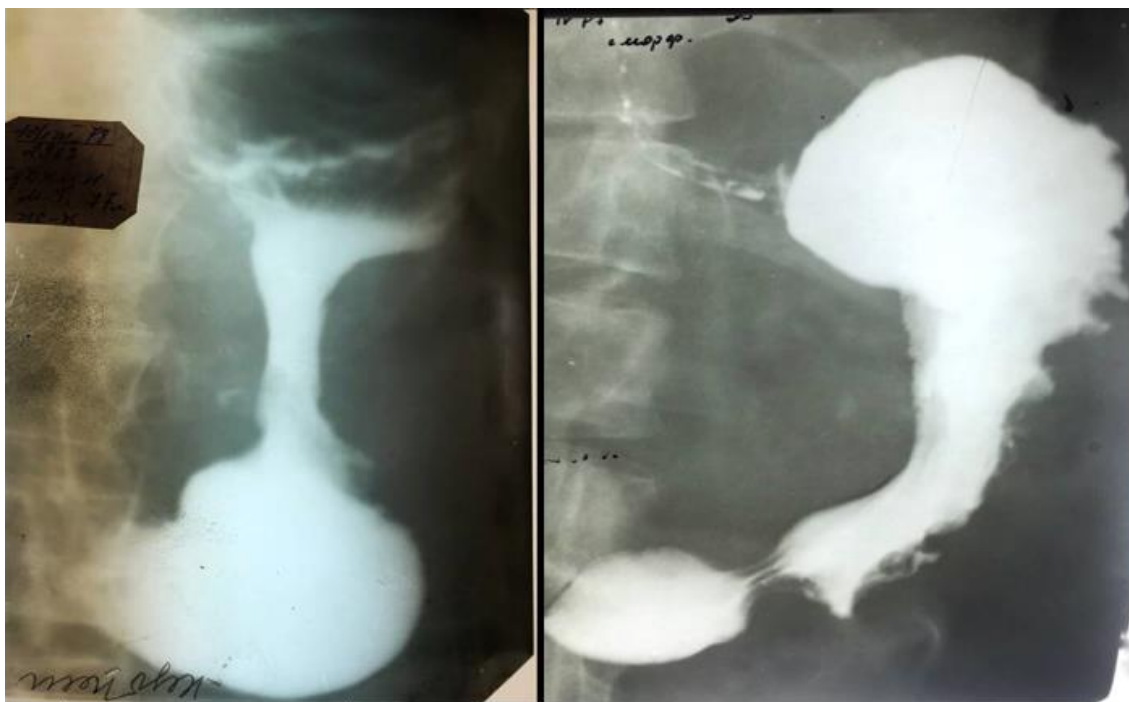
*Эталон ответа:*

- 1) рентгеноскопия пищевода с пассажем бария
- 2) стриктура дистального отдела пищевода с нарушением эвакуации (вследствие химического ожога).

Задание 60.

Пациент Р., 69 лет. Жалобы на боли в эпигастрии, тошноту, слабость, похудение. Из анамнеза: больной 6 месяцев назад выполнил ФГДС. В заключении- хронический гастрит. После назначенного лечения состояние не улучшилось.





Вопросы:

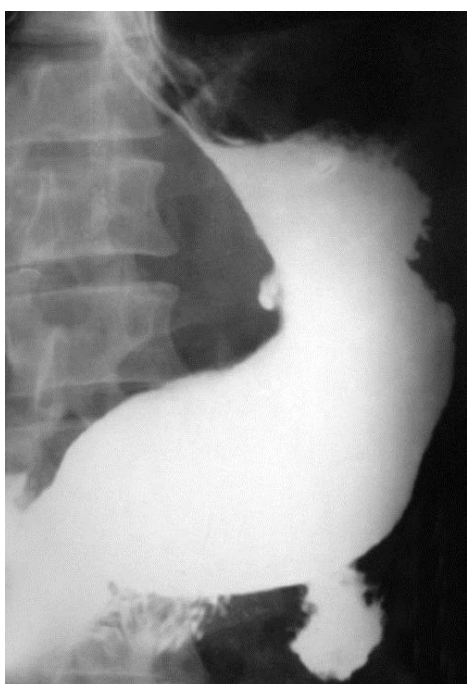- 1) укажите метод исследования
- 2) сформулируйте предположительное рентгенологическое заключение.

*Эталон ответа:*

- 1) рентгенография с контрастированием желудка в фазе тугого заполнения. В области тела желудка определяется циркуляторное сужение, контуры по большой кривизне неровные. Инфильтративный рак тела желудка.

Задание 61.

Женщина, 52 года, жалобы на боль в эпигастрии, изжога, чувство тяжести.



Вопросы:

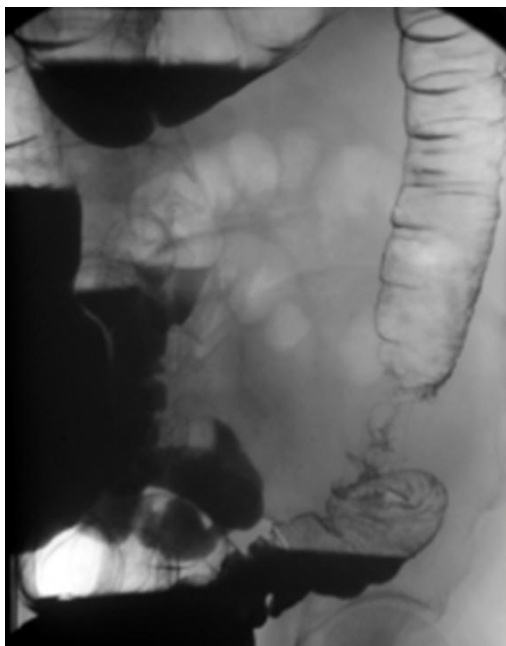
- 1) укажите метод исследования
- 2) сформулируйте предположительное рентгенологическое заключение.

*Эталон ответа:*

- 1) рентгенография с контрастированием
- 2) Желудок в фазе тугого заполнения. По малой кривизне желудка неправильной формы выпячивание, заполненное контрастом - язвенная ниша. Язвенная болезнь желудка.

Задание 62.

Женщина, 67 лет. Предъявляет жалобы на общую слабость, тошноту, запоры.



Вопросы:

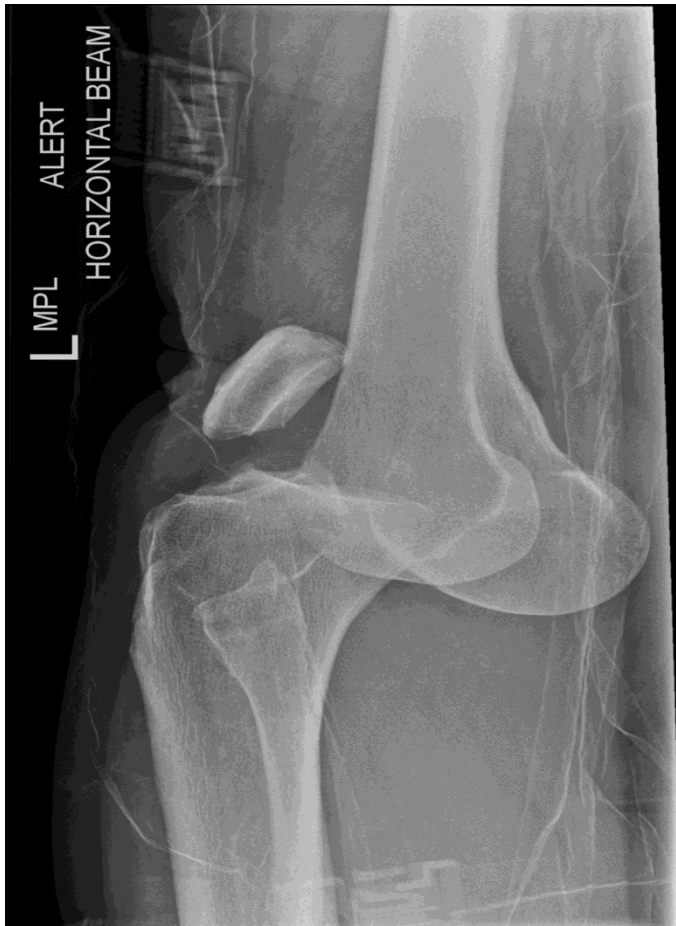- 1) укажите метод исследования
- 2) сформулируйте предположительное рентгенологическое заключение.

*Эталон ответа:*

- 1) Рентгеноскопия толстой кишки с контрастом (пассаж бария)
- 2) В нисходящем отделе ободочной кишки определяется циркуляторный дефект наполнения, с неровными контурами. Инфильтративный рак нисходящего отдела ободочной кишки.

Задание 63.

Женщина, 50 лет. Упала с лестницы.



Вопросы:

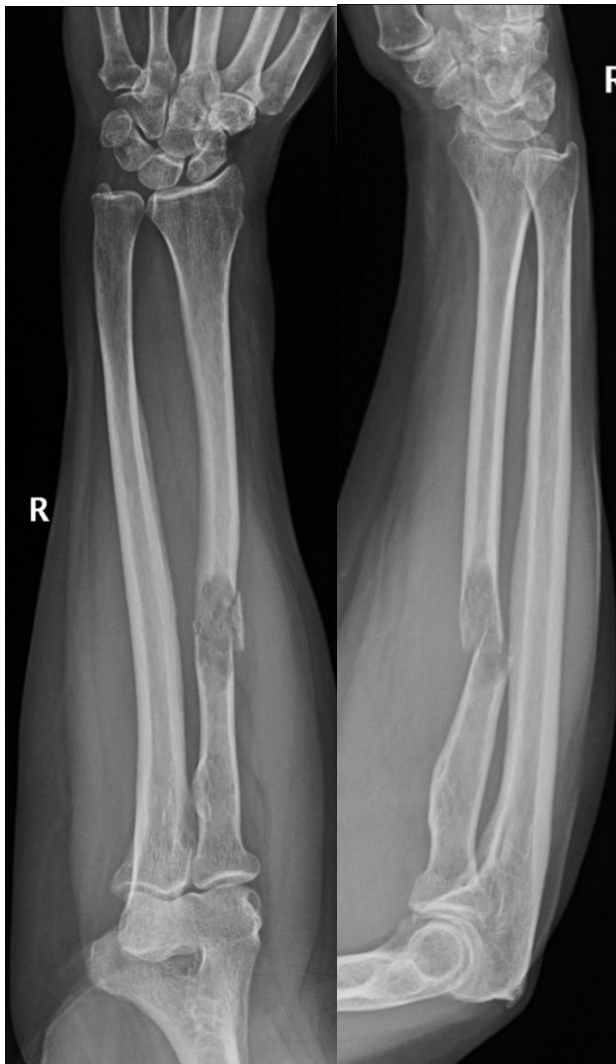- 1) укажите метод исследования
- 2) сформулируйте предположительное рентгенологическое заключение.

*Эталон ответа:*

- 1) Рентгенография левого коленного сустава.
- 2) Переднемедиальный вывих коленного сустава. Сопутствующий вывих надколенника. Косой перелом головки малоберцовой кости без смещения.

Задание 64.

Женщина, 70 лет. Боли в руке после того, как поднимала внучку.



Вопросы:

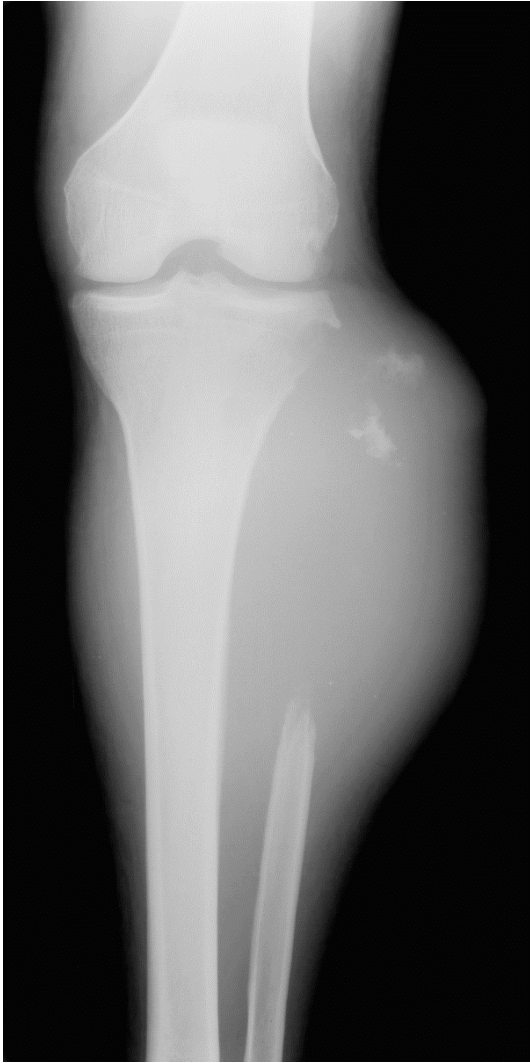- 1) укажите метод исследования
- 2) сформулируйте предположительное рентгенологическое заключение.

*Эталон ответа:*

- 1) Рентгенография костей верхней конечности.
- 2) В среднепроксимальной трети лучевой кости отмечается оскольчатый перелом со смещением. Перелом лучевой кости.

Задание 65.

Пациент, 15 лет. Жалобы на боли в ноге и отек.



Вопросы:

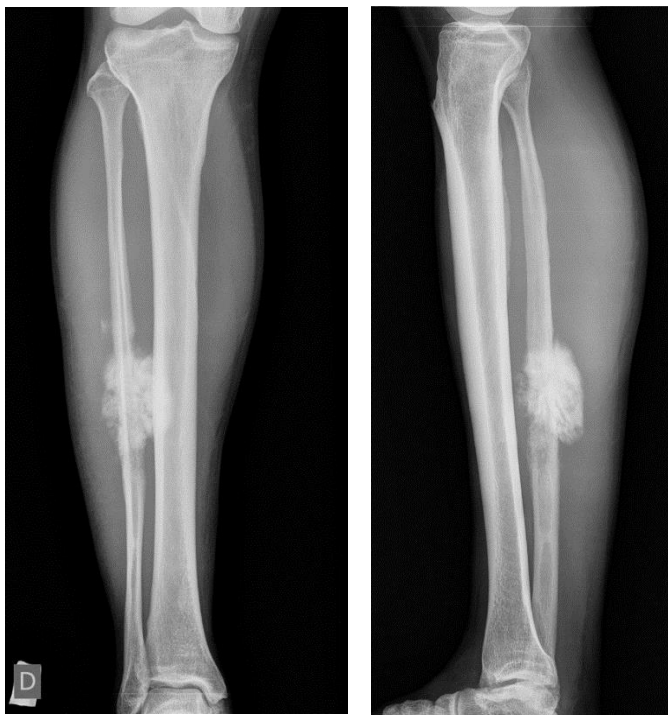- 1) укажите метод исследования
- 2) сформулируйте предположительное рентгенологическое заключение.

*Эталон ответа:*

- 1) Рентгенография костей голени.
- 2) В проксимальном отделе малоберцовой кости участок остеолизиса с деструкцией кости. Отек мягких тканей вокруг очага деструкции. Злокачественное образование малоберцовой кости.

Задание 66.

Пациент, 35 лет. Боли в ноге в течение 2 недель.



Вопросы:

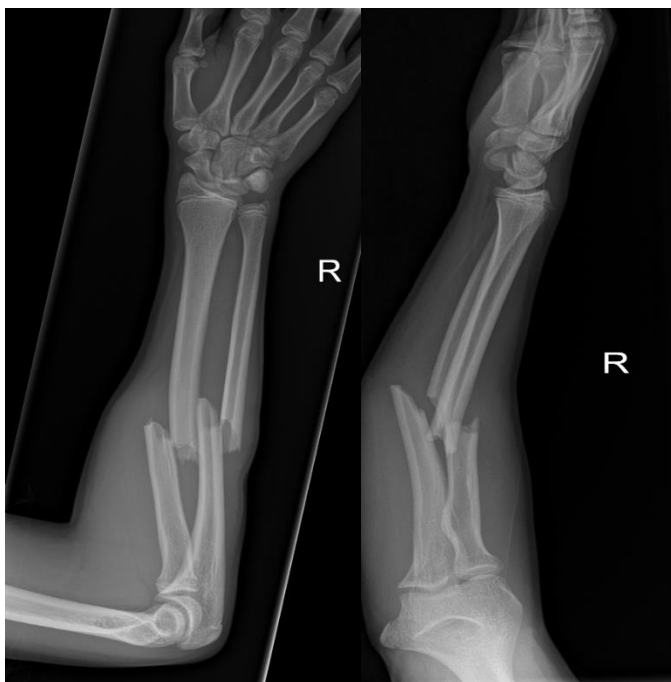- 1) укажите метод исследования
- 2) сформулируйте предположительное рентгенологическое заключение.

*Эталон ответа:*

- 1) Рентгенография костей голени.
- 2) В середине диафиза малоберцовой кости определяется участок деструкции, вокруг периостальная реакция по типу спикул. Злокачественное образование малоберцовой кости.

Задание 67.

Пациент, 18 лет. Упала на руку.



Вопросы:

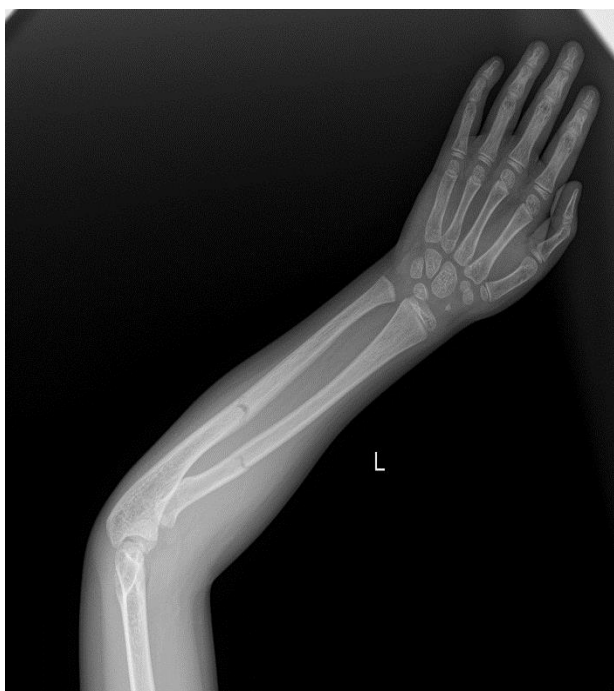- 1) укажите метод исследования
- 2) сформулируйте предположительное рентгенологическое заключение.

*Эталон ответа:*

- 1) Рентгенография костей предплечья.
- 2) В средней трети диафиза костей предплечья – линия перелома. Костные отломки смещены с захождением по длиннику кости. Перелом костей предплечья.

Задание 68.

Пациент, 8 лет. Жалобы на боль в руке.



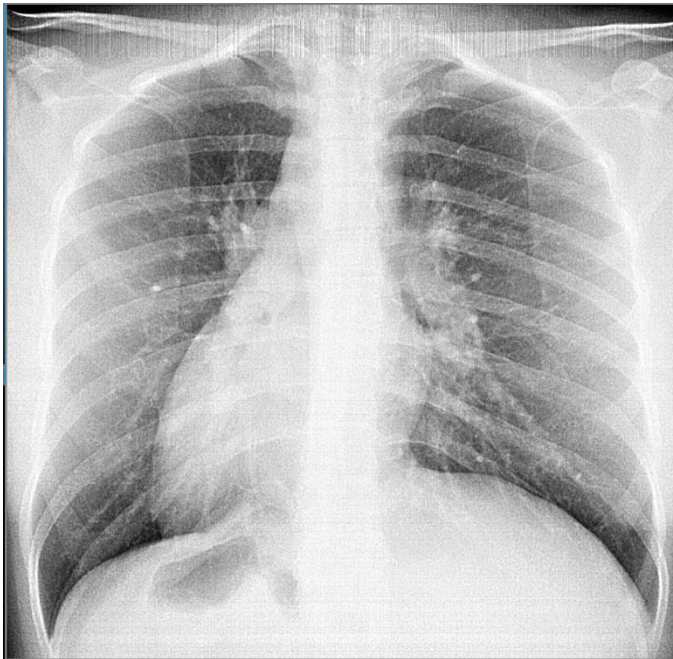
Вопросы:

- 1) укажите метод исследования
- 2) сформулируйте предположительное рентгенологическое заключение.

*Эталон ответа:*

- 1) Рентгенография костей предплечья.
- 2) В средней трети диафизов лучевой и локтевой кости – участок просветления (линия перелома), смещение костных отломков отсутствует. Перелом костей предплечья по типу «зеленой ветки».

Задание 69.



Вопросы:

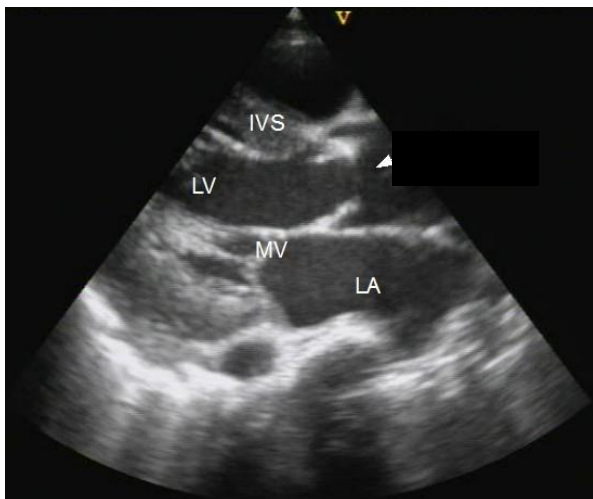
- 1) укажите метод исследования
- 2) в чем заключаются особенности использования данного метода.

*Эталон ответа:*

- 1) Флюорография органов грудной клетки.
- 2) Флюорография применяется как метод скрининга заболеваний легких. Ее особенностями являются быстрота выполнения, возможность организации передвижного исследования, меньшая разрешающая способность по сравнению с рентгенографией.



Задание 70.



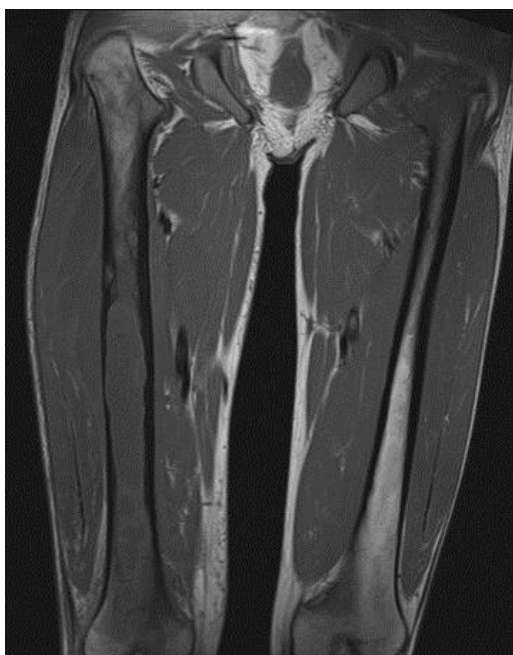Вопросы:

- 1) укажите метод исследования
- 2) к какой группе методов лучевой диагностики можно отнести данный метод.

*Эталон ответа:*

- 1) Ультразвуковое исследование.
- 2) Метод относится к группе неионизирующих методов исследования.

Задание 71.



Вопросы:

- 1) укажите метод исследования
- 2) к какой группе методов лучевой диагностики можно отнести данный метод.

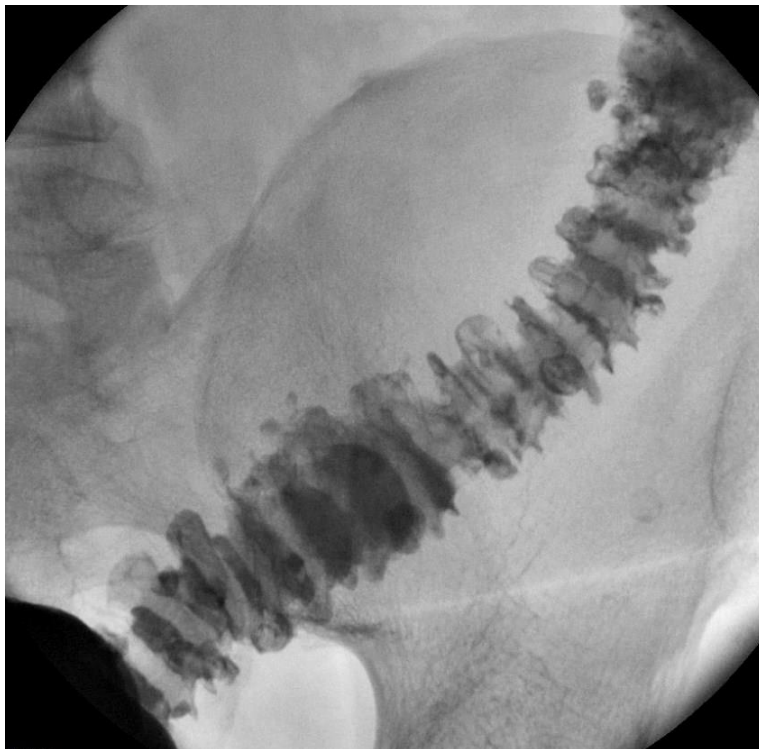
*Эталон ответа:*

- 1) МРТ нижних конечностей.

2) Метод относится к группе неионизирующих методов исследования.

Задание 72.

Женщина, 67 лет. Предъявляет жалобы на нарушение стула.



Вопросы:

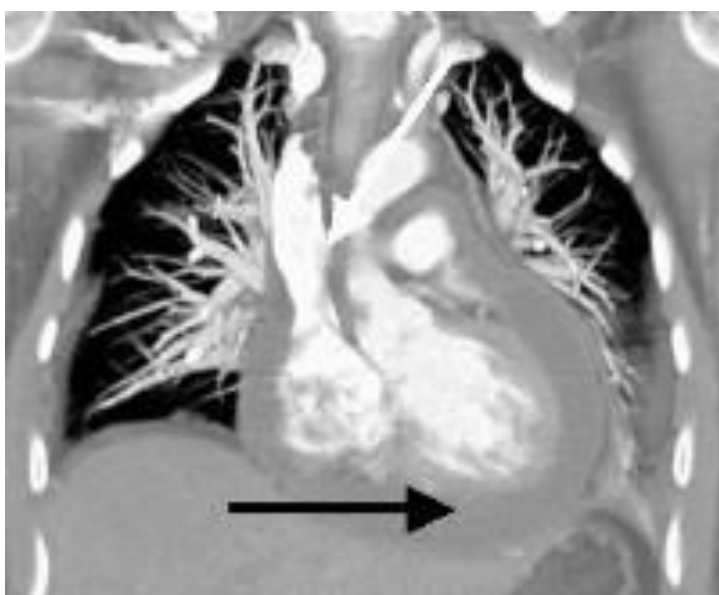
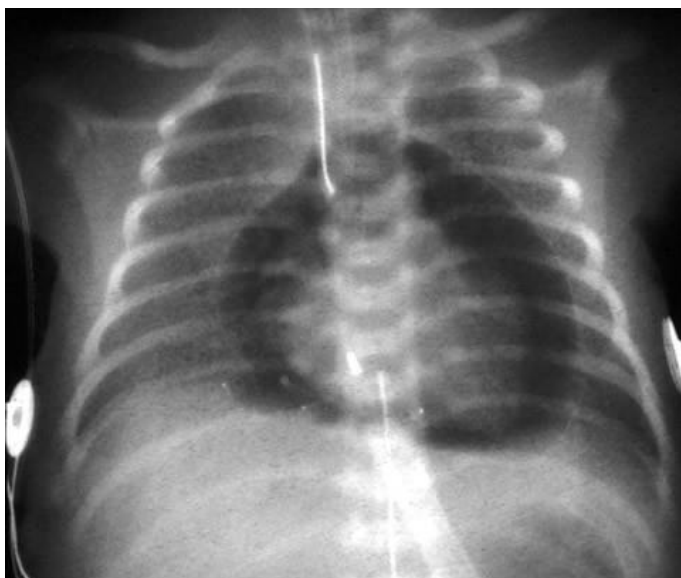
- 1) укажите метод исследования
- 2) сформулируйте предположительное рентгенологическое заключение.

*Эталон ответа:*

- 1) Рентгеноскопия с контрастом (пассаж бария)
- 2) Определяются множественные мешковидные выпячивания, заполненные контрастом. Дивертикулез кишечника.

Задание 73.

Пациент, 1 год.



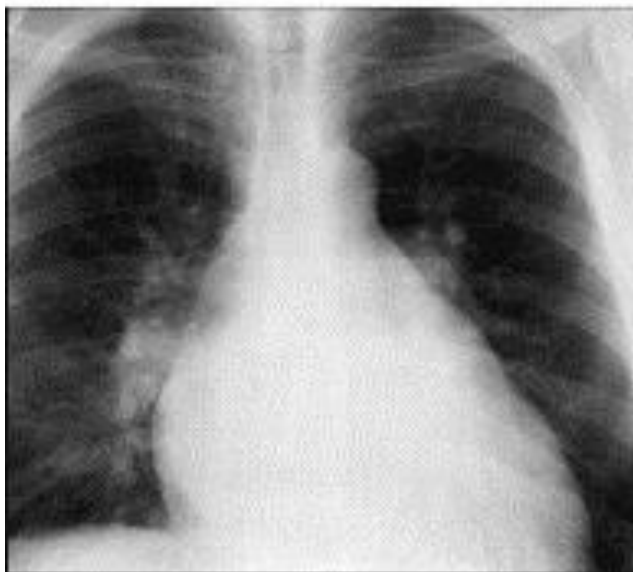
Вопросы:

- 1) укажите метод исследования на верхнем снимке.
- 2) сформулируйте предположительное рентгенологическое заключение.

*Эталон ответа:*

- 1) Рентгенография органов грудной клетки
- 2) Экссудативный перикардит.

Задание 74.



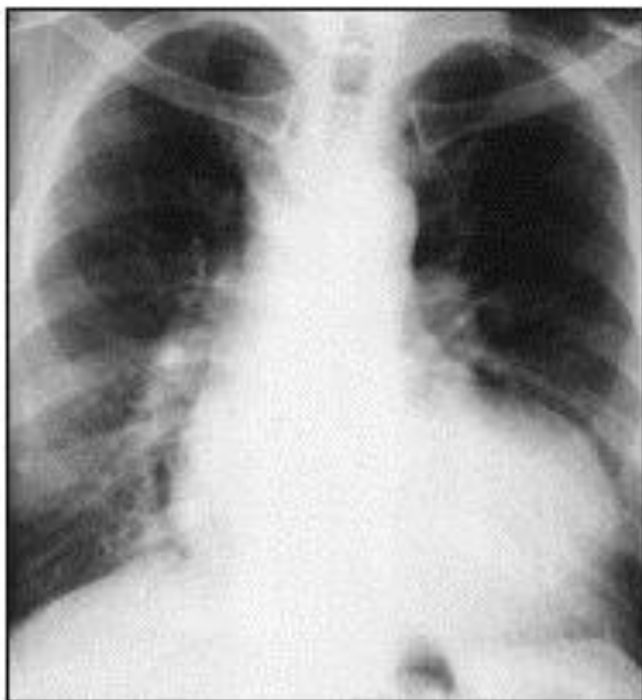
Вопросы:

- 1) укажите метод исследования
- 2) опишите изменения на снимке.

*Эталон ответа:*

- 1) Рентгенография органов грудной клетки.
- 2) удлинение и выбухание второй и третьей дуг левого контура сердечной тени; смещение вверх правого кардиовазального угла, увеличения правого предсердия. Митральная конфигурация сердца.

Задание 75.



Вопросы:

- 1) укажите метод исследования
- 2) опишите изменения на снимке.

*Эталон ответа:*

- 1) Рентгенография органов грудной клетки.
- 2) западение талии сердца; удлинение нижней дуги по левому контуру; смещение вниз правого кардиовазального угла. Аортальная конфигурация сердца.

#### КРИТЕРИИ оценивания компетенций и шкалы оценки

Оценка «неудовлетворительно» (не зачтено) или отсутствие сформированности компетенции	Оценка «удовлетворительно» (зачтено) или удовлетворительный (пороговый) уровень освоения компетенции	Оценка «хорошо» (зачтено) или достаточный уровень освоения компетенции	Оценка «отлично» (зачтено) или высокий уровень освоения компетенции
Неспособность обучающегося самостоятельно продемонстрировать знания при решении заданий, отсутствие самостоятельности в применении умений. Отсутствие подтверждения	Обучающийся демонстрирует самостоятельность в применении знаний, умений и навыков к решению учебных заданий в полном соответствии с образцом, данным преподавателем, по	Обучающийся демонстрирует самостоятельное применение знаний, умений и навыков при решении заданий, аналогичных образцам, что подтверждает наличие сформированной	Обучающийся демонстрирует способность к полной самостоятельности в выборе способа решения нестандартных заданий в рамках

наличия сформированности компетенции свидетельствует об отрицательных результатах освоения учебной дисциплины	заданиям, решение которых было показано преподавателем, следует считать, что компетенция сформирована на удовлетворительном уровне.	компетенции на более высоком уровне. Наличие такой компетенции на достаточном уровне свидетельствует об устойчиво закреплённом практическом навыке	дисциплины с использованием знаний, умений и навыков, полученных как в ходе освоения данной дисциплины, так и смежных дисциплин, следует считать компетенцию сформированной на высоком уровне.
---	---	--	--

***Критерии оценивания тестового контроля:***

процент правильных ответов	Отметки
91-100	отлично
81-90	хорошо
70-80	удовлетворительно
Менее 70	неудовлетворительно

При оценивании заданий с выбором нескольких правильных ответов допускается одна ошибка.

**Критерии оценивания для отдельных форм контроля необходимо выбрать, исходя из прописанных в п. 2.**

***Критерии оценивания собеседования:***

Отметка	Дескрипторы		
	прочность знаний	умение объяснять (представлять) сущность явлений, процессов, делать выводы	логичность и последовательность ответа
отлично	прочность знаний, знание основных процессов изучаемой предметной области, ответ отличается глубиной и полнотой раскрытия темы; владением терминологическим аппаратом; логичностью и последовательностью ответа	высокое умение объяснять сущность, явлений, процессов, событий, делать выводы и обобщения, давать аргументированные ответы, приводить примеры	высокая логичность и последовательность ответа
хорошо	прочные знания	умение объяснять	логичность и

	основных процессов изучаемой предметной области, отличается глубиной и полнотой раскрытия темы; владение терминологическим аппаратом; свободное владение монологической речью, однако допускается одна - две неточности в ответе	сущность, явлений, процессов, событий, делать выводы и обобщения, давать аргументированные ответы, приводить примеры; однако допускается одна - две неточности в ответе	последовательность ответа
удовлетворительно	удовлетворительные знания процессов изучаемой предметной области, ответ, отличающийся недостаточной глубиной и полнотой раскрытия темы; знанием основных вопросов теории. Допускается несколько ошибок в содержании ответа	удовлетворительное умение давать аргументированные ответы и приводить примеры; удовлетворительно сформированные навыки анализа явлений, процессов. Допускается несколько ошибок в содержании ответа	удовлетворительная логичность и последовательность ответа
неудовлетворительно	слабое знание изучаемой предметной области, неглубокое раскрытие темы; слабое знание основных вопросов теории, слабые навыки анализа явлений, процессов. Допускаются серьезные ошибки в содержании ответа	неумение давать аргументированные ответы	отсутствие логичности и последовательности ответа

***Критерии оценивания ситуационных задач:***

Отметка	Дескрипторы			
	понимание проблемы	анализ ситуации	навыки решения ситуации	профессиональное мышление
отлично	полное понимание проблемы. Все требования, предъявляемые к заданию, выполнены	высокая способность анализировать ситуацию, делать выводы	высокая способность выбрать метод решения проблемы, уверенные навыки решения ситуации	высокий уровень профессионального мышления

хорошо	полное понимание проблемы. Все требования, предъявляемые к заданию, выполнены	способность анализировать ситуацию, делать выводы	способность выбрать метод решения проблемы уверенные навыки решения ситуации	достаточный уровень профессионального мышления. Допускается одна-две неточности в ответе
удовлетворительно	частичное понимание проблемы. Большинство требований, предъявляемых к заданию, выполнены	удовлетворительная способность анализировать ситуацию, делать выводы	удовлетворительные навыки решения ситуации, сложности с выбором метода решения задачи	достаточный уровень профессионального мышления. Допускается более двух неточностей в ответе либо ошибка в последовательности решения
неудовлетворительно	непонимание проблемы. Многие требования, предъявляемые к заданию, не выполнены. Нет ответа. Не было попытки решить задачу	низкая способность анализировать ситуацию	недостаточные навыки решения ситуации	отсутствует