


ФЕДЕРАЛЬНОЕ ГОСУДАРСТВЕННОЕ БЮДЖЕТНОЕ ОБРАЗОВАТЕЛЬНОЕ
УЧРЕЖДЕНИЕ ВЫСШЕГО ОБРАЗОВАНИЯ
«РОСТОВСКИЙ ГОСУДАРСТВЕННЫЙ МЕДИЦИНСКИЙ УНИВЕРСИТЕТ»
МИНИСТЕРСТВА ЗДРАВООХРАНЕНИЯ РОССИЙСКОЙ ФЕДЕРАЦИИ
Лечебно-профилактический факультет

УТВЕРЖДАЮ
Руководитель
образовательной программы
/Сафроненко А.В./
«18» июня 2024 г.



(подпись)

ПРОГРАММА
ГОСУДАРСТВЕННОЙ ИТОГОВОЙ АТТЕСТАЦИИ
ОБРАЗОВАТЕЛЬНОЙ ПРОГРАММЫ ВЫСШЕГО ОБРАЗОВАНИЯ
«ЛЕЧЕБНОЕ ДЕЛО»

По специальности 31.05.01 Лечебное дело

Квалификация: Врач-лечебник

Форма обучения: очная

Ростов-на-Дону

2024

Программа ГИА составлена в соответствии с требованиями ФГОС ВО по специальности 31.05.01 «Лечебное дело» и Приказа Минобрнауки России от 29 июня 2015 г. № 636 «Об утверждении порядка проведения государственной итоговой аттестации по образовательным программам высшего образования - программам бакалавриата, программам специалитета и программам магистратуры» (в редакции Приказов Минобрнауки России от 09.02.2016 № 86, от 28.04.2016 № 502, от 27.03.2020 № 490).

1. Цель государственной итоговой аттестации

Определение соответствия результатов освоения выпускниками образовательной программы по специальности 31.05.01 «Лечебное дело» требованиям ФГОС ВО по специальности 31.05.01 «Лечебное дело».

2. Задачи ГИА

Установление уровня подготовки выпускника к выполнению профессиональных задач по видам профессиональной деятельности: медицинской, организационно-управленческой, научно-исследовательской, определённых ФГОС ВО; принятие решения о присвоении квалификации по результатам ГИА.

3. Область профессиональной деятельности выпускников, освоивших программу «Лечебное дело», включает охрану здоровья граждан путем обеспечения оказания медицинской помощи в соответствии с установленными требованиями и стандартами в сфере здравоохранения.

4. Объектами профессиональной деятельности выпускников, освоивших программу 31.05.01 Лечебное дело, являются:

физические лица (пациенты);

население;

совокупность средств и технологий, направленных на создание условий для охраны здоровья граждан.

5. Виды профессиональной деятельности, к которым готовятся выпускники, освоившие программу 31.05.01 Лечебное дело:

медицинская;

организационно-управленческая;

научно-исследовательская.

6. Выпускник, освоивший программу 31.05.01 Лечебное дело, должен обладать следующими компетенциями:

Общекультурными:

способностью к абстрактному мышлению, анализу, синтезу (ОК-1);

способностью использовать основы философских знаний для формирования мировоззренческой позиции (ОК-2);

способностью анализировать основные этапы и закономерности исторического развития общества для формирования гражданской позиции

(ОК- 3);

способностью действовать в нестандартных ситуациях, нести социальную и этическую ответственность за принятые решения (ОК-4);

готовностью к саморазвитию, самореализации, самообразованию
способностью использовать методы и средства физической культуры для обеспечения полноценной социальной и профессиональной деятельности (ОК-6);

готовностью использовать приемы оказания первой помощи, методы защиты в условиях чрезвычайных ситуаций (ОК-7);

готовностью к работе в коллективе, толерантно воспринимать социальные, этнические, конфессиональные и культурные различия (ОК-8).

Общепрофессиональными:

готовностью решать стандартные задачи профессиональной деятельности с использованием информационных, библиографических ресурсов, медикобиологической терминологии, информационно-коммуникационных технологий и учетом основных требований информационной безопасности (ОПК-1);

готовностью к коммуникации в устной и письменной формах на русском и иностранном языках для решения задач профессиональной деятельности (ОПК-2);

способностью использовать основы экономических и правовых знаний в профессиональной деятельности (ОПК-3);

способностью и готовностью реализовать этические и деонтологические принципы в профессиональной деятельности (ОПК-4);

способностью и готовностью анализировать результаты собственной деятельности для предотвращения профессиональных ошибок (ОПК-5);

готовностью к ведению медицинской документации (ОПК-6);

готовностью к использованию основных физико-химических, математических и иных естественнонаучных понятий и методов при решении профессиональных задач (ОПК-7);

готовностью к медицинскому применению лекарственных препаратов и иных веществ и их комбинаций при решении профессиональных задач (ОПК-8);

способностью к оценке морфофункциональных, физиологических состояний и патологических процессов в организме человека для решения профессиональных задач (ОПК-9);

готовностью к обеспечению организации ухода за больными и оказанию первичной доврачебной медико-санитарной помощи (ОПК-10);

готовностью к применению медицинских изделий, предусмотренных порядками оказания медицинской помощи (ОПК-11).

Профессиональными:

медицинская деятельность:

способностью и готовностью к осуществлению комплекса мероприятий,

направленных на сохранение и укрепление здоровья и включающих в себя формирование здорового образа жизни, предупреждение возникновения и (или) распространения заболеваний, их раннюю диагностику, выявление причин и условий их возникновения и развития, а также направленных на устранение вредного влияния на здоровье человека факторов среды его обитания (ПК-1);

способностью и готовностью к проведению профилактических медицинских осмотров, диспансеризации и осуществлению диспансерного наблюдения (ПК-2);

способностью и готовностью к проведению противоэпидемических мероприятий, организации защиты населения в очагах особо опасных инфекций, при ухудшении радиационной обстановки, стихийных бедствиях и иных чрезвычайных ситуациях (ПК-3);

способностью и готовностью к применению социально-гигиенических методик сбора и медико-статистического анализа информации о показателях здоровья населения (ПК-4);

готовностью к сбору и анализу жалоб пациента, данных его анамнеза, результатов осмотра, лабораторных, инструментальных, патолого-анатомических и иных исследований в целях распознавания состояния или установления факта наличия или отсутствия заболевания (ПК-5);

способностью к определению у пациента основных патологических состояний, симптомов, синдромов заболеваний, нозологических форм в соответствии с Международной статистической классификацией болезней и проблем, связанных со здоровьем, X пересмотра (ПК-6);

готовностью к проведению экспертизы временной нетрудоспособности, участию в проведении медико-социальной экспертизы, констатации биологической смерти человека (ПК-7);

способностью к определению тактики ведения пациентов с различными нозологическими формами (ПК-8);

готовностью к ведению и лечению пациентов с различными нозологическими формами в амбулаторных условиях и условиях дневного стационара (ПК-9);

готовностью к оказанию медицинской помощи при внезапных острых заболеваниях, состояниях, обострении хронических заболеваний, не сопровождающихся угрозой жизни пациента и не требующих экстренной медицинской помощи (ПК-10);

готовностью к участию в оказании скорой медицинской помощи при состояниях, требующих срочного медицинского вмешательства (ПК-11);

готовностью к ведению физиологической беременности, приему родов (ПК-12);

готовностью к участию в оказании медицинской помощи при чрезвычайных ситуациях, в том числе участие в медицинской эвакуации (ПК-13);

готовностью к определению необходимости применения природных лечебных факторов, лекарственной, немедикаментозной терапии и других

методов у пациентов, нуждающихся в медицинской реабилитации и санаторно-курортном лечении (ПК-14);

готовностью к обучению пациентов и их родственников основным гигиеническим мероприятиям оздоровительного характера, навыкам самоконтроля основных физиологических показателей, способствующим сохранению и укреплению здоровья, профилактике заболеваний (ПК-15);

готовностью к просветительской деятельности по устранению факторов риска и формированию навыков здорового образа жизни (ПК-16);

организационно-управленческая деятельность:

способностью к применению основных принципов организации и управления в сфере охраны здоровья граждан, в медицинских организациях и их структурных подразделениях (ПК-17),

готовностью к участию в оценке качества оказания медицинской помощи с использованием основных медико-статистических показателей (ПК-18);

способностью к организации медицинской помощи при чрезвычайных ситуациях, в том числе медицинской эвакуации (ПК-19);

научно-исследовательская деятельность:

готовностью к анализу и публичному представлению медицинской информации на основе доказательной медицины (ПК-20);

способностью к участию в проведении научных исследований (ПК-21);

готовностью к участию во внедрении новых методов и методик, направленных на охрану здоровья граждан (ПК-22).

7. Государственная итоговая аттестация по программе 31.05.01 Лечебное дело проводится устно, в форме государственного экзамена в виде собеседования. Объем государственной итоговой аттестации 3 зачётные единицы.

8. Структура и содержание государственной итоговой аттестации.
Программа государственного экзамена

Собеседование проводится по результатам решения ситуационных задач профессионального характера по разделам нескольких дисциплин образовательной программы, в содержание которых включены вопросы программы ГИА. Оценке подлежит степень умения выпускника принимать оптимальные решения профессиональных задач на основе интеграции теоретических и практических знаний, полученных в ходе освоения образовательной программы.

Итоговое собеседование состоит из следующих разделов и тем:

- Названия разделов, включенных в теоретические вопросы и ситуационные задачи:
 1. Пульмонология
 2. Кардиология
 3. Гастроэнтерология и гепатология
 4. Гематология

5. Эндокринология

9. Перечень вопросов:

1. Хронические обструктивные заболевания легких. Этиология. Патогенез. Классификация. Лечение обострений хронического обструктивного бронхита.
2. Бронхиальная астма: этиология, патогенез, классификация, основные клинические проявления. Диагностика. Осложнения. Современные принципы лечения бронхиальной астмы.
3. Пневмонии: Причины возникновения, клиника, диагностика, классификация. Дифференциальный диагноз бронхита и пневмонии, долевой пневмонии и экссудативного плеврита.
4. Осложнения пневмоний. Причины возникновения, клиника, диагностика. Принципы антибактериальной терапии пневмоний.
5. Бронхоэктатическая болезнь. Этиология. Патогенез. Клиника. Осложнения. Диагностика. Лечение.
6. Рак легкого. Этиология. Морфология. Клиника. Дифференциальный диагноз. Ранняя диагностика. Профилактика.
7. Плевриты. Этиология. Патогенез. Клиника. Методы диагностики. Лечение.
8. Хроническое легочное сердце: клиника, диагностика, дифференциальная диагностика и лечение
9. Инфекционный эндокардит. Факторы риска и этиология. Патогенез. Морфология. Причины эволюции и современные особенности клиники. Лечение инфекционного эндокардита.
10. Коарктация аорты. Патогенез гемодинамических расстройств. Клиника. Значение инструментальных методов диагностики.
11. Изолированный стеноз легочной артерии. Патогенез гемодинамических расстройств. Клиника. Методы диагностики.
12. Открытый артериальный проток. Патогенез гемодинамических расстройств. Стадийность течения. Клиника. Методы диагностики.
13. Дефект межжелудочковой перегородки. Патогенез гемодинамических расстройств. Стадийность течения. Клиника. Значение инструментальных методов диагностики.
14. Дефект межпредсердной перегородки. Патогенез гемодинамических расстройств. Стадийность течения. Клиника. Методы диагностики.
15. Митральные пороки. Этиология Гемодинамические нарушения и механизмы компенсации при митральном стенозе, митральной недостаточности. Клинические проявления. Осложнения.
16. Аортальные пороки. Этиология Гемодинамические нарушения и механизмы компенсации при аортальном стенозе, аортальной недостаточности. Клинические проявления. Осложнения.
17. Пороки трикуспидального клапана. Этиология Гемодинамические нарушения и механизмы компенсации. Клинические проявления. Осложнения.

18. Гипертоническая болезнь. Этиология. Факторы риска. Патогенез. Классификация по уровню АД и по стратификационным группам риска.
19. Гипертоническая болезнь. Поражение органов-мишеней. Механизмы и последствия патологического ремоделирования сердца и сосудов. Стадии. Немедикаментозные методы лечения.
20. Симптоматические артериальные гипертонии. Классификация. Механизмы повышения АД. Методы диагностики.
21. Атеросклероз. Эпидемиология. Факторы риска. Теории патогенеза. Первичная и вторичная профилактика.
22. ИБС. Факторы риска. Патогенез. Классификация. Профилактика. Методы диагностики ИБС
23. Стенокардия. Классификация. Характеристика болевого синдрома. Дифференциальный диагноз с инфарктом миокарда.
24. Острый инфаркт миокарда. Классификация. Периоды. Клиническая картина. Атипичные варианты дебюта. Лечение.
25. Ранние и поздние осложнения инфаркта миокарда. Клиническая картина. Методы диагностики осложнений инфаркта миокарда. Лечение.
26. Хроническая сердечная недостаточность. Этиология. Патогенез. Клиника. Классификация. Значение инструментальных методов диагностики. Лечение хронической сердечной недостаточности.
27. Нейроциркуляторная дистония. Этиология. Патогенез. Классификация. Клиника. Дифференциальный диагноз. Лечение.
28. Миокардит. Этиология и классификация. Клиническая картина. Методы постановки диагноза. Дифференциальная диагностика. Современные подходы к лечению.
29. Гипертрофическая кардиомиопатия. Этиология. Классификация. Патогенез гемодинамических расстройств. Клиника. Методы диагностики.
30. Дилатационная кардиомиопатия. Этиология. Патогенез гемодинамических расстройств. Клиника. Методы диагностики.
31. Перикардиты. Этиология. Патогенез. Классификация. Клинические проявления. Осложнения. Неотложная помощь.
32. Мерцание и трепетание предсердий. Этиология. Теории патогенеза. Клиника. ЭКГ-диагностика. Лечение мерцательной аритмии и трепетания предсердий.
33. Пароксизмальная тахикардия. Этиология. Патогенез. Клиника. ЭКГ-диагностика. Купирование приступов над- и желудочковой пароксизмальной тахикардии.
34. Экстрасистолия. Этиология. Механизм развития. ЭКГ- диагностика. Клиническое значение.
35. Нарушения атрио-вентрикулярной проводимости. Этиология. Классификация. Патогенез гемодинамических расстройств. Клиника полного поперечного блока. ЭКГ-диагностика.
36. Хроническое алкогольное заболевание печени. Патогенез. Клиника. Методы диагностики. Дифференциальный диагноз. Лечение.

37. Аутоиммунный гепатит. Этиология. Патогенез. Морфология. Клиника. Методы диагностики. Дифференциальный диагноз. Лечение.

38. Печеночная недостаточность. Этиология. Патогенез. Клиника. Методы диагностики. Лечение.

39. Хронические вирусные гепатиты. Этиология. Патогенез. Патогенез желтухи при хронических гепатитах. Клиническая картина хр. гепатитов. Диагностика. Лечение хронических гепатитов.

40. Циррозы печени. Этиология. Патогенез. Классификация. Основные клинические синдромы. Лечение циррозов печени.

41. Рак печени. Морфология. Клиника. Методы диагностики. Дифференциальный диагноз.

42. Синдром раздраженного кишечника. Этиология. Клиника. Методы диагностики. Лечение.

43. Болезнь Крона. Этиология. Патогенез. Морфология. Клиника. Осложнения. Методы диагностики. Дифференциальный диагноз. Лечение болезни Крона.

44. Неспецифический язвенный колит. Этиология. Патогенез. Морфология. Клиника. Методы диагностики. Дифференциальный диагноз. Осложнения. Лечение неспецифического язвенного колита.

45. Язвенная болезнь желудка и 12-перстной кишки. Этиология. Патогенез. Клиника. Методы диагностики. Дифференциальный диагноз. Лечение язвенной болезни.

46. Рак желудка. Морфология. Клиника. Методы диагностики. Дифференциальный диагноз.

47. Хронический панкреатит: этиология, патогенез, классификация, клиника, методы диагностики. Лечение хронических панкреатитов.

48. Желчекаменная болезнь. Этиология. Патогенез. Клиника. Методы диагностики. Дифференциальный диагноз. Осложнения. Постхолецистэктомический синдром. Лечение.

49. Хронические холециститы и дискинезии желчных путей. Этиология. Патогенез. Клиника. Методы диагностики. Лечебные мероприятия при обострении хронического холецистита.

50. Классификация геморрагических диатезов, типы кровоточивости. Лабораторные методы диагностики геморрагических диатезов.

51. Гемофилии, патогенез, принципы диагностики, клинические проявления. Лечение гемофилий.

52. Геморрагический васкулит (болезнь Шенлейн-Геноха). Этиология. Патогенез. Клинические варианты. Лечение геморрагического васкулита (болезнь Шенлейн-Геноха).

53. Этиология, патогенез, классификация тромбоцитопений.

54. Идиопатическая аутоиммунная тромбоцитопеническая пурпура: патогенез, диагностика, клинические проявления. Лечение идиопатической аутоиммунной тромбоцитопенической пурпуры.

55. Острые лейкозы. Этиология. Патогенез. Клиника. Методы диагностики. Дифференциальный диагноз. Принципы и методы терапии острых лейкозов.

56. Хронический лимфолейкоз. Этиология. Патогенез. Клиника. Классификация. Методы диагностики.

57. Хронический миелолейкоз. Этиология. Патогенез. Клиника. Классификация. Методы диагностики.

58. Эссенциальная полицитемия. Этиология. Патогенез. Клиника. Методы диагностики. Дифференциальный диагноз с вторичными эритроцитозами. Лечение эссенциальной полицитемии.

59. Миеломная болезнь. Этиология. Патогенез. Классификация. Методы диагностики. Клиника. Лечение.

60. Лимфогранулематоз. Этиология, патогенез. Морфология. Клиника. Классификация. Методы диагностики.

61. ДВС-синдром. Этиология, патогенез, классификация, клинические проявления, диагностика, лечение.

62. Нефротический синдром. Этиология. Патогенез. Клиника. Методы диагностики. Дифференциальный диагноз. Лечение нефротического синдрома.

63. Хронические гломерулонефриты. Этиология. Патогенез. Клиника. Методы диагностики. Лечение.

64. Острые гломерулонефриты. Этиология. Патогенез. Клиника. Методы диагностики. Лечение.

65. Амилоидоз почек. Этиология. Патогенез. Клиника. Методы диагностики. Лечение.

66. Хроническая почечная недостаточность. Этиология. Патогенез. Клиника. Лечение хронической почечной недостаточности. Показания к гемодиализу.

67. Хроническая болезнь почек. Современные принципы диагностики, лечение.

68. Ревматоидный артрит. Этиология. Патогенез синовита. Классификация. Суставные и внесуставные проявления ревматоидного артрита. Диагностические критерии ревматоидного артрита. Лечение ревматоидного артрита

69. Деформирующий остеоартрит. Этиология. Патогенез. Морфология. Клиника деформирующего остеоартрита. Дифференциальный диагноз деформирующего остеоартрита с ревматоидным артритом. Методы диагностики. Лечение деформирующего остеоартрита.

70. Подагра. Этиология. Патогенез. Морфология. Клиника. Особенности приступов. Стадии развития. Осложнения. Дифференциальный диагноз. Лечение подагры.

71. Этиология, патогенез, клиника, диагностика и лечение псориатической артропатии. Дифференциальный диагноз с ревматоидным артритом.

72. Анкилозирующий спондилоартрит. Этиология. Патогенез. Клиника. Осложнения. Лечение анкилозирующего спондилоартрита.

73. Инфекционные артропатии. Этиология. Патогенез. Клиника. Дифференциальный диагноз. Лечение инфекционных артропатий.

74. Системная красная волчанка. Этиология. Патогенез. Клиника. Дифференциальный диагноз. Лечение системной красной волчанки.

75. Системная склеродермия. Этиология. Патогенез. Клиника. Дифференциальный диагноз. Лечение системной склеродермии.

76. Дерматомиозит. Этиология. Патогенез. Клиника. Дифференциальный диагноз. Лечение дерматомиозита.

77. Этиология, патогенез, клиника, диагностика и лечение узелкового периартериита.

78. Этиология, патогенез, клиника, диагностика и лечение облитерирующего тромбангиита.

79. Этиология, патогенез, клиника, диагностика и лечение неспецифического аортоартериита.

80. Гипертиреоз: патогенез клинических проявлений. Диагностика. Дифференциальный диагноз. Лечение диффузного токсического зоба, показания к хирургическому лечению.

81. Гипотиреоз: классификация, патогенез, классификация клинических проявлений. Диагностика, дифференциальный диагноз. Принципы заместительной гормональной терапии. Йоддефицитные состояния: клинические проявления, профилактика йодного дефицита. Диагностика и дифференциальная диагностика при эндемическом зобе.

82. Сахарный диабет I типа: этиология, патогенез, классификация, клиническая картина. Современные принципы инсулинотерапии. Критерии компенсации, самоконтроль.

83. Сахарный диабет II типа: факторы риска, патогенез. Принципы ранней диагностики. Современные подходы к лечению. Показания к инсулинотерапии.

84. Острые осложнения сахарного диабета. Патогенетические варианты гипергликемических ком, причины развития. Неотложные мероприятия на догоспитальном и стационарном этапах оказания неотложной помощи.

85. Гипогликемический синдром в клинической практике, классификация гипогликемических состояний, причины развития у больных сахарным диабетом. Неотложные мероприятия.

86. Поздние осложнения сахарного диабета. Диабетическая микро- и макроангиопатия, полинейропатия. Стадии развития. Принципы лечения.

87. Гипер- и гипокортицизм: этиология, патогенез, проявления, диагностика, осложнения и течение, лечение.

88. Эндемический зоб. Этиология. Патогенез. Клиническая картина. Методы профилактики. Лечение.

89. Воздушно-капельные инфекции: инфекционный мононуклеоз, менингококковая инфекция, туберкулез.

90. Воздушно-капельные инфекции: ОРВИ, грипп, дифтерия, краснуха.

91. Клиническая диагностика гриппа. Лечение больных гриппом и ОРВИ в амбулаторных условиях.

92. Структура и управление здравоохранением в РФ, номенклатура лечебно-профилактических учреждений.

93. Медицинская экспертиза и ее виды.

94. Организация экспертизы временной нетрудоспособности в лечебно-профилактическом учреждении.

95. Инвалидность населения, понятие, критерии, уровни, структура, причины.

96. Организация медико-социальной экспертизы, учреждения, порядок направления и проведения.

97. Организация амбулаторно-поликлинической помощи населению, учреждения, их структура, показатели работы, современные формы деятельности.

98. Организация стационарной медицинской помощи, показатели работы, современные формы деятельности.

99. Правовые, организационные, методические вопросы медицинского страхования в Российской Федерации.

100. Важнейшие медико-социальные проблемы здоровья населения (сердечно-сосудистые, онкологические заболевания, травмы и отравления).

10. Перечень типовых ситуационных задач с эталонами ответов

№1. Пациент А. 45 лет, инженер, предъявляет жалобы на озноб, повышение температуры тела до 39 °С, одышку инспираторного характера при обычной физической нагрузке, сухой кашель, боль при глубоком дыхании и кашле справа в подлопаточной области, общую слабость, утомляемость, потливость в ночное время. Заболел остро три дня назад после переохлаждения, когда появились вышеуказанные жалобы. Принимал жаропонижающие препараты с незначительным эффектом. Обратился к врачу-терапевту участковому в поликлинику. В связи с тяжестью состояния и подозрением на пневмонию направлен в приёмный покой стационара по месту жительства. В анамнезе: работает 15 лет инженером на машиностроительном заводе. Не курит. Ранее у врача не наблюдался. Объективно: общее состояние тяжёлое. Кожные покровы повышенной влажности. Цианоз губ. Рост - 175 см, вес - 72 кг. Окружность талии - 100. Периферических отёков нет. Периферические лимфатические узлы не увеличены. Температура 39 °С. Грудная клетка нормостеническая. При глубоком дыхании некоторое отставание в дыхании правой половины грудной клетки. ЧДД - 24 в минуту. Справа по лопаточной линии отмечается притупление перкуторного звука. При аускультации справа ниже угла лопатки выслушивается ослабленное везикулярное дыхание, звонкие мелкопузырчатые хрипы. Ритм сердца правильный, соотношение тонов в норме, шумов нет. ЧСС – 110 ударов в минуту. АД - 100/60 мм рт. ст. При поверхностной пальпации живот мягкий, безболезненный. Печень по Курлову - 9×8×7 см, при пальпации нижний край гладкий, безболезненный. Стул оформленный, без примесей. Мочеиспускание свободное, безболезненное. Общий анализ крови: эритроциты - $4,08 \times 10^{12}/л$, гемоглобин - 120 г/л, лейкоциты - $13,2 \times 10^9 /л$, юные - 2%, палочки - 12%,

сегменты - 56%, лимфоциты - 27%, моноциты - 3%, СОЭ - 38 мм/ч. На обзорной рентгенографии грудной клетки в прямой и боковой проекциях: справа в нижней и средней доле затемнение в виде инфильтрата.

Вопросы:

1. Предположите наиболее вероятный диагноз.
2. Обоснуйте поставленный Вами диагноз.
3. Составьте и обоснуйте план дополнительного обследования пациента.
4. Какая тактика и терапия требуется пациенту при поступлении?

Обоснуйте свой выбор. Назовите критерии адекватности терапии.

5. Через 72 часа на фоне лечения сохраняются признаки интоксикации, лихорадка (температура 37,9 °С), ЧДД - 22 в минуту, имеется гнойная мокрота. В общем анализе крови: лейкоциты - 11×10^9 /л, нейтрофилы - 82%, юных форм - 7%. Какова Ваша дальнейшая лечебная тактика? Обоснуйте Ваш выбор.

Эталон ответа:

1. Внебольничная пневмония бактериальная (возбудитель не уточнен), полисегментарная с локализацией в средней и нижней долях правого лёгкого, тяжелое течение, осложненная ОДНІ.

2. Стадия начала болезни обычно выражена очень отчётливо. Заболевание возникло остро, среди полного здоровья внезапно появился озноб, отмечается повышение температуры тела 39°С, боли в грудной клетке при кашле, головная боль, сухой кашель, общая слабость. Отмечается одышка с ЧДД - 24 в 1 минуту, укорочение перкуторного звука, ослабление везикулярного дыхания справа в нижней доли, лейкоцитоз - более $13,2 \times 10^9$ /л, палочкоядерный сдвиг влево до юных форм, рентгенологические признаки - инфильтрация легочной ткани.

3. Пациенту рекомендовано: общий анализ крови с определением уровня эритроцитов, гематокрита, лейкоцитов, тромбоцитов, лейкоцитарной формулы: на 2-3 день и после окончания антибактериальной терапии; Методический центр аккредитации специалистов_Лечебное дело_2018 4 биохимический анализ крови (АЛТ, АСТ, билирубин, альбумин, креатинин, мочеви́на, глюкоза, электролиты, фибриноген, СРБ): при поступлении и через 1 неделю при наличии изменений или клиническом ухудшении; пульсоксиметрия при поступлении и в динамике; исследование газов артериальной крови: ежедневно до нормализации показателей; рентгенография органов грудной клетки: в динамике (при отсутствии эффективности стартовой антибактериальной пневмонии через 48-72 часа, через 3-4 недели - оценка динамики разрешения пневмонии); электрокардиография в стандартных отведениях; общий анализ мокроты и бактериологическое исследование мокроты для определения возбудителя пневмонии и определения чувствительности последнего к антибактериальным препаратам; мокрота на кислотоустойчивые микроорганизмы. Бактериологическое исследование крови. Уровень прокальцитонина (коррелирует с тяжестью состояния пациента, прогнозом и этиологией – выше

при бактериальной инфекции). Экспресс-тесты по выявлению пневмококковой и легионеллезной антигенурии.

4. Пациента необходимо госпитализировать. Режим постельный. При ОДН: кислородотерапия. При тяжелой внебольничной пневмонии (ВП) назначение антибиотиков должно быть неотложным. Пациент без факторов риска инфицирования *P. aeruginosa* и аспирации. Препаратами выбора являются внутривенное введение препаратов (Цефтриаксон, Цефотаксим, Цефепим, Цефтазолин, Эртапенем или ингибиторзащищенные пенициллины (Амоксициллин/Клавуланат 1,2 г внутривенно капельно 3 раза в сутки)) в комбинации с внутривенными макролидами (Кларитромицин, Азитромицин), Азитромицин - 500 мг внутривенно капельно 1 раз в сутки 3 дня, через 3 дня при нормализации температуры переход на пероральный прием препарата этого же класса: Амоксициллин/Клавуланат 1 г 2 раза в сутки. Первоначальная оценка эффективности стартового режима антибактериальной терапии должна проводиться через 48-72 часа после начала лечения. Критерии адекватности антибактериальной терапии: температура тела ниже 37,5°C; отсутствие интоксикации; отсутствие дыхательной недостаточности (ЧДД - менее 20 в минуту); отсутствие гнойной мокроты; количество лейкоцитов в крови - менее 10×10^9 /л, нейтрофилов - менее 80%, юных форм - менее 6%; отсутствие отрицательной динамики на рентгенограмме - Амброгексал 0,3 г 3 раза в день перорально.

5. Антибактериальная терапия неэффективна. Требуется смена антибактериальной терапии на респираторные фторхинолоны. Из фторхинолонов предпочтение Левифлоксацину 500 мг 2 раза в день в/в капельно, Моксифлоксацину 400 мг в/в капельно. В случае неэффективности антибактериальной терапии провести обследование пациента для уточнения диагноза, выявления осложнений внебольничной пневмонии, оценить результаты микробиологических исследований. Оценить необходимость проведения диагностической фибробронхоскопии с биопсией бронха и исследования промывных вод бронхов – бактериальный посев, исследования на кислотоустойчивые микроорганизмы, атипичные клетки СКТ органов грудной клетки при наличии неэффективности антибактериальной терапии.

№2 Больной 25 лет, водитель, обратился к врачу-терапевту участковому с жалобами на появление эпизодов удушья с затрудненным выдохом, кашель с трудно отделяемой мокротой практически ежедневно. Приступы удушья возникают 2-3 раза в неделю чаще ночью и проходят спонтанно через час с исчезновением всех симптомов. Незначительная одышка при физической нагрузке. Лекарства не принимал. Считает себя больным около 3 месяцев. За медицинской помощью обратился впервые. С детства частые бронхиты с обострениями в весенне-осенний периоды. Другие хронические заболевания отрицает. Операций, травм не было. Курит по 1,5 пачки в день 5 лет. У матери бронхиальная астма, у отца гипертоническая болезнь. Аллергологический анамнез не отягощен. Профессиональных вредностей не имеет. При физикальном осмотре: состояние больного лёгкой степени тяжести.

Температура тела 36,7 °С. Кожные покровы чистые, влажные. Рост - 175 см, вес - 81 кг. Периферические лимфоузлы не увеличены. Щитовидная железа не увеличена. Грудная клетка нормостеническая. При пальпации грудная клетка безболезненна. ЧД – 18 в минуту. При перкуссии – ясный лёгочный звук. Границы относительной тупости сердца: в пределах нормы. При аускультации – дыхание везикулярное, проводится во все отделы, выслушивается небольшое количество сухих, рассеянных, высокодискантных хрипов. Тоны сердца ясные, ритмичные. Пульс - 80 ударов в минуту удовлетворительного наполнения и напряжения. АД - 120/80 мм рт. ст. При пальпации живот мягкий, безболезненный. Размеры печени по Курлову: 10×9×7 см. Дизурических явлений нет.

Вопросы:

1. Поставьте предварительный диагноз.
2. Составьте план лабораторно-инструментального обследования.
3. Составьте план лечебных мероприятий.
4. Обоснуйте проведение медико-социальной экспертизы (МСЭ), противопоказанные виды труда.
5. Укажите показания к неотложной госпитализации у пациента.

Эталон ответа:

1. Неаллергическая бронхиальная астма, среднетяжёлое течение, впервые выявленная, неконтролируемая. Дыхательная недостаточность 1 степени.

2. План обследования: клинический анализ крови; ЭКГ, спирометрия; рентгенография органов грудной клетки в двух проекциях; общий анализ мокроты; консультация врача-пульмонолога.

3. План лечения: отказ от курения; с целью купирования приступа заболевания ингаляционно применять β_2 -адреномиметики короткого действия (Сальбутамол или Фенотерол). Для постоянного приёма - комбинация низких доз ингаляционных ГКС (Флутиказон 100-250 мкг/сут, Будесонид 200-400 мкг/сут или Беклометазон дипропионат 200-500 мкг/сут) с длительно действующими β_2 -агонистами (Салметерол 100 мкг/сут или Формотерол 9-18 мкг/сут). Обучение навыкам самоведения бронхиальной астмы.

4. Временно нетрудоспособен. Выдать ЛН на 3-4 дня. Нетрудоспособность при среднетяжёлом течении бронхиальной астмы продолжается до стабилизации процесса. Противопоказан тяжёлый физический труд, контакт с токсическими веществами, работа в неблагоприятных метеорологических условиях, длительные командировки, работа в горячих цехах, длительная ходьба, профессиональная речевая нагрузка. Рациональное трудоустройство через ВК.

5. Неудовлетворительный ответ на лечение ($ОФВ_1 < 50\%$ от должного после применения бронходилататоров). Симптомы обострения астмы нарастают, или отсутствует положительная динамика в течение 3 часов с момента начала неотложных лечебных мероприятий. Не наблюдается улучшения в течение 4-6 часов после начала лечения системными глюкокортикостероидами.

№3 Больной В. 50 лет работает инженером, обратился к врачу-терапевту участковому с жалобами на частый кашель с небольшим количеством слизистой мокроты, одышку при умеренной физической нагрузке. Кашель и одышку отмечает в течение 5 лет. В течение последнего года отмечает увеличение одышки и снижение массы тела. Курит в течение 23 лет около 1,5-2 пачек папирос в сутки. В течение последних нескольких месяцев без ухудшения. Общее состояние удовлетворительное. Грудная клетка эмфизематозная. Перкуторный звук над лёгочными полями коробочный, дыхание везикулярное ослабленное, сухие хрипы с обеих сторон (больше на выдохе). ЧД – 20 в минуту. Границы сердца в норме. Тоны сердца приглушены на верхушке, ритм правильный. ЧСС – 78 в минуту. АД - 125/80 мм рт.ст. Печень у края рёберной дуги. Периферических отёков нет. Клинический анализ крови: гемоглобин – 139 г/л, лейкоциты – $6,7 \times 10^9$ /л, моноциты – 4%, базофилы – 1%, эозинофилы – 1%, нейтрофилы – 69%, лимфоциты – 25%, СОЭ – 10 мм/час. Рентгенограмма органов грудной клетки: лёгочные поля повышенной прозрачности, лёгочный рисунок усилен, деформирован, тень без особенностей. Инфильтративных изменений не выявлено. Показатели спирографии: ЖЕЛ – 85% от должной величины, ОФВ1 – 57% от должной величины. Пульсоксиметрия: сатурация кислорода (SaO_2) = 92%. ЭКГ: ритм синусовый, правильный, ЧСС – 76 в минуту, вертикальное положение электрической оси сердца. Без существенных изменений. Индекс массы тела – 18 кг/м².

Вопросы:

1. Предположите наиболее вероятный диагноз.
2. Обоснуйте поставленный Вами диагноз.
3. Показаны ли антибактериальные препараты? Обоснуйте ответ. Назовите рекомендуемые препараты.
4. Составьте индивидуальную программу реабилитации.
5. Проведите экспертизу трудоспособности, обоснуйте Ваше решения

Эталон ответа:

1. Хроническая обструктивная болезнь лёгких (смешанный фенотип) средней тяжести в фазе ремиссии. ДН 1 степени. Умеренные нарушения вентиляционной функции лёгких, преимущественно по обструктивному типу. Недостаточная (дефицит) масса тела.

2. Диагноз «хроническая обструктивная болезнь лёгких (ХОБЛ)» установлен на основании жалоб больного (кашель со слизистой мокротой, одышка), данных анамнеза (курит в течение 23 лет), данных осмотра (бочкообразная грудная клетка, коробочный перкуторный звук, наличие сухих хрипов). Смешанный фенотип установлен на основании одинаковой выраженности признаков эмфиземы лёгких и бронхита. Средняя степень установлена на основании снижения ОФВ1 по данным спирографии 50% (57%). Фаза ремиссии установлена на основании слизистого характера мокроты, отсутствия ухудшения в течение нескольких месяцев. Дыхательная недостаточность 1 степени установлена на основании жалоб на одышку при

умеренной физической нагрузке и уровне сатурации кислорода – 92%. Недостаточная масса тела установлена на основании индекса массы тела менее 18,5 кг/м² (18 кг/м²).

3. Антибактериальные препараты не показаны, так как у пациента состояние ремиссии заболевания. Рекомендуются ингаляционные бронхолитические препараты длительного действия для уменьшения бронхообструкции и профилактики рецидивов (Тиотропия бромид, Гликопиррония бромид, Формотерол, Салметерол, Индакатерол, Олодатерол) или Теофиллин. Для быстрого снятия симптомов используются бронходилататоры ингаляционные короткого действия: Сальбутамол, Фенотерол или комбинированный препарат Беродуал (Фенотерол + Ипратропия бромид).

4. Больной подлежит диспансерному наблюдению у врача-терапевта участкового (по III группе диспансерного наблюдения) с кратностью осмотров врачом-терапевтом участковым и врачом-пульмонологом 2 раза в год. Осмотр врачом-оториноларингологом, врачом-стоматологом – 1 раз в год с целью санации очагов инфекции. Клинический анализ крови, анализ мокроты с исследованием на микобактерии туберкулёза и бактерии, спирография, флюорография, тест с 6-минутной ходьбой, ЭКГ – 1 раз в год. Индивидуальная программа реабилитации включает: противорецидивное лечение (бронхолитические препараты длительного действия, а для быстрого снятия симптомов - короткого действия); отказ от курения; вакцинацию с целью профилактики пневмонии и гриппа; физическую реабилитацию: дыхательная гимнастика с инспираторной нагрузкой по 20 минут 2-3 раза в день (выдох с сопротивлением, выдох через сомкнутые губы), физические тренировки с мощностью более 60% от максимальной продолжительности 20-30 минут в день (тренировка мышц рук – упражнения с гантелями, тренировка мышц ног – ходьба, приседание). Учитывая дефицит массы тела необходима нутритивная поддержка: включать в рацион питания продукты с высоким содержанием белка (содержание животного белка 60% – молочные продукты, яйца, рыба, мясо), жиров (молочные продукты, жирная рыба, растительное масло), минералов и витаминов (свежие фрукты и овощи), пищевые добавки (Нутридринк по 200 мл 2 раза в день между приёмом пищи). Обучение пациента с целью приверженности к лечению. Психологическая поддержка. Санаторно-курортное лечение в санаторно-курортных организациях в климатической зоне проживания пациента: курорты климатические, бальнеологические с углекислыми и хлоридно-натриевыми водами, грязевые.

5. Учитывая среднюю тяжесть ХОБЛ в фазе ремиссии и профессию пациента (инженер), больной трудоспособен, так как профессия не противопоказана.

№4 Женщина 75 лет обратилась к врачу-терапевту участковому с жалобами на перебои в работе сердца, сердцебиение, боли в сердце сжимающего характера и одышку при активности менее обычной, общую слабость, повышенную утомляемость, отёки на ногах. Из анамнеза известно, что пациентка страдает ИБС 10 лет. В течение последних трёх лет отмечает

перебои и сердцебиение в работе сердца. Принимала Бисопролол, Аспирин, Эналаприл, Нитроглицерин. Отмечает ухудшение состояния в течение месяца, усилилась слабость, одышка, появились отёки на ногах. Из семейного анамнеза: мать пациентки умерла в возрасте 80 лет от ОНМК. При осмотре: состояние относительно удовлетворительное. ИМТ - 28 кг/м². Кожные покровы чистые, обычной окраски. Отёки голеней. В лёгких дыхание везикулярное, в нижних отделах единичные незвучные влажные хрипы. Перкуторно: верхняя граница сердца - III межреберье по левой парастернальной линии, правая - на 1 см снаружи от правого края грудины в пятом межреберье, левая граница - на 1,5 см снаружи от левой срединно-ключичной линии в пятом межреберье. Тоны сердца приглушены, аритмичные, мягкий систолический шум на верхушке. ЧСС - 96 ударов в минуту, АД - 130/80 мм ртутного столба. Пульс - 86 ударов в минуту. ДП=10 ударов в минуту. Живот мягкий, при пальпации безболезненный. Печень по краю правой рёберной дуги, селезёнка не увеличена. Дизурий нет. Симптом поколачивания по поясничной области отрицательный.

Вопросы:

1. Предположите наиболее вероятный диагноз.
2. Обоснуйте поставленный Вами диагноз.
3. Составьте и обоснуйте план дополнительного обследования пациента.
4. С учётом шкалы CHA₂ DS₂ -VAS с риск развития инсульта и системных тромбоэмболий у пациента составляет 4 балла. С учётом шкалы HAS-BLED риск кровотечений равен 1 баллу. Какой непрямой антикоагулянт Вы бы рекомендовали пациенту в составе комбинированной терапии? Обоснуйте свой выбор. Какой препарат для контроля ЧСС Вы порекомендуете пациентке?
5. Назначьте лечение в соответствии с диагнозом.

Эталон ответа:

1. ИБС: стабильная стенокардия напряжения III ф. кл. Постоянная форма фибрилляции предсердий. Н ПБ. ФК III.
2. Диагноз «ИБС» установлен на основании жалоб больного на боли в сердце сжимающего характера при активности менее обычной. Постоянная форма ФП установлена с учётом длительности более 3 лет. Стадия НК с учётом характерных жалоб и недостаточности по двум кругам кровообращения.
3. Пациенту рекомендовано: общий анализ крови, общий анализ мочи, МНО, коагулограмма, АСАТ, АЛАТ, Креатинин, Глюкоза, общий белок, проведение ЭКГ; проведение ЭХО-КГ для оценки толщины стенок миокарда, диастолической и систолической функции.
4. Риск развития системный тромбоэмболий у пациентки высокий, риск развития кровотечения низкий, следовательно, можно назначить Варфарин под контролем МНО (начать с 2,5 мг 1 раз вечером) или новый непрямодействующий антикоагулянт (Дабигатран по 150 мг 2 раза в день или Ривароксабан 20 мг 1 раз в день). Пациентка ведет неактивный образ жизни, поэтому для контроля за ЧСС ей надо порекомендовать Дигоксин.

5. Варфарин по 2,5 мг 1 раз в день, вечером (целевой уровень МНО от 2 до 3), Дигоксин по 1 таблетке в день, низкие дозы ИАПФ, например, Периндоприл по 2,5 мг 1 раз в день, Нитроглицерин при болях в сердце, статины, например, Аторвастатин по 20 мг 1 раз вечером, Верошпирон по 25 мг 2 раза в день, Фуросемид 1 таблетке (40 мг) утром натощак 2 раза в неделю (одну неделю), возможно, Метопролол по 12,5 мг 2 раза в день.

№5 Мужчина 57 лет обратился к врачу-терапевту участковому с жалобами на периодические головные боли, преимущественно в затылочной области, при повышении АД до 170/90 мм рт. ст., при смене погоды, при стрессовых ситуациях. Из анамнеза известно, что пациент страдает АГ около 5 лет, однако, несмотря на рекомендации врачей, постоянной антигипертензивной терапии не получал. Во время последнего визита к врачу-терапевту четыре месяца назад было зарегистрировано АД 160/90 мм рт. ст., в анализе мочи выявлялась альбуминурия 28 мг/сутки, в биохимическом анализе крови уровень общего холестерина - 6,3 ммоль/л. Семейный анамнез: мать 78 лет страдает АГ, перенесла ОНМК, отец 79 лет страдает ИБС, перенес ИМ. При осмотре: состояние относительно удовлетворительное. ИМТ - 31 кг/м². Окружность талии - 106 см, окружность бедер - 101 см. Кожные покровы чистые, обычной окраски. В лёгких дыхание везикулярное, хрипов нет. Тоны сердца приглушены, ритмичные, акцент II тона над проекцией аорты. ЧСС - 76 ударов в минуту, АД - 170/90 мм рт. ст. Живот мягкий, при пальпации безболезненный во всех отделах. Печень и селезёнка не увеличены. Дизурий нет. Симптом поколачивания по поясничной области отрицательный. В анализах: общий холестерин - 6,5 ммоль/л, ТГ - 2,6 ммоль/л, ХС-ЛПВП - 0,8 ммоль/л, глюкоза натощак - 5,9 ммоль/л, креатинин - 96 мкмоль/л, СКФ (по формуле СКД-ЕП) = 92 мл/мин, альбуминурия - 50 мг/сутки.

Вопросы:

1. Предположите наиболее вероятный диагноз.
2. Обоснуйте поставленный Вами диагноз.
3. Составьте и обоснуйте план дополнительного обследования пациента.
4. Препарат какой группы антигипертензивных лекарственных средств

Вы бы рекомендовали пациенту в составе комбинированной терапии? Обоснуйте свой выбор.

5. Через 6 месяцев регулярной терапии (комбинация Амлодипина в дозе 5 мг/сутки и препарата из группы антигипертензивных лекарственных средств, выбранной в прошлом вопросе, + Розувостатин 20 мг/сутки + соблюдение диеты) АД колеблется в пределах 120-130/70-80 мм рт. ст., глюкоза натощак - 5,4 ммоль/л, общий холестерин - 5,0 ммоль/л, ТГ - 1,5 ммоль/л, ХС-ЛПВП - 1,7 ммоль/л, креатинин - 108 мкмоль/л, СКФ (по формуле СКД-ЕП) = 65,3 мл/мин, альбуминурия - 10 мг/сутки. Какова Ваша дальнейшая лечебная тактика? Обоснуйте Ваш выбор.

Эталон ответа:

1. Артериальная гипертония II стадии, II степени, риск ССО 4. Ожирение 1 степени. Гиперлипидемия (метаболический синдром). Хроническая болезнь почек I стадии, альбуминурия 2 стадия.

2. Диагноз «артериальная гипертония (АГ)» установлен на основании жалоб больного на повышение АД, данных анамнеза (пациент отмечает повышение АД в течение 5 лет); установление степени АГ основано на цифрах АД, измеренных во время приёма. Стадия АГ установлена на основании наличия поражения органов-мишеней (почек). Степень риска ССО поставлена на основании наличия метаболического синдрома, ХБП. Диагноз «хроническая болезнь почек (ХБП)» определен по наличию признаков поражения почек (альбуминурия) на протяжении 3 и более месяцев (анамнестические данные) и снижении СКФ. Диагноз «метаболический синдром» установлен на основании наличия ожирения, АГ, дислипидемии (повышения уровня ТГ и снижения уровня ЛПВП), гипергликемии натощак.

3. Пациенту рекомендовано: проведение суточного мониторинга АД для оценки стабильности повышения АД, суточного профиля АД; проведение ЭКГ; проведение ЭХО-КГ для оценки толщины стенок миокарда, диастолической и систолической функции; консультация врача-офтальмолога и проведение офтальмоскопии для оценки наличия гипертонической офтальмопатии; УЗИ почек для оценки поражения органа-мишени почек.

4. Ингибиторы АПФ или антагонисты рецепторов к ангиотензину II. Выбор препарата из этих групп основан на их нефропротективных свойствах. Данные группы антигипертензивных препаратов являются «золотым» стандартом при лечении пациентов с ХБП I-III стадии. Наиболее доказанными нефропротективными свойствами из группы ингибиторов АПФ обладает Рамиприл, из группы антагонистов рецепторов к ангиотензину II - Лозартан.

5. Оставить антигипертензивную терапию без изменений, продолжить динамическое наблюдение. Необходимо уточнить рацион питания пациента и его физическую активность перед проведением анализа на креатинин. В настоящее время нельзя говорить о том, что снижение СКФ является негативным результатом, оно может быть связано в частности с тем, что клубочки почек стали работать без гиперфункции, и данное значение СКФ является истинным для данного пациента. Контроль функции почек через 6 месяцев. Терапия остается без изменений при сохранении СКФ на тех же значениях, сохранении целевых цифр АД через 6 месяцев.

№6 Женщина 52 лет обратилась к врачу-терапевту участковому с жалобами на боль в правом подреберье приступообразного характера, сухость и горечь во рту, повышение температуры до 37,2 °С. Из анамнеза: страдает хроническим холециститом, наблюдается у врача-терапевта участкового. Пять лет назад прошла курс лечения в стационаре. В эпикризе по данным УЗИ – мелкие конкременты в желчном пузыре, стенка утолщена до 4 мм. Отмечает периодические приступообразные боли в правом подреберье после погрешности в диете. Последнее ухудшение в течение двух дней, связывает с употреблением жирной пищи. Наследственность отягощена - мать страдала

ЖКБ. При осмотре: общее состояние удовлетворительное, кожные покровы и видимые слизистые чистые, обычной окраски. Периферические лимфоузлы не пальпируются. ЧДД - 18 ударов в 1 минуту. В лёгких дыхание везикулярное, хрипов нет. Пульс - 92 удара в минуту. АД - 120/70 мм рт. ст. Тоны сердца звучные, ритмичные. Язык сухой, обложен белым налётом у корня. Живот мягкий, чувствительный в правом подреберье, симптомы Мерфи и Керра положительные, печень пальпируется по краю рёберной дуги, обычной консистенции, безболезненная, селезёнка не пальпируется. Дизурий нет. Стул регулярный

Вопросы:

1. Предположите наиболее вероятный диагноз.
2. Обоснуйте поставленный Вами диагноз.
3. Составьте план обследования пациентки. Назовите УЗИ-признаки острого холецистита.
4. Какова тактика лечения пациентки? Обоснуйте.
5. Какое немедикаментозное лечение показано пациентке?

Эталон ответа:

1. Желчнокаменная болезнь с приступами желчных коликов, осложнённая острым холециститом.

2. Диагноз «ЖКБ» установлен на основании характерных жалоб, данных объективного осмотра и данных УЗИ. Диагноз «осложнение ЖКБ (острый холецистит)» установлен с учетом повышения температуры тела, тахикардии при осмотре, сухости языка при осмотре, положительных симптомов Керра и Мерфи.

3. Общий анализ крови, общий анализ мочи, биохимия крови (АСАТ, АЛАТ, ЩФ, ГГТП, билирубин), УЗИ органов брюшной полости, ФГДС, ЭКГ. УЗИ-признаки острого холецистита: утолщение стенки желчного пузыря более 4 мм, выявление «двойного контура» стенки желчного пузыря.

4. Пациентке показана госпитализация в хирургический стационар, так как в анамнезе - рецидивирующие желчные колики, а при настоящем обострении у пациентки развилось осложнение в виде острого холецистита.

5. Диетотерапия: 4-6-разовое питание с исключением продуктов, которые усиливают отделение желчи, секрецию желудка и поджелудочной железы. Исключаются копчености, тугоплавкие жиры и раздражающие приправы. Диета должна включать большое количество клетчатки с добавлением отрубей, что не только нормализует перистальтику кишечника, но и уменьшает литогенность желчи

№7 Мужчина 36 лет обратился к врачу-терапевту участковому с жалобами на резкие боли в левом подреберье, иррадиирующие в поясницу, больше слева, метеоризм. Со слов больного, боль усиливается в положении лежа на спине и уменьшается в положении сидя с небольшим наклоном вперед. Из анамнеза: накануне был на дне рождения у друга, употреблял жирную пищу и алкоголь. Отмечает, что боли в левом подреберье после употребления жирной, жареной пищи, алкоголя появлялись и ранее (в течение

примерно 3 лет). За медицинской помощью не обращался. При осмотре общее состояние ближе к удовлетворительному. Температура - 37,1°C. Правильного телосложения, слегка пониженного питания, ИМТ = 17,8 кг/м². Кожные покровы и видимые слизистые чистые, обычной окраски. Периферические лимфатические узлы не увеличены. Пульс - 78 ударов в минуту, ритмичный. АД - 115/75 мм рт. ст. Тоны сердца ясные, ритмичные. В лёгких дыхание везикулярное. Живот при пальпации болезненный в области проекции поджелудочной железы. Симптомы Мерфи и Кера, Щеткина-Блюмберга отрицательны. Печень +2 см из-под края реберной дуги, край безболезненный. Селезенка не пальпируется. Мочеиспускание свободное, безболезненное. Стул неоформленный до 3 раз в сутки.

Вопросы:

1. Предположите наиболее вероятный диагноз.
2. Обоснуйте поставленный Вами диагноз.
3. Составьте и обоснуйте план обследования пациента для уточнения диагноза.
4. Назначьте лечение.
5. Проведите экспертизу трудоспособности

Эталон ответа:

1. Хронический панкреатит, стадия обострения.
2. Диагноз поставлен с учетом характерных жалоб больного, анамнеза, данных объективного осмотра. Для постановки диагноза «хронический панкреатит (ХП)» требуется проведение морфологического исследования поджелудочной железы и эндоскопической ретроградной холангиопанкреатографии, что не всегда доступно. У данного больного можно предположить диагноз «хронический кальцифицирующий панкреатит». Для данной формы характерно рецидивирующее течение с эпизодами обострения, на ранних этапах напоминающими острый панкреатит.

3. Обязательные методы исследования: общий анализ крови, общий анализ мочи, ЭКГ, копрограмма, определение активности амилазы в сыворотке крови и моче, липазы в сыворотке крови, определение глюкозы. УЗИ поджелудочной железы. Для уточнения варианта - проведения морфологического исследования поджелудочной железы и эндоскопической ретроградной холангиопанкреатографии.
4. Голод 3-5 дней, затем стол № 5, холод на эпигастральную область, анальгетики (Метамизол натрия 50% 2 мл), спазмолитики (Дюспаталин), антисекреторные препараты (ИПП - Омепразол, Рабепразол или H₂-блокаторы - Фамотидин, Ранитидин), препараты, устраняющие нарушение моторики ЖКТ (Домперидон по 10 мг 3 раза в день).

5. Больной временно нетрудоспособен до 20-26 дней (при наличии внешнесекреторной недостаточности), до 28-35 дней (при наличии и внешнесекреторной, и внутрисекреторной недостаточности поджелудочной железы).

№8 Мужчина 35 лет, инженер-электрик, жалуется на выраженную слабость, одышку, сердцебиение при подъеме до 2 этажа, потливость по

ночам, появление синяков по всему телу, частые носовые кровотечения без видимой причины, десневые кровотечения при гигиене полости рта, ощущение тяжести в правом подреберье. Считает себя больным около месяца. Существенное ухудшение самочувствия в течение последней недели. Ежегодно проходит профосмотры, последний – 4 месяца назад, патологии не выявлено. Хронические заболевания отрицает. При осмотре: температура тела - 38,1 °С. Кожные покровы и видимые слизистые бледные, влажные, множественные экхимозы различной локализации разной стадии «цветения». Отеков нет. Периферические лимфоузлы не увеличены. Над лёгкими ясный лёгочный звук, везикулярное дыхание, хрипов нет. АД - 110/70 мм рт. ст. Границы относительной сердечной тупости в пределах нормы. Тоны сердца ритмичные, ясные, 98 в минуту, мягкий систолический дующий шум на верхушке. Живот мягкий, безболезненный. Нижний край печени пальпируется на уровне пупка, плотный, ровный, умеренно болезненный; поверхность печени ровная, плотная. в левом подреберье пальпируется нижний полюс селезёнки на 3 см ниже края рёберной дуги, плотный, ровный, умеренно болезненный. Симптом поколачивания отрицательный с обеих сторон, почки не пальпируются. Лабораторно. Общий анализ крови: гемоглобин - 76 г/л, эритроциты - $2,9 \times 10^{12}$ /л, цветовой показатель – 0,79, тромбоциты – 21×10^9 /л, лейкоциты - 35×10^9 /л, бласты – 21%, эозинофилы - 0%, палочкоядерные нейтрофилы - 0%, сегментоядерные нейтрофилы - 79%, лимфоциты - 0%, моноциты - 0%; СОЭ - 76 мм/ч. Общий анализ мочи: жёлтая, прозрачная, рН кислая, удельный вес - 1016; белок, сахар - нет, лейкоциты - 1-2 в поле зрения, эпителий - 2 в поле зрения, эритроциты, цилиндры, соли - нет. Биохимический анализ крови: билирубин общий - 48,8 мкмоль/л, креатинин - 0,196 ммоль/л, глюкоза - 4,3 ммоль/л, общий холестерин – 5,9 ммоль/л, калий – 3,9 ммоль/л, общий белок – 76 г/л, Коагулограмма: АЧТВ - 50 с (норма - 32-42 с), ПТИ – 105%, фибриноген – 6 г/л.

Вопросы:

1. Предположите наиболее вероятный диагноз.
2. Обоснуйте поставленный Вами диагноз.
3. Составьте и обоснуйте план дополнительного обследования пациента.
4. Составьте план лечения данного пациента. Обоснуйте свой выбор.
5. Определите прогноз и трудоспособность пациента.

Эталон ответа:

1. Острый лейкоз (неуточнённый вариант). Метапластическая анемия, средней степени тяжести. Метапластическая тромбоцитопения средней степени тяжести. Тяжелый геморрагический синдром. Метапластическая нефропатия. ХПН II Б по Рябову.

2. Диагноз поставлен на основании выделенных синдромов: геморрагический, анемический, гиперпластический, интоксикационный. В основе всех синдромов лежит замещение костного мозга опухолевой тканью с замещением нормального костного мозга бластными клетками и инфильтрацией всех органов и систем бластными клетками (нормохромная

нормоцитарная анемия, тромбоцитопения, снижение факторов свертывания (снижение гуморального и клеточного иммунитета).

3. Пациенту рекомендовано: стерильная пункция (миелограмма) для подтверждения диагноза; цитохимическая реакция на бластных клетках; проведение иммунофенотипирования (наиболее информативно) – для установления варианта острого лейкоза. Для дальнейшей динамики при проведении химиотерапии: фракции билирубина; расчет СКФ. УЗИ органов брюшной полости. ЭКГ. Маркеры вирусного гепатита.

4. Госпитализация в отделение гематологии. Специфическая химиотерапия в зависимости от установленного варианта острого лейкоза (острый миелолейкоз или острый лимфолейкоз). Коррекция анемии – эритроцитарная масса или отмытые эритроциты, СЗП. Тромбоконцентрат – показаний нет: геморрагический синдром в первую очередь обусловлен инфильтрацией печени и снижением выработки факторов свертывания (о чем говорит удлинение АЧТВ при нормальном ПТИ). Гепатопротекторы. Сорбенты.

5. Прогноз относительно неблагоприятный. При адекватной терапии – возможно достижение ремиссии и выздоровление. На период лечения – полная потеря трудоспособности, направить на МСЭ для определения группы инвалидности, так как терапия в среднем занимает около 1,5 лет.

№9 Пациент М. 47 лет обратился к врачу-терапевту участковому с жалобами на общую слабость, вялость, плохой аппетит, чувство тяжести в эпигастрии после приема пищи. Подобные жалобы беспокоят в течение длительного времени, ранее не обследовался. Кроме того, в последние 4 месяца стал отмечать появление неустойчивости при ходьбе, ощущение «мурашек» в нижних конечностях, жжение языка. Из анамнеза известно, что с молодого возраста знает о наличии аутоиммунного тиреоидита (регулярно наблюдается у эндокринолога, уровень ТТГ в пределах нормальных значений). Объективно: состояние удовлетворительное. Кожные покровы слегка бледные, нормальной влажности. Со стороны сердечно-сосудистой, дыхательной систем без особенностей. Язык обложен белым налетом у корня, сосочки сглажены. Живот не вздут, мягкий, слегка чувствительный в эпигастрии. Отеков нет. В клиническом анализе крови: гемоглобин - 106 г/л, эритроциты - $2,9 \times 10^{12}$ /л, цветовой показатель - 1,09, MCV - 130, ретикулоциты - 1%, лейкоциты - $4,9 \times 10^9$ /л, СОЭ - 15 ммч, макроцитоз, анизоцитоз, тельца Жолли. В биохимическом анализе крови: АЛТ - 32 Ед/л, АСТ - 30 Ед/л, амилаза - 60 Ед/л, щелочная фосфатаза - 59 Ед/л.

Вопросы:

1. Сформулируйте предварительный диагноз.
2. Предложите план дальнейшего обследования.
3. Какие специфические иммунологические маркеры могут подтвердить диагноз?
4. Какие изменения эндоскопической картины можно ожидать при ФГДС?

5. Предложите план лечения.

Эталон ответа:

1. Диагноз: В12-дефицитная анемия, средней степени тяжести, фуникулярный миелоз. Хронический гастрит, тип А. Аутоиммунный тиреоидит, эутиреоз.

2. Определение уровня витамина В12, фолиевой кислоты, сывороточного железа в крови; определение уровня гастрина, пепсиногена в крови; ФГДС с гистологическим исследованием биоптатов и хелпил-тестом. Консультация врача-гематолога с проведением стерильной пункции для выявления мегалобластического типа кроветворения.

3. Антитела к париетальным клеткам желудка и фактору Кастла.

4. Явления атрофии слизистой оболочки в области тела желудка.

5. Витамин В12 в/м по 100-200 мкг через день - 2 недели, затем 50-100 мкг 2 раза в неделю в течение 6 месяцев, в дальнейшем 50 мкг 1 раз в 2 недели; для устранения симптомов диспепсии - прокинетики (Домперидон, Мотилиум - 10 мг 3-4 р/сут).

№10 Больная М. 21 года заболела после переохлаждения. Заболевание началось с повышения температуры до 39°C, боли и припухлости в коленных, голеностопных и локтевых суставах, увеличения и болезненности подчелюстных лимфоузлов. На щеках яркий румянец. Беспокоят острые боли в нижних отделах лёгких при глубоком вдохе, кашле. При осмотре: состояние тяжёлое, кожные покровы бледноватые, подчелюстные лимфоузлы увеличены, немного болезненны и уплотнены. Припухлость коленных, голеностопных и локтевых суставов, кожа над ними горячая. Движения в этих суставах болезненны. В области декольте дисковидные высыпания. Пульс - 118 в минуту, ритмичный. АД - 190/40 мм рт. ст. Правая граница относительной тупости сердца на 1 см смещена вправо от правого края грудины, верхняя - достигает III ребра, левая - на 1,5 см левее левой срединно-ключичной линии. Тоны сердца ослаблены, систолический шум на верхушке, ритм галопа. В нижнезадних отделах лёгких - жёсткое дыхание, шум трения плевры. Периферические отёки нижних конечностей. В анализах крови – анемия, тромбоцитопения, лейкопения. В анализах мочи выраженная протеинурия, изменённые эритроциты, зернистые и восковидные цилиндры, суточная потеря белка 4 г.

Вопросы:

1. Сформулируйте предположительный диагноз.

2. Укажите диагностические критерии основного заболевания.

3. Какие осложнения основного заболевания Вы предполагаете?

4. Выберите дополнительные методы обследования.

5. Обоснуйте лечебную тактику, выбор препаратов

Эталон ответа:

1. Системная красная волчанка, острое течение, III степень активности. Гломерулонефрит, нефротическая форма. Нефротический синдром. Полиартрит. Миокардит. Плеврит. Панцитопения. Дисковидная эритема.

2. Эритема на щеках, дисковидная эритема. Неэрозивный артрит двух или более периферических суставов с болезненностью, припуханием. Плеврит - плевритические боли или шум трения плевры, выслушиваемый врачом. Поражение почек. Высокая протеинурия. Гематологические нарушения: панцитопения. Для верификации достоверного диагноза СКВ необходимо наличие четырёх или более из 11 диагностических критериев.

3. Волчаночный нефрит с исходом в почечную недостаточность, сердечная недостаточность. Геморрагические и инфекционные осложнения на фоне панцитопении.

4. Иммунологическое исследование: антитела к двухспиральной ДНК, или АТ к Sm-антигену (антигену Смита), антинуклеарный фактор, антитела к кардиолипинам. Комплексное функциональное исследование почек, биопсия почек для уточнения морфологической формы люпус-нефрита. Эхокардиография. Рентгенологическое исследование органов грудной клетки. Рентгенологическое исследование суставов. Проба Кумбса для исключения аутоиммунной гемолитической анемии.

5. Иммуносупрессивная терапия. Преднизолон 60 мг в сутки с очень постепенным снижением дозы после достижения клинического эффекта и переходом на поддерживающую дозу, Азатиоприн 100 мг в сутки или Микофенолата мофетил (селсепт) 500 мг 2 раза в день. Учитывая максимальную степень активности процесса, возможна пульс-терапия Преднизолоном, Циклофосфаном. При неблагоприятном клинимоρφологическом варианте люпус-нефрита по результатам биопсии возможно проведение пульс-терапии Метилпреднизолоном. Для предупреждения побочных действий кортикостероидов показано применение препаратов калия анаболических препаратов, салуретиков, гипотензивных средств (ингибиторов АПФ с нефропротективным действием), антацидных препаратов или ингибиторов протонной помпы.

№11 Больная М. 30 лет обратилась в поликлинику с жалобами на выраженные боли и припухание суставов кистей, лучезапястных и коленных суставов, на боли при жевании в нижнечелюстных суставах, утреннюю скованность в суставах кистей до 14-15 часов дня, потерю веса на 6 кг за последние 4 месяца, выраженную общую слабость. Из анамнеза: около 7 месяцев назад впервые возникли боли в суставах кистей, лучезапястных, а затем коленных суставах. К врачам не обращалась, самостоятельно принимала Диклофенак, а затем Нимесулид с некоторым положительным эффектом. На фоне приёма данных препаратов возникли боли в эпигастрии, изжога. При осмотре: состояние средней тяжести. Температура тела 37,4 °С. Кожные покровы и видимые слизистые бледные. Изменения суставов кистей представлены на рисунке. В области левого локтевого сустава 2 подкожных плотных узелковых образования размером 0,5×0,5 см. Коленные суставы деформированы за счет экссудативных изменений, определяется гипертермия кожи при пальпации, положительный симптом баллотирования надколенника с обеих сторон. DAS 28 = 5,6. В лёгких дыхание с жёстким оттенком, хрипов

нет. ЧДД - 17 в минуту. Тоны сердца приглушены, шумов нет, ритм правильный. ЧСС - 78 ударов в минуту. АД - 132/80 мм рт. ст. Живот при пальпации мягкий, умеренно болезненный в эпигастрии и пилородуоденальной зоне. Печень и селезёнка не увеличены. В анализах крови: гемоглобин - 86,4 г/л, лейкоциты - $9,1 \times 10^9$ /л, тромбоциты - 219 тыс., СОЭ - 76 мм/час (по Вестергрену). Электрофорез белков: альбумины - 43,7%, глобулины: 1 - 4,9%, 2 - 12,8%, - 12,4%, - 26,2%. СРБ - 54,7 мг/л, ревматоидный фактор (РФ) - 22,1 ЕД/л (норма 0-40 ЕД/л). Сывороточное железо - 6,2 мкмоль/л. Рентгенография кистей: околосуставной остеопороз и единичные кисты в эпифизах II-III пястных костей справа, сужение суставных щелей обоих лучезапястных суставов, III-V слева и II-III пястно-фаланговых проксимальных суставов справа. Эзофагогастродуоденоскопия: яркая гиперемия слизистой антрального отдела желудка с 3 эрозивными дефектами, складки слизистой утолщены.

Вопросы:

1. Сформулируйте развёрнутый диагноз.
2. Обоснуйте поставленный Вами диагноз.
3. Составьте и обоснуйте план дополнительного обследования пациента.
4. Какой базисный препарат вы бы рекомендовали в качестве лекарственного средства первого выбора? Обоснуйте свой выбор.
5. Опишите изменения суставов кистей на представленном рисунке.

Эталон ответа:

1. Ревматоидный полиартрит, ранняя стадия, серонегативный, неэрозивный (рентгенологическая стадия 2), активность 3 ст., с внесуставными проявлениями (ревматоидные узелки, похудание). НПВП-гастропатия: эрозивный гастрит антрального отдела желудка. Железодефицитная анемия, средней степени тяжести.

2. Диагноз «ревматоидный артрит» (РА) установлен на основании наличия более 4 диагностических критериев - утренняя скованность более 1 часа, полиартрит, симметричный, поражение суставов кистей, наличие ревматоидных узелков, рентгенологические изменения (околосуставной остеопороз, сужение суставных щелей). Ранняя стадия установлена, так как длительность заболевания до года (7 месяцев), серонегативный в связи с отсутствием ревматоидного фактора в крови (уровень показателя не превышает нормальных референсных значений), активность 3 степени - в связи со значением DAS 28=5,6. Диагноз «НПВП - гастропатия» установлен, учитывая данные ЭГДС и связи возникновения болей в эпигастрии с приёмом НПВП. Диагноз «железодефицитная анемия умеренной степени тяжести» установлен в связи со снижением уровня гемоглобина и низкими значениями сывороточного железа.

3. Пациенту рекомендовано исследование дополнительного серологического маркера ревматоидного артрита, который имеет диагностическое и прогностическое значение - антицитруллиновые антитела

(АЦЩП); определение уровня трансферрина, ферритина и общей железосвязывающей способности крови для оценки характера анемии.

4. Препаратом первого выбора для инициальной терапии раннего РА является Метотрексат 10-25 мг/нед. в сочетании с глюкокортикостероидами (Преднизолон) 30 мг коротким курсом. Метотрексат относится к группе антиревматических болезнь-модифицирующих препаратов и является препаратом первой линии, т. к. обладает рядом лечебных действий: ингибирует образование иммуноглобулинов иммунной системой; блокирует образование синовиоцитов, которые разрушают соединительную ткань; предотвращает эрозии суставных поверхностей; приводит к уменьшению воспалительных изменений; даёт длительный эффект (до 3 месяцев после отмены). Глюкокортикостероиды (ГКС) обладают мощным противовоспалительным действием и назначаются при высокой активности заболевания.

5. Дефигурация II-V проксимальных межфаланговых и пястно-фаланговых суставов обеих кистей за счет экссудативно-пролиферативных изменений.

№12 Больной М. 44 лет на приеме у врача-терапевта участкового жалуется на быструю утомляемость, снижение памяти, сонливость, зябкость, запор, увеличение веса, снижение слуха, осиплость голоса. Из анамнеза известно, что указанные жалобы возникли 6 лет назад без видимой причины и развивались постепенно. За это время вес увеличился с 76 до 118 кг. В анамнезе - повторные ангины. При осмотре: состояние удовлетворительное, рост – 165 см, кожные покровы чистые, сухие, особенно на локтях, холодные на ощупь. Лицо одутловатое, бледное. Кисти пастозны. На нижних конечностях плотный отек. Распределение жировой клетчатки равномерное. Пальпируется перешеек и обе доли щитовидной железы, больше правая; железа плотная, безболезненна. Дыхание везикулярное, хрипов нет. ЧД - 16 в минуту. Границы относительной тупости сердца: левая - 1,5 см кнаружи от среднеключичной линии; правая – на 1,5 см кнаружи от правого края грудины. Тоны сердца резко ослаблены. Пульс - 53 в минуту, ритмичен. АД - 90/70 мм рт. ст. Язык влажный, со следами зубов. Живот увеличен за счёт жировой клетчатки и вздутия. Пальпация его безболезненна. Печень не увеличена. Стул регулярный. При лабораторном исследовании было выявлено ТТГ: 14 мМЕ/л (норма 0,4-4 мМЕ/л), св. Т4 – 5,6 пмоль/мл (10 пмоль/л-25 пмоль/л, анти-ТПО - 364 МЕ/Мл (до 30 МЕ/мл). Общий анализ крови: эритроциты - $3,5 \times 10^{12}$ /л, лейкоциты - $5,8 \times 10^9$ /л, гемоглобин - 96 г/л. Холестерин крови - 8,8 ммоль/л. Общий анализ мочи без патологии. Электрокардиография – снижение вольтажа зубцов, брадикардия, уплощения зубца Т.

Вопросы:

1. Предположите наиболее вероятный диагноз.
2. Обоснуйте поставленный Вами диагноз.
3. Составьте и обоснуйте план обследования пациента, необходимый для подтверждения диагноза.

4. Назначьте лечение согласно стандартам оказания медицинской помощи.

5. Через 3 месяца после назначенной патогенетической терапии уровень ТТГ - 7,2 мМЕ/л. Ваша дальнейшая тактика

Эталон ответа:

1. Аутоиммунным тиреоидит. Гипотиреоз, средней тяжести (манифестный), декомпенсированный.

2. Диагноз «первичный гипотиреоз» установлен на основании жалоб больного: быструю утомляемость, снижение памяти, сонливость, зябкость, запор, увеличение веса, снижение слуха, осиплость голоса. Степень тяжести гипотиреоза на основании развернутой клинической картины заболевания. Увеличение щитовидной железы, повышение уровня анти-ТПО, свидетельствующие об аутоиммунном процессе - аутоиммунном тиреоидите.

3. Пациенту рекомендовано проведение УЗИ щитовидной железы для уточнения размеров, эхогенности ткани и её васкуляризации, скинтиграфия щитовидной железы.

4. Заместительная терапия гормонами щитовидной железы (L-тироксин). У больных моложе 55 лет, не имеющих сердечно-сосудистых заболеваний, назначают L-тироксин в дозе 1,6-1,8 мкг/кг массы тела. Лечение начинают с полной дозы ЛС. Ориентировочная начальная доза для мужчин – 100 мкг/сут.

5. Необходимо увеличить дозу L-тироксина на 25 мкг

№13 Женщина 52 лет обратилась к врачу-терапевту участковому с жалобами на постоянную сухость во рту, жажду, частое мочеиспускание, общую слабость, кожный зуд. Считает себя больной в течение полугода, когда появилась сухость во рту, жажда. Неделю назад появился кожный зуд, что и заставило обратиться к врачу. Работает поваром в детском учреждении. В анамнезе - 5 лет хронический панкреатит. Мама страдала сахарным диабетом. При осмотре: состояние удовлетворительное. ИМТ - 36 кг/м². Окружность талии – 106 см, окружность бедер – 109 см. Кожные покровы чистые, на руках следы расчесов. В легких дыхание везикулярное, хрипов нет. Сердечные тоны ритмичные. ЧСС - 70 ударов в минуту. АД - 120/70 мм рт. ст. Живот мягкий, безболезненный при пальпации во всех отделах. Печень и селезенка не увеличены. Дизурии нет В анализах: глюкоза крови натощак - 5,8 ммоль/л, общий холестерин - 6,1 ммоль/л, ТГ - 2,7 ммоль/л, ХС-ЛПВП - 1,0 ммоль/л.

Вопросы:

1. Предположите наиболее вероятный диагноз. 2. Составьте план дополнительного обследования пациента.

3. В результате проведенного исследования было выявлено, что у пациентки глюкоза крови натощак - 6,1 ммоль/л, через 2 часа после приема 75 г глюкозы - 11,1 ммоль/л; HbA_{1c} - 7,1%. Назначьте лечение. Обоснуйте свой выбор.

4. Дайте больной рекомендации по питанию.

5. Через 6 месяцев больная вновь пришла на прием к врачу. В результате проведенной терапии вес пациентки снизился на 6 кг. HbA_{1c} снизился на 0,5%

и была достигнута индивидуальная цель. Какова Ваша дальнейшая лечебная тактика? Обоснуйте Ваш выбор.

Эталон ответа:

1. Сахарный диабет тип 2, целевое значение HbA1c < 7,0%. Ожирение 2 степени. Гиперлипидемия (метаболический синдром).

2. Повторное определение гликемии в последующие дни, пероральный глюкозотолерантный тест, определение HbA1c.

3. У больной имеется ожирение 2 степени и исходный уровень HbA1c = 7,1%. Рекомендовано изменение образа жизни: диета, физическая активность. Монотерапия: метформином, иДПП-4 или аГПП-1.

4. Рекомендуется ограничение калорийности рациона с целью умеренного снижения массы тела. Это так же обеспечит положительный эффект в отношении гликемического контроля, липидов. Необходимо максимальное ограничение жиров (прежде всего животного происхождения) и сахаров; рекомендовано умеренное потребление сложных углеводов (крахмал) и белков. Рекомендовать употребление углеводов в составе овощей, цельнозерновых, молочных продуктов. Важно включить в рацион продукты богатые моно- и полиненасыщенными жирными кислотами (рыба, растительное масло).

5. Оставить проводимую терапию без изменений, так как отмечается снижение массы тела и достигнут целевой уровень HbA1c. Продолжить динамическое наблюдение. Контроль HbA1c 1 раз в 3 месяца. Самоконтроль гликемии глюкометром.

№14 Женщина 24 лет обратилась к врачу-терапевту участковому с жалобами на слабость, повышение температуры тела до 39,2 °С, тянущие боли в поясничной области, частое, болезненное мочеиспускание в малых количествах. Из анамнеза известно, что считает себя больной с 14 лет, когда впервые отметила появление вышеуказанных жалоб, был диагностирован острый пиелонефрит, проведено лечение. В последующие 2 года неоднократные госпитализации с аналогичными жалобами, выставлен диагноз хронического пиелонефрита. В 16 лет больной было предложено санаторно-курортное лечение, которое дало положительные результаты. Ухудшение состояния около 2 недель назад, когда после переохлаждения появились озноб, повышение температуры тела до 39 °С, сильные приступообразные боли в поясничной области, которые иррадиировали вниз живота, сопровождающиеся частым болезненным мочеиспусканием. При осмотре: состояние относительно удовлетворительное. Рост - 175 см. Вес - 64 кг. Кожные покровы чистые, обычной окраски. Отеков нет. В лёгких дыхание везикулярное, хрипов нет. Тоны сердца приглушены, ритмичные. ЧСС – 70 ударов в минуту, АД – 120/80 мм рт. ст. Живот мягкий, при пальпации безболезненный во всех отделах. Печень и селезёнка не увеличены. Симптом поколачивания по поясничной области положительный справа. Частое болезненное мочеиспускание. В анализах: лейкоциты - $8,9 \times 10^9$ /л, СОЭ - 36

мм/час, мочевины - 4,3 ммоль/л, креатинин - 72,6 мкмоль/л, общий белок - 46 г/л. СКФ - 92 мл/мин/1,73м². Общий анализ мочи: удельный вес – 1009, белок – 0,5, лейкоциты – вне поле зрения, слизь, клетки плоского эпителия. Обзорная и экскреторная урография – почки расположены обычно, теней конкрементов не выявлено. Имеется грибовидная деформация чашечек, шейки вытянуты, лоханка атонична. Контуры почек неровные, снижено накопление контраста справа. Уродинамика не нарушена.

Вопросы:

1. Предположите наиболее вероятный диагноз.
2. Обоснуйте поставленный Вами диагноз.
3. Составьте и обоснуйте план дополнительного обследования пациента.
4. Проведите дифференциальный диагноз.
5. Предложите и обоснуйте тактику дальнейшего лечения

Эталон ответа:

1. Хронический первичный правосторонний пиелонефрит в фазе обострения, рецидивирующая форма, без нарушения функции почек. ХБП 1 ст.

2. Диагноз «пиелонефрит» установлен на основании жалоб (на слабость, повышение температуры тела до 39,2°C, тянущие боли в поясничной области, частое, болезненное мочеиспускание в малых количествах); данные анамнеза (острый пиелонефрит, который перешёл в хроническую форму, его неоднократное обострение); данные осмотра (положительный симптом поколачивания справа); данных анализов крови и мочи (увеличение СОЭ в общем анализе крови и лейкоцитурия); данных экскреторной урографии (деформация чашечно-лоханочной структуры и снижение накопления контраста справа). Первичный пиелонефрит установлен на основании отсутствия данных за какие-либо патологические состояния мочевыводящих путей и почек, которые приводят к развитию вторичного пиелонефрита (МКБ, стриктура мочеточника, беременность). Хронический пиелонефрит и рецидивирующее течение установлены на основании данных анамнеза (неоднократные рецидивы острого пиелонефрита с исходом в хронический пиелонефрит). На фазу обострения хронического пиелонефрита указывает повышение температуры тела, лейкоцитоз в крови, повышение СРБ, большое количество лейкоцитов в моче. ХБП 1 стадии установлена на основании уровня СКФ 92 мл/мин/1,73 м², что соответствует 1 стадии ХБП.

3. Пациенту рекомендованы проведение посева мочи для выявления возбудителя заболевания и чувствительности его к антибактериальной терапии; УЗИ почек для определения размеров почек, наличие в них конкрементов; проба Реберга для определения экскреторной функции почек.

4. С хроническим гломерулонефритом (характерно повышение АД, наличие в моче белка в небольшом количестве, гиалиновых цилиндров, азотемии, снижение функции почек, не характерна лейкоцитурия, бактерии в моче, лихорадка, лейкоцитоз). С острым пиелонефритом (клиническая картина и данные анализов идентичны, однако нет длительного анамнеза, заболевание протекает впервые, так же при хроническом пиелонефрите в отличие от

острого возможно снижение концентрационной способности почек, повышение креатинина и азотистых шлаков). С мочевой инфекцией (характерно дизурические расстройства, лейкоцитурия, бактериурия, без признаков поражения почек (симптом покалывания, изменения размеров и функции почек по данным УЗИ и экскреторной урографии).

5. Антибактериальная терапия - продолжительность терапии составляет от 5 дней до 2 недель. Начинать лечение предпочтительнее с парентерального введения антибактериальных средств, переходя потом на приём внутрь. Из современных препаратов применяются фторхинолоны (Таваник (Левифлоксацин) 250-500 мг 1 раз в сутки) или β-лактамы. Используют также III и IV поколение цефалоспоринов, полусинтетические или уреидопенициллины, монобактамы, пены и ингибиторы β-лактамазы: Цефтриаксон (2 г 1 раз в сутки внутримышечно), Цефазолин (1 г 3 раза в сутки), Амоксициллин (0,5-1 г 3 раза в сутки внутримышечно, 0,25 или 0,5 г 3 раза в сутки внутрь), Ипипенем/Циластин (0,5 г/0,5 г 3 раза в сутки внутримышечно), Амоксициллин/Клавулановая кислота (Амоксиклав, Аугментин; 1 г 3 раза в сутки внутривенно, 0,25-0,5 г 3 раза в сутки внутрь), Ампициллин/Сульбактам (Сультасин). Амикацин следует назначать при лечении больных с резистентными штаммами. В начале лечения аминогликозидами рекомендуют высокие дозы (2,5-3 мг/кг в сутки), которые потом могут быть снижены до поддерживающих (1-1,5 мг/кг в сутки). Кратность введения может колебаться от 3 до 1 раза в сутки (в последнем случае рекомендуют введение препаратов в дозе 5 мг/кг, которая считается более эффективной и менее токсичной). Дезинтоксикационная терапия (NaCl 0,9% в/в капельно, раствор глюкозы 5% в/в капельно). Средства, улучшающие почечный кровоток (Трентал). Спазмолитики (Но-шпа, Баралгин). Антикоагулянты (Гепарин). Диета - ограничить острые, пряные, жареные, копченые продукты, приправы. Ограничение поваренной соли, чередование белковой и растительной пищи. Питьё слабоминерализованных вод.

№15 Пациент Е. 23 лет, автомеханик, заболел две недели назад после переохлаждения. Врачом-терапевтом участковым по месту жительства диагностирован острый тонзиллит. Была рекомендована терапия Амоксициллином курсом 10 дней, однако через 3 дня в связи со значительным улучшением самочувствия и нормализацией температуры тела лечение пациент прекратил. Через две недели после указанных событий больной отметил появление отёков на лице, общую слабость и недомогание, снизился аппетит, появилась головная боль, также моча стала тёмно-красного цвета и уменьшилось её количество. Наряду с вышеперечисленными симптомами пациента беспокоили боли в животе и пояснице. При измерении артериального давления – АД 140/90 мм рт. ст. При осмотре: кожные покровы бледные. При аускультации лёгких дыхание везикулярное, побочных дыхательных шумов нет, ЧДД – 17 в минуту. Тоны сердца приглушены, ритм правильный. АД – 140 и 90 мм рт. ст. ЧСС – 90 ударов в минуту. Живот мягкий, безболезненный. Размеры печёночной тупости по Курлову – 11×9×8

см. Диурез – 700 мл в сутки. Проведено лабораторное исследование. Общий анализ крови: гемоглобин – 136 г/л, лейкоциты – $10,8 \times 10^9$ /л, СОЭ – 70 мм/час. Общий анализ мочи: относительная плотность – 1025, протеинурия – 1,5 г/л, лейкоциты – 14-15 в поле зрения, эритроциты – сплошь покрывают все поле зрения. Биохимический анализ крови: общий белок – 62 г/л, альбумин – 39 г/л, холестерин – 4,5 ммоль/л, мочевины – 5,6 ммоль/л, креатинин – 110 ммоль/л, СКФ – 79,4 мл/мин/1,73 м² по СКД-ЕРІ, титр АСЛ-О – 1:1000. УЗИ почек: почки увеличены в размерах, контуры ровные, расположение типичное; дифференцировка слоёв паренхимы нарушена, экзогенность паренхимы умеренно повышена; чашечно-лоханочная система без деформаций и эктазий.

Вопросы:

1. Предположите наиболее вероятный диагноз.
2. Обоснуйте поставленный Вами диагноз.
3. Назовите план обследования пациента.
4. Назначьте необходимую терапию.
5. Укажите, в каких случаях при данном заболевании проводится иммуносупрессивная терапия.

Эталон ответа:

1. Острый постстрептококковый гломерулонефрит. Нефритический синдром. Артериальная гипертензия 1 степени, риск 3.

2. Диагноз «острый постстрептококковый гломерулонефрит» (ОПСГН) устанавливают при выявлении клинико-лабораторных признаков острого гломерулонефрита, развившихся через 1-6 недель после перенесенной инфекции, вызванной β-гемолитическим стрептококком группы А. У пациента характерные изменения в анализе мочи, есть указания на предшествующую стрептококковую инфекцию, характерна динамика антистрептококковых антител.

3. Титр антистрептококковых антител (АСЛ-О, антистрептогиалуронидаза, антистрептокиназа, анти-ДНК-аза В, анти-НАД), СРБ, уровень комплемента сыворотки крови, антитела к ДНК. Анализ мочи по Нечипоренко, анализ мочи по Зимницкому. Биопсию почки, как правило, проводят при нетипичном течении ОПСГН для исключения других возможных заболеваний, а также при позднем начале болезни без четкой связи с недавно перенесённой стрептококковой инфекцией. Поиск очагов инфекции.

4. Режим – постельный при выраженных отёках, макрогематурии, умеренной/тяжелой АГ, сердечной недостаточности (обычно в первые 3-4 недели). При улучшении состояния режим постепенно расширяют. Диета: с ограничением потребления соли (до 1-2 г/сут) и жидкости в острый период болезни, особенно при быстром нарастании отёков, олигурии и АГ. Объём жидкости рассчитывают, исходя из диуреза за предыдущий день с учётом внепочечных потерь, приём жидкости не должен превышать диуреза более чем на 200 мл с ограничением белка до 0,5 г/кг/сут при снижении функции почек менее 60 мл/мин (до нормализации СКФ и уровня креатинина в крови, но не длительнее 2-4 недель). При выраженном отёчном синдроме - терапия диуретиками. При выраженной гиперкоагуляции - терапия антикоагулянтами.

При быстро прогрессирующем течении ОПСГН и/или выявлении более 30% полулуний в биоптате почки предлагается проведение «пульс-терапии» Метилпреднизолоном. При сохраняющемся более 2 недель нефротическом синдроме, стабильно повышенном уровне креатинина (без тенденции к дальнейшему нарастанию и нормализации) и при невозможности проведения биопсии почки рекомендуется терапия Преднизолоном внутрь в дозе 1 мг/кг/сут в течение 1-2 месяцев.

5. Сроки нормализации анализов мочи различны. Гематурия, как правило, исчезает через 3-6 месяцев. Протеинурия снижается медленнее; у 15% следовая протеинурия может сохраняться более года. Более медленное по сравнению с темпами исчезновения гематурии и восстановлением функции почек снижение протеинурии объясняется более длительным сохранением иммунных депозитов в клубочке, особенно субэпителиальной локализации. Так как персистирующая протеинурия не достигает нефротического уровня показаний для назначения ГКС нет, необходимо продолжить динамическое наблюдение, через год на основании анализов повторно рассмотреть вопрос о назначении стероидов.

11. Перечень ситуационных задач

№1. Больная Т. 56 лет, поступила в отделение с жалобами на приступообразный удушливый кашель со слизистой вязкой мокротой по утрам в большом кол-ве, периодически хрипы в груди, одышку при минимальной физической нагрузке, заложенность носа, чередующуюся со слизистыми выделениями.

Считает себя больной в течение 3-х лет, когда после ОРВИ впервые появился приступообразный кашель. Длительное время лечилась по поводу хр. бронхита. Два года назад перенесла пневмонию. Лекарственная аллергия на НПВС. Пищевая аллергия на цитрусовые и перец. Общее состояние больной относительно удовлетворительно, физическая активность снижена значительно. Кожные покровы и видимые слизистые бледные. Варикозно расширенных вен нижних конечностей нет

При осмотре грудная клетка правильной формы симметрично участвует в акте дыхания.

Дыхание шумное на выдохе. При перкуссии легочной звук, голосовое дрожание без особенностей.

При аускультации в легких дыхание ослаблено с множественными сухими свистящими хрипами высокого и среднего тембра высокой интенсивности.

ЧДД = 24 в минуту.

Границы сердца в пределах нормы. Тоны сердца ритмичные, приглушены ЧСС = 88 в мин.

АД на левой руке 130/80 мм.рт.ст. на правой руке 130/ 75 мм.рт.ст.

Данные лабораторно-инструментального обследования.

Анализ крови общий

Нв	Эр	Лей	ЦП	СО Э	Б	Э	Ми	Ю	П	С	Л	М	Рет	Тром
151	5.3	6.2	0.7	40	-	1	-	-	1	72	19	7	2 ‰	356

Основные биохимические показатели крови: о.билирубин = 21.0, прямой = 3.0, непрямой = 18.0 мкмоль/л, АЛТ = 20,5 МЕ/мл, АСТ = 24,8 МЕ/мл, о.белок = 80.4 г/л, мочевины = 5.5 ммоль/л, К = 4.1, Na = 136 ммоль/л, глюкоза = 3.93 ммоль/л.

Ig E	133.5 МЕ/мл
------	-------------

Анализ мокроты общий

цвет	характ.	консист	лейкоц	эритр.	эпит.пл	эозин.	Вк	Ак
сер.	сл	вязкая	50	нет	1-2	4-5	не обн	не обн.

ФВД Вентиляционная функция легких значительно снижена по обструктивному типу, при умеренном снижении ЖЕЛ. После приема беротека, коэффициент бронходилатации равен 25%

Рентгенограмма ОГК Легочные поля прозрачные. Легочно-сосудистый рисунок усилен в нижних отделах. Латеральные синусы свободные. Тень сердца расширена влево. Аорта удлинена, уплотнена, уплотнена.

1. Поставьте предварительный диагноз.
2. Составьте план лабораторно-инструментального обследования.
3. Составьте план лечебных мероприятий.
4. Обоснуйте проведение медико-социальной экспертизы (МСЭ), противопоказанные виды труда.
5. Укажите показания к неотложной госпитализации у пациента.

№ 2. Больной 45 лет в течение 20 лет страдает хроническим бронхитом, в течение 10 лет приступы бронхиальной астмы. Час назад внезапно при кашле почувствовал резкую боль в правой половине грудной клетки и удушье.

Объективно: состояние тяжелое, положение вынужденное - больной сидит, тело покрыто холодным потом, кожные покровы цианотичны. Правая половина грудной клетки в дыхании не участвует, перкуторно справа тимпанит, голосовое дрожание ослаблено. Аускультативно: справа дыхание не прослушивается, слева жесткое, рассеянные базовые сухие хрипы. ЧД - 36 в минуту. Левая граница сердца определяется по средней подмышечной линии, тоны сердца приглушены, ритмичны. Пульс - 100 в минуту. АД - 85/60 мм рт. ст. Печеночная тупость не определяется.

- 1) Какое осложнение произошло?
- 2) Метод исследования, подтверждающий данное осложнение?
- 3) Как объяснить развитие дыхательной недостаточности, падение АД?
- 4) Показания и тактика неотложной помощи.

№3. Больной, 56 лет, пониженного питания. Поступил в терапевтическое отделение с жалобами на повышение температуры до 38°C, кашель с трудно-

отделяемой мокротой, одышку при физической нагрузке, слабость, отсутствие аппетита. На рентгенограммах вся средняя доля правого легкого затемнена. Органы средостения без видимой патологии. Правый купол диафрагмы несколько отстает в движении. Синусы свободны. В анализах крови умеренный лейкоцитоз. СОЭ - 22 мм/час. По поводу среднедолевой пневмонии на протяжении 3-х недель проводилось лечение антибиотиками, сульфаниламидными препаратами, а также симптоматическое и общеукрепляющее лечение.

Отмечено улучшение общего состояния больного и нормализация температуры тела. При повторном анализе крови: количество лейкоцитов в норме, СОЭ - 35 мм/час. При контрольном рентгенологическом исследовании затемнение всей средней доли сохраняется, однако, интенсивность тени значительно уменьшилась.

1) Ваш предположительный диагноз?

2) С какими заболеваниями следует проводить дифференциальную диагностику?

3) Какие методы исследования необходимы для уточнения характера патологии?

№4. Больной К, 48 лет, на приеме у терапевта жалуется на приступы удушья до 8 раз в сутки, купирующиеся бронхолитиками, хрипы в груди, одышку при ходьбе и разговоре, общую слабость, быструю утомляемость.

Болеет хроническим бронхитом много лет, курит более 25 лет. Приступы удушья в течение полугода. Базисную терапию не получал. Считает себя больным в течение полугода, когда впервые стали появляться приступы удушья. Лекарственной и пищевой аллергии нет. Растительная сенсibilизация.

Общее состояние больного относительно удовлетворительно, физическая активности снижена значительно. Кожные покровы и видимые слизистые бледные. Варикозно расширенные вены нижних конечностей.

При осмотре грудная клетка правильной формы симметрично участвует в акте дыхания. Дыхание шумное на выдохе и выдохе. При перкуссии легочной звук, голосовое дрожание без особенностей. При аускультации в легких дыхание жесткое с множественными сухими свистящими хрипами высокого тембра высокой интенсивности. ЧДД = 26 в минуту. Границы сердца в пределах нормы. Тоны сердца ритмичные, приглушены ЧСС = 88 в мин. АД на левой руке 150/80 мм.рт.ст. на правой руке 155/ 75 мм.рт.ст.

Данные лабораторно-инструментального обследования.

Анализ крови общий

Нв	Эр	Лей	ЦП	СОЭ	Б	Э	Ми	Ю	П	С	Л	М	Рет	Тром
143	6,07	8,4		4	-	8	-	-	3	62	22	5	13%	310

Основные биохимические показатели крови: о.билирубин = 18,5, прямой = 2,80 мкмоль/л, о.белок = 71,5 г/л, креатинин = 86,0 мкмоль/л, К = 4,2, Na = 139 ммоль/л, фибриноген = 2,6 г/л, глюкоза = 4,99ммоль/л.

Р-лёгких Легочные поля прозрачные. Синусы свободные. Тень сердца обычной формы и размеров. Небольшие плевральные наложения в апикальных зонах с 2-х сторон

ФВД Вентиляционная функция легких умеренно снижена по обструктивному типу (при нормальном значении ЖЕЛ). После ингаляции препарата коэффициент бронходилатации по FEV1 = 44%

1. Поставьте предварительный диагноз.
2. Составьте план дополнительного обследования.
3. Составьте план лечебных мероприятий.
4. Обоснуйте проведение медико-социальной экспертизы (МСЭ), противопоказанные виды труда.
5. Укажите показания к неотложной госпитализации у пациента.

№5. Больная П. 40 лет, бухгалтер. После летнего отпуска, проведенного на берегу моря, стала отмечать повышенную утомляемость, потливость, повышение температуры до 37.3°C.

При обследовании терапевтом установлено: кожа цвета загара, подкожно-жировой слой развит хорошо, левая половина грудной клетки отстаёт при дыхании. Над левой надключичной областью укорочение перкуторного звука и ослабленное дыхание, хрипов нет.

В анализе крови: СОЭ - 20 мм/час, лейкоц. - $6.0 \times 10^9/\text{л}$, п/я - 10%, с/я - 57%, лимф. - 20%, мон. - 8%.

При посеве мокроты обнаружены микобактерии туберкулеза, чувствительные ко всем туберкулоостатическим препаратам.

Рентгенограмма органов грудной клетки: в 1-11 сегментах левого легкого группа теней средней и малой интенсивности, округлой формы с расплывчатыми контурами, кальцинаты в правом корне.

- 1) Сформулируйте клинический диагноз и дайте его обоснование.
- 2) К какому периоду туберкулеза относится процесс у данной больной? Первичный? Вторичный?
- 3) Какие условия способствовали развитию активного туберкулеза?
- 4) Назначьте лечение.

№6. При поступлении в стационар, больной 60 лет жаловался на боли в правой половине грудной клетки, повышение температуры до 38°C, одышку, сухой кашель, кровохарканье, общую слабость. Заболел около 2.5 месяцев назад. При обращении в поликлинику был поставлен диагноз хронического обструктивного бронхита в стадии обострения, назначено лечение: антибиотики, бронхолитики, антигистаминные препараты. Однако состояние больного не улучшилось. При бронхоскопии, выполненной в стационаре, выявлена ригидность стенки левого главного бронха, слизистая его легко кровоточит, в просвете определяется бугристое опухолевидное образование до 1.5 см в диаметре.

- 1) Какое заболевание может быть установлено?
- 2) Что следует выполнить для верификации процесса?

3) Лечебная тактика?

№7. Участковый врач был вызван на дом к больному 38 лет, у которого накануне появилась лихорадка до 38.5°C, кашель с небольшим количеством мокроты, боли в левом боку при глубоком дыхании и кашле. До этого был вполне здоров. В прошлом заболеваний легких не было. Курит по 10 сигарет в день. Аллергия к пенициллину.

При обследовании врач обнаружил признаки очаговой пневмонии слева в нижней доле. Пульс - 82 в минуту. АД - 120/75 мм рт. ст. Температура - 37.8°C.

- 1) Степень тяжести пневмонии?
- 2) Какие признаки пневмонии мог обнаружить врач?
- 3) Обязательна ли госпитализация?
- 4) Какое антибактериальное лечение показано?
- 5) Какие могут быть побочные явления от лечения и что делать?

№8. Больной 40 лет, поступил с жалобами на кашель с выделением гнойно-кровянистой мокроты, одышкой, повышением температуры до 39°C. Заболел остро 5 дней назад.

Объективно: состояние тяжелое. ЧД - 32 в минуту. В легких справа в задне-нижних отделах укорочение перкуторного звука, звонкие мелкопузырчатые влажные хрипы.

На рентгенограмме затемненные справа соответственно нижней доле несколько полостей с уровнем. Лейкоциты крови – $18 \times 10^9/\text{л}$ со сдвигом влево.

- 1) Диагноз заболевания легких и его обоснование?
- 2) Вероятный возбудитель? Как его выявить?
- 3) Какое антибактериальное лечение показано?
- 4) Что следует контролировать в процессе лечения?
- 5) Какой метод лечения следует обсудить помимо антибиотиков?

№9. Больной 41 года, поступил с жалобами на кашель с выделением небольшого количества мокроты, повышение температуры, общую слабость, боли в левом боку. Заболел остро 3 дня назад.

Объективно: состояние средней степени тяжести. Температура - 37.6°C. Ниже угла слева укорочение перкуторного звука, жесткое дыхание, влажные звонкие мелкопузырчатые хрипы. Диагностирована левосторонняя очаговая пневмония. Проводилось лечение пенициллином по 500 000 ЕД 4 раза в день. Состояние больного улучшилось. На 10-й день болезни у больного вновь повысилась температура до 38.5°C, усилилась одышка, боли в левом боку. При перкуссии слева над нижней половиной легкого, выраженное притупление, ослабленное дыхание и бронхофония.

При рентгеноскопии гомогенное затемнение с косой внутренней границей.

- 1) Какое осложнение развилось на 10-й день болезни?

2) Необходимое исследование для прямого подтверждения данного осложнения?

3) Оцените тактику проводимого лечения.

4) Назначьте дополнительное лечение.

5) Оцените прогноз для пациента.

№10. Мужчина 29 лет заболел остро: повысилась температура до 38°C, появились сильные боли в левом боку при кашле и дыхании. Состояние средней тяжести, ЧД - 24 в минуту, легкий цианоз губ, предпочитает лежать на левом боку. При перкуссии звук несколько укорочен слева в нижних отделах, в подмышечной области шум трения плевры.

В анализе крови: лейкоц. - $12.5 \times 10^9/\text{л}$, СОЭ - 29 мм/час.

При рентгеноскопии - ограничение подвижности левого купола диафрагмы, обызвествленные внутригрудные лимфоузлы в области правого корня.

1) Ваш клинический диагноз его обоснование.

2) Наиболее вероятная этиология заболевания?

3) Какое лечение показано больному?

4) Что следует контролировать в процессе лечения?

5) Какой метод лечения следует обсудить помимо антибиотиков?

№11. Больной 28 лет госпитализирован в терапевтическое отделение с жалобами на боли в правой половине грудной клетки, повышение температуры. Болен 2 недели, участковым терапевтом поставлен диагноз ОРЗ, лечение эффекта не дало и больному был направлен в больницу с диагнозом "пневмония". Начато лечение пенициллином, сульфаниламидами. В течение 10 дней состояние не улучшалось.

При рентгенологическом исследовании в правой плевральной полости определена жидкость.

При плевральной пункции удалено 350 мл серозного экссудата, содержащего лимфоциты до 80%; белка - 4.2%. Проба Ривальта (+). К лечению добавлен преднизолон, кефзол, жаропонижающие средства. При повторном обследовании экссудата меньше, другой патологии не обнаружено.

1) Какая по Вашему мнению, этиология заболевания и почему?

2) На каких этапах наблюдения и лечения совершены врачебные ошибки?

3) Какое лечение должно было быть назначено больному?

№12. Больной 20 лет перенес тяжелую левостороннюю нижнедолевую пневмонию. После выписки возобновился кашель, по вечерам стала повышаться температура, постепенно нарастала слабость, появились боли в груди, одышка. В последующем стала выделяться (до 70 мл) слизисто-

гнойная мокрота с примесью крови. Через 6 месяцев появилась одутловатость лица, отечность, пальцы кистей в виде "барабанных палочек".

На рентгенограммах определяется сетчатый и ячеистый характер легочного рисунка, сегментарные ателектазы в области нижней доли левого легкого.

- 1) Ваш диагноз?
- 2) Какие исследования надо выполнить для уточнения диагноза?
- 3) Наиболее вероятная этиология заболевания?
- 4) Какое лечение показано больному?
- 5) Что следует контролировать в процессе лечения?

№13. Больной 52 лет предъявляет жалобы на одышку даже в покое, кашель - с выделением небольшого количества слизистой мокроты, слабость, утомляемость. Много лет курит и кашляет с периодическими обострениями в связи с простудой. Последние 3 года отмечает постепенно усиливающуюся одышку, последние месяцы появились отеки на голенях.

Объективно: пониженное питание. Цианоз губ, акроцианоз. Небольшие отеки на голенях. Грудная клетка бочкообразной формы, малоподвижна. При перкуссии звук с коробочным оттенком, границы легких опущены на одно ребро. Дыхание жесткое, с удлиненным выдохом, сухие хрипы при выдохе. Шейные вены в лежачем положении набухают. Имеется пульсация в эпигастральной области. Пульс - 92 в минуту. Печень на 5 см ниже края реберной дуги.

На основании приведенных данных поставлен диагноз: хронический обст-руктивный бронхит, эмфизема легких, легочное сердце. Легочно-сердечная недостаточность II стадии.

- 1) Какие признаки бронхиальной обструкции, какие дополнительные исследования для уточнения ее наличия и степени выраженности?
- 2) Как подтвердить наличие легочного сердца?
- 3) Какие особенности в анализе крови можно ожидать?
- 4) Какие методы уменьшения гемодинамической нагрузки на правый желудочек?
- 5) Какова причина цианоза?

№14. Больной 55 лет, поступил по поводу одышки инспираторного характера даже при небольшой физической нагрузке, небольшой кашель. Болен около двух лет, в течение которых отмечалось постепенное увеличение одышки, иногда субфебрильная температура. Похудел на 8 кг.

Объективно: цианоз, акроцианоз, пальцы в виде "барабанных палочек". В легких ослабленное везикулярное дыхание с укорочением вдоха и выдоха. Крепитирующие хрипы с обеих сторон под лопатками, усиливаются при глубоком дыхании. ЧД - 28 в минуту. Пульс - 88 в минуту. Печень у края реберной дуги.

Рентгенография грудной клетки: диффузная сетчатая деформация легочного рисунка, распространенные двухсторонние инфильтративные тени и понижение прозрачности в области нижних легочных полей.

- 1) Определите тип и степень дыхательной недостаточности.
- 2) Дифференциальный диагноз проводится между хроническим бронхитом, туберкулезом легких, фиброзирующим альвеолитом. Приведите аргументы "за" и "против" этих заболеваний.
- 3) Методы подтверждения диагноза?
- 4) Возможное заключение ВТЭ?
- 5) Методы лечения?

№15. Больной 52 лет, поступил по поводу лихорадки с ознобами до 38.5°C, слабости, одышки при ходьбе. Болен в течение 1 месяца после ангины. В возрасте 12 лет перенес острый полиартрит. С 36 лет находили компенсированный порок сердца.

Объективно: бледность кожных покровов и слизистых. В легких в задненижних отделах влажные незвонкие мелкопузырчатые хрипы. Выраженная пульсация сонных артерий. Верхушечный толчок в V-VI межреберьях, разлитой, усиленный. Во II межреберье справа диастолический шум убывающего характера, распространяющийся вниз по левому краю грудины, а также грубый систолический шум с иррадиацией на шею. Пульс - 86 в минуту, ритмичный, высокий, быстрый. АД - 150/40 мм рт. ст. Селезенка прощупывается у края реберной дуги.

Осмотр ЛОР: декомпенсированный хронический тонзиллит. Поставлен диагноз подострого инфекционного эндокардита.

- 1) Приведите аргументы в пользу диагноза эндокардита.
- 2) Вероятный возбудитель.
- 3) Исследования для прямого подтверждения диагноза инфекционного эндокардита?
- 4) Посев крови дал рост зеленеющего стрептококка. Ваша тактика лечения?
- 5) Критерии эффективности лечения? Продолжительность лечения?

№16. Больной 28 лет, поступил с жалобами на боли в суставах рук и ног, головокружение, повышение температуры до 37.5°C.

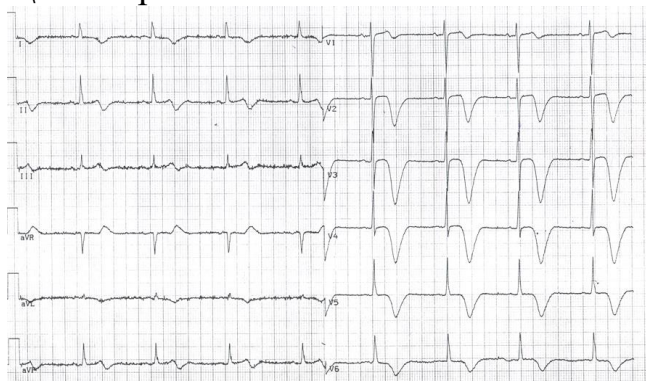
Объективно: кожные покровы и видимые слизистые бледные. Резко выраженная пульсация сонных, подключичных артерий. Верхушечный толчок в VI межреберье на 1 см влево от среднеключичной линии, разлитой, усилен. Аускультативно: протодиастолический шум в точке Боткина - Эрба, ослабление II тона на аорте. Пульс - 90 в минуту, ритмичный, быстрый, высокий. АД - 180/40 мм рт. ст. Печень не увеличена, отеков нет.

ЭКГ: левограмма, гипертрофия левого желудочка.

- 1) Диагноз и его обоснование?
- 2) Прямые и косвенные признаки порока сердца?
- 3) Дополнительные методы исследования?

- 4) Тактика лечения?
- 5) Возможно ли оперативное вмешательство?

№17. В отделение, 12 ч. назад, поступил больной с жалобами на боли за грудиной, не купирующиеся приемом нитроглицерина. Больной при поступлении возбужден, кожные покровы влажные, бледные, ЧСС-96 уд\мин., АД-100\70 мм.рт.ст.



1. Ваше мнение о диагнозе?
2. Дайте интерпретацию ЭКГ.
3. Дополнительные методы обследования пациента?
4. Тактика ведения пациента на догоспитальном и стационарном этапах.
5. Определите прогноз и дайте рекомендации по реабилитации пациента.

№18. Больной 42 лет, вызвал СМП в связи с жалобами на выраженную слабость, головокружение, одышку при малейшей физической нагрузке. Около 3 недель назад перенес ОРВИ. 5 дней назад вновь появилась субфебрильная температура, затем появились постоянные боли за грудиной средней интенсивности, облегчающиеся в вертикальном положении и приемом анальгина. Последние 2 дня боли не беспокоят, но появилось ощущение тяжести в правом подреберье, пастозность стоп и голеней. Сегодня утром принял 2 таблетки фуросемида, выделил около 1.5 л мочи. Состояние ухудшилось, одышка усилилась, при попытке встать - кратковременная потеря сознания. Вызвана бригада СМП.

При осмотре: состояние средней тяжести, в сознании. Лежит низко, голени пастозны. В легких дыхание везикулярное, хрипов нет. ЧД - 22 в минуту. Шейные вены набухшие. Верхушечный толчок не определяется. Тоны сердца глухие. Пульс - 128 в минуту, ритмичный. АД - 110/90 мм рт. ст. На вдохе систолическое АД снижается на 20 мм рт. ст. Печень + 4 см, чувствительная при пальпации. На ЭКГ - синусовая тахикардия. Амплитуда желудочковых комплексов во всех отведениях снижена, зубец Т во всех грудных отведениях сглажен.

- 1) Как оценить состояние кровообращения?
- 2) Как оценить снижение АД на вдохе?
- 3) Какова причина этих нарушений?

4) Имеется ли связь между приемом фуросемида и клиническим ухудшением? Обоснуйте ответ.

5) Какой срочный метод лечения показан?

№19. Больной 55 лет, жалобы на периодические приступы стенокардии при физической нагрузке, иногда головокружение с кратковременной потерей сознания. Нитроглицерин боли не купирует, усиливает головокружение. В молодом возрасте находили порок сердца. Указанные симптомы около года.

Объективно: сердце расширено влево на 2 см, верхушечный толчок не определяется. Тоны сердца явные, на верхушке и у левого края грудины довольно грубый систолический шум, уменьшается к основанию, на шею не проводится. АД - 130/90 мм рт. ст. Пульс - 80 в минуту.

На ЭКГ. признаки выраженной гипертрофии и перегрузки левого желудочка.

При поступлении поставлен диагноз: ИБС, стенокардия напряжения, склеротическая недостаточность митрального клапана. Цереброваскулярная недостаточность.

1) При каких заболеваниях, помимо атеросклероза коронарных артерий, может наблюдаться типичная стенокардия напряжения?

2) Как можно у данного больного объяснить систолический шум и гипертрофию левого желудочка, помимо митральной недостаточности?

3) Какое исследование для уточнения диагноза? Что ожидается?

4) Почему нитроглицерин неэффективен и плохо переносится?

5) Какие методы лечения рекомендуются данному больному? Обосновать.

№20. У больного 60 лет в течение 10 лет отмечаются загрудинные боли утром при ходьбе, быстро проходящие при остановке или приеме нитроглицерина. Регулярно не лечился. Курит по 10 сигарет в день. Несколько часов назад развились интенсивные боли за грудиной, не полностью купированные нитроглицерином. Госпитализирован в БИТ.

Объективно: рост - 170 см, масса тела - 80 кг, АД - 120/80 мм рт. ст. Пульс - 80 в минуту, ритмичный. Во время осмотра появились повторные загрудинные боли, потребовавшие применения морфия.

На ЭКГ: левграмма, отрицательный Т в I, aVL, V₅, V₆.

АЛТ, АсАТ повторно – 0,4 – 0,5 ммоль/л/ч

1) Основное заболевание?

2) Оцените происхождение болевых приступов, аргументы "за" и "против" инфаркта миокарда.

3) Методы контроля за больным?

4) Тактика лечения?

№21. Больной 57 лет, инженер, доставлен СМП по поводу интенсивных болей в груди, продолжавшихся более 1 часа. Боли давящие, сжимающие, загрудинные, иррадиирующие в шею, челюсть, левое плечо, не

успокаивающиеся в сидячем положении и после приема нитроглицерина, не связаны с дыханием. В течение 10 лет отмечает повышение АД до 190/110 мм рт. ст.

Объективно: ЧД - 20 в минуту, в легких хрипов нет. Пульс - 80 в минуту, ритмичный АД - 150/90 мм рт. ст. В остальном без особенностей.

1) Какой диагноз наиболее вероятен?

2) Диагноз инфаркта миокарда подтвержден ЭКГ. В БИТе начато лечение: дроперидол, фентанил, 1% нитроглицерин в/в, строфантин, гепарин, клофелин. Укажите неправильное (избыточное) лечение.

3) Проведено обследование: ЭКГ, АЛТ, анализ крови, газы и электролиты крови, КЩС, мочевины, билирубин крови, центральное венозное давление. Какие исследования не нужны, какие обязательные не назначены?

4) Со 2-го дня самочувствие удовлетворительное, болей, одышки нет. АД - 160/95 мм рт. ст. Пульс - 88 в минуту, экстрасистолы 4-6 минут. Какое лечение наиболее показано?

5) На 20-й день появились боли в левой половине грудной клетки при дыхании, температура - 37.8°C, при аускультации шум трения плевры. О каком осложнении следует думать? Какое требуется дополнительное лечение?

№22. Больной 54 лет вызвал СМП в связи с жалобами на интенсивную боль за грудиной с иррадиацией в межлопаточную область, головную боль, тошноту. В течение 6 лет страдает гипертонической болезнью, систематически гипотензивных препаратов не принимает. Рабочее АД 140/80 мм рт. ст. Ухудшение в течение 6 часов: нарастала головная боль, тошнота. Около 40 минут назад появился приступ "раздирающих" болей за грудиной, позже - с иррадиацией в межлопаточную область. На прием нитроглицерина - усиление головных болей.

При осмотре врачом СМП состояние средней тяжести. Сознание ясное. Гиперемия кожи лица. Периферических отеков нет. В легких дыхание везикулярное, единичные сухие рассеянные хрипы. Систолический шум над аортой. АД - 230/120 мм рт. ст. Пульс - 88 в минуту. Пульсация на левой лучевой артерии ослаблена. Печень у края реберной дуги. ЭКГ - ритм синусовый, гипертрофия и перегрузка левого желудочка.

1) В пользу какого осложнения гипертонического криза свидетельствует систолический шум над аортой и асимметрия пульсации лучевых артерий?

2) До какого уровня следует снижать АД?

3) Куда в оптимальном варианте должен быть госпитализирован больной?

№23. Больная 21 года, поступила для обследования по поводу постоянной тахикардии. Повышенную частоту пульса находили с детства. Росла и развивалась нормально, от физкультуры освобождалась. Перенесла детские инфекции, были повторные ангины. Физически активна. Эмоционально лабильна, быстро устает.

Объективно: температура по вечерам - 37.1-37.3°C. Повышенная потливость, стойкий красный дермографизм. Сердце не расширено, тоны громкие, на верхушке короткий дующий систолический шум. Пульс - 112 в минуту. АД - 150/70 мм рт. ст. При эргометрии выполнила нагрузку 750 кг в минуту с частотой пульса 170 в минуту и АД 190/70 мм рт. ст.

ЭКГ: синусовая тахикардия.

- 1) Оцените состояние гемодинамики.
- 2) Оцените реакцию на физическую нагрузку.
- 3) Проведена проба с обзиданом.

Через 1 час после приема 60 мг препарата пульс - 80 в минуту, АД - 130/80 мм рт. ст. Как оценить результаты пробы?

4) Поглощение ^{131}I щитовидной железой в пределах нормы; уровни тиреоидных гормонов T_3 и T_4 в крови - норма. Диагноз?

5) Какое требуется лечение?

№24. Больной 60 лет, преподаватель. Обратился по поводу одышки при обычной ходьбе. 6 лет назад перенес переднеперегородочный инфаркт миокарда. Одышка появилась 2 месяца назад. Не лечился. Курит одну пачку в день.

Объективно: рост - 165 см, масса тела - 91 кг. Небольшая отечность голеней, цианоз губ. В легких под лопатками немного влажных незвонких хрипов. ЧД - 24 в минуту. Сердце расширено влево на 2 см, тоны приглушены, систолический шум на аорте. Пульс - 92 в минуту, ритмичный. Дефицит - 18 в минуту. АД - 140/90 мм рт. ст. Печень у края реберной дуги. На ЭКГ: мерцательная аритмия, тахисистолическая форма.

- 1) Оцените состояние гемодинамики.
- 2) Что ожидается на ЭКГ?
- 3) Факторы риска заболевания?
- 4) Медикаментозные назначения?
- 5) Контроль лечения?

№25. Больной 32 лет, вызвал на дом СМП по поводу усиления одышки, сердцебиения, отеков ног, нарастающих в течение последних 2 недель. 10 лет - сочетанный митральный порок сердца. Последний год регулярно принимает дигоксин 0.25 мг 2 раза в день, фуросемид 0.04 ежедневно.

При осмотре - акроцианоз, массивные отеки голеней, стоп, шейные вены вздуты. В базальных отделах легких - незвонкие мелкопузырчатые хрипы. ЧДД 26 в минуту в покое. Тоны сердца различной звучности, систолический шум на верхушке. Ритм неправильный. ЧСС - 84-96 в минуту, пульс - 76-82 в минуту. АД - 100/70 мм рт. ст. Печень + 6 см.

На ЭКГ: гипертрофия правого желудочка, мерцательная аритмия, частая политопная, ранняя желудочковая экстрасистолия, временами - пробежки желудочковой тахикардии.

- 1) Оцените состояние кровообращения.
- 2) Причина ухудшения состояния и нарушения ритма?

- 3) Имеются ли данные за митральный стеноз?
- 4) Неотложная терапия?
- 5) Тактика ведения больного?

№26. В клинику доставлена женщина 27 лет спустя 2 часа после внезапного возникновения сильных болей в левой ноге. С детства страдает митральным пороком сердца. В последние годы отмечается одышка. Несколько раз кровохарканье, дважды были приступы мерцательной аритмии.

При поступлении больная стонет, беспокойна. Левая стопа и голень мраморной окраски. Вены на стопе пустые ("симптом канавки"). Движения в пальцах и голеностопном суставе ограничены. Наступать на ногу не может.

Пальпаторно: стопа и голень холодные. Пульс на дорзальной, заднеберцовой и подколенной артериях не определяется, на бедренной усилен. Тактильная и болевая чувствительность снижены, глубокая - сомнительна. Левая икроножная мышца мягкая, нормальной* плотности, слегка болезненная при сдавлении. Пульс 98 в минуту, ритмичный, частые экстрасистолы.

На верхушке сердца хлопающий I тон, слабый систолический и грубый диастолический шумы с пресистолическим усилением, акцент и раздвоение II тона на легочной артерии. В легких влажные хрипы в задненижних отделах.

- 1) Чем обусловлено внезапное ухудшение состояния больной?
- 2) Укажите наиболее вероятную причину развития осложнения.
- 3) Какие специальные дополнительные методы исследования показаны?
- 4) Какие исходы могут быть?
- 5) Какой метод лечения показан?

№27. Больной 24 лет, жалобы на одышку при ходьбе. В детстве - частые ангины, в возрасте 15 лет - малая хорея, с 20 лет находили шумы в сердце. Одышка в течение года, получал амбулаторно дигоксин, периодически диуретики. Ухудшение в течение месяца.

Объективно: масса тела - 73 кг, рост - 170 см. Отеков нет. Усиленная пульсация сонных артерий. Верхушечный толчок усилен, разлитой, в VI межреберье. При аускультации дующий протомезодиастолический шум в III-IV межреберьях слева от грудины и грубый систолический шум во II межреберье справа. Пульс - 80 в минуту, ритмичный, полный. АД- 150/30 мм рт. ст. Печень у края реберной дуги, пульсирует.

При рентгеноскопии сердце аортальной конфигурации, верхушка закруглена, пульсация снижена.

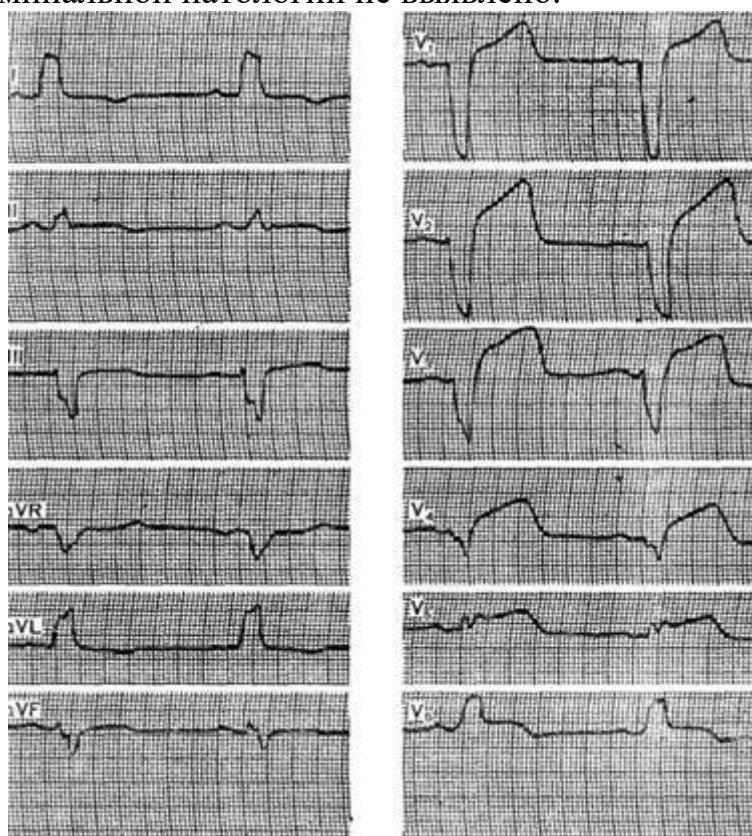
ЭКГ: гипертрофия левого желудочка, PQ=0.24 сек.

Анализ крови: НЬ - 102 г/л, лейкоц. - 9.0×10^9 /л, СОЭ - 39 мм/час.

- 1) Диагноз порока сердца, обоснование.
- 2) Этиология, фаза течения процесса, состояние кровообращения.
- 3) Дополнительные тесты на активность процесса.
- 4) Укажите три противоречия диагнозу, допущенные в тексте.
- 5) Лечение основного заболевания.

№28 Фельдшера вызвали на дом к больному Б., 40 лет, который жалуется на сильные боли в области сердца давящего характера, иррадиирующие в левую руку, под левую лопатку, чувство жжения за грудиной. Приступ возник 2 ч. назад. Прием нитроглицерина эффекта не дал. Заболевание связывает со стрессовой ситуацией на работе.

Объективно: общее состояние средней тяжести, сознание ясное, температура 36,8°C. Больной мечется, беспокоен. Кожные покровы и видимые слизистые оболочки бледные. Дыхание везикулярное, ЧДД 20 в мин. Тоны сердца ритмичные, приглушены. ЧСС 92 в мин. АД 110/70 мм рт.ст. Абдоминальной патологии не выявлено.

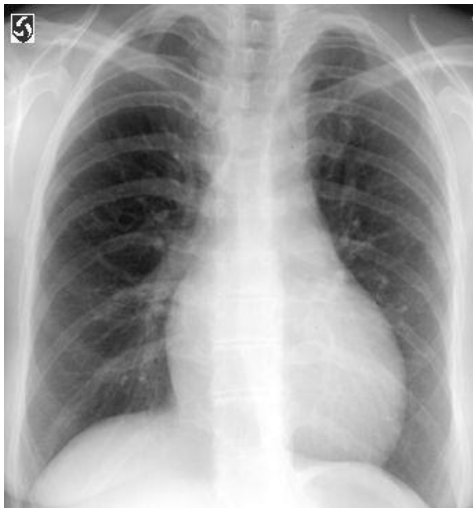

Вопросы:

1. Сформулируйте и обоснуйте предположительный диагноз
2. Назовите необходимые дополнительные исследования
3. Перечислите возможные осложнения
4. Определите Вашу тактику в отношении пациента, расскажите о принципах лечения, прогнозе и профилактике заболевания
5. Дайте интерпретацию ЭКГ.

№29 Фельдшер вызван на дом к больному К., 57 лет. Жалобы на головную боль в затылочной области, рвоту, головокружение, мелькание мушек перед глазами. Из анамнеза выяснилось, что эти явления развивались сегодня во второй половине дня. До этого к врачу не обращался. Головные боли беспокоили периодически в течение нескольких лет, но больной не придавал им значения и к врачам не обращался.

Объективно: температура 36,4°C. Общее состояние средней тяжести. Кожа бледная. Дыхание везикулярное. Левая граница относительной сердечной тупости на 1 см кнаружи от среднеключичной линии. Тоны сердца приглушены, резкий акцент 2-го тона на аорте. ЧСС 92 в мин., пульс твердый, напряженный, 92 в мин. АД 200/110 мм рт.ст. Абдоминальной патологии не выявлено.

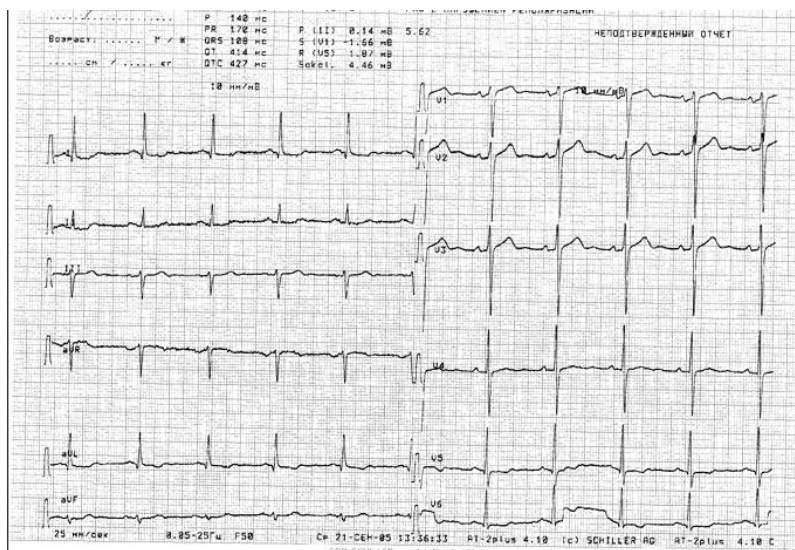


Задания

1. Сформулируйте и обоснуйте предположительный диагноз.
2. Дайте интерпретацию рентгенографического исследования легких
3. Назовите необходимые дополнительные исследования.
4. Перечислите возможные осложнения.
5. Определите Вашу тактику в отношении пациента, расскажите о принципах лечения, прогнозе и профилактике заболевания.

№ 30 К фельдшеру обратился больной О., 42 лет с жалобами на частые головные боли, периодические головокружения, онемение пальцев рук, плохой сон. При ходьбе возникают сжимающие боли в ногах, пациент начинает прихрамывать, в покое боли исчезают. Болен около полугода.

Объективно: температура 36,5°C. Общее состояние удовлетворительное. Кожа чистая. Дыхание везикулярное. Левая граница относительной сердечной тупости на 0,5 см кнаружи от среднеключичной линии. Тоны сердца приглушены, акцент 2-го тона на аорте. Пульс 74 в мин., ритмичный, напряженный, на артериях тыла стопы пульсация резко снижена. АД 180/90 мм рт.ст. Абдоминальной патологии не выявлено.

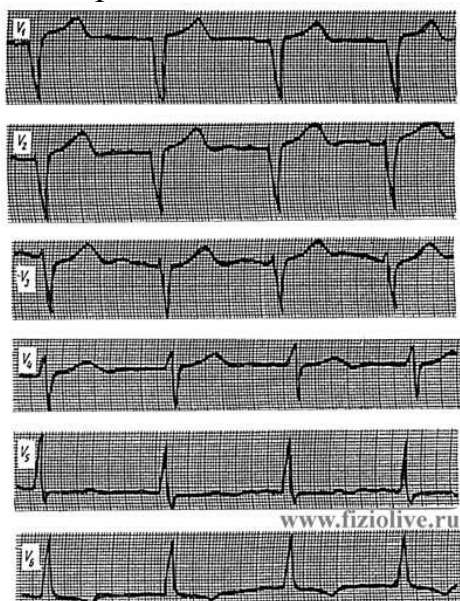


Задания

1. Сформулируйте и обоснуйте предположительный диагноз.
2. Назовите необходимые дополнительные исследования.
3. Дайте интерпретацию ЭКГ
4. Перечислите возможные осложнения.
5. Определите Вашу тактику в отношении пациента, расскажите о принципах лечения, прогнозе и профилактике заболевания.

№31 СМП вызвали родственники больной О., 42 лет . Жалобы на частые головные боли, периодические головокружения, мелькание мушек перед глазами, тошноту, рвоту, кратковременную потерю сознания. Раньше возникали головокружения, но за мед. Помощью не обращалась. Больна около 4 лет.

Объективно: температура 36,6°C. Общее состояние средней степени тяжести. Кожа чистая. Дыхание везикулярное. Левая граница относительной сердечной тупости на 0,5 см кнаружи от среднеключичной линии. Тоны сердца резко приглушены, акцент 2-го тона на аорте. Пульс 77 в мин., АД 200/100 мм рт.ст. Абдоминальной патологии не выявлено.




Вопросы:

1. Сформулируйте и обоснуйте предположительный диагноз.
2. Назовите необходимые дополнительные исследования.
3. Дайте интерпретацию ЭКГ
4. Перечислите возможные осложнения.
5. Определите Вашу тактику в отношении пациента, расскажите о принципах лечения, прогнозе и профилактике заболевания.

№32 Больная, 38 лет, доставлена в приемное отделение машиной СМП с жалобами на резкую головную боль в височных областях, тошноту, ощущение дрожи в теле, озноб, сердцебиение, чувство страха.

Больной себя считает в течение 5 лет, когда в первой половине беременности было отмечено повышение АД до 180/100 мм.рт.ст. В последующем периодически ощущала головные боли, повышенную возбудимость, однако к врачу не обращалась. В последние 2 года появились приступы с выше описанными жалобами. Приступы провоцировались нервным напряжением и изменениями погодных условий.

Объективно: Больная возбуждена, кожа бледная, влажная. Пульс 122 в мин., АД 200/105мм.рт.ст., границы сердца расширены влево на 1 см, ритм правильный, тоны ясные, акцент 2 тона на аорте.



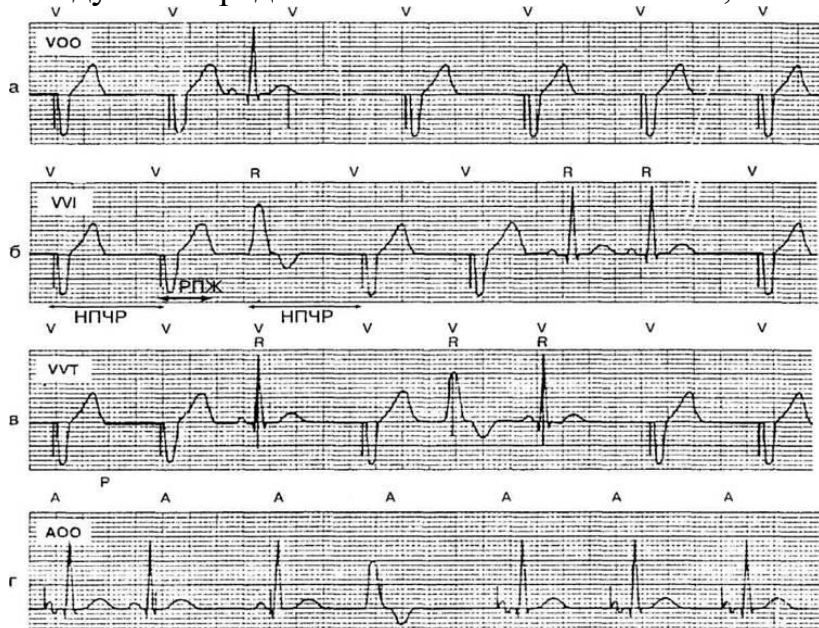
Вопросы:

1. Ваш предварительный диагноз.
2. План необходимого обследования для уточнения диагноза и ожидаемые результаты.
3. Дайте интерпретацию ЭКГ
4. Определите Вашу тактику в отношении пациента, расскажите о принципах лечения, прогнозе.

№33 Больная К., 68 лет, обратилась к фельдшеру с жалобами на постоянную одышку, резко усиливающуюся при физической нагрузке, постоянные тупые боли в правом подреберье, отеки на ногах, кашель со

слизистой мокротой, общую слабость. В течение многих лет страдает ишемической болезнью сердца, 2 года назад был инфаркт миокарда.

Объективно: температура 36,4°C. Кожа влажная, отеки на стопах и голени, акроцианоз. Дыхание жесткое, в нижних отделах незвучные влажные хрипы. ЧДД 26 в мин. Левая граница относительной сердечной тупости определяется по левой среднеключичной линии. Тоны сердца аритмичные, приглушены. ЧСС 100 в мин. Язык обложен белым налетом. Живот мягкий, слабоболезненный в правом подреберье. Печень выступает из-под края реберной дуги по среднеключичной линии на 2 см, слабоболезненная.

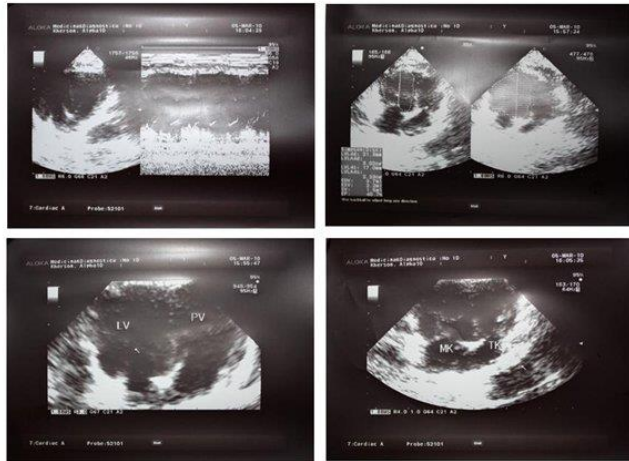


Вопросы:

1. Сформулируйте и обоснуйте предположительный диагноз.
2. Назовите необходимые дополнительные исследования.
3. Дайте интерпретацию ЭКГ
4. Перечислите возможные осложнения.
5. Определите Вашу тактику в отношении пациента, расскажите о принципах лечения, прогнозе и профилактике заболевания.

№34 Больная Е, 47 лет, поступила в кардиологическое отделение с жалобами на периодически возникающие боли в области сердца, одышку при физической нагрузке (100 метров обычным шагом), слабость, быструю утомляемость, отечность нижних конечностей в вечернее время.

Объективно; Кожные покровы и видимые слизистые обычной окраски. Дыхание везикулярное, хрипов нет. Тоны сердца приглушены, ритмичны. АД 130/80 мм.рт.ст. Границы сердца расширены на +1-1,5 см влево. Живот мягкий б/болезненный. Стул и диурез без особенностей. Отеки нижних конечностей (++)

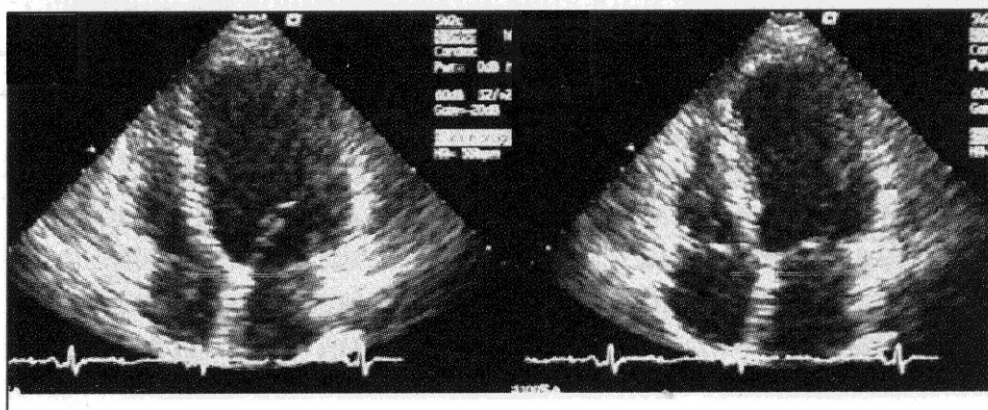


Вопросы:

1. Сформулируйте и обоснуйте предположительный диагноз.
2. Назовите необходимые дополнительные исследования.
3. Дайте интерпретацию результатов ЭХО КГ
4. Определите Вашу тактику в отношении пациента, расскажите о принципах лечения, прогнозе и профилактике заболевания.

№35 Больной И., 62 лет, обратился в поликлинику с жалобами на постоянную одышку, сердцебиение, отеки на ногах, кашель со слизистой мокротой, общую слабость. В течение многих лет страдает ишемической болезнью сердца. Перенес 2 ИМ.

Объективно: температура 36,6°C. Кожа влажная, отеки на стопах и голени. Дыхание жесткое, в нижних отделах незвучные влажные хрипы. Одышка. Левая граница относительной сердечной тупости определяется по левой среднеключичной линии. Тоны сердца ритмичные, приглушены. ЧСС 86 в мин. АД 140\90 мм.рт.ст. Живот мягкий, б\болезненный.

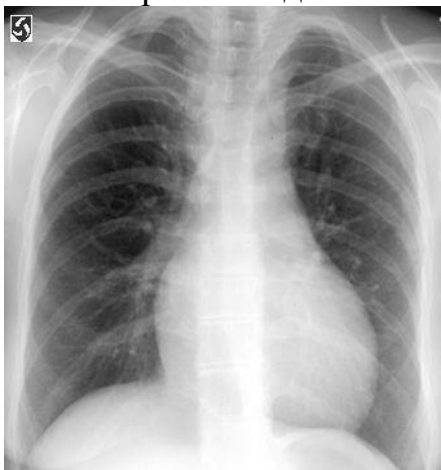

Вопросы:

1. Ваш предположительный диагноз?
2. С чем необходимо дифференцировать данную патологию?
3. Дайте интерпретацию результатов ЭХО КГ
4. Тактика ведения больного?

№36 К фельдшеру обратилась женщина, 32 лет, с жалобами на быструю утомляемость, одышку и сердцебиение, возникающие при выполнении домашней работы, отеки на ногах. Была кратковременная потеря сознания. Ухудшение состояния отмечает в последние 4 месяца. Из перенесенных заболеваний отмечает ОРЗ

Объективно: температура 36,7°C. Кожа чистая, бледная. В нижних отделах легких влажные хрипы. При пальпации в области основания сердца определяется дрожание, верхушечный толчок определяется в 6 -м межреберье по левой средне ключичной линии. Тоны сердца ритмичные, выслушивается систолический шум во втором межреберье справа от грудины . ЧСС 92 в мин. АД 110/70 мм рт.ст. Абдоминальной патологии не выявлено.

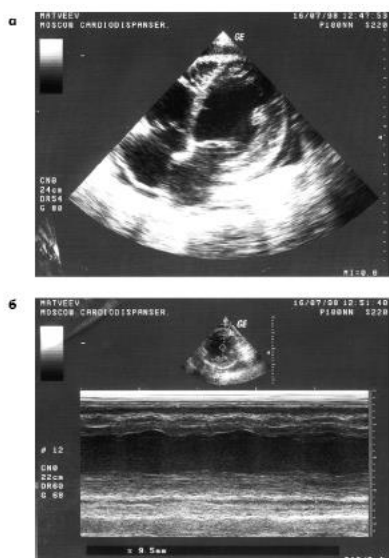


Вопросы:

1. Сформулируйте и обоснуйте предположительный диагноз.
2. Назовите необходимые дополнительные исследования.
3. Дайте интерпретацию результатов рентгенограммы.
4. Перечислите возможные осложнения.
5. Определите Вашу тактику в отношении пациента, расскажите о принципах лечения, прогнозе и профилактике заболевания.

№37 В анамнезе в течение 5 лет беспокоили давящие боли за грудиной при физической нагрузке, купирующиеся нитроглицерином. Частота приступов варьировала в зависимости от физической активности от 1 до 4 в день. Регулярно принимал локрен 10 мг в день, мономак 40 мг 2 раза в день (утром и днем), кардиоаспирин 100 мг 1 раз в день. За последние 3 недели несмотря на регулярный прием препаратов отметил изменение характера загрудинных болей: они участились до 10-12 приступов в день, стали более продолжительными, появились приступы в покое в ночное время, появилась одышка при незначительной нагрузке, кашель с мокротой.

Объективно: Кожные покровы бледной окраски, в легких влажные хрипы, тоны сердца приглушены, ритмичны, ЧСС 72 в мин., АД 130/80 мм рт.ст. Границы сердца расширены влево +1,5 см. Живот мягкий, болезненный. Печень выступает из-под реберной дуги на 2 см.

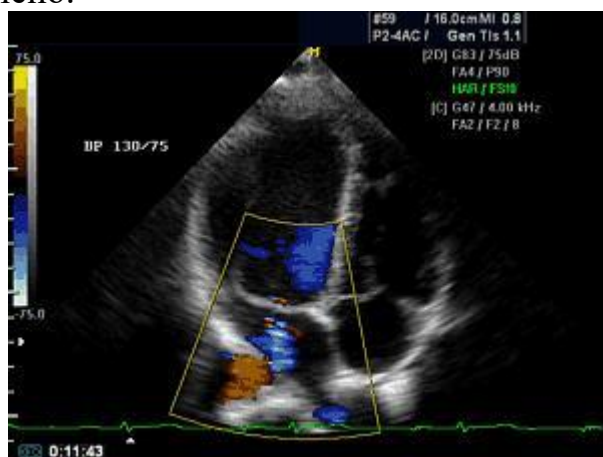


Вопросы:

1. Сформулируйте правильный диагноз.
2. Назовите необходимые дополнительные исследования
3. Дайте интерпретацию результатов ЭХО КГ
4. Какова правильная врачебная тактика?

№38 К фельдшеру обратился мужчина 23 лет с жалобами на быструю утомляемость, одышку и сердцебиение при выполнении физической работы. Подобные симптомы возникли 2 месяца назад. В прошлом году лечился в стационаре по поводу инфекционного эндокардита, был выписан в удовлетворительном состоянии.

Объективно: температура 36,8°C. Общее состояние удовлетворительное. При осмотре отмечается ритмичное покачивание головы, пульсация сонных артерий, определяется капиллярный пульс. Кожа чистая. ЧДД 22 в мин. Дыхание везикулярное. Левая граница сердца определяется по левой среднеключичной линии. Тоны сердца ритмичные, ясные. Определяется диастолический шум во втором межреберье справа от грудины и в точке Боткина. ЧСС 88 в мин. АД 160/50 мм рт. ст. Абдоминальной патологии не выявлено.



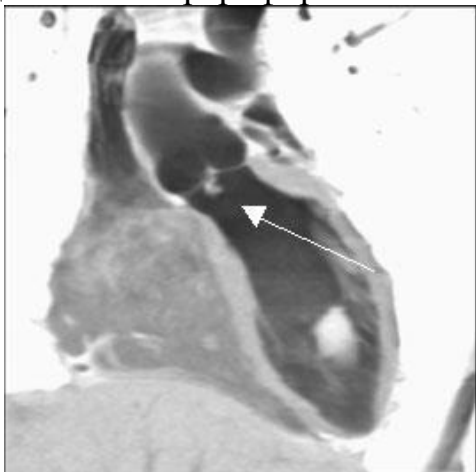
Вопросы:

1. Сформулируйте и обоснуйте предположительный диагноз.

2. Назовите необходимые дополнительные исследования.
3. Дайте интерпретацию результатов ЭХО КГ
4. Перечислите возможные осложнения.
5. Определите Вашу тактику в отношении пациента, расскажите о принципах лечения, прогнозе и - профилактике заболевания.

№40 В поликлинику обратилась больная 18 лет с жалобами на субфебрильную температуру, общую слабость, нерезкие боли в области сердца. В анамнезе частые ангины. Последняя ангина была две недели назад.

Объективно: температура 37,4°C. Общее состояние удовлетворительное. Кожа бледная, влажная. Дыхание везикулярное. Левая граница относительной сердечной тупости на 0,5 см снаружи от среднеключичной линии. Тоны сердца приглушены, аритмичные, на верхушке - нежный систолический шум. ЧСС 96 в мин. АД 110/70 мм рт.ст. Язык чистый, есть кариозные зубы. Миндалины гипертрофированы. Абдоминальной патологии не выявлено.



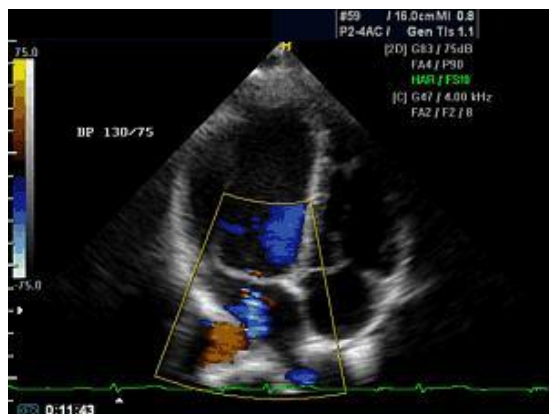
Вопросы:

1. Сформулируйте и обоснуйте предположительный диагноз.
2. Назовите необходимые дополнительные исследования.
3. Проведите дифференциальную диагностику
4. Дайте интерпретацию результатов ЭХО КГ
5. Перечислите возможные осложнения.
6. Определите Вашу тактику в отношении пациента, расскажите о принципах лечения, прогнозе и профилактике заболевания.

№41 На ФАП обратилась больная К., 25 лет, с жалобами на одышку, усиливающуюся при физической нагрузке, сухой кашель. Накануне было кровохарканье. Ухудшение состояния отмечает в течение месяца.

Объективно: температура 37,2°C. Общее состояние средней тяжести. Кожные покровы и видимые слизистые оболочки цианотичны. Дыхание везикулярное, в нижних отделах легких незвучные влажные хрипы. ЧДД 26 в мин. При пальпации в области верхушки сердца определяется симптом «кошачьего мурлыканья». Верхняя граница относительной сердечной тупости определяется во втором межреберье. При аускультации на верхушке сердца 1-й тон хлопающий, диастолический шум, акцент 2-го тона на легочной

артерии. ЧСС 110 в мин. АД 110/70 мм рт.ст. Абдоминальной патологии не выявлено.



Вопросы:

1. Сформулируйте и обоснуйте предположительный диагноз.
2. Назовите необходимые дополнительные исследования.
3. Дайте интерпретацию результатов ЭХО КГ
4. Перечислите возможные осложнения.
5. Определите Вашу тактику в отношении пациентки, расскажите о принципах лечения, прогнозе и профилактике заболевания.

№42. Фельдшер вызван на дом к больной Г., 18 лет, которая жалуется на выраженную одышку, сердцебиение, усиливающиеся при малейшем движении. Больна ревматизмом с 6-летнего возраста, состоит на диспансерном учете. Аккуратно получает противорецидивное лечение. Ухудшение состояния отмечает в течение 3 дней, связывает это с переохлаждением.

Объективно: температура 37,2°C. Общее состояние средней тяжести. Кожа чистая, умеренной влажности. Дыхание ослабленное, единичные влажные хрипы. ЧДД 50 в мин. Левая граница сердца определяется по левой среднеключичной линии. Над верхушкой грубый систолический шум, 1-й тон здесь ослаблен. ЧСС 98 в мин., ритмичный. АД 120/70 мм рт.ст. Печень не увеличена, отеков нет. Больной была проведено оперативное лечение.

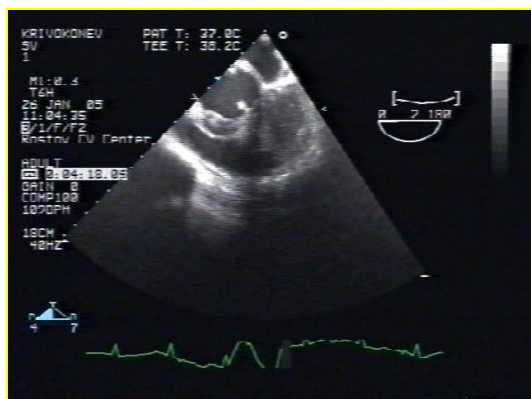
Вопросы:

1. Сформулируйте и обоснуйте предположительный диагноз.
2. Назовите необходимые дополнительные исследования.
3. Проведите дифференциальную диагностику.
4. Перечислите возможные осложнения.
5. Определите Вашу тактику в отношении пациента, расскажите о принципах лечения, прогнозе и профилактике заболевания.

№43 К фельдшеру обратилась больная 18 лет с жалобами на субфебрильную температуру, общую слабость, нерезкие боли в области сердца. В анамнезе частые ангины. Последняя ангина была две недели назад.

Объективно: температура 37,4°C. Общее состояние удовлетворительное. Кожа бледная, влажная. Дыхание везикулярное. Левая граница относительной сердечной тупости на 0,5 см кнаружи от

среднеключичной линии. Тоны сердца приглушены, аритмичные, на верхушке - нежный систолический шум. ЧСС 96 в мин. АД 110/70 мм рт.ст. Язык чистый, есть кариозные зубы. Миндалины гипертрофированы. Абдоминальной патологии не выявлено.



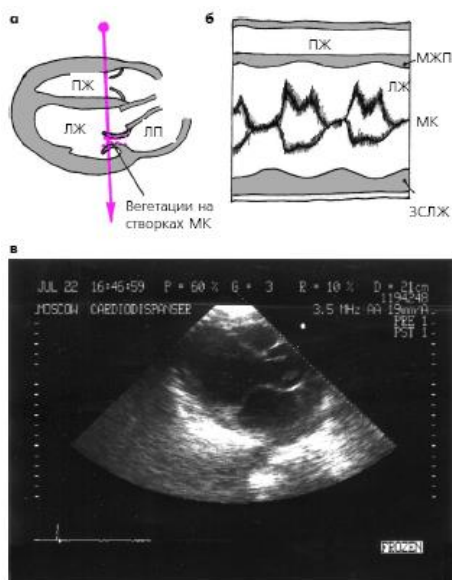
Вопросы:

1. Сформулируйте и обоснуйте предположительный диагноз.
2. Назовите необходимые дополнительные исследования.
3. Дайте интерпретацию результатов ЭХО КГ
4. Перечислите возможные осложнения.
5. Определите Вашу тактику в отношении пациента, расскажите о принципах лечения, прогнозе и профилактике заболевания.

№44. На ФАП обратилась больная К., 25 лет, с жалобами на одышку, усиливающуюся при физической нагрузке, сухой кашель. Накануне было кровохарканье.

Ухудшение состояния отмечает в течение месяца. Два года назад болела ревматизмом.

Объективно: температура 37,2°C. Общее состояние средней тяжести. Кожные покровы и видимые слизистые оболочки цианотичны. Дыхание везикулярное, в нижних отделах легких незвучные влажные хрипы. ЧДД 26 в мин. При пальпации в области верхушки сердца определяется симптом «кошачьего мурлыканья». Верхняя граница относительной сердечной тупости определяется во втором межреберье. При аускультации на верхушке сердца 1-й тон хлопающий, диастолический шум, акцент 2-го тона на легочной артерии. ЧСС 110 в мин. АД 110/70 мм рт.ст. Абдоминальной патологии не выявлено.

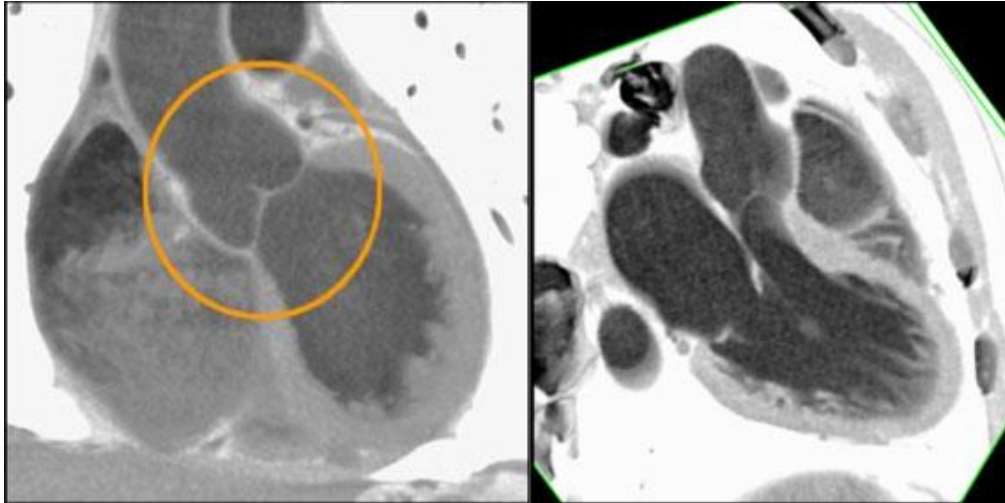


Вопросы:

1. Сформулируйте и обоснуйте предположительный диагноз.
2. Назовите необходимые дополнительные исследования.
3. Дайте интерпретацию результатов ЭХО КГ
4. Перечислите возможные осложнения.
5. Определите Вашу тактику в отношении пациентки, расскажите о принципах лечения, прогнозе и профилактике заболевания.

№45. К фельдшеру обратился мужчина 23 лет с жалобами на быструю утомляемость, одышку и сердцебиение при выполнении физической работы. Подобные симптомы возникли 2 месяца назад. В прошлом году лечился в стационаре по поводу инфекционного эндокардита, был выписан в удовлетворительном состоянии.

Объективно: температура 38,8°C. Общее состояние удовлетворительное. При осмотре отмечается ритмичное покачивание головы, пульсация сонных артерий, определяется капиллярный пульс. Кожа чистая. ЧДД 22 в мин. Дыхание везикулярное. Левая граница сердца определяется по левой среднеключичной линии. Тоны сердца ритмичные, ясные. Определяется диастолический шум во втором межреберье справа от грудины и в точке Боткина. ЧСС 88 в мин. АД 160/50 мм рт. ст. Абдоминальной патологии не выявлено.

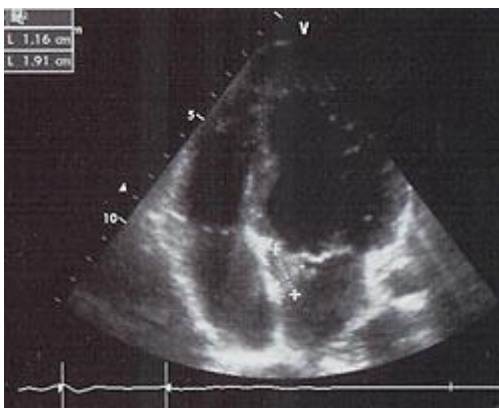


Вопросы:

1. Сформулируйте и обоснуйте предположительный диагноз.
2. Назовите необходимые дополнительные исследования.
3. Перечислите возможные осложнения.
4. Определите Вашу тактику в отношении пациента, расскажите о принципах лечения, прогнозе и - профилактике заболевания.

№46. Мужчина 37 лет. Жалобы на одышку при незначительной физической нагрузке (ходьба по ровной поверхности), сердцебиение, приступы удушья по ночам, купирующиеся в положении сидя и после приема 2 таблеток нитроглицерина. Вышеописанные жалобы появились полгода назад вскоре после перенесенного гриппа, осложненного постгриппозной пневмонией.

Объективно: Состояние средней тяжести. Акроцианоз, кожные покровы бледные. ЧД = 20 в мин.. АД = 110/70 мм рт ст.. Границы сердца расширены влево на 3 см. Тоны сердца глухие, ритмичные, ритм галопа. В легких на фоне ослабленного дыхания мелкопузырчатые влажные хрипы в нижних отделах. Печень выступает из-под края реберной дуги на 3 см, слегка болезненная при пальпации. Пастозность голеней и стоп.



Вопросы:

1. Сформулируйте и обоснуйте предположительный диагноз.
2. Назовите необходимые дополнительные исследования.
3. Дайте интерпретацию результатов ЭХО КГ

4. Перечислите возможные осложнения.

5. Определите Вашу тактику в отношении пациентки, расскажите о принципах лечения, прогнозе и профилактике заболевания.

№47. Больной 43 лет, водитель такси. Жалобы на боли в эпигастральной области справа, чаще натощак, уменьшаются после приема пищи, изжоги, кислые отрыжки. Болен в течение 3 месяцев. Курит 20 лет по 1-1.5 пачки сигарет в день. В течение 10 лет - хронический бронхит. 5 лет - ревматоидный артрит, по поводу которого часто принимал нестероидные противовоспалительные средства.

Объективно: лучезапястные суставы утолщены, без признаков воспаления. Язык обложен. В легких жесткое дыхание, сухие хрипы на вдохе. Пульс - 92 в минуту.

При ЭДГС обнаружен дуоденит, язва луковицы двенадцатиперстной кишки 3x4 см, антрум-гастрит.

1) Какие дополнительные исследования еще действительно необходимы?

2) Какие указания по режиму и диете?

3) Назначено лечение: альмагель по 1 ст. л. 3 раза в день после еды, викалин по 1 т. 3 раза, атропин 0.1% - 0.5 п/к 2 раза, но-шпа 0.04 x 3 раза, солкосерил в/м, тазепам 1 т. на ночь. Оцените рациональность назначений? Ваши предложения по коррекции лечения?

4) Через 5 недель болей и болезненности нет. Нужна ли повторная ЭГДС и поддерживающее лечение?

№48. Больной 51 год. Поступил с жалобами на ощущение тяжести в эпигастральной области, быстрое насыщение, отрыжку тухлым, резкое похудание. Недели три до поступления появилась периодическая обильная рвота с остатками пищи, съеденной накануне. На протяжении 7 лет страдает язвенной болезнью желудка с ежегодными обострениями.

Объективно: истощен, кожа сухая, дряблая, собирается в складки. Живот мягкий, "шум плеска", натощак ниже уровня пупка АД - 90/75 мм рт. ст. Положительный синдром Хвостека.

1) О каком осложнении можно думать?

2) Что ожидается при рентгеноскопии желудка?

3) Оцените состояние водно-электролитного обмена.

4) Какие ожидаются изменения гематокрита, остаточного азота, относительной плотности мочи?

5) Тактика лечения?

№49. Больной 23 лет госпитализирован с жалобами на резкую слабость, головокружение. Около 6 часов назад появилась резкая слабость, холодный пот, дважды был жидкий стул типа "кофейной гущи". До момента госпитализации трижды был жидкий стул черного цвета. Пульс - 120 в минуту. АД - 90/60 мм рт. ст. НЬ - 65 г/л, гематокрит - 23%. Группа крови АВ(IV)+. При

срочной гастродуоденоскопии обнаружено, что в желудке большое количество жидкости цвета "кофейной гущи" с примесью алой крови. На передней стенке луковицы 12-перстной кишки определяется глубокий язвенный дефект до 1.5 см в диаметре, из которого активно поступает кровь. Эндоскопически остановить кровотечение не удалось.

1) Какие эндоскопические методы остановки кровотечения могут быть применены?

2) Как в этой ситуации следует поступить: продолжать консервативную терапию или экстренно оперировать больного?

3) Если принято решение оперировать больного, какие операции могут быть проведены в данном случае?

4) Что будет включать в себя консервативная терапия?

№50. Женщина 32 лет. Вторая беременность - 34 недели. В анамнезе хронический калькулезный холецистит. Около 8 часов назад появились небольшие боли в эпигастральной области. Была однократная рвота. Спустя 1.5 часа боли сместились в область правого подреберья. Боли носят постоянный характер, без иррадиации. Температура тела - 37.2°C. Лейкоциты - $11.6 \times 10^9/\text{л}$. Язык несколько суховат. Живот увеличен в размерах за счет матки. При пальпации напряжен во всех отделах, болезненный в области правого подреберья в латеральных отделах. Симптом Щеткина не выражен, Ровзинга отрицательный, Ситковского положительный.

1) Ваш предварительный диагноз?

2) Какое заболевание следует исключить и как?

3) Ваша тактика лечения?

№51. Больная 65 лет, страдающая гипертонической болезнью и мерцательной аритмией, осматривается врачом СМП через 4 ч от начала ухудшения состояния. Жалобы на внезапно возникшую резкую боль в животе, постоянного характера, без четкой локализации. Больная громко стонет, мечется, принимает коленно-локтевое положение. В момент осмотра наблюдается многократная рвота с каловым запахом. Полчаса назад был водянистый стул с небольшой примесью крови. Состояние тяжелое, лицо бледное, покрыто холодным потом. Пульс - 112 в минуту, аритмичный. АД - 160/90 мм рт. ст. Температура тела нормальная. Язык сухой. Живот участвует в акте дыхания, не вздут, мягкий. Боль при пальпации не усиливается. При перкуссии участки тимпанита чередуются с участками притупления, перистальтические шумы не выслушиваются. При ректальном исследовании патологии нет.

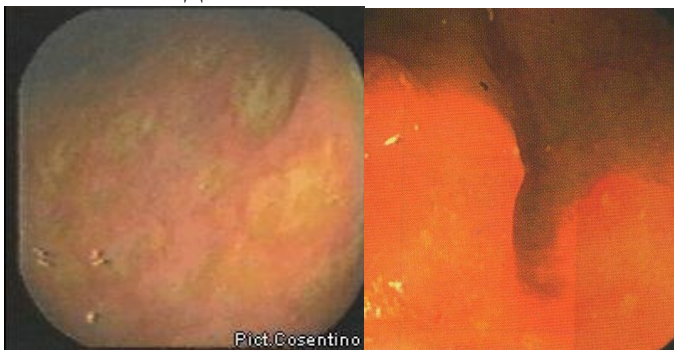
1) Как оценить рвоту с каловым запахом?

2) Вероятная причина болей в животе?

3) Как объяснить отсутствие шумов перистальтики?

4) Тактика на догоспитальном этапе?

№52. Больной П. 30-ти лет жалуется на резкие боли в правой подвздошной области, возникшие остро в предшествовавший день после обильного приема пищи за праздничным столом. Также беспокоит тошнота, урчание в животе, неустойчивый стул, повышение температуры тела до 37,3С. При пальпации живота выявляется умеренная локальная болезненность, а также плотное опухолевидное образование в этой области. При ФКС обнаружены множественные афтоидные язвы диффузно расположенные на гиперемированной слизистой оболочке подвздошной кишки, в ее терминальном отделе.



- 1) Каков предположительный диагноз и с какими заболеваниями проводится дифференциальный диагноз?
- 2) Какие дополнительные исследования необходимо провести?
- 3) Определите вашу лечебную тактику в отношении пациента?
- 4) Обоснуйте проведение медико-социальной экспертизы (МСЭ), противопоказанные виды труда.

№53. Женщина 48 лет. Ранее часто принимала антидепрессанты. В течение 2 лет отмечает непереносимость жирной пищи, тупые боли в правом подреберье, периодически диффузный зуд, боли в костях, боли и опухание лучезапястных, коленных, межфаланговых суставов, выпадение зубов. Последние 3 месяца нарастающая желтуха, темная моча. Печень на 5 см, плотная, край закруглен. Селезенка – 16 x 12 см.

Анализ крови: связанный билирубин - 144, свободный - 57 мкмоль/л, АсАТ - 216 нмоль/л, АЛАТ - 283 нмоль/л, ЩФ - 222 мкмоль/л, холестерин - 9.1 ммоль/л, протромбин - 65%. γ -глобулины - 22%.

- 1) Какой ведущий синдром у данной больной?
- 2) Вероятный уровень холестаза (внутри- или внепеченочный)?
- 3) Какое исследование проводится для уточнения проходимости желчных путей?
- 4) Диагноз заболевания печени?
- 5) Что может способствовать развитию заболевания?

№54. Больной 28 лет, переведен из инфекционной больницы. Жалобы на слабость, плохой аппетит, желтушность кожи и склер. 5 дней назад появились головные боли, тошнота, ноющие боли в эпигастральной области, повышение температуры до 38°C. Через 2 дня желтуха с темной мочой и светлым калом.

3.5 месяца назад имел контакт с больным вирусным гепатитом. Направлен в инфекционную больницу, где при осмотре в приемном отделении диагноз вирусного гепатита был отвергнут и больной был направлен в терапевтическое отделение. Анамнез жизни без особенностей.

Объективно: выраженная желтушность кожи и склер. Температура нормальная. Живот мягкий, не вздут, безболезненный. Печень на 4 см ниже края реберной дуги, плотная, с острым краем. Селезенка не прощупывается. Лимфоузлы не увеличены.

Билирубин - 54.3 мкмоль/л. Тимоловая проба - 12 ЕД, сулемовая проба - 1.4 мл, АсАТ - 2.10 мкмоль/л, АлАТ - 2.95 мкмоль/л. Щелочная фосфатаза - 4.1 ЕД.

Назначено лечение: стол N5, преднизолон 30 мг/сут, сирепар 1 мл в/м, аллохол 1 табл. х 3 раза, глюкоза 40% - 40.0 в/в, пенициллин 500 тыс. ед х 6 раз в/м.

1) На каком основании в инфекционной больнице был отвергнут диагноз вирусного гепатита?

2) Вероятный диагноз?

3) Какие биохимические синдромы были выявлены?

4) Каков характер желтухи?

5) Оцените назначенное лечение.

№55. Больной 48 лет. Жалобы на увеличение и тяжесть в животе. В прошлом злоупотреблял алкоголем. В течение 5 лет отмечалось увеличение печени. Увеличение живота заметил 1 месяц назад.

Объективно: телеангиэктазии на коже туловища, гиперемия ладоней, живот увеличен в объеме, пупок сглажен, определяется тупость ниже пупка и флюктуация. Печень, селезенка не пальпируются. Диурез - 700 мл. Билирубин крови - 30 мкмоль/л, АсАТ - 0.8 ммоль/мл/ч., АлАТ - 1.2 ммоль/мл/ч, протромбиновое время - 50%. Натрий крови - 135 ммоль/л, калий - 3.9 ммоль/л, креатинин - 80 мкмоль/л, белок - 52 г/л.

1) Ваш полный диагноз?

2) Какова причина асцита? Определите биохимические синдромы.

3) Сделайте назначения на первую неделю.

4) Какие показатели следует наблюдать?

5) Какие показания для пункции асцита и введения заменителей плазмы?

№56. У больного 23 лет около 6 часов назад появилась резкая слабость, холодный пот, дважды была рвота типа "кофейной гущи". До момента госпитализации трижды был жидкий стул черного цвета.

1) Из какого отдела ЖКТ возникло кровотечение?

2) Что нужно сделать для установления источника кровотечения?

3) Какие критерии степени тяжести кровотечения?

4) Что вы можете сделать для остановки кровотечения?

5) Какие показания для экстренной операции?

№57. Больной 23 лет госпитализирован с жалобами на резкую слабость, головокружение. Около 6 часов назад появилась резкая слабость, холодный пот, дважды была рвота типа "кофейной гущи". До момента госпитализации

трижды был жидкий стул - мелена. Пульс - 120 в минуту. АД - 90/60 мм рт. ст. НЬ - 64 г/л, гематокрит - 23%.

1) Какие препараты Вы используете в качестве гемостатической терапии?

2) Какие препараты Вы используете в качестве первых для восполнения объема циркулирующей крови?

3) Каков объем и состав (конкретно) трансфузионной терапии?

4) Какую кровь предпочтительней использовать для гемотрансфузии?

№58. Больная 30 лет, обратилась по поводу постоянных запоров в течение многих лет. Оправляется с трудом 1 раз в 3-4 дня, каловые массы твердые, без примеси слизи и крови. В течение 2 месяцев принимает слабительные (пурген).

Объективно: без особенностей, за исключением снижения тонуса брюшных мышц. Пальцевое исследование прямой кишки, ирригография без патологических изменений.

1) Вероятная причина запоров?

2) Ваше мнение о приеме слабительных?

3) Ваши рекомендации по медикаментозному лечению и их обоснование?

4) Ваши советы по диете?

5) Какие другие рекомендации?

№59. Больной К., 46 лет, поступил с жалобами на боли в левом подреберье с иррадиацией в спину, возникающие после приема пищи и усиливающиеся к вечеру, тошноту, жидкий стул до 3 раз в день, обильный, зловонный с остатками непереваренной пищи, чувство распирания в животе. Из анамнеза: употреблял спиртные напитки. *Объективно:* кожные покровы и видимые слизистые обычной окраски, на коже груди, спины и живота видны ярко-красные пятна, не исчезающие при надавливании. Язык обложен у корня белым налетом. Живот мягкий, болезненный в левом подреберье и эпигастральной области. Печень у края реберной дуги. ЧСС- 74 в мин, АД 120/80 мм.рт.ст., ЧДД 19 в мин.

Копрограмма:

Показатели	Результаты
Форма	неоформленный
Цвет	сероватый
Запах	зловонный
Мышечные волокна:	
○ непереваренные	единицы в поле зрения
○ переваренные	значительное количество
Нейтральный жир	значительное количество

белок - 6%, сахар - 0.5%, лейкоциты - до 30 в п/зр., эритроциты - 2-3 в п/зр., креатинин - 92 мкмоль/л. Глазное дно - ретинопатия.

ЭКГ - признаки гипертрофии левого желудочка.

- 1) Как трактовать изменения в анализах мочи, отеки и повышение АД?
- 2) Оцените состояние выделительной функции почек.
- 3) Как оценить данные пальпации пульса на ногах?
- 4) Какие дополнительные методы обследования необходимы?
- 5) Сформулируйте план лечения пациента

№62. У больного 35 лет, через 2 недели после лихорадочного заболевания невыясненного происхождения, появились отеки на лице, артериальная гипертензия до 170/100 мм рт. ст., изменения в моче. Поставлен диагноз острого гломерулонефрита.

- 1) Какая инфекция может привести к острому гломерулонефриту?
- 2) Какие изменения в моче могут ожидать?
- 3) Каков патогенез артериальной гипертензии?
- 4) Как определить функцию почек?
- 5) Какое лечение Вы назначите?

№63. Больной 40 лет. Жалобы на головные боли, слабость, плохой аппетит, тошноту, похудание. 10 лет назад перенес острый гломерулонефрит, в после дующем отмечалась артериальная гипертензия. Ухудшение состояния 3 месяца. В анамнезе бронхиальная астма (с 10-летнего возраста), периодически депрессивные состояния.

Объективно: масса тела - 60 кг, рост - 180 см. Кожа сухая, тургор снижен. Отеков нет. Пульс - 80 в минуту. АД - 185/100 мм рт. ст. Печень не 3 см ниже края реберной дуги. Диурез - 2.2 л.

На ЭКГ: гипертрофия левого желудочка.

Мочевина крови - 55 ммоль/л, креатинин - 600 мкмоль/л, натрий - 140 ммоль/л, калий - 4.2 ммоль/л, HCO_3^- - 16 ммоль/л, белок - 74 г/л, кальций - 2 ммоль/л, фосфор - 2.3 ммоль/л.

- 1) Диагноз основного заболевания? Функция почек?
- 2) Диета (белки, жиры, углеводы, калории, соль, вода, прочее)?
- 3) Какое гипотензивное лечение?
- 4) Какие другие мероприятия?
- 5) Что делать при развитии терминальной почечной недостаточности?

№64. У больного 49 лет, страдающего хроническим гломерулонефритом, появилась нарастающая общая слабость, головные боли, анорексия, похудание.

При обследовании: кожа сухая, тургор снижен. АД - 90/70 мм рт. ст. Пульс - 100 в минуту. Натрий в крови - 128 ммоль/л, калий - 4.4 ммоль/л, креатинин 350 мкмоль/л, рН - 7.35. Диурез - 600 мл/сут.

Анализ крови: НЬ - 78 г/л, гематокрит - 27%, лейкоц. - 5.1×10^9 /л, СОЭ - 45 мм/час.

- 1) Какая стадия почечной недостаточности?
- 2) Оцените состояние водно-солевого обмена и КЩС.
- 3) Какое лечение показано?
- 4) Какие причины анемии у данного больного?
- 5) Показания к гемодиализу?

№65. Больной 25 лет, заболел 1.5 месяца назад, вначале перенес острое респираторное заболевание (боли в горле, насморк, субфебрилитет). Через неделю после этого заметил появление отеков на лице. При обращении к врачу выявлена умеренная артериальная гипертензия (АД - 150/100 мм рт. ст.).

При осмотре: пастозность лица, передней брюшной стенки, ног. В легких без изменений. Сердце - слабый систолический шум на верхушке, пульс ритмичный, 92 в минуту. Живот мягкий, печень и селезенка не увеличены. АД - 150/100 мм рт. ст.

Анализ крови: НЬ - 100 г/л, эр. - 3.2×10^{12} /л, лейкоц. - 9.8×10^9 /л, СОЭ - 42 мм/час.

Анализ мочи: относительная плотность - 1013. Белок - 3.3%. В осадке эритроциты - 20-30 в п/зр., лейкоц. - 10-12 в п/зр., цилиндры гиалиновые - 2-4 в п/зр.

- 1) Сформулируйте диагноз.
- 2) Как определить выделительную функцию почек?
- 3) Вероятная причина анемии.
- 4) Какие дополнительные методы обследования необходимы?
- 5) Тактика лечения?

№66. Женщина 26 лет часто страдает простудными заболеваниями. 9 лет назад при диспансеризации обнаружена протеинурия (1-1.5 г/сут), в дальнейшем периодически исчезающая или достигающая 3-3.5 г/сут при простудных заболеваниях. 4 года назад в период увеличения протеинурии появились отеки лица, ног, прошедшие после диуретической и глюкокортикоидной терапии. Месяц назад вновь появились отеки. Настоящее состояние: кожа бледная, сухая, тестоватые отеки лица, рук, передней брюшной стенки, поясницы, ног. Притупление и ослабление дыхания с обеих сторон от уровня 5-6-го ребра.

Анализ мочи: уд.вес - 1028, белок - 10.6 г/л, лейкоц. - 6-8 в п/зр., эритроц. - 2-3 в п/зр., гиалиновые цилиндры - 3-5 в п/зр., кристаллы холестерина. Белок крови - 46 г/л, альбумины - 22 г/л. Холестерин - 10.9 ммоль/л, мочевины - 5.8 ммоль/л, креатинин - 92 мкмоль/л.

- 1) Какое заболевание имеется у больной?
- 2) Какая форма заболевания у больной?
- 3) Какой основной механизм развития отеков?
- 4) Вероятная причина изменений в легких?

5) Назовите лабораторные признаки данного синдрома у больной.

№67. Больная 31 года, поступила с жалобами на отеки, боли в поясничной области, слабость. Заболела 2 года назад, когда после охлаждения появились отеки на лице и ногах, боли в пояснице. Дважды находилась на стационарном лечении, длительно получает преднизолон по 15 мг/сут.

Объективно: рост - 162 см, масса тела - 88 кг. "Лунообразное" лицо, выраженные отеки ног, стрии на животе. Бледность кожи и слизистых. Пульс - 80 в минуту. АД - 120/70 мм рт. ст.

Анализ крови: НБ - 102 г/л, лейкоц. - 5.6×10^9 /л, СОЭ - 58 мм/час.

В анализе мочи: белок - 6.6 г/л, эритроц. - 10-15 в п/зр., цилиндры гиалиновые - 5-6 в п/зр.
Глюкоза крови - 8.9 ммоль/л.

- 1) Вероятный диагноз заболевания почек?
- 2) Какие ожидаются изменения белков и липидов крови?
- 3) Какие проявления лечения преднизолоном?
- 4) Какая диета должна быть рекомендована?
- 5) Медикаментозное лечение?

№68. У больного 45 лет, страдающего хроническим остеомиелитом правой голени, обнаружили изменение в моче: белок - 3 г/л (4.5 г/сут), лейкоц. - 5-10 в п/зр., эр. - единичные в п/зр., цилиндры гиалиновые - 5-10 в препарате.

- 1) О каком заболевании почек можно думать?
- 2) Какие методы подтверждения диагноза?
- 3) Учитывая суточную протеинурию, какой синдром можно предполагать?
- 4) Какие изменения могут быть обнаружены при биохимическом исследовании крови?
- 5) Какое лечение требуется при появлении выраженных отеков?

№69. Больной 42 лет, поступил с жалобами на кашель с выделением обильной мокроты гнойного характера, иногда полным ртом. Более 5 лет, с периодическими обострениями.

Объективно: пониженного питания, бледность кожных покровов и слизистых. Одутловатость лица, отечность голеней. Пальцы рук в виде "барабанных палочек". Пульс - 80 в минуту. АД - 95/70 мм рт. ст. В легких коробочный звук, рассеянные хрипы, уменьшающиеся при откашливании.

Анализ крови: НБ - 88 г/л, эр. - 3.1×10^{12} /л, лейкоц. - 10.0×10^9 /л, СОЭ - 46 мм/час.

Анализ мочи: уд. вес - 1016, белок - 3.5 г/л, лейкоц. - 2-3 в п/зр, эр. - единичные в п/зр., креатинин - 80 мкмоль/л.

- 1) Диагноз заболевания легких?

- 2) Как объяснить поражение почек?
- 3) Как доказать природу заболевания почек?
- 4) Какие дополнительные методы обследования необходимы?
- 5) Тактика лечения?

№70. Больной 40 лет- Жалобы на головные боли, слабость, плохой аппетит, тошноту, похудание. 10 лет - периодические приступы почечной колики, рези и боли при мочеиспускании. 5 лет - артериальная гипертензия. Ухудшение 2 месяца. С детского возраста - бронхиальная астма, периодически мигрень, депрессивные состояния.

Объективно: масса тела - 60 кг, рост - 180 см. Кожа сухая, бледная, тургор снижен. АД - 140/100 мм рт. ст. Пульс - 80 в минуту. В легких рассеянные сухие хрипы на выдохе.

Мочевина крови - 95 ммоль/л, креатинин - 420 мкмоль/л, белок - 78 г/л, натрий - 145 ммоль/л, калий - 4.73 ммоль/л, кальций - 2 мкмоль/л. Диурез - 1200 мл.

- 1) Какая стадия и возможная причина хронической почечной недостаточности?
- 2) Оцените состояние водно-Электролитного обмена.
- 3) Назначить и обосновать диету данному больному.
- 4) В анализе мочи - лейкоциты покрывают поля зрения, повторно: при посеве – рост кишечной палочки. Какое антибактериальное лечение показано?
- 5) Нужно ли и какое именно гипотензивное лечение?

№71. Больная 47 лет поступила в клинику с жалобами на боли в правой поясничной области, слабость, головную боль, ознобы. Больная заторможена, при пальпации - правая почка резко болезненна. При хромоцистоскопии индигокармин из левого устья выделяется на 4-й минуте, а справа - не выделяется. На обзорной рентгенограмме в проекции правого мочеточника определяется тень, подозрительная на конкремент, 0.6-0.8 см.

- 1) Диагноз заболевания?
- 2) Какие необходимо провести дополнительные исследования?
- 3) Лечебная тактика?

№72. Больная 45 лет. Жалобы на боли и тугоподвижность в суставах, утреннюю скованность. Больна 2 года. Принимала бруфен без видимого эффекта. Лечение далагиллом было прервано из-за появления головокружения и ухудшения зрения.

Объективно: небольшая припухлость, болезненность и ограничение движений в суставах кистей рук, лучезапястных и коленных. В остальном без особенностей.

При рентгенографии суставов: уменьшение межсуставных щелей, сращения и единичные узур, остеопороз суставных концов костей. СОЭ - 45 мм/час, реакция Ваалер - Роуза - 1/64, латекс-тест - 1/160.

- 1) Сформулируйте полный диагноз.
- 2) Учитывая неэффективность предшествующего лечения, длительность заболевания без ремиссий, активность процесса, имеются показания для базисной терапии препаратами золота. Какие заболевания следует исключить до их назначения?
- 3) Какова методика лечения?
- 4) Какие методы контроля переносимости лечения?
- 5) Когда можно ожидать положительного эффекта? Что следует назначить до его полного появления?

№73. Больной 30 лет. Поступил в клинику с жалобами на постоянные боли в позвоночнике, преимущественно в поясничном отделе, ограничение движения, "одеревенелость" позвоночника. Впервые боли появились 5 лет назад, сопровождались субфебрилитетом, позже температура, как правило, была нормальной. Лечился тепловыми процедурами. Через год к болям присоединилось ограничение подвижности в позвоночнике, распространявшееся снизу вверх.

При осмотре: бледен, питание пониженное. Движения в позвоночнике резко ограничены, выраженная атрофия мышц спины, бедер. Дыхание везикулярное, хрипов нет. ЧД - 20 в минуту. Тоны сердца ритмичны. ЧСС - 66 в минуту. АД - 110/60 мм рт. ст. Живот мягкий, безболезненный. Печень и селезенка не увеличены.

- 1) Предположительный диагноз?
- 2) Какие изменения могут быть обнаружены на рентгенограмме позвоночника?
- 3) Какие дополнительные методы обследования необходимы?
- 4) Тактика лечения?

№74. Больная 63 года Жалобы на боли в суставах кистей рук, одышку при ходьбе, слабость, тошноту, плохой аппетит, запоры В течение 15 лет - ревматоидный артрит без инвалидизации Получает ибупрофен по 0.2x3 раза, препараты железа внутрь. Ухудшение самочувствия 3 месяца.

Объективно: бледность кожи и слизистых. Ульнарная девиация кистей и припухлость пястно-запястных и проксимальных межфаланговых суставов, подкожные узелки над локтевыми суставами. Пульс - 80 в минуту. АД - 180/100 мм рт. ст. Селезенка на 4 см края реберной дуги.

Анализ мочи: следы белка.

Анализ крови: НЬ - 78 г/л, лейкоц. - 11×10^9 /л, эоз. - 1%, баз. - 1%, нейтр. - 19%, лимф. - 77%, мон. - 2%, ретикул. - 7%, тромб. - 120×10^9 /л, анизопокилоцитоз, СОЭ - 80 мм/час.

- 1) Какая форма, стадия и активность заболевания?
- 2) Как объяснить изменения в периферической крови?
- 3) Как объяснить симптомы со стороны желудочно-кишечного тракта?
- 4) Как объяснить анемию? Какие исследования нужно сделать?

№75 Пациент 45 лет, по профессии программист, обратился к участковому врачу с жалобами на боли в эпигастральной области, преимущественно натощак и в ночное время, заставляющие его просыпаться, а также на почти постоянную изжогу, чувство тяжести и распираания в эпигастральной области после приёма пищи, изжогу, отрыжку кислым, тошноту.

Из анамнеза известно, что пациент много курит, злоупотребляет кофе, питается нерегулярно. Часто бывают обострения хронического фарингита. Болен около трех лет. Не обследовался, лечился самостоятельно (принимал фитотерапию).

При осмотре: состояние удовлетворительное. ИМТ 32,0 кг/м. Кожные покровы чистые, обычной окраски. Температура тела нормальная. Зев - миндалины, задняя стенка глотки не гиперемированы. В лёгких дыхание везикулярное, хрипов нет. Тоны сердца приглушены, ритмичные, ЧСС - 70 уд. в мин., АД - 120/80 мм рт.ст. Живот участвует в акте дыхания, при пальпации мягкий, болезненный в эпигастральной области, напряжения мышц живота нет, симптом поколачивания по поясничной области отрицательный.

ЭФГДС: пищевод свободно проходим, утолщены продольные складки, очаговая гиперемия слизистой дистального отдела пищевода, кардия смыкается не полностью. В желудке натощак содержится небольшое количество светлой секреторной жидкости и слизи. Складки слизистой оболочки желудка утолщены, извитые. Луковица 12-перстной кишки деформирована, на задней стенке выявляется дефект слизистой до 0,5 см в диаметре. Края дефекта имеют чёткие границы, гиперемированы, отёчны. Дно дефекта покрыто фибринозными наложениями белого цвета. Постбульбарные отделы без патологии. Уреазный тест на наличие *H. pylori* - положительный.

Вопросы:

1. Предположите наиболее вероятный диагноз.
2. Обоснуйте поставленный Вами диагноз.
3. Составьте и обоснуйте план дополнительного обследования пациента.
4. Какое лечение Вы бы рекомендовали пациенту в составе комбинированной терапии. Обоснуйте свой выбор.
5. Необходимо ли взять пациента на диспансерный учет? Что нужно назначить пациенту в качестве профилактической терапии «по требованию» при появлении симптомов, характерных для обострения язвенной болезни?

№76. Больной 16 лет поступил по поводу болей в левом коленном суставе, лихорадку до 39°C, общую слабость, потливость. 3 недели назад перенес ангину. Неделю назад были боли в локтевых суставах.

Объективно: левый коленный сустав увеличен в объеме, гиперемирован, горячий на ощупь, болезненный при пальпации и движениях. Другие суставы и внутренние органы без особенностей. Миндалины не изменены. *Анализ крови*: НЬ - 140 г/л, лейкоц. - 16.5×10^9 /л, нейтроф. - 78%, СОЭ - 60 мм/час.

- 1) Дайте характеристику заболевания сустава.

- 2) Вероятный диагноз? Какие показатели могут его подтверждать?
- 3) Роль перенесенной ангины?
- 4) Какие изменения могут быть на ЭКГ?
- 5) Какое лечение назначите?

№77. Больная 32 лет, госпитализирована по поводу эритематозной сыпи на голених. Заболела остро, 2 дня назад, когда одновременно появилась лихорадка до 38°C без озноба и боли в коленных и голеностопных суставах. В детстве перенесла тонзиллэктомию и аппендэктомию. 3 недели назад был понос в течение суток.

Объективно: на передней поверхности голени красные, горячие и болезненные при пальпации пятна с плотным основанием, до 3 см в диаметре, всего 10. Суставы не изменены. Лимфоузлы не увеличены. Температура - 38,2°C. Пульс - 90 в минуту. АД - 130/70 мм рт. ст. В остальном без особенностей. Анализ крови: НЬ - 140 г/л, лейкоц. - 11×10^9 /л, тромбоц. - 350×10^9 /л, СОЭ - 47 мм/час.

- 1) Вероятный диагноз?
- 2) Какие наиболее частые причины данного синдрома?
- 3) Какой минимум дополнительных исследований необходим при уточнении диагноза?
- 4) Какая этиология наиболее вероятная?
- 5) Какое лечение требуется?

№78. Мужчина 45 лет обратился к участковому терапевту с жалобами на сильную боль в плюсне-фаланговом суставе I пальца правой стопы, припухлость I пальца правой стопы, гиперемия кожи над суставом, повышение температуры тела до 37,5°C, познабливание.

Из анамнеза известно, накануне был в гостях у друга, где употреблял мясо и красное вино в большом количестве. Боль возникла впервые, внезапно, около 6 часов утра и локализовалась преимущественно в области I плюснефалангового сустава правой стопы. Работает стоматологом.

Семейный анамнез: мать - страдает сахарным диабетом 2 типа, АГ, отец - страдает подагрой, подагрическим полиартритом.

При осмотре: состояние относительно удовлетворительное. Рост - 172 см, масса тела - 105 кг. ИМТ - 35,59 кг/м². Окружность талии - 115 см, окружность бедер - 123 см. Кожные покровы обычной окраски. В лёгких дыхание везикулярное, хрипов нет. ЧДД - 16 в мин. Тоны сердца ослаблены, ритм правильный, ЧСС - 82 уд. в мин., АД - 130/84 мм рт.ст. Живот мягкий, при пальпации безболезненный во всех отделах. Печень и селезёнка не увеличены. Дизурии нет. Симптом поколачивания по поясничной области отрицательный.

При осмотре I плюсне-фалангового сустава правой стопы: кожные покровы над суставом резко гиперемированы, горячие на ощупь, отёк сустава распространяется на соседние мягкие ткани, пальпация сустава резко

болезненна, движение и ходьба практически невозможны. Интенсивность боли по визуально-аналоговой шкале 7 баллов.

В анализах: общий анализ крови: эритроциты - $5,1 \cdot 10^{12}$ /л, лейкоциты - $11,8 \cdot 10^9$ /л, тромбоциты - $280 \cdot 10^9$ /л, СОЭ - 30 мм/час. Биохимический анализ крови: общий холестерин - 6,0 ммоль/л, ТГ - 2,0 ммоль/л, ХС - ЛПВП - 0,86 ммоль/л; глюкоза - 5,7 ммоль/л; мочевая кислота - 576 мкмоль/л, СРБ - 18 мг/л, ревматоидный фактор -отрицательный, серомукоид - 0,15 ед, креатинин - 87 мкмоль/л. СКФ (СКД-ЕРІ) - 92 мл/мин 1,73м². Альбуминурия - 10 мг/сутки.

Вопросы:

- 1.Предположите наиболее вероятный диагноз.
- 2.Обоснуйте поставленный Вами диагноз.
- 3.Составьте и обоснуйте план дополнительного обследования пациента.
- 4.Сформулируйте алгоритм ведения пациента. Обоснуйте свой выбор.
- 5.Через 7 дней на фоне назначенной терапии отмечается положительная динамика: боль, отёчность I плюсне-фалангового сустава правой стопы не беспокоят, температура тела нормализовалась. Какова Ваша дальнейшая лечебная тактика? Обоснуйте Ваш выбор.

№79. Больная Ш. 45 лет обратилась к терапевту поликлиники с жалобами на слабость, головокружение, выпадение волос, ломкость ногтей, сухость кожи.

Анамнез: считает себя больной в течение 3-х месяцев, когда впервые появились жалобы на слабость, головокружение. К врачу не обращалась. В дальнейшем симптомы стали нарастать, стали выпадать волосы, появилась ломкость ногтей, сухость кожи. Сопутствующие заболевания: страдает меноррагией - месячные обильные, затяжные, по 7-10 дней каждые 28 дней.

При осмотре: состояние больной средней тяжести. Кожные покровы и слизистые бледные, сухие, высыпаний нет. Ногти с выраженной продольной исчерченностью, «ложкообразные». Диффузная алопеция. Периферических отёков нет. Периферические лимфоузлы не увеличены. Дыхание в лёгких везикулярное, хрипов нет, ЧД - 21 в мин. Тоны сердца ритмичные, ослабление I и II тона сердца во всех точках аускультации. ЧСС=90 уд в минуту. АД=100/70 мм рт. ст. Живот мягкий, безболезненный при пальпации. Печень и селезёнка не пальпируются. Стул оформленный. Симптом поколачивания отрицательный с обеих сторон.

Вопросы:

1. Предположите наиболее вероятный диагноз.
2. Обоснуйте поставленный Вами диагноз.
3. Составьте и обоснуйте план дополнительного обследования пациента.
- 4.Через 2 дня пациентка пришла на повторный прием с результатами анализов: клинический анализ крови: гемоглобин - 95 г/л, эритроциты - $1,12 \cdot 10^{12}$ /л. MCV 75 фл, MCH 22 пг, ретикулоциты - 0,9%, тромбоциты - $226 \cdot 10^9$ /л, лейкоциты - $4,9 \cdot 10^9$ /л, палочкоядерные - 4% , сегментоядерные - 51%, моноциты - $0,10 \cdot 10^9$ /л, лимфоциты - $1,7 \cdot 10^9$ /л, СОЭ - 36 мм/ч.

Сывороточное железо 4,2 мкмоль/л, ОЖСС 82 мкмоль/л, коэффициент насыщения трансферрина 23,5%, АЧТВ 26 с, ПТВ 14 с, фибриноген 3,1 г/л. Консультация гинеколога назначена на следующий день. Назначьте лечение.

5. Через 2 месяца регулярной терапии железосодержащим препаратом пациентка сдала повторный анализ крови: клинический анализ крови: гемоглобин - 120 г/л, эритроциты - $4,2 \times 10^{12}$ /л. MCV 82 фл, MCH 28 пг, ретикулоциты - 1,2%, тромбоциты - 260×10^9 /л, лейкоциты - $5,2 \times 10^9$ /л, палочкоядерные - 6%, сегментоядерные - 55%, моноциты - $0,10 \times 10^9$ /л, лимфоциты - $1,4 \times 10^9$ /л, СОЭ - 17 мм/ч. Пациентка также наблюдается у гинеколога, принимает терапию по поводу меноррагий, отмечает нормализацию месячных. Охарактеризуйте изменения в анализах. Ваши дальнейшие действия?

№80. Женщина 65 лет поступила с жалобами на боли в поясничной области справа, иррадиирующие в правую часть живота, приступообразные, длящиеся до 2-3 часов, средней силы, острые, возникающие и усиливающиеся после употребления большого количества жидкости или при физической нагрузке, стихающие после приёма спазмолитиков (но-шпа), анальгетиков (анальгин, кеторол) и в покое. Болям сопутствуют головная боль, сухость во рту.

Считает себя больной около 4-5 дней, когда впервые появились острые приступообразные боли в поясничной области справа, иррадиирующие в правую часть живота по ходу мочеточника, средней силы. Возникновение болей связывает с тем, что в последние несколько дней принимала большое количество жидкости. Боли усиливались при движении, физической нагрузке. Болям сопутствовали головная боль, сухость во рту. Для купирования болевого синдрома принимала но-шпу, анальгин с улучшением. В течение последующих трёх дней интенсивность болевых ощущений и длительность приступов возросли, в связи с чем обратилась к врачу.

Объективно: состояние средней тяжести. Кожные покровы обычной окраски и влажности, отёков нет. В лёгких хрипов нет. АД - 130/85 мм.рт.ст. ЧСС - 79 в минуту, ритмичный. Живот мягкий, безболезненный во всех отделах. Мочеиспускание не затруднено. Симптом поколачивания слабopоложительный справа. Пальпация мочеточников болезненная справа.

В анализах: лейкоциты $10,8 \times 10^9$ /л, гемоглобин 120 г/л, СОЭ 17 мм/ч, креатинин 105 мкмоль/л, в моче присутствуют оксалаты. Обзорная рентгенография органов брюшной полости и малого таза: в просвете малого таза справа однородная тень, - конкремент верхней трети мочеточника.

Вопросы:

1. Предположите наиболее вероятный диагноз.
2. Обоснуйте поставленный Вами диагноз.
3. Составьте и обоснуйте план дополнительного обследования пациента.
4. Проведите дифференциальный диагноз.
5. Ваша дальнейшая тактика ведения больной.

№81. Женщина 24 лет обратилась к врачу с жалобами на слабость, повышение температуры тела до 39,2°C, тянущие боли в поясничной области, частое, болезненное мочеиспускание в малых количествах.

Из анамнеза известно, что считает себя больной с 14 лет, когда впервые отметила появление вышеуказанных жалоб, был диагностирован острый пиелонефрит, проведено лечение.

В последующие 2 года неоднократные госпитализации с аналогичными жалобами, выставлен диагноз хронического пиелонефрита. В 16 лет больной было предложено санаторно-курортное лечение, которое дало положительные результаты.

Ухудшение состояния около 2-х недель назад, когда после переохлаждения появились озноб, повышение температуры тела до 39°C, сильные приступообразные боли в поясничной области, которые иррадиировали вниз живота, сопровождающиеся частым болезненным мочеиспусканием.

При осмотре: состояние относительно удовлетворительное. Рост 175 см. Вес 64 кг. Кожные покровы чистые, обычной окраски. Отёков нет. В лёгких дыхание везикулярное, хрипов нет. Тоны сердца приглушены, ритмичные. ЧСС - 70 уд.в мин., АД - 120/80 мм рт.ст. Живот мягкий, при пальпации безболезненный во всех отделах. Печень и селезёнка не увеличены. Симптом поколачивания по поясничной области положительный справа. Частое болезненное мочеиспускание.

В анализах: лейкоциты $8,9 \times 10^9$ /л, СОЭ 36 мм/час, мочевины 4,3 ммоль/л, креатинин 72,6 мкмоль/л, общий белок 46 г/л. СКФ 92 мл/мин/1,73м².

Общий анализ мочи: удельный вес - 1009, белок - 0,5, лейкоциты - вне поле зрения, слизь, клетки плоского эпителия.

Обзорная и экскреторная урография - почки расположены обычно, теней конкрементов не выявлено. Имеется грибовидная деформация чашечек, шейки вытянуты, лоханка атонична. Контуры почек неровные, снижено накопление контраста справа. Уродинамика не нарушена.

Вопросы:

- 1.Предположите наиболее вероятный диагноз.
- 2.Обоснуйте поставленный Вами диагноз.
- 3.Составьте и обоснуйте план дополнительного обследования пациента.
- 4.Проведите дифференциальный диагноз.
- 5.Предложите и обоснуйте тактику дальнейшего лечения.

№81. Мужчина 45 лет обратился к врачу с жалобами на боль в левом колене, которая началась накануне, ночью. Со слов пациента, боль появилась внезапно, когда он уже лег спать после обильного ужина. В течение примерно 3 часов боль была очень интенсивной, в связи с чем пациент принял парацетамол две таблетки по 500 мг, после чего боль несколько уменьшилась, но полностью не купировалась.

Пациент отрицает аналогичные приступы болей в колене ранее, однако несколько месяцев назад был эпизод интенсивной боли в первом плюснефаланговом суставе правой стопы после переохлаждения, сопровождавшийся покраснением сустава и невозможностью опираться на ногу. Тот эпизод прошел полностью самостоятельно без какого-либо лечения в течение 3 суток, наиболее интенсивной была боль в первые 3-4 часа.

Пациент отрицает факты травм, операций, гемотрансфузий. В течение 2 лет страдает артериальной гипертензией, по поводу которой принимает гидрохлортиазид. Накануне вечером пациент употреблял большое количество красного вина и ел мясные отбивные, так как отмечал семейное событие. Курение, употребление наркотических препаратов отрицает.

При осмотре: рост 180 см, масса тела 109 кг, ИМТ 33,6 кг/м². Температура тела 37,1°C, ЧСС - 90 ударов в минуту, частота дыхания 22 в минуту, АД - 129/88 мм.рт.ст. Кожные покровы обычной окраски, имеется незначительная гиперемия воротниковой зоны. Со стороны органов дыхания и сердечно-сосудистой системы без отклонений от нормы, живот мягкий, безболезненный, размеры печени и селезенки в пределах нормы. Левый коленный сустав увеличен в объеме за счёт экссудации, кожа над ним гиперемирована, локальная температура повышена. Пациент ограничивает активные движения в суставе из-за болей, придает колену полусогнутое положение. Пассивные движения ограничены в таком же объеме, при максимальном сгибании и разгибании боль усиливается. Пальпация сустава резко болезненна, определяется значительный выпот в коленном суставе, крепитация отсутствует. Другие суставы без патологических проявлений, объем движений в них полный. Увеличения паховых лимфатических узлов нет. В общем анализе крови имеется лейкоцитоз $9,1 \cdot 10^9/\text{л}$, сдвига лейкоцитарной формулы нет, СОЭ 28 мм/ч, в остальном - без отклонений.

Вопросы:

1. Опишите основные характеристики суставного синдрома у данного пациента.
2. Какой наиболее вероятный предположительный диагноз?
3. Какие диагностические исследования будут являться ключевыми для подтверждения диагноза?
4. Какие клинические признаки указывают на предполагаемый диагноз?
5. Каковы принципы медикаментозной терапии данного заболевания?

№82. На приеме женщина 27 лет, которая предъявляет жалобы на постоянную нервозность, слабость, сердцебиение, которые усилились, в последние несколько дней появился тремор рук. Также она отмечает трудности с концентрацией внимания, в том числе на работе (работает экономистом предприятия) и раздражительность, на что обращают внимание ее коллеги. Симптомы нарастали в течение последних 3 месяцев, отмечает снижение массы тела примерно на 4 кг за это время, в течение последнего месяца присоединилась бессонница, в связи с чем она решила обратиться к врачу. Менструации отсутствуют в течение 2 месяцев, до этого были

регулярными. Наличие хронических заболеваний отрицает, лекарственные препараты не принимает. Пациентка не замужем, регулярную половую жизнь отрицает, контрацептивами не пользуется. Пациентка не курит, не употребляет наркотики и редко употребляет алкогольные напитки в небольших количествах. Во время опроса пациентка возбуждена и подвижна. При физикальном обследовании рост 172 см, масса тела 52 кг, кожа горячая и влажная, температура тела 36,9°C.

Имеет место двухсторонний экзофтальм и отставание верхнего века при взгляде вниз. При пальпации шеи определяется симметрично увеличенная щитовидная железа без отчетливо пальпируемых узлов, эластичной консистенции, смещаемая, безболезненная. Перкуторные размеры сердца не изменены, тоны ясные, ритмичные, ЧСС - 112 в минуту, АД - 138/84 мм.рт.ст. Дыхание везикулярное, хрипов нет. Живот безболезненный, печень, селезёнка не увеличены. Кожа голеней уплотнена, гиперемирована с обеих сторон. В позе Ромберга устойчива, однако отмечается тремор кистей.

Вопросы:

1. Предположите наиболее вероятный диагноз.
2. Обоснуйте предполагаемый диагноз.
3. Какие дополнительные лабораторные исследования следует выполнить для подтверждения диагноза?
4. Какие методы визуализации следует использовать для подтверждения диагноза?
5. Каковы принципы лечения данной пациентки?

№83. На повторном приеме мужчина 47 лет. Две недели назад он перенёс респираторную вирусную инфекцию, по поводу которой обращался к Вам и во время осмотра у него было обнаружено повышенное АД до 164/98 мм.рт.ст. Пациент вспоминает, что ранее ему говорили о «повышенном давлении», но значений АД он не помнит, со слов, лечения рекомендовано не было. В настоящее время пациент чувствует себя хорошо, жалоб не предъявляет. Пациент не курит, алкогольные напитки употребляет «как все», то есть «по праздникам, и, может, пару бутылок пива по выходным». Регулярными физическими упражнениями не занимается, работа малоподвижная. Отец умер от инсульта в возрасте 69 лет, мать жива и, со слов пациента, здорова, в возрасте 72 лет. У него два старших брата, и он не осведомлен о наличии у них каких-либо хронических заболеваний.

При осмотре: рост 177 см, масса тела 84 кг, окружность талии 103 см, температура тела 36,7°C. Кожные покровы обычной окраски, дыхание везикулярное, хрипов нет, частота дыхания 14 в минуту. Границы относительной сердечной тупости слева - на 1 см влево от левой срединно-ключичной линии, справа - по правому краю грудины, тоны сердца ритмичные, ясные, ЧСС - 78 в минуту. АД - на левой руке 156/96 мм.рт.ст., на правой руке - 152/98 мм.рт.ст. По остальным органам и системам без отклонений от нормы.

Вопросы:

1. Предположите наиболее вероятный диагноз.
2. Обоснуйте поставленный Вами диагноз.
3. Составьте и обоснуйте план дополнительного обследования пациента.
4. Какие нефармакологические методы лечения следует рекомендовать пациенту?
5. Препараты каких групп антигипертензивных лекарственных средств возможно рекомендовать пациенту. Обоснуйте свой выбор.

№84. Женщина 36 лет, продавец, обратилась с жалобами на «какую-то мочевую инфекцию, от которой никак не может избавиться». Пациентка считает, что страдает дрожжевой инфекцией мочеполовой системы, так отмечает постоянные белесые выделения из половых путей, зуд и жжение при мочеиспускании. Также она отмечает увеличение частоты мочеиспусканий, связывает это с инфекцией. Моча светлая, обильная, без патологических примесей. В течение последних лет отмечает постоянное увеличение массы тела, за последний год прибавка массы тела составила не менее 6 кг. Пациентка пробовала различные диеты для контроля массы тела, но безуспешно. В последние 3-4 месяца придерживается диеты с ограничением углеводов, но большим количеством белка и жиров. Со слов, хроническими заболеваниями не страдала. Во время единственной беременности в возрасте 30 лет отмечала избыточную прибавку массы тела и большую массу тела плода - при рождении вес составлял 5100 г, роды путем кесарева сечения. Семейный анамнез неизвестен.

При физикальном обследовании рост 155 см, масса тела 86 кг. Кожа влажная, тургор несколько снижен, имеется гиперпигментация и утолщение кожи по задней поверхности шеи и в подмышечных областях, под молочными железами отмечается яркая гиперемия. Дыхание везикулярное, хрипов нет, частота дыхания 16 в минуту. Границы относительной сердечной тупости не изменены, при аускультации тоны сердца ритмичные, акцент 2 тона на аорте, АД - 138/88 мм.рт.ст., ЧСС - 72 удара в минуту. Живот мягкий, безболезненный.

По результатам гинекологического обследования обнаружены обильные белые вагинальные выделения, соответствующие картине кандидозного кольпита, что подтверждено результатами микробиологического исследования.

Результат исследования мочи с использованием тест-полоски показал отрицательные пробы на нитриты, лейкоцитарную эстеразу, белок и глюкозу. Глюкоза периферической капиллярной крови при исследовании портативным глюкометром - 12,5 ммоль/л.

Вопросы:

1. Предположите наиболее вероятный диагноз.
2. Обоснуйте поставленный Вами диагноз.
3. Какие дополнительные лабораторные исследования необходимо выполнить этой пациентке?

4. Какие индивидуальные цели лечения (показатели углеводного обмена и липидов крови) следует установить данной пациентке?
5. Дайте диетические рекомендации пациентке.

№85. Больная Н. 41 года обратилась к терапевту поликлиники с жалобами на повышение температуры до 38,5°C, слабость, боли в горле при глотании.

Анамнез: заболела остро, около недели назад - повысилась температура до 38°C, стала беспокоить боль в горле при глотании. Принимала жаропонижающие с положительным эффектом - температура снизилась до 37°C, однако боль в горле продолжала беспокоить.

Сопутствующие заболевания: наблюдается у ревматолога с диагнозом «первичный остеоартрит, локальная форма с поражением правого коленного сустава». Принимает диклофенак 75 мг 2 раза в день per os.

При осмотре: состояние больной средней тяжести. Температура тела 38°C. Кожные покровы обычной окраски, без высыпаний. Периферических отёков нет, при осмотре правого коленного сустава видимых внешних изменений не выявляется, определяется умеренное ограничение объёма активных и пассивных движений в суставе. При осмотре ротоглотки отмечается гиперемия, отёчность глоточных миндалин (больше справа), множественные гнойные фолликулы, налётов нет. Подчелюстные лимфоузлы увеличены с обеих сторон до 1,5 см, плотные, умеренно болезненные, не спаяны между собой и окружающими тканями. Дыхание в лёгких везикулярное, проводится во все отделы, ЧД -20 в мин. Границы сердца не изменены. Тоны сердца ритмичные, ясные. ЧСС=90 ударов в минуту. АД=100/70 мм рт. ст. Живот мягкий, безболезненный при пальпации. Печень, селезёнка не увеличены. Симптом поколачивания отрицательный с обеих сторон. Дизурии нет. Стул регулярный, оформленный.

Вопросы:

1. Поставьте предварительный диагноз, обоснуйте его.
2. С какими заболеваниями необходимо проводить дифференциальный диагноз?
3. Назначьте лечение.
4. Назначьте обследование, обоснуйте.
5. На фоне проводимой терапии улучшения не наблюдалось, пациентка пришла на повторный амбулаторный прием к терапевту. Получен результат общего анализа крови: гемоглобин - 118 г/л, эритроциты - $3,8 \times 10^{12}$ /л, ЦП 0,93, ретикулоциты - 0,8%, тромбоциты - 190×10^9 /л, лейкоциты - $1,0 \times 10^9$ /л, палочкоядерные - 1%, сегментоядерные - 10%, эозинофилы - 0%, базофилы - 0%, моноциты - 3%, лимфоциты - 86%, СОЭ - 23 мм/ч. Поставьте диагноз. Какова дальнейшая тактика ведения пациентки?

№86. Женщина 24 лет жалуется на боли в поясничной области и повышение температуры тела в течение последних двух дней. В течение

последней недели отмечались боли при мочеиспускании, а выраженная боль и лихорадка появились вчера. Сегодня присоединилась тошнота, но рвоты не было. Боль преимущественно локализуется в правой части поясницы, она постоянная, тупая, без иррадиации. Вчера вечером пациентка приняла 400 мг ибупрофена, чтобы заснуть, но боль сохраняется, и утром она решила обратиться к врачу. Пациентка замужем, менструации регулярные, последние - 1 неделю назад. В качестве контрацепции использует внутриматочную спираль. Выделения из половых путей отрицает. Мочеиспускание 5 -7 раз в сутки, моча выделяется в обычном количестве, в последние два дня мутная, пеннистая.

Объективно: температура тела 38,3°C, ЧСС - 112 в минуту, АД - 120/70 мм рт.ст., частота дыхания 15 в минуту. При пальпации правого рёберно-позвоночного угла имеется выраженная болезненность, поколачивание в области почек резко болезненно справа. Отёков нет. Физикальное обследование других отклонений от нормы не выявляет.

Вопросы:

1. Предположите наиболее вероятный диагноз.
2. Какие лабораторные исследования следует использовать для подтверждения диагноза?
3. Какие заболевания следует рассматривать в рамках дифференциального диагноза болей в поясничной области у молодой женщины?
4. Сформулируйте план лечения.
5. Сформулируйте прогноз.

№87. Женщина 59 лет обратилась на приём с жалобами на боли механического и стартового характера в коленных суставах (больше справа), которые уменьшаются при использовании топических и пероральных НПВП.

Из анамнеза известно, что данные симптомы беспокоят пациентку в течение 5 лет и постепенно прогрессируют. Ранее за медицинской помощью пациентка не обращалась, по совету знакомых использовала эластичный наколенник при ходьбе, обезболивающие препараты - 1-2 раза в неделю. Отмечает усиление болевого синдрома в течение 2 недель, после чрезмерной физической нагрузки (работа на дачном участке). Из-за усиления болевого синдрома увеличила частоту приема обезболивающих средств. В настоящее время, находясь на пенсии, продолжает работать продавцом в магазине. Пять лет назад была диагностирована язвенная болезнь ДПК. Больная получила соответствующее лечение и в настоящее время жалобы характерные для этой патологии отсутствуют.

При осмотре: состояние относительно удовлетворительное. ИМТ - 35 кг/м². Окружность талии - 104 см, окружность бедер - 110 см. Кожные покровы чистые, обычной окраски. При осмотре костно-мышечной системы определяется незначительная экссудация в правом коленном суставе, варусная деформация коленных суставов, hallux valgus с обеих сторон. При пальпации суставов болезненность в проекции щели правого коленного сустава. Сгибание в коленных суставах справа до 100-110 градусов, слева до 120-130

градусов, боль при максимальном сгибании справа, крепитация с обеих сторон. В легких дыхание везикулярное, хрипов нет. Тоны сердца приглушены, ритмичные. ЧСС -70 уд.в мин., АД - 135/85 мм рт.ст. Живот мягкий, при пальпации безболезненный во всех отделах. Печень и селезёнка не увеличены. Дизурии нет. Симптом поколачивания по поясничной области отрицательный.

На рентгенограмме коленных суставов: незначительное сужение суставной щели, субхондральный склероз, мелкие краевые остеофиты. На рентгенограмме стоп -вальгусная деформация 1 плюснефаланговых суставов с обеих сторон, значительное сужение суставной щели и крупные остеофиты в 1 плюснефаланговых суставах с обеих сторон.

Вопросы:

1. Предположите наиболее вероятный диагноз.
2. Обоснуйте поставленный Вами диагноз.
3. Какие дополнительные методы обследования Вы бы назначили данному пациенту?
4. Определите план ведения пациентки с использованием медикаментозных и немедикаментозных методов и профилактических мероприятий.
5. Пациентка повторно обратилась на консультацию через 5 лет. За это время отмечает прогрессирование суставного синдрома, ежедневную потребность в приёме НПВ, недостаточный эффект от приёма обезболивающих. На рентгенограмме коленных суставов - значительное сужение суставной щели, справа - до контакта костных поверхностей, крупные остеофиты. Какова Ваша дальнейшая лечебная тактика? Обоснуйте Ваш выбор.

№88. Женщина 75 лет обратилась на приём с жалобами на интенсивную постоянную боль в поясничной области, усиливающуюся при поворотах тела и наклонах вперёд.

Больной себя считает в течение недели, когда во время работы в огороде (уборка картофеля) появились вышеуказанные боли. С целью уменьшения болевого синдрома принимала баралгин - с незначительным эффектом.

Из анамнеза: на пенсии (ранее работала преподавателем), профессиональные вредности отрицает. Перенесённые операции: гистерэктомия в 44 года (по поводу фибромиомы матки), хирургическая менопауза.

При осмотре: состояние удовлетворительное. Кожный покров физиологической окраски. Рост 160 см., вес 52 кг, ИМТ 20,3 кг/м . При осмотре костно-мышечной системы усилен грудной кифоз, подчёркнут поясничный лордоз. Болезненная пальпация остистых отростков в поясничном отделе. В лёгких везикулярное дыхание, хрипов нет, ЧД 16 в минуту. Тоны сердца приглушены, ритм правильный, ЧСС 64 в минуту, АД 125/80 мм.рт.ст. Язык не обложен, влажный. Живот мягкий, безболезненный при пальпации во всех отделах. Размеры печени - 9(0)x8x7 см. Селезёнка не увеличена.

Поколачивание по поясничной области безболезненное, дизурии нет. Стул оформленный 1 раз в сутки, без патологических примесей.

Общий анализ крови: эритроциты - $4,5 \times 10^{12}/л$, гемоглобин - 130 г/л, лейкоциты -

$7,8 \times 10^9/л$, базофилы - 0%, эозинофилы - 1%, сегментоядерные нейтрофилы - 73%, лимфоциты - 18%, моноциты - 8%, тромбоциты - $267 \times 10^9/л$, СОЭ - 14 мм/час.

Общий анализ мочи: pH - 6,8, удельный вес - 1018, белок и сахар - отрицат, лейкоциты - 2-3 в поле зрения.

Биохимический анализ крови: общий белок - 74 г/л, щелочная фосфатаза - 140 МЕ/л, АСТ - 16 МЕ/л, АЛТ - 22 МЕ/л, глюкоза - 4,5 ммоль/л, креатинин - 75 мкмоль/л.

На рентгенограмме пояснично-крестцового отдела позвоночника - передняя клиновидная деформация L3 и L4.

Вопросы:

1. Предположите наиболее вероятный диагноз.
2. Обоснуйте поставленный Вами диагноз.
3. Составьте и обоснуйте план дополнительного обследования пациентки.
4. Определите план ведения пациентки с использованием медикаментозных и немедикаментозных методов (с указанием доз используемых препаратов).
5. Пациентка повторно обратилась на консультацию через 2 года. По данным денситометрии Т-критерий в поясничном отделе позвоночника составил -3,0 (в начале лечения), -3,4 (через 1,5 года); в бедре показатели Т-критерия составили -2,2 и -2,5 соответственно. Кроме того, 5 месяцев назад у пациентки был низкоэнергетический перелом левой лучевой кости. Какова Ваша дальнейшая лечебная тактика? Обоснуйте свой выбор.

№89. Женщина 42 лет, менеджер, обратилась на приём с жалобами на боль и припухание в области II-IV проксимальных межфаланговых суставов, II-III пястно-фаланговых суставов, лучезапястных, коленных суставах; утреннюю скованность в указанных суставах до середины дня; снижение веса на 4 кг за последние 2 месяца, слабость. При дополнительном расспросе отмечает, что стала хуже переносить физическую нагрузку: при подъёме на 3-4 этаж появляется одышка, сердцебиение. Указывает, что из-за болей и скованности в суставах стала хуже справляться с профессиональными обязанностями.

Больной себя считает в течение полугода, когда впервые появились и постепенно прогрессировали указанные симптомы. К врачам не обращалась, старалась больше отдыхать, нерегулярно принимала анальгин, без существенного эффекта. Ухудшение состояния отмечает в последние два месяца, когда значительно усилились боли в суставах, появилась скованность, похудание, затем - слабость и сердцебиение. По совету соседки принимала

аспирин, диклофенак (в последние 1,5 месяца - ежедневно), с незначительным положительным эффектом.

При осмотре: состояние удовлетворительное, положение активное, температура -36,4°C. Кожные покровы бледные, сухие. Рост - 168 см., вес - 54 кг, ИМТ - 19,1 кг/м . При осмотре костно-мышечной системы II-IV проксимальные межфаланговые, II-III пястно-фаланговые суставы, лучезапястные, коленные суставы отечные, болезненные при пальпации, движения в них ограничены. Определяется баллотирование надколенников, западение межкостных промежутков на обеих кистях. Число болезненных суставов (ЧБС) - 12, число припухших суставов (ЧПС) - 10. В лёгких везикулярное дыхание, хрипов нет. ЧД - 16 в минуту. Тоны сердца ясные, ритм правильный, ЧСС - 104 в минуту. АД -120/80 мм.рт.ст. Язык не обложен, влажный. Живот обычных размеров и формы, участвует в дыхании, безболезненный при пальпации. Печень - 9(0)х8х7 см. Селезёнка не увеличена. Поколачивание по поясничной области безболезненное. Стул оформленный 1 раз в сутки, без патологических примесей. Мочеиспускание 4-5 раз в сутки, дизурии нет.

Общий анализ крови: эритроциты - $3,3 \times 10^{12}/л$, гемоглобин - 95 г/л, MCH - 24 пг, MCV - 75 фл, лейкоциты - $7,9 \times 10^9/л$, базофилы - 0%, эозинофилы - 2%, сегментоядерные нейтрофилы - 69%, лимфоциты - 18%, моноциты - 11%, тромбоциты - $392 \times 10^9/л$, СОЭ -35 мм/час.

Общий анализ мочи: прозрачная, удельная плотность - 1010, реакция - слабо кислая, белок и сахар - отсутствуют, эпителий плоский - 4-6 в поле зрения, лейкоциты -3-5 в поле зрения, эритроциты, бактерии - отсутствуют.

Биохимический анализ крови: глюкоза - 4,8 ммоль/л, креатинин - 85 мкмоль /л, СКФ - 68 мл/мин, билирубин - 14,5 мкмоль/л, АСТ - 24 МЕ/л, АЛТ - 30 МЕ/л, мочевая кислота - 224 мкмоль/л, СРП - 30,5 мг/л.

РФ - 120 МЕ/л, антинуклеарный фактор — отрицательный.

Общая самооценка здоровья пациентом - 56 мм по шкале ВАШ.

Рентгенография кистей и стоп: околоуставной остеопороз, преимущественно в II-IV проксимальных межфаланговых, II-III пястно-фаланговых суставах.

Вопросы:

- 1.Предположите наиболее вероятный диагноз.
- 2.Обоснуйте поставленный Вами диагноз.
- 3.Составьте и обоснуйте план дополнительного обследования пациентки.
- 4.Какие препараты симптоматического действия Вы бы назначили пациентке в течение 5-7 дней до получения результатов дообследования (с указанием дозы и кратности приёма)? Обоснуйте свой выбор.
- 5.Пациентка дообследована: железо сыворотки - 6 мкмоль/л, ОЖСС - 58 мкмоль/л, ферритин - 115 нг/мл, витамин В12 - 450 нг/мл, фолиевая кислота - 45 нг/мл, проба Зимницкого - без патологии, суточная протеинурия - отрицательная, на ФГДС -грыжа пищеводного отверстия диафрагмы I степени, хронический гастрит; на флюорографии лёгких без

патологии; осмотр гинеколога - без патологии. Определите дальнейшую тактику ведения данной пациентки. Обоснуйте свой выбор.

№90. Больная 72 лет, пенсионерка, обратилась к врачу-терапевту с жалобами на бессонницу, снижение памяти, повышение АД до 160-170/65-70 мм рт.ст.

Из анамнеза известно о повышении АД до макс. 180/80 мм рт.ст. в течение 20 лет, когда впервые был установлен диагноз ГБ. Назначенную врачом-терапевтом терапию проводила нерегулярно. Ситуационно при повышении АД свыше 180 мм.рт.ст. принимает каптоприл. Менопауза более 20 лет. Гиподинамия после прекращения работы 6 лет назад. Вредных привычек нет. Из семейного анамнеза установлено, что наследственность по ССЗ не отягощена.

При осмотре состояние удовлетворительное. Рост 162 см, масса тела 46 кг, ИМТ 17,7 кг/м²; ОТ 98 см. Кожные покровы чистые, нормальной окраски, тургор снижен. Периферических отёков нет. Дыхание везикулярное над всей поверхностью лёгких, хрипов нет. ЧД - 18 в 1 мин. Тоны сердца приглушены, ритмичны, акцент II тона над аортой. АД - 162/62 ммрт.ст. Пульс 76 в 1 мин., ритмичный. Живот мягкий, безболезненный. Печень и селезёнка не увеличены. Поколачивание в проекции почек безболезненно с обеих сторон.

Вопросы:

1. Предположите наиболее вероятный диагноз.
2. Обоснуйте поставленный Вами диагноз.
3. Препараты каких групп антигипертензивных лекарственных средств Вы бы рекомендовали пациентке в составе комбинированной терапии? Обоснуйте свой выбор.
4. Через 6 месяцев регулярной антигипертензивной терапии (препараты из группы антигипертензивных лекарственных средств, выбранные в прошлом вопросе) + розувастатин 10 мг/сутки + соблюдение диеты - АД находится в пределах 140-150/65 мм рт.ст., ОХС 5,6; ХС ЛПВП 1,14; ТГ 1,9 ммоль/л, ЛПНП 3,6 ммоль/л, СКФ 63 мл/мин, сахар натощак 5,2 ммоль/л. АЛТ 50 Ед/л, АСТ 38 Ед/л, КФК 121 Ед/л. Какова Ваша дальнейшая лечебная тактика? Обоснуйте Ваш выбор.
5. Определите план диспансерного наблюдения.

№91. Мужчина 56 лет, пенсионер, обратился на приём к участковому терапевту с жалобами на незначительную одышку при обычной физической нагрузке, общую слабость, быструю утомляемость, отеки в области стоп.

Из анамнеза известно, что 5 лет назад перенес трансмуральный инфаркт миокарда по задней стенке левого желудочка. Регулярно принимает бисопролол 5 мг в сутки, периндоприл 10 мг в сутки, розувастатин 20 мг в сутки. Нитроглицерином не пользуется. В течение последнего года стал отмечать усиление одышки, появление отёков в области стоп к вечеру.

Объективно: состояние относительно удовлетворительное. Рост 180 см, вес 71 кг, ИМТ 21,9 кг/м². Кожные покровы умеренной влажности.

Пастозность нижних конечностей до нижней трети голени. В лёгких дыхание везикулярное, хрипов нет. ЧД -20 в 1 мин. Тоны сердца приглушены, ритм правильный, систолический шум на верхушке. ЧСС - 62 в мин. АД - 132/80 мм рт.ст. Живот мягкий, безболезненный. Печень выступает на 2 см ниже края рёберной дуги, плотно-эластичной консистенции, поверхность гладкая, край закруглен, безболезненна при пальпации. Селезёнка не увеличена. Поколачивание по поясничной области безболезненно.

В анализах: ОАК, ОАМ в пределах нормы; БАК: глюкоза натощак - 4,9 ммоль/л, креатинин - 82 мкмоль/л, СКФ (по формуле СКД-ЕРІ) - 92 мл/мин, общий холестерин -4,5 ммоль/л, ТГ - 1,2 ммоль/л, ХС-ЛПВП - 1,0 ммоль/л, ХС-ЛПНП - 2,3 ммоль/л, АСТ 20 ед/л, АЛТ 22 ед/л, калий - 4,1 ммоль/л.; ЭКГ: ритм синусовый 65 в мин., патологический зубец Q и отрицательный зубец T в III, aVF отведениях.

Вопросы:

1. Предположите наиболее вероятный диагноз.
2. Обоснуйте поставленный Вами диагноз.
3. Составьте и обоснуйте план дополнительного обследования пациента.
4. Нуждается ли пациент в диуретической терапии? Если да, то диуретики каких групп Вы бы рекомендовали пациенту в составе комбинированной терапии? Обоснуйте свой выбор.
5. Какие дополнительные рекомендации, касающиеся немедикаментозные методы лечения и реабилитации необходимо дать пациенту?

№92. Больная 64 лет жалуется на ограничение подвижности в дистальных межфаланговых суставах обеих кистей, которое возникло около 12 лет назад и постепенно прогрессирует.

При осмотре обращают на себя внимание узловатые утолщения в области дистальных межфаланговых суставов обеих кистей, пальцы деформированы, подвижность в этих суставах ограничена. Со стороны внутренних органов патологии нет. Анализы крови и мочи в пределах нормы.

- 1) Название узловатых утолщений в области пораженных суставов?
- 2) Предполагаемый диагноз?
- 3) Характерные изменения на рентгенограмме суставов?
- 4) Тактика лечения?

№93. Больная 29 лет жалуется на постоянные боли в суставах рук и ног в покое и при дыхании, на значительное ограничение объема движений в конечностях, особенно до полудня. Больна 11 лет. С тех пор постепенно нарастают боли в суставах, ограничение движения в них. Неоднократно лечилась в стационарах и санаториях. Настоящее ухудшение за неделю до поступления. Состояние удовлетворительное. Со стороны внутренних органов: без патологии. Выраженная деформация и дефигурация суставов. Анкилоз локтевых суставов. Кисти в виде "плавников моржа", атрофия

межкостных мышц. Объем движений в суставах резко снижен, скованность сохраняется в течение всего дня.

Анализ крови: НБ- 90 г/л, СОЭ - 41 мм/час. Реакция Ваалера - Роуза - 1:32.

Рентгенография - остеопороз, сужение суставных щелей, анкилоз локтевых суставов, подвывихи суставов кистей.

- 1) Установите форму, стадию и фазу заболевания?
- 2) Что ожидается на рентгенограмме суставов?
- 3) Что означает реакция Ваалера - Роуза?
- 4) Какое лечение показано?

№94. Больная 45 лет. Жалобы: резкая общая слабость, одышка в покое, отеки в области сердца, зябкость и онемение пальцев рук. Больна 16 лет. Заболевание началось с онемения и побледнения пальцев рук ("мертвый палец") особенно на холоде. Спустя 2 года появились боли в мышцах и постепенно стала развиваться их атрофия. В последние 2 года стала нарастать одышка, цианоз, отеки на ногах.

При поступлении: состояние тяжелое, ортопноэ, цианоз. Лицо амимично. Кожа на пальцах рук и ног атрофична, местами незначительно уплотнена. Отек ног и поясничной области. Мышцы атрофичны и плотны. Одышка, ЧД - 36 в минуту. Справа ниже IV ребра притупление, ослабленное дыхание. Сердце значительно увеличено во все стороны. При аускультации I тон ослаблен, систолический шум на верхушке, акцент и расщепление II тона на легочной артерии. Пульс - 89-92 в минуту, аритмичный. Живот увеличен за счет асцита. Печень плотная, болезненна, выступает на 4 см. Олигурия.

ЭКГ: PQ=0.23 сек, зубцы Т в грудных отведениях уплощены.

- 1) Как объяснить симптомы со стороны пальцев рук?
- 2) Как объяснить одышку и отеки?
- 3) Как объяснить изменения сердца?
- 4) Как объединить все симптомы?
- 5) Тактика лечения?

№95. Больная 24 лет. Жалобы: головная боль, тошнота, резчайшая слабость, боли в суставах. Больна 3 года. Заболевание началось с высокой температуры, появления эритематозной сыпи на туловище и конечностях и макрогематурии. Спустя год возник артрит, появилось генерализованное увеличение лимфатических узлов. Больная находилась на стационарном лечении по поводу выраженных болей в области сердца, где был распознан перикардит. Последнее ухудшение в течение двух месяцев.

Объективно: состояние средней тяжести. Питание пониженное. Кожные покровы сухие. Пальпируются увеличенные лимфатические узлы размерами до 1 см в диаметре. Суставы не изменены. При пальпации мышц бедер отмечается болезненность. Дыхание везикулярное. Сердце расширено в поперечнике, тоны глухие, систолический шум на верхушке. Пульс - 108 в

минуту, ритмичный. АД - 150/90 мм рт. ст. Печень выступает из-под края реберной дуги на 1.5 см. Селезенка не пальпируется.

Анализ крови: Но - 72 г/л, лейкоц. - 4.1×10^9 /л, СОЭ - 56 мм/час.

Анализ мочи: уд. вес - 1015, белок - 1.2%, эр. - 40 в п/зр, гиалиновые цилиндры.

- 1) Возможные причины изменений сердца?
- 2) Как объяснить изменения мочи?
- 3) Как подтвердить диагноз?
- 4) Тактика лечения?

№96. Больной 35 лет поступил с жалобами на острые боли в левом коленном суставе, голеностопных, пястно-фаланговых суставах, слабость, потливость, лихорадку (до 40°C), резь при мочеиспускании, боль и резь в глазах, гнойное отделяемое из глаз. Состояние больного средней тяжести. Бледен. Пальпируются единичные подчелюстные лимфоузлы. Припухлость, покраснение и болезненность указанных суставов. Тоны сердца приглушены, ЧСС - 92 в минуту, дыхание везикулярное, ЧД - 24 в минуту.

Анализ крови: лейкоц. - 11×10^9 /л, СОЭ - 47 мм/час. Кровь стерильна.

Анализ мочи: лейкоц. - 25-30 в п/зр.

Посев отделяемого уретры: грамположительные палочки и диплококки. Реакция Борде - Жангу отрицательная.

- 1) Выделите три патологических синдрома.
- 2) Ваш диагноз?
- 3) Какое дополнительное исследование мочи показано?
- 4) О чем говорит отрицательная реакция Борде - Жангу?
- 5) Лечебная тактика?

№97. Больной 61 год. Жалобы на резкие боли в правой стопе, остро возникшие ночью. В прошлом перенес два приступа почечной колики. Злоупотреблял алкоголем. В течение 5 лет - боли в эпигастральной области. 3 года - одышка при физической нагрузке.

Объективно: масса тела - 98 кг, рост - 170 см. В области первого плюсно-фалангового сустава - краснота, припухлость, резкие боли при движении. Тофус на мочке правого уха. АД - 190/105 мм рт. ст.

На ЭКГ: признаки гипертрофии левого желудочка.

При гастроскопии - язва желудка на малой кривизне.

Натрий крови - 145 ммоль/л, калий - 4.8 ммоль/л, креатинин - 90 мкмоль/л, мочевая кислота - 595 мкмоль/л.

- 1) Патология физиология подагрического криза?
- 2) Ваши назначения по поводу подагрического криза?
- 3) Какое лечение после купирования криза?
- 4) Ваши назначения по поводу артериальной гипертензии?
- 5) Вероятная причина почечной колики?

№98. Больная 29 лет, поступила с жалобами на боли в суставах, лихорадку с ознобами, слабость. 3 года назад после родов появилась слабость и аллергии. В течение года - усиление болей в суставах, частая лихорадка, эритематозная сыпь на коже, похудание.

Объективно: на груди, в области локтевых суставов и предплечий бледно-розовая пятнистая сыпь. Припухлость и болезненность локтевых, лучезапястных и коленных суставов с уменьшением их подвижности. Прощупываются шейные и подмышечные лимфоузлы размером до 1 см. Справа в легких шум трения плевры. Печень на 4 см ниже края реберной дуги, селезенка пальпируется у края реберной дуги.

Анализ крови: НЬ - 95 г/л, СОЭ - 54 мм/час.

Анализ мочи: отн. плотность - 1012, белок - 2.6 г/л, эритроц. - 20-30 в п/зр. цилиндры гиалиновые и зернистые.

Сделано предположение о системной красной волчанке (СКВ).

- 1) Перечислите синдромы заболевания.
- 2) Какие исследования нужны для подтверждения диагноза?
- 3) Оцените анализ мочи. Имеются ли показания к терапии кортикостероидами?
- 4) Какая схема лечения?
- 5) Есть ли показания для назначения иммунодепрессантов?

№99. Больная 55 лет, страдает ожирением и гипертонической болезнью. За последние годы особенно резко стала прибавлять в весе, появилась сонливость, зябкость, запоры. В настоящее время кроме этого беспокоит одышка, отеки, головные боли.

При осмотре: сухость и бледность кожных покровов. Отеки на ногах плотные. Подкожно-жировой слой развит избыточно. Пульс - 50 в минуту. АД - 90/40 мм рт. ст. Щитовидная железа не увеличена, пальпируется.

- 1) Поставьте диагноз.
- 2) Какие изменения T_3 , T_4 и ТТГ в крови ожидаются?
- 3) Какие еще дополнительные методы обследования необходимы?
- 4) Назначьте лечение.

№100. Больная П. 30 лет. Внезапно потеряла сознание на рабочем месте. Врач скорой помощи выяснил, что больная страдает сахарным диабетом, вводит себе инсулин. Он расценил состояние больной как кетоацидотическую кому, был введен инсулин короткого действия 40 ЕД под кожу, после этого больная была доставлена в клинику в глубокой коме.

Объективно: без сознания. Кожа нормальной влажности. АД - 125/80 мм рт. ст. Пульс - 96 в минуту, удовлетворительного наполнения. Со стороны внутренних органов отклонений нет. Гликемия - 1.1 ммоль/л, в моче сахар - 2%.

- 1) О какой коме идет речь?
- 2) Какова должна была быть тактика врача скорой помощи?

3) Почему при уровне глюкозы в крови 1.1 ммоль/л в моче определяется сахар?

4) Назначьте лечение.

№101. Больная З., 67 лет. Жалуется на сердцебиение, перебои, иногда боль в области сердца, одышку, отеки на ногах. В течение 2 лет наблюдалась и лечилась в поликлинике по поводу ИБС. За последнее время резко похудела.

Объективно: общее состояние тяжелое, больная пониженного питания, суевлива, кожа влажная. Крупный тремор рук. Щитовидная железа II степени увеличения, пальпируется при глотании, плотная. Глазных симптомов нет. Тоны сердца громкие. Мерцательная аритмия. Пульс - 120 в минуту. АД - 160/60 мм рт. ст. Нижний край печени выступает из-под реберной дуги на 3 см, пастозность голеней.

1) Поставьте диагноз.

2) Какие показатели T_3 , T_4 , ТТГ ожидаются?

3) Какие еще дополнительные методы обследования необходимы?

4) Назначьте лечение.

№102. Больная С., 35 лет, поступила в клинику с жалобами на общую слабость, зябкость, головные боли, выпадение волос, сухость кожных покровов. Считает себя больной в течение года. Было сильное маточное кровотечение, после родов менструации не возобновились, ребенка не кормила из-за отсутствия молока.

Объективно: равномерное ожирение, кожа сухая, бледная, щитовидная железа не пальпируется. Пульс - 55 в минуту. АД - 90/60 мм рт. ст. Тоны сердца приглушены.

1) Как оценить большинство симптомов?

2) Какой диагноз можно поставить, учитывая анамнез после родов?

3) Вероятная причина?

4) Какие еще дополнительные методы обследования необходимы?

5) Назначьте лечение.

№103. Больная 30 лет, заметила в области шеи образование округлой формы. За 3 месяца оно несколько увеличилось. Других жалоб нет предъявляет. При исследовании со стороны внутренних органов изменений не выявлено.

Объективно: удовлетворительного питания, тремора рук нет. В области щитовидной железы (в левой доле) пальпируется узел 2x2 см, плотный, подвижный, безболезненный. Лимфоузлы не увеличены. Антитела к тиреоглобулину в крови не определяются. Содержание в крови T_3 , T_4 , ТТГ в пределах нормы.

1) Каков предварительный диагноз?

2) Оцените функциональное состояние щитовидной железы по данным клиники.

3) Определите объем дополнительных исследований, необходимых для установления окончательного диагноза. Оцените их диагностическую ценность.

4) Возможные данные патогистологии?

№104. Больная 40 лет, поступила с жалобами похудения за год около 10 кг, субфебрилитет, сердцебиения.

При осмотре: температура - 37.1°C, пониженного питания. Симптомы Штельвага, Грефе, Мебиуса - положительные. Мелкий тремор пальцев вытянутых рук. Тоны сердца громкие, ритмичные, тахикардия, систолический шум на верхушке. Пульс - 120 в минуту. АД - 160/95 мм рт. ст.

1) Предположительный диагноз и его обоснование?

2) Чем обусловлены тахикардия и подъем АД?

3) Методы исследований необходимые для подтверждения диагноза?

4) Какое лечение показано?

5) Чего не хватает в описании объективных данных?

№105. Больная 47 лет, в течение 5 лет страдает тиреотоксическим диффузным зобом III степени. Основной обмен +50%. Раздражительна, плаксива. Отмечает потерю веса на 7 кг за последние 8-9 месяцев. В последний год отмечает появление приступов сердцебиения, удушья (особенно по ночам). Пульс - 120 в минуту.

1) Определите степень тяжести заболевания.

2) Какая терапия показана?

3) Что включает в себя подготовка больной к операции?

4) Что является критерием готовности больной к операции?

5) Какую из операций Вы предполагаете выполнить данной больной?

№106. Больная, оперированная по поводу диффузного тиреотоксического зоба, через 3-4 часа после операции стала жаловаться на чувство "ползания мурашек" по телу, на неприятные ощущения в области скул, на невозможность выпрямить пальцы рук из-за болей и возникающих при попытке сделать судорог.

1) Чем можно объяснить указанное состояние больной?

2) Какими исследованиями можно подтвердить Ваше предположение?

3) Чем можно помочь больной?

№107. Больной накануне была выполнена субтотальная субфасциальная резекция левой доли щитовидной железы по поводу левостороннего узловатого эутиреоидного зоба III степени. Жалобы на слабость, недомогание, боли в области левой половине шеи и затрудненное глотание. При осмотре: отек левой половины шеи от левой ключицы вверх до нижней челюсти, с переходом на переднюю поверхность шеи. Отмечается напряжение тканей в этой области. При пальпации в области послеоперационной раны в зоне

стояния выпускника стала выделяться темного цвета кровь. Пульс - 94 в минуту. АД - 100/65 мм рт. ст.

- 1) Какое осложнение раннего послеоперационного периода возникло?
- 2) Что следует предпринять?
- 3) Укажите возможные последствия этого осложнения раннего послеоперационного периода.

№108. Год назад у больной 42 лет была выявлена тиреотоксическая аденома правой доли щитовидной железы. Диагноз Подтвержден инструментальными методами исследования. В поликлинике пациентке был назначен прием йодсодержащих препаратов, однако, состояние больной не улучшилось.

- 1) Какими инструментальными и лабораторными методами был подтвержден диагноз тиреотоксической аденомы правой доли щитовидной железы?
- 2) Как бы Вы поступили на месте врача поликлиники при первичном обращении больной?
- 3) Ваша дальнейшая тактика?

№109. У больной при обследовании выявлена висцеропатическая стадия диффузного тиреотоксического зоба III степени. Консервативная терапия, проводимая амбулаторно, не дала положительного результата, и больной была предложена операция.

- 1) Какие клинические проявления заболевания позволили диагностировать висцеропатическую стадию тиреотоксикоза?
- 2) Что должна включать в себя подготовка больной к операции?
- 3) Какую операцию Вы предполагаете выполнить у данной больной?

№76. Больной 36 лет выполнена субтотальная резекция щитовидной железы по поводу тиреотоксического зоба. Через 4 часа после операции у больной появились тошнота, неукротимая рвота, возбуждение, необоснованное чувство страха, повысилась температура до 40°C. Пульс - 120 в минуту, аритмичный. Резкая слабость. АД - 90/60 мм рт. ст.

- 1) Какое осложнение раннего послеоперационного периода развилось у больной?
- 2) Что должна обязательно включать предоперационная подготовка у больных тиреотоксическим зобом для профилактики этого осложнения?
- 3) Что следует предпринять в этом случае?

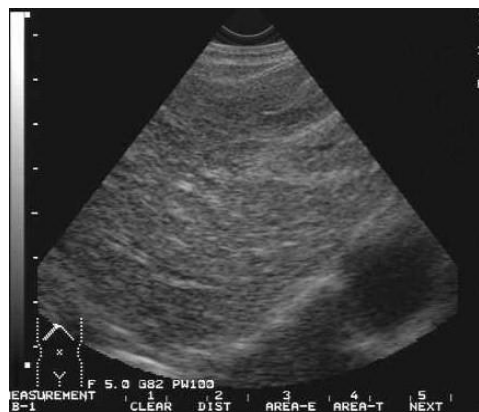№110. Больной Г., 46 лет, обратился к врачу с жалобами на общую слабость, недомогание, быструю утомляемость, снижение аппетита, чувство тяжести в правом подреберье, тошноту. Ухудшение началось 2 недели назад.

Из анамнеза: 10 лет назад перенес острый вирусный гепатит В.

Объективно: температура 37,3°C. Общее состояние удовлетворительное. Кожные покровы обычной окраски. Склеры, мягкое

небо чистые, с желтушным оттенком. В легких дыхание везикулярное. Тоны сердца ритмичные, ясные, ЧСС 82 в минуту, АД 120/80 мм. рт.ст. Язык обложен желтоватым налетом. Живот при пальпации мягкий, умеренно болезненный в правом подреберье. Печень выступает из-под края реберной дуги по среднеключичной линии на 3 см, умеренно болезненная, неровная. Селезенка не пальпируется.

На УЗИ органов брюшной полости выявлено: гепатомегалия, эхоструктура паренхимы печени неравномерная, «тяжистая» за счет участков фиброза, общая эхогенность повышена, звукопоглощение не изменено.



Вопросы:

- 1) Сформулируйте предварительный диагноз?
- 2) Назовите необходимые дополнительные исследования для верификации диагноза?
- 3) Дайте интерпретацию ЭХО КГ.
- 4) Какова тактика в отношении пациента?

№111. Больной Б., 58 лет, обратился за медицинской помощью с жалобами на общую слабость, недомогание, тошноту, чувство тяжести в правом подреберье, метеоризм, кожный зуд, ноющие боли в правом подреберье, усиливающиеся после приема жирной пищи и физической нагрузки, носовые кровотечения.

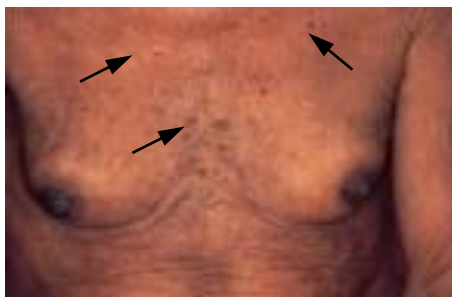Из анамнеза выявлено употребление спиртных напитков в большом количестве в течение многих лет.

Объективно: температура 36,9°C. Общее состояние средней тяжести. Кожные покровы и видимые слизистые оболочки желтоватого цвета, в правом носовом ходе есть корочки коричневого цвета. Язык гладкий, влажный, не обложен. На коже груди есть стойкие локальные расширения мелких сосудов кожи, состоящее из центральной части и лучеобразных разветвлений сосудов. Грудные железы увеличены.

Дыхание ослаблено в нижне-боковых отделах легких, ЧДД 23 в мин. Тоны сердца ритмичные, приглушены. ЧСС 92 в мин., АД 140/90 мм. рт. ст.

Живот увеличен в размерах, при пальпации умеренно болезненный в правом подреберье. Печень на 5 см выступает из-под края реберной дуги

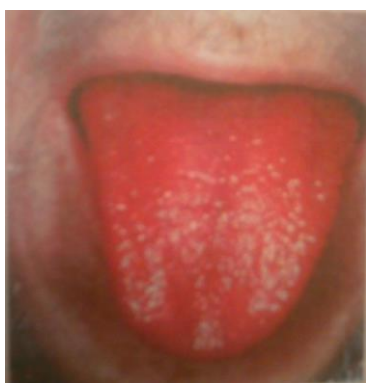по среднеключичной линии, умеренно болезненная, плотная, поверхность неровная. Селезенка выступает из-под края реберной дуги на 2 см, безболезненная.



Вопросы:

- 1) Сформулируйте предварительный диагноз?
- 2) Проведите дифференциальный диагноз?
- 3) Дайте интерпретацию изменений, представленных на фотографии.
- 4) Составьте план обследования и лечения?

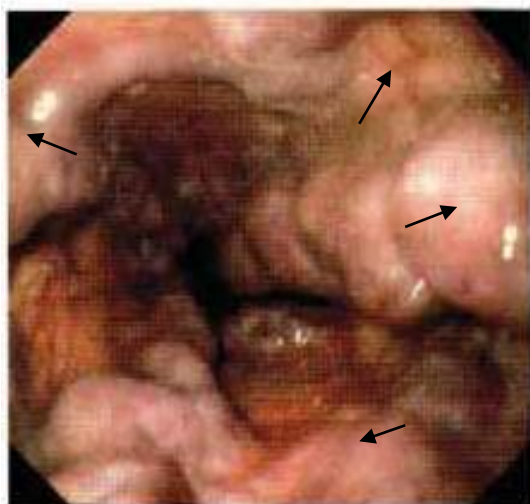
№112. Больной А., 34 лет, обратился к врачу с жалобами на тянущие боли в правом подреберье, усиливающиеся после приема пищи (особенно жирной и острой), физической нагрузки; жидкий стул до 3х раз в день, без патологических примесей, снижение аппетита, потерю массы тела на 15 кг в течение 3х месяцев. Из анамнеза: употребление спиртных напитков в течение 2х лет. Объективно: телосложение астеническое, рост 173 см, вес 52 кг. Слизистая оболочка полости рта и губ ярко красного цвета. Кожные покровы желтушно-бледные, сухие, атрофия мышц верхнего плечевого пояса. Живот несколько увеличен в размере, при пальпации болезненность в правом подреберье. Признаков раздражения брюшины нет. Печень выступает из-под края реберной дуги на 2,5 см, плотная, край острый. Селезенка не пальпируется.



Вопросы:

- 1) Сформулируйте предварительный диагноз.
- 2) Обоснуйте поставленный диагноз.
- 3) Дайте интерпретацию изменений, представленных на фотографии.
- 4) Составьте план обследования.
- 5) Назначьте терапию

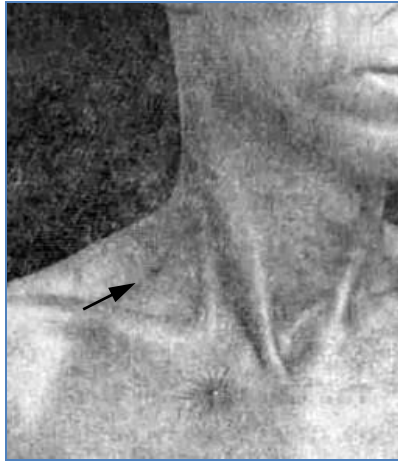№113. Больной Г., 59 лет, госпитализирован с жалобами на увеличение и чувство распираания в животе, затрудненное дыхание, снижение массы тела более чем на 10 кг за 1 месяц, частые носовые кровотечения. Из анамнеза: систематическое употребление алкоголя отрицает, работает в сельском хозяйстве. Объективно: сознание ясное, имеются ангиомы у края носа, атрофия мышц верхнего плечевого пояса, расширение вен передней брюшной стенки, наличие пупочной грыжи. Живот увеличен в размере за счет асцитической жидкости, отмечается положительный симптом флюктуации. Дыхание поверхностное, ЧДД 25 в мин, тоны сердца ритмичные, приглушены ЧСС-94 уд/м, АД 110\70 мм.рт.ст. Больному было выполнено ЭФГДС, выявившее варикозное расширение вен пищевода 3 степени.



Вопросы:

- 1) Сформулируйте клинический диагноз?
- 2) Какие дополнительные исследования необходимы?
- 3) Дайте интерпретацию изменений, представленных на фотографии.
- 4) Перечислите возможные осложнения и методы их лечения?

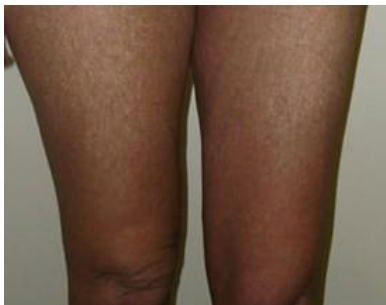№114. Больной К., 29 лет, обратился к врачу с жалобами на чувство тяжести в правом подреберье, общую слабость, снижение аппетита, похудание, подъем температуры до 37°. При осмотре – увеличение околоушных слюнных желез, отсутствие оволосения в подмышечных впадинах, атрофия яичек. На коже груди определяются «сосудистые звездочки». Губы ярко красного цвета, изменение пальцев рук по типу «барабанных палочек». Живот мягкий, болезненный в правом подреберье, печень + 2 см, болезненная, поверхность неровная.



Вопросы:

- 1) Сформулируйте клинический диагноз?
- 2) Какие дополнительные исследования необходимы?
- 3) Дайте интерпретацию изменений, представленных на фотографии.
- 4) Перечислите возможные осложнения и методы их лечения?

№115. Больная Н., 46 лет, обратилась к терапевту с жалобами на кожный зуд, локализованный на ладонях и подошвах, усиливающийся в ночное время, по поводу которого неоднократно лечилась у дерматолога без положительного эффекта. В течение последнего месяца присоединилась ночная диарея, объемный пенистый стул, потерю массы тела при повышенном аппетите. Объективно: кожные покровы гиперпигментированы, напоминают выдубленную кожу, склеры чистые. Рост 166 см, вес 48 кг. Язык влажный, чистый. Живот мягкий, безболезненный. Печень выступает из-под края реберной дуги на 2 см, плотная, безболезненная. Легкие и сердце без изменений.



Вопросы

- 1) Сформулируйте предварительный диагноз?
- 2) С какими заболеваниями необходимо провести дифференциальный диагноз?
- 3) Дайте интерпретацию изменений, представленных на фотографии.
- 4) Какое исследование необходимо для верификации диагноза?
- 5) Каковы лечебные мероприятия и прогноз заболевания?

№116. Пациент, 58 лет, обратился к терапевту с жалобами на головокружения, головные боли, повышение артериального давления до 160/100 мм.рт.ст., кожный зуд, нарушение памяти, внимания.

Из анамнеза: со слов пациента отмечает появление и нарастание вышеуказанных жалоб в течение года, однако за специализированной помощью не обращался.

Объективное обследование: состояние пациента средней степени тяжести, кожные покровы, зев гиперемированы. Слеры инъецированы. Плеторический синдром. Лимфатические узлы, доступные пальпации, мелкие безболезненные. В легких везикулярное дыхание, хрипов нет. ЧДД 16 в минуту. Тоны сердца ритмичные, приглушены. ЧСС = 78 уд. в минуту. АД 140/80 мм. рт. ст. Живот мягкий, пальпаторно безболезненный. Печень + 2 см, поверхность гладкая, безболезненная при пальпации. Селезенка + 2 см., плотно-эластической консистенции, безболезненная. Дистальные отделы нижних конечностей гиперемированы. Стул, диурез без особенностей. Пастозность стоп, голеней.

Лабораторные показатели:

Общий анализ крови:

Нв г/л	Эр *10 ¹² /л	Лц *10 ⁹ /л	Нт %	Б %	Э %	Мц %	Ю %	П/я %	С/я %	Лф %	Мн %	Тр *10 ⁹ /л	Рет ик ‰	СОЭ мм/ч
211	7,3	16,5	58	-	-	-	-	12	78	9	1	830	1	1

Вопросы:

- 1) Ваш предположительный диагноз?
- 2) Обоснование диагноза.
- 3) Какие исследования необходимо провести?
- 4) Тактика лечения?

№117. Пациент, 68 лет, обратился к терапевту с жалобами на головокружения, головные боли, повышение артериального давления до 160/100 мм.рт.ст., кожный зуд, нарушение памяти, внимания.

Из анамнеза: со слов пациента отмечает появление и нарастание вышеуказанных жалоб в течение полугода, однако за специализированной помощью не обращался.

Объективное обследование: состояние пациента средней степени тяжести, кожные покровы, зев гиперемированы. Слеры инъецированы. Плеторический синдром. Лимфатические узлы, доступные пальпации, мелкие безболезненные. В легких везикулярное дыхание, хрипов нет. ЧДД 16 в минуту. Тоны сердца ритмичные, приглушены. ЧСС = 78 уд. в минуту. АД 140/80 мм. рт. ст. Живот мягкий, пальпаторно безболезненный. Печень + 2 см, поверхность гладкая, безболезненная при пальпации. Селезенка + 2 см., плотно-эластической консистенции, безболезненная. Дистальные отделы нижних конечностей гиперемированы. Стул, диурез без особенностей. Пастозность стоп, голеней.

Лабораторные показатели:

Общий анализ крови:

Нв г/л	Эр *10 ¹² /л	Лц *10 ⁹ /л	Нт %	Б %	Э %	Мц %	Ю %	П/я %	С/я %	Лф %	Мн %	Тр *10 ⁹ /л	Рет ик ‰	СО Э мм/ ч
211	7,3	16,5	58	-	-	-	-	12	78	9	1	830	1	1

Вопросы:

- 1) Ваш предположительный диагноз?
- 2) Обоснование диагноза.
- 3) Какие исследования необходимо провести?
- 4) Тактика лечения?

№118. Пациентка, 48 лет, обратилась к терапевту с жалобами на общую слабость, увеличение всех групп лимфатических узлов, тяжесть в левом подреберье, потливость.

Из анамнеза: со слов пациентки отмечает появление и нарастание вышеуказанных жалоб в течение 3 месяцев, однако за специализированной помощью не обращалась.

Объективное обследование: состояние средней степени тяжести, кожные покровы бледной окраски. Все группы лимфатических узлов увеличены до 3,0 см. в диаметре, пальпаторно безболезненные, плотные, малоподвижные. В легких везикулярное дыхание, хрипов нет. ЧДД 16 в минуту. Тоны сердца ритмичные, приглушены. ЧСС = 81 уд. в минуту. АД 110/70 мм. рт. ст. Живот мягкий, пальпаторно безболезненный. Печень + 2 см, поверхность гладкая, безболезненная при пальпации. Селезенка + 3 см., плотно-эластической консистенции, безболезненная. Стул, диурез без особенностей. Периферических отеков нет.

Лабораторные показатели:

Общий анализ крови:

Нв г/л	Эр *10 ¹² /л	Лц *10 ⁹ /л	Нт %	Б %	Э %	Мц %	Ю %	П/я %	С/я %	Лф %	Мн %	Тр *10 ⁹ /л	Рет ик ‰	СО Э мм/ ч
100	3,1	11	38	-	-	-	-	1	9	86	4	187	1	9

Вопросы:

- 1) Ваш предположительный диагноз?
- 2) Обоснование диагноза.
- 3) Какие исследования необходимо провести?
- 4) Тактика лечения?

№ 119. Женщина 75 лет 21.05.2016 обратилась к врачу с жалобами на сердцебиение.

Из анамнеза известно, что 3 месяца назад пациентка перенесла острый нижний инфаркт миокарда с подъемом сегмента ST; пациентке была выполнена коронарография - выявлен стеноз огибающей ветви 85%, (ПМЖВ стеноз 45%, ОВ 45%), в связи с чем проводились трансбаллонная ангиопластика и стентирование ПКА стентом с лекарственным покрытием. В течение трех лет у пациентки верифицирована постоянная форма фибрилляции предсердий. У пациентки в анамнезе были 2 попытки восстановления ритма с помощью электроимпульсной терапии, которые оказались неуспешными.

При осмотре: состояние средней тяжести. Кожные покровы чистые, обычной окраски. В лёгких дыхание везикулярное, хрипов нет. Тоны сердца приглушены, аритмичные. ЧСС - 140 уд. в мин., пульс - 110 уд. в мин. АД - 110/80 мм рт.ст. Живот мягкий, при пальпации безболезненный во всех отделах. Печень и селезёнка не увеличены. Дизурии нет. Симптом поколачивания по поясничной области отрицательный.

В анализах: общий холестерин - 4,8 ммоль/л, ТГ - 2,5 ммоль/л, ХС-ЛПВП - 1,1 ммоль/л; ХС-ЛПНП - 3,2 ммоль/л.

Вопросы:

1. Сформулируйте диагноз пациентки.
2. Обоснуйте поставленный Вами диагноз.
3. Составьте и обоснуйте план дополнительного обследования пациента.
4. Перечислите группы препаратов, сроки их применения, которые должны быть рекомендованы для приема пациентке. Обоснуйте их применение
5. Учитывая жалобы пациентки на сердцебиение, несмотря на прием препаратов, перечисленных в прошлом вопросе, какова дальнейшая лечебная тактика? Обоснуйте Ваш выбор.

№120. Мужчина 68 лет 18.04.2016 обратился к врачу с жалобами на головную боль, головокружение, мелькание мушек перед глазами.

Из анамнеза известно, что 3 месяца назад пациент перенес острый нижний инфаркт миокарда с подъёмом сегмента ST; пациенту была выполнена коронарография - выявлен стеноз правой коронарной артерии 90%, (ПМЖВ стеноз 35%, ОВ 30%), в связи с чем проводилась трансбаллонная ангиопластика и стентирование ПКА стентом с лекарственным покрытием.

Из анамнеза известно, что в течение длительного времени страдает артериальной гипертензией с максимальным повышением цифр артериального давления до 210/110 мм рт. ст, хорошее самочувствие при артериальном давлении 120/70 мм рт. ст.

Вредные привычки: курение в течение 20 лет по 10 сигарет в день.

При осмотре: состояние средней тяжести. Кожные покровы чистые, гиперемированы. В лёгких дыхание жёсткое, хрипов нет. Тоны сердца приглушены, ритмичные. ЧСС - 70 уд.в мин., АД - 190/100 мм рт.ст. Живот мягкий, при пальпации безболезненный во всех отделах. Печень и селезёнка

не увеличены. Дизурии нет. Симптом поколачивания по поясничной области отрицательный.

В анализах: общий холестерин - 5,4 ммоль/л, ТГ - 1,6 ммоль/л, ХС-ЛПВП - 1,1 ммоль/л; ХС-ЛПНП - 3,6 ммоль/л.

Вопросы:

1. Предположите наиболее вероятный диагноз.
2. Обоснуйте поставленный Вами диагноз.
3. Составьте и обоснуйте план дополнительного обследования пациента.
4. Перечислите группы препаратов и сроки их применения, которые должны быть рекомендованы на постоянный прием пациенту. Обоснуйте их применение
5. Через 2 месяца у пациента появились жалобы на сердцебиение, к врачам не обращался. В течение 5 дней данные жалобы сохранялись, в связи с чем вызвал скорую медицинскую помощь. На ЭКГ зарегистрирована фибрилляция предсердий. Какова Ваша дальнейшая лечебная тактика? Обоснуйте Ваш выбор.

№121. Пациент Н. 52 лет, водитель, обратился к врачу с жалобами на приступообразные боли за грудиной с иррадиацией в левое плечо, лопатку, возникающие во время быстрой ходьбы, интенсивной физической нагрузке, сопровождающиеся чувством страха, купирующиеся в покое. Считает себя больным в течение двух месяцев, лечился у невролога с диагнозом «межреберная невралгия». Принимал анальгин, диклофенак, физиотерапевтические процедуры - без эффекта.

Из анамнеза известно, что около 5 лет страдает артериальной гипертензией с максимальным повышением цифр АД до 175/100 мм рт.ст., постоянную антигипертензивную терапию не получает.

Наследственность: отец и старший брат перенесли инфаркт миокарда в возрасте до 55 лет.

Вредные привычки: курит в течение 20 лет по 20 сигарет в сутки; алкоголь умеренно употребляет.

Объективно: состояние относительно удовлетворительное. Рост 170 см, вес 98 кг. ИМТ - 33,91 кг/м². Гиперстеническое телосложение. Кожные покровы и видимые слизистые обычной окраски. Периферических отёков нет. В лёгких дыхание везикулярное, проводится во все отделы, хрипов нет. Перкуторно над поверхностью лёгких ясный лёгочный звук. ЧДД - 17 в мин. Аускультативно: на верхушке сердца ослабление I тона, над аортой - акцент II тона. Тоны сердца приглушены, ритмичные. АД - 170/100 мм рт.ст. ЧСС - 88 уд/мин. Живот мягкий, при пальпации безболезненный во всех отделах. Печень не увеличена. Симптом поколачивания по поясничной области отрицательный. Физиологические отправления в норме.

В анализах: общий холестерин - 5,6 ммоль/л, ТГ - 2,4 ммоль/л, ХС-ЛПВП - 0,9 ммоль/л, ХС-ЛПНП - 3,57 ммоль/л; креатинин - 89 мкмоль/л, СКФ (по формуле СКД-ЕРІ) = 84 мл/мин.

На ЭКГ: ритм синусовый, правильный с ЧСС - 88 уд/мин. Гипертрофия миокарда левого желудочка.

Вопросы:

1. Предположите наиболее вероятный диагноз.
2. Обоснуйте поставленный Вами диагноз.
3. Составьте и обоснуйте план дополнительного обследования пациента.
4. Какие группы лекарственных препаратов необходимо назначить пациенту? Обоснуйте свой выбор.
5. На стресс-ЭХО-КГ выявлено ухудшение сократимости в 4 сегментах. Ваша дальнейшая тактика ведения больного?

№122. Пациент Р. 55 лет, слесарь, обратился к терапевту с жалобами на сжимающие боли за грудиной с иррадиацией в межлопаточное пространство, преимущественно возникающие при быстрой ходьбе или при подъёме по лестнице более чем на один пролет в обычном темпе, купирующиеся приёмом 1 таблетки нитроглицерина сублингвально.

Из анамнеза известно, что впервые загрудинные боли возникли около двух лет назад, с тех пор выраженного прогрессирования заболевания не отмечал.

Вредные привычки: курит в течение длительного времени по 2 пачки в сутки; злоупотребляет алкоголем.

Объективно: состояние относительно удовлетворительное. Температура тела 36,6°C. Рост - 162 см, вес - 95 кг. ИМТ - 36,2 кг/м. Гиперстеническое телосложение. Кожные покровы и видимые слизистые физиологической окраски и обычной влажности. Периферических отёков нет. В лёгких дыхание жёсткое, проводится во все отделы, хрипов нет. ЧДД 18 в мин. При перкуссии определяется смещение левой границы относительной тупости сердца влево на 0,5 см. Тоны сердца приглушены, ритм правильный. АД - 130/80 мм рт.ст. ЧСС - 87 уд/мин. Живот мягкий, при пальпации безболезненный во всех отделах, увеличен в объеме за счёт подкожно-жирового слоя. Печень не выступает из-под края рёберной дуги. Симптом поколачивания по поясничной области отрицательный. Физиологические отправления в норме.

В анализах: общий холестерин - 6,2 ммоль/л, ТГ - 2,5 ммоль/л, ХС-ЛПВП - 0,8 ммоль/л, ХС-ЛПНП - 4,2 ммоль/л.

На ЭКГ: ритм синусовый, правильный с ЧСС - 76 уд/мин. Отклонение ЭОС влево. Гипертрофия левого желудочка.

Вопросы:

1. Предположите наиболее вероятный диагноз.
2. Обоснуйте поставленный Вами диагноз.
3. Составьте и обоснуйте план дополнительного обследования пациента.
4. Назначьте лечение и обоснуйте.
5. При проведении стресс-эхокардиографии выявлено ухудшение локальной сократимости миокарда в 4 сегментах. Ваша тактика ведения?

№123. Мужчина 54 лет впервые обратился к врачу общей практики с целью диспансеризации. Он отрицает наличие каких-либо хронических заболеваний и не принимает никаких лекарственных средств. Его отец умер в возрасте 74 лет от острого инфаркта миокарда. Его мать жива, ей в настоящее время 80 лет, получает лечение по поводу артериальной гипертензии. У него есть младшие родные брат и сестра, в отношении которых он утверждает, что они не страдают никакими хроническими заболеваниями. Пациент не курит, не употребляет алкоголь, никогда не применял наркотические средства. Он ведет малоподвижный образ жизни, работает финансовым советником, не занимается физическими упражнениями.

При объективном физикальном исследовании не отмечается отклонений от нормы по всем органам и системам. ЧСС - 80 ударов в минуту, АД - 127/82 мм.рт.ст., частота дыхательных движений 18 в минуту. Рост 170 см, масса тела 86 кг, индекс массы тела (ИМТ) 29,8 кг/м², окружность талии 98 см.

Вопросы:

1. Какие дополнительные исследования в рамках первого этапа диспансеризации следует провести данному пациенту (после опроса на выявление хронических неинфекционных заболеваний и факторов риска их развития, антропометрии и измерения АД)?
2. Какие исследования необходимо провести для выявления суммарного сердечнососудистого риска у данного пациента?
3. Какие исследования в рамках первого и второго этапов диспансеризации направлены на скрининг онкопатологии у данного пациента?
4. По результатам дополнительных исследований в рамках первого этапа диспансеризации у данного пациента уровень общего холестерина крови 3,4 ммоль/л, уровень глюкозы крови 4,1 ммоль/л, ЭКГ без отклонений от нормы. Оцените, каков суммарный сердечно-сосудистый риск для данного пациента (по SCORE)?
5. Какие рекомендации по изменению образа жизни Вы дадите пациенту?

№124. Мужчина 55 лет обратился по поводу хронического кашля. Также он отмечает появление одышки при физической активности. Со слов пациента, в последнее время отмечается усиление кашля. (Во время беседы Вы отмечаете запах табачного дыма от пациента). При опросе он признает, что курит ежедневно 1 пачку сигарет в течение 35 лет и пробовал самостоятельно отказаться от курения, однако безуспешно. При обследовании ЧСС - 80 ударов в минуту, АД - 125/82 мм рт.ст., частота дыхания 16 в минуту. Кожные покровы обычной окраски, пульсоксиметрия демонстрирует сатурацию 98%. Перкуторный звук над легочными полями ясный, дыхание с жёстким оттенком, по всем лёгочным полям отмечаются единичные сухие свистящие хрипы. По остальным органам и системам без отклонений. По результатам

спирометрии ФЖЕЛ в пределах возрастной нормы, отношение $ОФВ_1/ФЖЕЛ$ 0,89, $ОФВ_1$ 81% от нормы.

Вопросы:

1. Какие основные рекомендации следует дать пациенту?
2. Опишите роль медицинских работников в стимулировании отказа от курения.
3. Какие препараты фармакологической поддержки отказа от курения возможно использовать?
4. Какие дополнительные методы исследования следует назначить данному пациенту?
5. Возможно ли диагностировать хроническую обструктивную болезнь легких (ХОБЛ) у данного пациента?

№125. Женщина в возрасте 51 года проходит диспансеризацию. Со слов женщины, она совершенно здорова, обычно хорошо себя чувствует и не имеет никаких жалоб. В анамнезе в возрасте 38 лет выполнено удаление матки по поводу фибромиомы, придатки не удалялись.

После 40 лет она проходила маммографию с интервалом 2 года, все результаты без отклонений от нормы. Наличие хронических заболеваний отрицает, гемотрансфузий не выполнялось. Она ежедневно самостоятельно принимает поливитамины, постоянный приём других препаратов отрицает. Семейный анамнез отягощён по раку молочной железы, который был диагностирован у бабушки по материнской линии в возрасте 72 лет. Пациентка замужем, работает учителем средней школы, курение и употребление алкоголя отрицает. В диете избегает молочных продуктов, так как считает, что имеет «непереносимость лактозы». Физическими упражнениями специально не занимается, нерегулярно осуществляет прогулки «для поддержания здоровья». При физикальном обследовании ЧСС - 72 ударов в минуту, АД - 118/78 мм.рт.ст., частота дыхания 16 в минуту, отклонений от нормы по органам и системам не выявляется.

Вопросы:

1. Какой скрининг злокачественных новообразований шейки матки показан данной пациентке?
2. Какие дополнительные (к выполненному ранее опросу на выявление хронических неинфекционных заболеваний и факторов риска их развития и измерению АД) исследования показаны на первом этапе диспансеризации?
3. С каким интервалом рекомендуется проводить маммографию для скрининга рака молочной железы у данной пациентки?
4. Что следует порекомендовать пациентке для снижения риска развития остеопороза?
5. Каким образом результаты диспансеризации отражаются в медицинской документации?

№126. При осмотре на дому мужчина 56 лет предъявляет жалобы на интенсивные боли за грудиной, сохраняющиеся в течение 90 минут. В предыдущие 2 недели он несколько раз испытывал сходные по характеру боли в грудной клетке, преимущественно во время физической нагрузки, но они купировались самостоятельно в покое в течение нескольких минут. Сегодня болевой синдром возник на улице, в то время как он выгуливал свою собаку, боль несколько уменьшилась в покое, но, в отличие от предшествующих эпизодов, полностью не прекратилась. Пациент описывает боль как «сжимающую» и жгучую («как будто кипятка плеснули в грудь»), при этом есть чувство нехватки воздуха и потливость. В настоящее время иррадиации не отмечает, но при ранее возникавших эпизодах боли в груди имелась иррадиация в левую руку. Пациент отрицает наличие хронических заболеваний, но его жена говорит о том, что он не обращался к врачу в течение многих лет. Жена настояла на вызове врача, так как его младший брат перенес инфаркт миокарда 6 месяцев назад. Пациент работает начальником отдела в коммерческом банке, курит 1,5 пачки сигарет в день в течение 30 лет и эпизодически употребляет алкогольные напитки в компании друзей или коллег. При физикальном обследовании рост 182 см, масса тела 112 кг, температура тела 37,1°C. Кожные покровы бледные, лицо покрыто мелкими капельками пота. Дыхание везикулярное, хрипов нет. Тоны сердца ритмичные, акцент 2 тона на аорте, шумов нет. ЧСС - 60 в минуту, АД - 190/95 мм.рт.ст., частота дыхания 18 в минуту. Живот мягкий, безболезненный, печень и селезёнка не пальпируются. Голени пастозны, пульсация на артериях стоп удовлетворительная.

Вопросы:

1. Предположите наиболее вероятный диагноз.
2. Обоснуйте поставленный Вами диагноз.
3. Составьте план начального обследования пациента.
4. Какую терапию на догоспитальном этапе следует провести пациенту?
5. Показана ли фибринолитическая (тромболитическая) терапия на догоспитальном этапе? Обоснуйте ответ.

№127. На повторном приеме мужчина 47 лет. Две недели назад он перенёс респираторную вирусную инфекцию, по поводу которой обращался к Вам и во время осмотра у него было обнаружено повышенное АД до 164/98 мм.рт.ст. Пациент вспоминает, что ранее ему говорили о «повышенном давлении», но значений АД он не помнит, со слов, лечения рекомендовано не было. В настоящее время пациент чувствует себя хорошо, жалоб не предъявляет. Пациент не курит, алкогольные напитки употребляет «как все», то есть «по праздникам, и, может, пару бутылок пива по выходным». Регулярными физическими упражнениями не занимается, работа малоподвижная. Отец умер от инсульта в возрасте 69 лет, мать жива и, со слов пациента, здорова, в возрасте 72 лет. У него два старших брата, и он не осведомлен о наличии у них каких-либо хронических заболеваний.

При осмотре: рост 177 см, масса тела 84 кг, окружность талии 103 см, температура тела 36,7°C. Кожные покровы обычной окраски, дыхание везикулярное, хрипов нет, частота дыхания 14 в минуту. Границы относительной сердечной тупости слева - на 1 см влево от левой срединно-ключичной линии, справа - по правому краю грудины, тоны сердца ритмичные, ясные, ЧСС - 78 в минуту. АД - на левой руке 156/96 мм.рт.ст., на правой руке - 152/98 мм.рт.ст. По остальным органам и системам без отклонений от нормы.

Вопросы:

1. Предположите наиболее вероятный диагноз.
2. Обоснуйте поставленный Вами диагноз.
3. Составьте и обоснуйте план дополнительного обследования пациента.
4. Какие нефармакологические методы лечения следует рекомендовать пациенту?
5. Препараты каких групп антигипертензивных лекарственных средств возможно рекомендовать пациенту. Обоснуйте свой выбор.

№128. Мужчина 24 лет предъявляет жалобы на повышение температуры до 40°C, сопровождавшееся ознобом; инспираторную одышку при небольшой физической нагрузке; боли в области сердца, не связанные с физической нагрузкой, умеренной интенсивности, длительные.

Из анамнеза известно, что употребляет героин в течение 4 лет (инъекции в локтевые вены, область паха). За 2 недели до госпитализации отметил повышение температуры до 40°C. В качестве жаропонижающих больной принимал нестероидные противовоспалительные препараты. Через 3 суток температура снизилась до 37,2-37,4°C, самочувствие несколько улучшилось. Однако через 10 дней лихорадка возобновилась, в связи с чем пациент был госпитализирован.

При осмотре: кожа бледная, чистая. Периферические лимфатические узлы не увеличены. ИМТ - 18 кг/м. Температура тела - 38,9°C. В лёгких дыхание везикулярное, проводится во все отделы. ЧДД - 18 в минуту. Тоны сердца ясные, на основании мечевидного отростка - систолический шум, усиливающийся на высоте вдоха с задержкой дыхания. Акцент 2-го тона на а. pulmonalis. АД - 110/60 мм рт. ст., ЧСС - 100 ударов в мин. Живот мягкий, при пальпации безболезненный. Печень выступает на 2 см из-под края рёберной дуги, край печени гладкий. Отёки стоп и голеней. Симптом поколачивания отрицательный с обеих сторон. Мочеиспускание не нарушено.

В анализах: эритроциты - $3,3 \times 10^{12}$ /л, гемоглобин - 126 г/л, лейкоциты - $15,8 \times 10^9$ /л, палочкоядерные нейтрофилы - 15%, СОЭ - 42 мм/ч, альбумина сыворотки крови - 29 г/л, креатинин - 66 мкмоль/л, СКФ - 92 мл/мин/1,73м², СРБ - 120 мг/л (в норме - до 5 мг/л). В общем анализе мочи: удельный вес - 1016, эритроциты - 0-1 в поле зрения.

При посеве крови на стерильность дважды выделен *S. аигеш*, чувствительный к оксациллину, цефтриаксону.

Данные ЭхоКГ: размеры камер сердца не увеличены. Митральный клапан: створки уплотнены, характер движения створок разнонаправленный. Трикуспидальный клапан: створки уплотнены, утолщены, визуализируются средней эхоплотности структуры на средней и передней створках размерами 1,86 и 1,11x0,89 см; характер движения створок разнонаправленный, трикуспидальная регургитация III-IV степени.

Вопросы:

1. Предложите наиболее вероятный диагноз.
2. Обоснуйте поставленный Вами диагноз.
3. Составьте и обоснуйте план дополнительного обследования пациента.
4. Тактика ведения больного, немедикаментозная и медикаментозная терапия. Обоснуйте свой выбор.
5. Какова Ваша дальнейшая лечебная тактика? Обоснуйте Ваш выбор.

№129. Пациент А. 45 лет, инженер. Жалобы на озноб, повышение температуры тела до 39°C, одышку инспираторного характера при обычной физической нагрузке, сухой кашель, боль при глубоком дыхании и кашле справа в подлопаточной области, общую слабость, утомляемость, потливость в ночное время.

Заболел остро три дня назад после переохлаждения, когда появились вышеуказанные жалобы. Принимал жаропонижающие препараты с незначительным эффектом. Обратился к врачу-терапевту участковому в поликлинику. В связи с тяжестью состояния и подозрением на пневмонию направлен в приёмный покой стационара по месту жительства. В анамнезе: работает 15 лет инженером на машиностроительном заводе. Не курит. Ранее у врача не наблюдался.

Объективно: общее состояние тяжёлое. Кожные покровы повышенной влажности. Цианоз губ. Рост - 175 см, вес - 72 кг. Окружность талии - 100. Периферических отёков нет. Периферические лимфатические узлы не увеличены. Температура 39°C. Грудная клетка нормостеническая. При глубоком дыхании некоторое отставание в дыхании правой половины грудной клетки. ЧДД - 24 в минуту. Справа по лопаточной линии отмечается притупление перкуторного звука. При аускультации справа ниже угла лопатки выслушивается ослабленное везикулярное дыхание, звонкие мелкопузырчатые хрипы. Ритм сердца правильный, соотношение тонов в норме, шумов нет. ЧСС - 110 ударов в минуту. АД - 100/60 мм рт. ст. При поверхностной пальпации живот мягкий, безболезненный. Печень по Курлову - 9x8x7 см, при пальпации нижний край гладкий, безболезненный. Стул оформленный, без примесей. Мочеиспускание свободное, безболезненное.

Общий анализ крови: эритроциты - $4,08 \times 10^{12}$ /л, гемоглобин - 120 г/л, лейкоциты - $13,2 \times 10^9$ /л, юные - 2%, палочки - 12%, сегменты - 56%, лимфоциты - 27%, моноциты - 3%,

СОЭ - 38 мм/ч.

На обзорной рентгенографии грудной клетки в прямой и боковой проекциях: справа в нижней и средней доле затемнение в виде инфильтрата.

Вопросы:

1. Предположите наиболее вероятный диагноз.
2. Обоснуйте поставленный Вами диагноз.
3. Составьте и обоснуйте план дополнительного обследования пациента.
4. Какая тактика и терапия требуется пациенту при поступлении? Обоснуйте свой выбор. Назовите критерии адекватности терапии.
5. Через 72 часа на фоне лечения сохраняются признаки интоксикации, лихорадка (температура 37,9°C), ЧДД - 22 в мин., имеется гнойная мокрота. В общем анализе крови: лейкоциты - $11 \times 10^9/\text{л}$, нейтрофилы - 82%, юных форм - 7%. Какова Ваша дальнейшая лечебная тактика? Обоснуйте Ваш выбор.

№130. Больной С., 21 год. Жалобы на общую слабость, быструю утомляемость, сильную потливость, сердцебиение перебои в работе сердца, постоянные ноющие боли в области сердца без иррадации, не связанные с физической нагрузкой, лихорадку субфебрильного характера, познабливание, снижение аппетита.

Отмечает плохое самочувствие в течение 2 месяцев. Последние 2-3 недели состояние усугубилось появлением одышки при незначительной физической нагрузке. За последний месяц больной потерял в весе 7 кг.

Объективно: состояние удовлетворительное, положение тела активное, сознание ясное, кожные покровы бледные, имеют светло-кофейный оттенок, акроцианоз, кожа влажная.

На внутренних сторонах предплечий, бедер, голей симметричные петехиальные высыпания. На ладонях узелки Ослера. Ногти в форме часовых стекол.

Над легкими перкуторно легочный звук, границы в пределах нормы, дыхание везикулярное. Отмечается пульсация сонных и подключичных артерий, прекардиальная область не изменена. Верхушечный толчок в пятом межреберье на 0,5 см кнаружи от срединно-ключичной линии, ограниченный. Границы относительной сердечной тупости: левая – на 0,5 см кнаружи от срединно-ключичной линии, верхняя – край 3 ребра, правая – правый край грудины. I тон на верхушке сердца, второй тон на аорте ослаблены. На уровне 3-4 ребра у левого края грудины и во второе межреберье справа выслушивается убывающий протодиастолический шум. Сердечный ритм неправильный, единичные экстрасистолы, ЧСС – 140/мин., пульс – 120/мин., АД – 160/50 мм рт.ст.

Живот правильной формы, мягкий, безболезненный при пальпации. Печень выступает из-под края реберной дуги на 4 см, край ровный, гладкий, закругленный, умеренно болезненный, размеры по Курлову – 14-11-9 см. Селезенка выступает по Курлову – 8x10 см. Голени отечны.

Вопросы

1. Укажите ваш предварительный диагноз.
2. Составьте план обследования с указанием основных параклинических исследований.

3. Составьте план лечения с указанием диеты, режима основных групп лекарственных препаратов

№131. Больной С., 56 лет. Жалобы на внезапные приступы потери сознания, которые начинаются с головокружения, «темных» кругов перед глазами. Со слов жены: потеря сознания длится около 20-30 секунд, сопровождается судорожными подергиваниями конечностей, иногда непроизвольным мочеиспусканием. Приступ внезапно прекращается и больной не помнит, что с ним было.

9 месяцев назад перенес острый крупноочаговый инфаркт миокарда в области задней стенки левого желудочка. Приступы потери сознания появились 2 дня назад.

Объективно: общее состояние удовлетворительное. Кожные покровы чистые, нормальной окраски. Дыхание везикулярное, хрипов нет. Границы относительной сердечной тупости умеренно расширены влево. Тоны сердца глухие, ритм правильный. Пульс – 42 в мин. АД – 150/90 мм рт.ст. Живот при пальпации мягкий, безболезненный. Печень не пальпируется. Периферические отеки не определяются. На ЭКГ, снятой в приемном отделении - синусовая брадикардия, ЧСС – 40 в мин. Рубцовые изменения на задней стенке левого желудочка.

Вопросы

1. Сформулируйте предварительный диагноз.
2. Составьте план обследования.
3. Составьте план лечения, указав режим, диету, медикаментозное лечение (группы препаратов без указания конкретного лекарственного средства), физиолечение и др. методы лечения.

№132. Пациент Д. 52 лет обратился в поликлинику с жалобами на жажду, сухость во рту, учащённое мочеиспускание, ночью до 3 раз, частые боли в затылке, утомляемость при физической нагрузке. Данные жалобы беспокоят в течение года. Из анамнеза выяснено, что много лет избыточный вес, ведёт малоподвижный образ жизни, работает бухгалтером. Головные боли возникают после стрессов на работе. Сухость во рту возникает после съеденной сладкой пищи, которой пациент злоупотребляет. Ранее больной к врачам не обращался. У матери гипертоническая болезнь. Не курит. Аллергический анамнез не отягощён.

При осмотре повышенного питания. ИМТ 31 кг/м², объем талии (ОТ) 100 см. Кожные покровы и слизистые обычной окраски. Периферические лимфоузлы не увеличены. В лёгких - перкуторно звук лёгочный, аускультативно - дыхание везикулярное, хрипов нет, ЧДД - 17 в минуту. Тоны сердца ослаблены, ритм правильный, акцент II тона над аортой, ЧСС - 64 уд. в мин., АД - 180/100 мм рт.ст. Язык влажный чистый, живот пальпаторно безболезненный, увеличен в объёме за счёт подкожно-жировой клетчатки. Размеры печени по Курлову 11*10*6 см, выступает на 2 см из-под рёберной дуги. Желчный пузырь не пальпируется. Селезёнка не увеличена. Симптом

Пастернацкого отрицателен с обеих сторон. Периферическая пульсация на артериях стоп сохранена, не снижена.

В общем анализе крови: эритроциты - $4.4 \cdot 10^{12}$ /л, гемоглобин - 142 г/л, ЦП - 0.85, лейкоциты $5.6 \cdot 10^9$ /л, лейкоцитарная формула без особенностей, СОЭ - 9 мм/ч.

В общем анализе мочи: удельный вес - 1018, белка нет, глюкозурия ++, лейкоциты 2-3 в поле зрения, эритроциты отсутствуют.

В биохимическом анализе крови: общий холестерин 6.9 ммоль/л, триглицериды 3.,6 ммоль/л, ЛПВП 0,9 ммоль/л, глюкоза крови 9,2 ммоль/л, Нв А1с 7.6%. АЛТ 65 МЕ/л, АСТ 35 МЕ/л, билирубин общий 17 мкмоль/л, прямой 5 мкмоль/л, не прямой - 12 мкмоль/л. Амилаза 60 ЕД.

Рентгенография лёгких - без патологии.

ЭКГ - синусовый ритм, признаки гипертрофии левого желудочка, ЧСС 64 уд/мин.

УЗИ брюшной полости - печень увеличена ($12 \cdot 10 \cdot 7$ см), неравномерно уплотнена, «блестит», желчный пузырь не увеличен стенка 4 мм, взвесь, конкрементов нет, поджелудочная железа неравномерно уплотнена, не увеличена.

Вопросы:

1. Предположите наиболее вероятный диагноз.
2. Обоснуйте поставленный Вами диагноз.
3. Составьте и обоснуйте план дополнительного обследования пациента.
4. Назначьте терапию. Обоснуйте свой выбор.
5. Через 6 месяцев регулярной терапии - АД колеблется в пределах 150-160/90-95 мм рт.ст., глюкоза натощак - 5,4 ммоль/л, Нв А1с 6.5%, общий холестерин - 4,5 ммоль/л, ТГ - 1,5 ммоль/л, ХС-ЛПВП - 1,2 ммоль/л, креатинин - 88 мкмоль/л, альбуминурия - 10 мг/сутки. Какова Ваша дальнейшая лечебная тактика? Обоснуйте Ваш выбор.

№133. Больной Т. 42 лет госпитализирован в стационар по направлению врача-терапевта участкового с жалобами на слабость, сонливость в дневное время, желтушность кожных покровов, чувство тяжести в правом подреберье, периодические носовые кровотечения после физической работы, увеличение живота в объёме, отёки на нижних конечностях в области стоп и голеней.

В анамнезе: тяжесть в правом подреберье беспокоит в течение последних 3 месяцев. За последний месяц отметил нарастание общей слабости, увеличение живота и желтуху. Употребляет водку по 200 г ежедневно в течение последнего года, наблюдается у нарколога. Употребление наркотиков отрицает. Гемотрансфузий, оперативных вмешательств не было.

Объективно: состояние средней тяжести. Сознание ясное. Тест связывания чисел -40 сек. Рост - 178 см, вес - 62 кг. Кожа обычной влажности, желтушная. В области груди и верхней части спины видны «сосудистые звездочки». Склеры глаз иктеричны. Отёки стоп и нижней трети голеней. В лёгких дыхание везикулярное, побочных дыхательных шумов нет. ЧДД - 18 в

мин. При аускультации тоны сердца ритмичные, шумов нет. ЧСС -78 ударов в минуту. АД - 110/70 мм рт. ст. Язык влажный, малиновый, сосочки сглажены. Живот увеличен в объёме, пупок сглажен, на передней брюшной стенке радиально от пупка определяются расширенные, извитые вены. В положении лёжа живот распластан. При пальпации мягкий, болезненный в правом подреберье. Размеры печени по Курлову -15 x 15 x13 см. Нижний край печени при пальпации плотный, бугристый. Стул оформленный, коричневый, без патологических примесей. Размеры селезёнки - 15x12. Мочеиспускание свободное, безболезненное, моча тёмно-жёлтая.

Общий анализ крови: эритроциты - $4,1 \times 10^{12}$ /л; Нв- 122 г/л; цветовой показатель -0,9%; тромбоциты - 98×10^9 /л, лейкоциты - $3,2 \times 10^9$ /л, эозинофилы - 1%, палочкоядерные нейтрофилы - 4%, сегментоядерные нейтрофилы - 63%, лимфоциты - 29%, моноциты -3%, СОЭ - 22 мм/ч.

Биохимические анализы: общий билирубин - 130 мкмоль/л, прямой билирубин -100 мкмоль/л, АЛТ - 120 Ед/л, АСТ - 164 Ед/л. МНО - 2, альбумин - 28 г/л.

Фиброгастроуденоскопия: варикозное расширение вен пищевода I ст.

Ультразвуковое исследование брюшной полости: переднезадний размер правой доли печени - 170 мм, контуры чёткие и неровные. Паренхима неравномерно диффузно-повышенной эхогенности. Диаметр портальной вены - 16 мм. Желчный пузырь нормальных размеров, содержимое - желчь. Гепатикохоледох не расширен. Селезёнка расположена обычно, структура однородная, паренхима средней эхогенности. Площадь селезёнки - 36,1 см². Свободная жидкость в брюшной полости.

Вопросы:

1. Предположите наиболее вероятный диагноз.
2. Обоснуйте поставленный Вами диагноз.
3. Составьте и обоснуйте план дополнительного обследования пациента.
4. Какая тактика и терапия требуется пациенту при поступлении. Обоснуйте свой выбор.
5. Какие возможны осложнения данного заболевания?

№134. Больная У. 24 лет, фельдшер, была направлена в стационар с жалобами на боли воспалительного ритма в суставах кистей, голеностопных суставах, наличие утренней скованности в суставах до 1 часа. Также отмечает повышение температуры тела до субфебрильных цифр по вечерам, появление сыпи на лице в области скул, общую слабость, выпадение волос.

Из анамнеза: считает себя больной в течение 2 лет, когда начала отмечать появление гиперемии кожи лица и шеи в ответ на инсоляцию. С лета настоящего года после гиперинсоляции (отдыхала на юге) и перегревания появились эритематозные высыпания на шее, руках. Через две недели после возвращения домой отметила повышение температуры тела до фебрильных цифр. По месту жительства выставлен диагноз ОРЗ, проводилась терапия антибактериальными препаратами без эффекта. При дополнительном обследовании выявлен белок в моче. Направлена в стационар.

При осмотре: общее состояние средней степени тяжести. Кожные покровы: эритематозная сыпь в виде «бабочки» на коже лица, области декольте. Симметричные отёки до нижней трети голеней. Слизистые чистые. Дыхание везикулярное, хрипов нет. ЧДД - 17 в минуту. Тоны сердца ясные, ритм правильный. ЧСС - 92 ударов в 1 минуту, АД - 140/80 мм рт. ст. Живот мягкий, безболезненный, печень не выступает из-под края рёберной дуги по срединно-ключичной линии. Мочеиспускание свободное, безболезненное. Стул регулярный, оформленный.

Припухлость в области II, III пястнофаланговых и II проксимальных межфаланговых суставов, в области голеностопных суставов; ограничение движений за счет болей, хват кистей - 80%; деформаций нет.

Обследование.

Общий анализ крови: эритроциты - $3,6 \times 10^{12}$ /л, гемоглобин - 86 г/л, тромбоциты - 100×10^9 /л, лейкоциты - $1,6 \times 10^9$ /л, эозинофилы - 1%, палочкоядерные нейтрофилы - 8%, сегментоядерные нейтрофилы - 59%, лимфоциты - 25%, моноциты - 4%, СОЭ - 22 мм/ч.

Общий анализ мочи - мутная, цвет - желтый, плотность - 1,022, реакция - кислая, белок - 0,560 г/л, глюкоза - отрицательная, лейкоциты - 20-25 в поле зрения.

Биохимический анализ крови: креатинин - 118 мкмоль/л, мочевины - 8,8 ммоль/л, общий белок - 67 г/л, альбумины - 45%, а1 - 4%, а2 - 15%, Р - 9%, у - 27%, фибриноген - 6,3 г/л. Антитела к ДНК и антинуклеарный фактор - более 200 Ед/мл.

Вопросы:

1. Предположите наиболее вероятный диагноз.
2. Обоснуйте поставленный Вами диагноз.
3. Составьте и обоснуйте план дополнительного обследования пациента.
4. Препараты каких групп лекарственных средств Вы бы рекомендовали пациенту в составе комбинированной терапии? Обоснуйте свой выбор.
5. Через 6 месяцев регулярной терапии и соблюдения рекомендаций: эритроциты - $4,4 \times 10^{12}$ /л, гемоглобин - 119 г/л, тромбоциты - 210×10^9 /л, лейкоциты - $5,1 \times 10^9$ /л, глюкоза натощак - 4,9 ммоль/л, общий холестерин - 4,9 ммоль/л, креатинин - 108 мкмоль/л, СКФ (по формуле СКД-ЕП) = 60,3 мл/мин; суточная потеря белка - 0,240 г/сут. Какова Ваша дальнейшая лечебная тактика? Обоснуйте Ваш выбор.

№135. Мужчина 28 лет обратился к врачу-терапевту участковому с жалобами на повышение температуры тела до $39,2^{\circ}\text{C}$ с ознобами, кровоточивость десен, появление «синячков» на коже без видимых причин, общую слабость. Считает себя больным в течение 7 дней, когда появилось повышение температуры, принимал Парацетамол с кратковременным эффектом. Слабость стала прогрессивно нарастать, появилась кровоточивость.

Из анамнеза жизни: наличие хронических заболеваний отрицает. Родители здоровы. Имеет специальное среднее образование, работает технологом. Служил в армии на подводной лодке.

Объективно: состояние средней степени тяжести. Температура тела 37,5°C. Кожные покровы бледные, обычной влажности. На коже нижних конечностей - экхимозы; петехии на коже плеч, предплечий; в ротовой полости - единичные петехиальные элементы. При аускультации дыхание везикулярное, ЧДД - 19 в минуту. Тоны сердца приглушены, ритм правильный. ЧСС - 92 удара в минуту. АД - 100/65 мм рт. ст. Живот при пальпации мягкий, безболезненный. Край печени пальпируется на 1 см ниже края реберной дуги, размеры по Курлову - 16x10x9 см. Селезёнка пальпируется, эластичная, безболезненная, перкуторные размеры 10x8 см.

Общий анализ крови: эритроциты - $2,3 \times 10^{12}$, Нв - 78 г/л, тромбоциты - 30×10^9 , лейкоциты - $28,9 \times 10^9$, бласты - 32%, миелоциты - 0%, юные нейтрофилы - 0%, палочкоядерные нейтрофилы - 5%, сегментоядерные нейтрофилы - 38, лимфоциты - 25, СОЭ - 30.

Вопросы:

1. Какой предварительный диагноз можно поставить?
2. Обоснуйте поставленный Вами диагноз.
3. Какие обследования необходимо назначить для уточнения диагноза?
4. Выберите и обоснуйте тактику ведения больного.
5. Какие осложнения возможны при данном заболевании.

№136. На приёме у врача-терапевта участкового в поликлинике женщина 61 года предъявляет жалобы на наличие безболезненных опухолевидных эластичных образований по боковой поверхности шеи и в подмышечных областях, а также на тяжесть в левом подреберье при быстрой ходьбе, повышенную потливость. Вышеуказанные жалобы появились около года назад, постепенно нарастали.

Объективно: общее состояние удовлетворительное. Кожные покровы и видимые слизистые обычной окраски. Пальпируются конгломераты увеличенных подчелюстных, шейных, подмышечных, паховых лимфоузлов, при пальпации - эластичные, безболезненные, малоподвижные, кожа над ними не изменена, симметрично увеличены - шейные и подчелюстные до 2-3 см, подмышечные до 3-4 см, паховые до 4 см в диаметре. В легких дыхание везикулярное, хрипов не слышно, ЧДД - 18 в минуту. Тоны сердца ясные, ЧСС - 78 ударов в минуту. АД - 120/80 мм рт. ст. Живот мягкий, безболезненный. Край печени не выступает из-под края рёберной дуги. Селезёнка выступает на 2 см из-под края рёберной дуги, край эластичный, безболезненный.

Общий анализ крови: эритроциты - $3,6 \times 10^{12}$, Нв - 129 г/л, тромбоциты - 200×10^9 /л, лейкоциты - 39×10^9 , палочкоядерные нейтрофилы - 2%, сегментоядерные нейтрофилы - 2%, лимфоциты - 92%, моноциты - 4%, СОЭ - 30 мм/ч, тени Боткина-Гумпрехта - 1-2 в поле зрения.

Вопросы:

1. Какой предварительный диагноз можно поставить?
2. Обоснуйте поставленный Вами диагноз.
3. Какие обследования необходимо назначить для уточнения диагноза?
4. Выберите и обоснуйте тактику ведения больного.
5. Каков прогноз при данном заболевании, и какие возможны осложнения?

№137. Больная Л. 48 лет работает преподавателем, обратилась в поликлинику с жалобами на боли в пястно-фаланговых, проксимальных межфаланговых суставах кистей, лучезапястных, плечевых, голеностопных суставах, в плюснефаланговых суставах стоп; слабость в кистях; утреннюю скованность до обеда; субфебрильную температуру по вечерам, общую слабость.

Из анамнеза. Считает себя больной около 3 месяцев, когда появились боли в суставах. За медицинской помощью не обращалась, лечилась нестероидными противовоспалительными мазями, без улучшения. В течение последнего месяца появились боли и припухание в суставах кистей, стоп, в лучезапястных и голеностопных суставах, утренняя скованность в течение дня, субфебрильная температура тела. Похудела за период болезни на 6 кг.

Общее состояние удовлетворительное. Кожные покровы чистые, цианоза, отёков нет. Периферические лимфоузлы не увеличены. Дыхание везикулярное, хрипов нет. ЧДД - 18 в минуту. Тоны сердца ясные, ритм правильный. ЧСС - 78 ударов в минуту. АД - 120/70 мм рт. ст. Живот мягкий, безболезненный. Печень у края рёберной дуги.

Локальный статус: кисти правильные. II, III проксимальные межфаланговые суставы и II, III пястно-фаланговые суставы болезненные, припухшие. Болезненность в лучезапястных суставах, плечевых суставах. Хват кистей правой 80%, левой - 70%. Оценка самочувствия по визуально-аналоговой шкале (ВАШ) - 60 мм.

Обследование.

Общий анализ крови: эритроциты - $3,5 \times 10^{12}$ /л, гемоглобин - 131 г/л, лейкоциты - $8,6 \times 10^9$ /л, эозинофилы - 1%, палочкоядерные нейтрофилы - 8%, сегментоядерные нейтрофилы - 55%, лимфоциты - 30%, моноциты - 6%, СОЭ - 54 мм/ч.

Биохимические анализы крови: глюкоза - 3,2 ммоль/л, общий билирубин - 15 мкмоль/л, креатинин - 54 мкмоль/л; общий белок - 76 г/л, альбумины - 50%, глобулины: α_1 - 6%, α_2 - 14%, β - 12%, γ - 17%, СРБ - 17,2 мг, фибриноген - 5,8 г/л, мочевая кислота - 0,24 ммоль/л (норма 0,16-0,4 ммоль/л).

Ревматоидный фактор: ИФА - 62 МЕ/мл (в норме до 15 МЕ/мл). Антитела к ДНК - отрицательные. АЦЦП >200 Ед/мл.

На рентгенографии кистей, стоп: суставные щели умеренно сужены на уровне проксимальных суставов кистей. Определяются единичные эрозии. Костная структура изменена за счет эпифизарного остеопороза на уровне пястно-фаланговых суставов, плюснефаланговых суставов, единичных кистовидных просветлений.

Вопросы:

1. Предположите наиболее вероятный диагноз.
2. Обоснуйте поставленный Вами диагноз.
3. Составьте и обоснуйте план дополнительного обследования пациента.
4. Препарат какой группы лекарственных средств Вы бы рекомендовали пациенту в составе комбинированной терапии. Обоснуйте свой выбор.
5. Через 6 месяцев регулярной терапии: гемоглобин - 134 г/л, СОЭ - 38 мм/час, СРБ - 10,2 мг/л, РФ - 17,2 МЕ/мл, сывороточное железо - 19 мкмоль/л. Сохраняются боли во II, III пястно-фаланговых, проксимальных межфаланговых суставах кистей, лучезапястных суставах, утренняя скованность до 2-3 часов. Какова Ваша дальнейшая лечебная тактика? Обоснуйте Ваш выбор.

№138. Пациент Е. 23 лет, автомеханик. Заболел две недели назад после переохлаждения. Врачом по месту жительства диагностирован острый тонзиллит. Была рекомендована терапия Амоксициллином курсом 10 дней, однако через 3 дня в связи со значительным улучшением самочувствия и нормализацией температуры тела лечение пациент прекратил. Через две недели после указанных событий больной отметил появление отёков на лице, общую слабость и недомогание, снизился аппетит, появилась головная боль, также моча стала тёмно-красного цвета и уменьшилось её количество. Наряду с вышеперечисленными симптомами пациента беспокоили боли в животе и пояснице. При измерении артериального давления - АД 140/90 мм рт. ст.

При осмотре: кожные покровы бледные. При аускультации лёгких дыхание везикулярное, побочных дыхательных шумов нет, ЧДД - 17 в минуту. Тоны сердца приглушены, ритм правильный. АД - 140 и 90 мм рт. ст. ЧСС - 90 ударов в минуту. Живот мягкий, безболезненный. Размеры печёночной тупости по Курлову - 11 x 9x8 см. Диурез - 700 мл в сутки.

Проведено лабораторное исследование.

Общий анализ крови: гемоглобин - 136 г/л, лейкоциты - $10,8 \times 10^9$ /л, СОЭ - 70 мм/час;

Общий анализ мочи: относительная плотность - 1025, протеинурия - 1,5 г/л, лейкоциты - 14-15 в поле зрения, эритроциты - сплошь покрывают все поле зрения;

Биохимический анализ крови: общий белок - 62 г/л, альбумин - 39 г/л, холестерин - 4,5 ммоль/л, мочевина - 5,6 мкмоль/л, креатинин - 110 мкмоль/л, СКФ - 79,4 мл/мин/1,73 м² по СКД-ЕРІ, титр АСЛ-О - 1:1000.

УЗИ почек: почки увеличены в размерах, контуры ровные, расположение типичное; дифференцировка слоев паренхимы нарушена, эхогенность паренхимы умеренно повышена; чашечно-лоханочная система без деформаций и эктазий.

Вопросы:

1. Предположите наиболее вероятный диагноз.
2. Обоснуйте поставленный Вами диагноз.
3. Назовите план обследования пациента.

4. Назначьте необходимую терапию.
5. Укажите, в каких случаях при данном заболевании проводится иммуносупрессивная терапия.

№139. Больная 69 лет обратилась к врачу-терапевту участковому с жалобами на пульсирующие постоянные головные боли в височных областях, снижение зрения, ноющие боли в мышцах плеч, коленных, плечевых, локтевых суставах, скованность до 12 часов дня, похудание на 5 кг за последний год.

Анамнез заболевания: болеет в течение 2 лет, началось с болей в суставах, мышцах, затем присоединились головные боли, снижение зрения. В связи с усилением симптомов обратилась к врачу.

Объективно: состояние удовлетворительное. Кожные покровы и видимые слизистые физиологической окраски. Обнаружены плотные и извитые височные артерии, болезненные при пальпации. Периферические лимфоузлы не увеличены. Отёков и синовитов нет. Дыхание везикулярное, хрипов нет. Тоны сердца ясные, ритмичные. Живот мягкий, безболезненный.

Общий анализ крови: гемоглобин - 110 г/л, эритроциты - $3,3 \times 10^{12}/л$, лейкоциты - $5 \times 10^9/л$, СОЭ - 36 мм/ч, палочкоядерные нейтрофилы - 5%, сегментоядерные нейтрофилы - 55%, лимфоциты - 34%, моноциты - 4%, эозинофилы - 2%, базофилы - 0%. СРБ - 15 мг/дл.

Вопросы:

1. Выскажите предполагаемый предварительный диагноз.
2. Обоснуйте поставленный Вами диагноз.
3. Составьте план дополнительного обследования.
4. Дифференциальный диагноз.
5. План лечения.

№140. Пациент З. 43 лет предъявляет жалобы на утомляемость, слабость, головные боли, одышку при ходьбе, боли в области коленных суставов, возникающие при спуске по лестнице, «стартовые» боли, утреннюю скованность в течение 20 минут, ограничение объёма движений.

Анамнез болезни: болеет около 4 лет, когда появились вышеперечисленные жалобы, за медицинской помощью не обращался, занимался самолечением, принимал настои трав, периодически (1-2 раза в год) - массаж суставов и туловища. Начало заболевания постепенное: появились умеренные боли в коленных суставах после значительной физической нагрузки, в вечерние часы и в первую половину ночи, утренняя скованность в течение 10 мин. На фоне относительно стабильного течения болезни 2-3 раза в год - ухудшение самочувствия: усиление болей в коленных суставах и появление их припухлости.

Анамнез жизни. С подросткового и юношеского возраста наблюдалась значительная прибавка веса, что связывал с хорошим питанием и малоподвижным образом жизни. Работал бухгалтером, последние 6 лет - заместителем главного бухгалтера предприятия. Наследственный анамнез:

мать страдает сахарным диабетом, отец умер в 52-летнем возрасте от инфаркта миокарда, имел какое-то заболевание суставов. Не курит, алкоголем не злоупотребляет.

Объективный статус: состояние удовлетворительное, правильного телосложения, повышенного питания. Рост - 180 см, вес - 107 кг, окружность талии - 115 см. Кожные покровы чистые, физиологической окраски. Периферические лимфатические узлы не увеличены. Периферических отёков нет. Тонус мышц нормальный. Суставы обычной формы, движения не ограничены, крепитация в коленных суставах при движении. Дыхательная система: частота дыханий - 18 в 1 минуту. Пальпация грудной клетки безболезненная, голосовое дрожание умеренно ослаблено над всей поверхностью легких. Перкуторно - лёгочный звук, аускультативно - дыхание везикулярное с обеих сторон, хрипов нет. Сердечно-сосудистая система: верхушечный толчок не пальпируется. Перкуторно: правая граница относительной сердечной тупости на 1 см снаружи от правого края грудины, верхняя - нижний край III ребра, левая - 2 см снаружи от левой среднеключичной линии. Тоны сердца у верхушки умеренно приглушены, акцент II тона над аортой, ЧСС - 84 удара в минуту, ритм правильный. АД - 165/95 мм рт. ст. Пищеварительная система: язык и слизистая полости рта розового цвета, чистые. Живот увеличен в объеме, симметричный, участвует в акте дыхания, мягкий. Пальпация органов брюшной полости затруднена за счет избыточной подкожно-жировой клетчатки. Размеры печени по Курлову - 9x8x7 см. Размеры селезенки - 8x5 см.

Лабораторные и инструментальные данные.

Общий анализ крови: эритроциты - $4,9 \times 10^{12}$ /л, гемоглобин - 147 г/л, лейкоциты - $8,2 \times 10^9$ /л, эозинофилы - 2%, палочкоядерные нейтрофилы - 1%, сегментоядерные нейтрофилы - 67%, лимфоциты - 25%, моноциты - 4%.

Общий анализ мочи: относительная плотность - 1019, белок - 0,033 г/л, эпителий - единичный в поле зрения.

Биохимический анализ крови: общий белок - 68 г/л, альбумины - 55%, глобулины 45%, билирубин общий - 18 мкмоль/л, прямой - 13 мкмоль/л, непрямой - 5 мкмоль/л, глюкоза - 6,4 ммоль/л, общий холестерин - 7,1 ммоль/л, холестерин липопротеинов высокой плотности - 0,78 ммоль/л, триглицериды - 2,6 ммоль/л, содержание фибриногена 5,3 г/л.

ЭКГ: ритм синусовый, 80 в мин. Горизонтальное пол. эл. оси. Гипертрофия левого желудочка.

Вопросы:

1. Выскажите предполагаемый предварительный диагноз.
2. Обоснуйте поставленный Вами диагноз.
3. Составьте план дополнительного обследования.
4. Дифференциальный диагноз.
5. План лечения.

№141. Больной 23 лет обратился к врачу-терапевту участковому с жалобами на отёки лица, век, туловища, конечностей, снижение количества выделяемой за сутки мочи, слабость, головную боль.

Из анамнеза известно, что страдает хроническим тонзиллитом. Подобные симптомы впервые появились 2 года назад, длительно лечился в нефрологическом отделении, получал преднизолон с положительным эффектом, выписан из стационара в удовлетворительном состоянии. После выписки у врача не наблюдался, не лечился, хотя отмечал периодически отёки на лице. 2 недели назад переболел ангиной, после этого состояние резко ухудшилось, появились вышеуказанные жалобы. При осмотре АД -150/95 мм рт. ст., ЧСС - 92 удара в минуту, ЧДД - 22 в мин.

Данные обследования.

Общий анализ крови: эритроциты - $3,4 \times 10^{12}$ /л, гемоглобин - 124 г/л, цветовой показатель - 0,89, лейкоциты - $5,4 \times 10^9$ /л, лейкоцитарная формула - в норме, СОЭ - 42 мм/ч.

Биохимическое исследование: общий белок крови - 35,6 г/л, альбумины - 33%, холестерин крови - 9 ммоль/л.

Общий анализ мочи: удельный вес - 1012, белок - 5,4 г/л, эритроциты выщелоченные - 20-25 в поле зрения, восковидные цилиндры - 9-10 в поле зрения.

Вопросы:

1. Укажите основной клинико-лабораторный синдром.
2. Сформулируйте предположительный диагноз.
3. Какие дополнительные исследования необходимы для уточнения диагноза?
4. Назначьте лечение в соответствии с клиническими рекомендациями по терапии больных с данной патологией.
5. Каковы ориентировочные сроки временной нетрудоспособности при данном заболевании? Как часто следует производить диспансерное наблюдение?

№142. Больная 18 лет обратилась к врачу-терапевту участковому с жалобами на боли в поясничной области, учащенное мочеиспускание, озноб.

Из анамнеза известно, что часто болеет ОРВИ, периодически отмечает тупые боли внизу живота, на этом фоне бывает субфебрильная температура; иногда отмечается болезненное мочеиспускание.

При осмотре: кожные покровы обычной окраски, температура $37,8^{\circ}\text{C}$. В лёгких дыхание везикулярное, хрипов нет. Число дыхательных движений - 20 в минуту. Тоны сердца ясные, ритмичные. Частота сердечных сокращений - 96 в минуту. Симптом Пастернацкого положительный с обеих сторон. Мочеиспускание учащено и болезненно. Отеков нет.

Общий анализ крови: гемоглобин - 114 г/л, эритроциты - $4,5 \times 10^{12}$ /л, лейкоциты - $18,5 \times 10^9$ /л, палочкоядерные нейтрофилы - 10%, сегментоядерные нейтрофилы - 70%, лимфоциты - 22%, моноциты - 9%, СОЭ - 28 мм/час.

Общий анализ мочи: реакция щелочная, белок - 0,06%, лейкоциты - сплошь на все поле зрения, эритроциты - 1-2 в поле зрения, бактерии - значительное количество.

УЗИ почек: почки расположены правильно, размеры на верхней границе нормы. Чашечно-лоханочная система расширена с обеих сторон.

Вопросы:

1. Предположите наиболее вероятный диагноз.
2. Обоснуйте поставленный Вами диагноз.
3. Укажите дополнительные методы исследования для уточнения диагноза.
4. Назовите исследование, необходимое для назначения адекватной терапии.
5. Назовите мероприятия диспансерного наблюдения за больной при достижении ремиссии.

№143. Больной М. 24 лет обратился к врачу-терапевту участковому с жалобами на головную боль, общую слабость и утомляемость, снижение аппетита.

Из анамнеза известно, что в возрасте 14 лет после перенесенного ОРЗ у пациента появились отёки лица, сохранялась субфебрильная температура в течение 3-4 месяцев, были изменения в моче. Лечился у педиатра около года «от нефрита», получал Преднизолон. Последний год чувствовал себя хорошо, заметных отёков не было. Во время медосмотра выявлено повышение АД - 140/90 мм. рт. ст. и пастозность лица. Было рекомендовано обратиться в поликлинику по месту жительства для обследования и верификации диагноза.

При осмотре: нормального телосложения, ИМТ = 21 кг/м, кожа бледная, сухая, имеются следы расчесов на руках, поясице, туловище, отёки лица и кистей рук. Язык сухой, с коричневатым налетом. В лёгких дыхание везикулярное, хрипов нет. Границы относительной сердечной тупости расширены влево на 1,5 см от срединно-ключичной линии. Пульс - 76 ударов в минуту, высокий. АД - 140/90 мм рт. ст. Живот мягкий, безболезненный при пальпации во всех отделах. Печень и селезёнка не увеличены. Симптом поколачивания по поясничной области отрицательный. Отмечает уменьшение выделяемой мочи. Отёков на нижних конечностях нет.

Общий анализ крови: эритроциты - $3,2 \times 10^{12}$ /л, гемоглобин - 105 г/л, лейкоциты - $5,2 \times 10^9$ /л, палочкоядерные нейтрофилы - 4%, сегментоядерные нейтрофилы - 65%, эозинофилы - 3%, моноциты - 5%, лимфоциты - 23%, СОЭ - 12 мм/ч.

Биохимические исследования крови: общий холестерин - 7 ммоль/л, креатинин крови - 170 мкмоль/л, мочевины крови - 11 ммоль/л.

В анализах мочи: удельный вес - 1009, белок - 1,1%, лейкоциты - 2-4 в поле зрения, эритроциты выщелочные - 7-10 в поле зрения, гиалиновые цилиндры - 2-3 в поле зрения. Альбуминурия - 250 мг/сут. СКФ (по формуле СКД-ЕРІ) - 55 мл/мин.

Вопросы:

1. Предположите наиболее вероятный диагноз.
2. Обоснуйте предполагаемый диагноз.
3. Нужны ли дополнительные исследования для уточнения диагноза?
4. Какова дальнейшая тактика ведения пациента?
5. Препарат какой группы лекарственных средств Вы бы рекомендовали пациенту в качестве нефропротективной терапии? Обоснуйте свой выбор.

№144. Больной 18 лет обратился к врачу-терапевту участковому с жалобами на боли в животе, рвоту, повышение температуры.

Анамнез: заболел вчера (со слов больного, после сильного переохлаждения), когда у него появились боли в суставах рук и ног, повысилась температура до 38,5°C. Утром появилась частая рвота, боли в животе схваткообразного характера, вздутие живота.

Объективно: у больного отмечено повышение температуры до 38°C, обложенный сухой язык. Патологии со стороны лёгких и сердца не выявлено. Отмечается вздутие живота и напряжение передней брюшной стенки, положительный симптом Щеткина-Блюмберга. Пульс - 110 в мин. АД - 110/70 мм рт. ст. На голенях обильные петехиальные высыпания. Выраженная припухлость и болезненность при пальпации голеностопных, коленных и лучезапястных суставов справа и слева.

Общий анализ крови: эритроциты - $4,2 \times 10^{12}$ /л, гемоглобин - 136 г/л, тромбоциты - 200×10^9 /л, лейкоциты - $21,0 \times 10^9$ /л, эозинофилы - 12%, палочкоядерные - 10%, сегментоядерные - 68%, лимфоциты - 6%, моноциты - 4%, СОЭ - 42 мм/час.

Биохимические исследования крови: креатинин - 290 мкмоль/л, АсАТ - 17 Ед/л; АлАТ - 23 Ед/л, глюкоза - 4,9 ммоль/л.

Общий анализ мочи: удельный вес - 1021; белок - 0,068 г/л; лейкоциты - 6-8 в поле зрения; эритроциты - 20-25 в поле зрения свежие, неизмененные.

Вопросы:

1. Укажите основной синдром в клинической картине.
2. Сформулируйте предположительный диагноз.
3. С какими заболеваниями необходимо провести дифференциальную диагностику в первую очередь?
4. Какие дополнительные исследования необходимы для подтверждения диагноза?
5. Какие группы лекарственных препаратов и немедикаментозные методы лечения являются наиболее важными в терапии данного заболевания?

№145. Больная 30 лет. Обратилась в поликлинику с жалобами на частое и болезненное мочеиспускание, боли в поясничной области справа, выделение мутной мочи, повышение температуры тела до 37,6°C.

Из анамнеза: впервые подобные проявления отмечались у пациентки 10 лет назад во время беременности. Проводилась антибактериальная терапия в

стационаре, роды - без осложнений. В последующем обострения заболевания не отмечалось. Ухудшение состояния 5 дней назад после переохлаждения.

Объективно: состояние средней степени тяжести. Кожные покровы обычной окраски, периферических отёков нет. Периферические лимфатические узлы не увеличены. Грудная клетка обычной формы. Частота дыхания - 20 в минуту. В лёгких дыхание везикулярное, хрипы не выслушиваются. Границы относительной сердечной тупости в пределах нормы. Тоны сердца приглушены, ритм правильный. ЧСС - 90 в минуту. АД - 140/90 мм рт. ст. Живот мягкий, безболезненный. Печень у края рёберной дуги. Симптом поколачивания положительный справа.

Анализ крови: гемоглобин - 118 г/л, эритроциты - $4,0 \times 10^{12}$ /л, лейкоциты - $14,0 \times 10^9$ /л, эозинофилы - 1%, палочкоядерные нейтрофилы - 10%, сегментоядерные нейтрофилы - 65%, лимфоциты - 20%, моноциты - 4%, тромбоциты - $200,0 \times 10^9$, СОЭ - 24 мм/час.

Биохимические показатели крови: креатинин - 0,08 ммоль/л, мочевины - 6,5 ммоль/л.

Общий анализ мочи: удельный вес - 1010, белок - 0,07 мг/л, реакция кислая, лейкоциты - 15-20 в поле зрения, эритроциты - 0-1 в поле зрения.

УЗИ почек: почки обычной формы и размеров. Чашечно-лоханочная система почек деформирована и уплотнена. Конкрементов нет.

Вопросы:

1. Какой можно поставить диагноз?
2. Какие дополнительные методы обследования необходимо назначить больной для уточнения диагноза? Обоснуйте.
3. Можно ли проводить лечение больной в амбулаторных условиях? Показания для госпитализации.
4. Перечислите препараты для этиотропной терапии, длительность лечения и контроль эффективности лечения.
5. Какую фитотерапию можно рекомендовать в период ремиссии заболевания?

№146. В кардиологическое отделение госпитализирован больной К. 24 лет, студент. Жалобы на одышку при ходьбе до 100 м, усиление одышки в горизонтальном положении, сердцебиение, общую слабость, отеки на ногах. В течение 2 месяцев отмечает появление одышки, слабости. Неделю назад появились перебои в работе сердца и сердцебиение, с этого же времени появились отёки на ногах.

Из перенесённых заболеваний отмечает ОРЗ, аппендэктомию в детском возрасте, грипп около 4 лет назад.

Объективно: общее состояние тяжёлое. Кожа бледная. Отёки голеней, стоп. Периферические лимфатические узлы не увеличены. Притупление перкуторного звука в нижних отделах лёгких. Дыхание везикулярное, в нижних отделах крепитирующие хрипы, ЧДД - 26 в минуту. Верхушечный толчок в VI межреберье на 3 см кнаружи от левой среднеключичной линии. Границы относительной тупости сердца: правая на 2 см кнаружи от правого

края грудины, верхняя - II межреберье по левой среднеключичной линии, левая - по передней подмышечной линии. Тоны сердца приглушены, систолический шум на верхушке и в V точке аускультации. Ритм сердца неправильный, ср. ЧСС - 122 удара в 1 минуту, АД - 100/80 мм рт. ст., средний пульс - 105 в 1 мин, неритмичный. Размеры печени по Курлову - 14 > 11 > 10 см.

Общий анализ крови: гемоглобин - 125 г/л, лейкоциты - $4,0 \times 10^7$ /л, СОЭ - 10 мм/ч. При рентгенографии органов грудной клетки выявлен синдром кардиомегалии. Эхо-КС: дилатация левого и правого желудочков, диффузный гипокинез, фракция выброса - 28%.

ЭКГ: фибрилляция предсердий, ср. ЧЖС - 132 в 1 мин.

Вопросы:

1. Предположите наиболее вероятный диагноз.
2. Какие изменения миокарда выявляются при гистологическом исследовании при данном заболевании?
3. Перечислите ЭКГ признаки фибрилляции предсердий.
4. Назначьте лечение данному пациенту.
5. Нуждается ли пациент в восстановлении синусового ритма?

№147. Мужчина 56 лет обратился к врачу-терапевту участковому с появившимися после переохлаждения жалобами на кашель с небольшим количеством трудно отделяемой слизисто-гноной мокроты, одышку при незначительной физической нагрузке, повышение температуры тела до $37,4^{\circ}\text{C}$.

Кашель с мокротой отмечает в течение 10 лет. Обострения заболевания 3-4 раза в год, преимущественно в холодную сырую погоду. Около 2 лет назад появилась одышка при физической нагрузке, мокрота стала отходить с трудом. Пациент курит 30 лет по 1 пачке в день.

При осмотре: лицо одутловатое, отмечается теплый цианоз, набухание шейных вен на выдохе. Грудная клетка бочкообразной формы. Над лёгочными полями перкуторный звук с коробочным оттенком. Дыхание равномерно ослаблено, с обеих сторон выслушиваются сухие свистящие хрипы. ЧДД - 24 в мин. Тоны сердца приглушены, акцент 2 тона на лёгочной артерии, там же выслушивается диастолический шум, ритм правильный, ЧСС - 90 ударов в минуту. АД - 120/80 мм рт. ст. Живот мягкий, безболезненный. Печень и селезёнка не пальпируются. Периферических отёков нет.

Анализ крови: гемоглобин - 168 г/л, лейкоциты - $9,1 \times 10^9$ /л, эозинофилы - 1%, нейтрофилы - 73%, лимфоциты - 26%, СОЭ - 28 мм/ч.

Рентгенограмма органов грудной клетки: лёгочные поля повышенной прозрачности, лёгочный рисунок усилен, деформирован, сосудистый рисунок усилен в центре и обеднён на периферии, корни лёгких расширены, выбухание ствола лёгочной артерии. Инфильтративных изменений не выявлено.

ЭКГ: признаки гипертрофии правого желудочка.

Данные спирометрии: снижение ЖЕЛ - до 80%, ОФВ1 - до 32% от должных величин.

Вопросы:

1. Сформулируйте клинический диагноз.
2. Какие дополнительные исследования необходимо провести для подтверждения диагноза?
3. Назначьте лечение.
4. Критерии назначения антибактериальной терапии при данном заболевании.
5. Определите показания к госпитализации.

№148. Больная З. 21 года, инвалид с детства (ДЦП, задержка психического развития), поступила в клинику с жалобами матери на быструю утомляемость, выпадение волос, снижение аппетита, бледность кожи, извращение вкуса (ест землю), неустойчивый стул.

Анамнез жизни: отказывалась от еды, если в её состав входило мясо (со слов бабушки). Часто ела землю. Врачами за это время не наблюдалась, ничем не болела, профилактические прививки не сделаны.

При поступлении в стационар состояние расценено как тяжёлое. Больная вялая, почти безразлична к окружающему. Сознание ясное, на осмотр реагирует вяло. Кожа и видимые слизистые очень бледные. В углах рта «заеды». В лёгких везикулярное дыхание. Тоны сердца ритмичные, приглушены, на верхушке и над областью крупных сосудов выслушивается систолический шум мягкого тембра. Живот мягкий, безболезненный во всех отделах при пальпации. Печень +3 см ниже рёберного края. Селезёнка пальпируется у края подреберья, мягко-эластической консистенции. Моча светлая, стул 1-2 раза в день. Зрение и слух не нарушены. Склеры светлые. Менингеальной, общемозговой и очаговой симптоматики не отмечается.

Общий анализ крови: гемоглобин - 60 г/л, эритроциты - $2,6 \times 10^{12}$ /л, ретикулоциты - 0,4%, цветовой показатель - 0,63, лейкоциты - $7,2 \times 10^9$ /л, палочкоядерные нейтрофилы - 2%, сегментоядерные нейтрофилы - 70%, эозинофилы - 4%, лимфоциты - 16%, моноциты - 10%, СОЭ - 18 мм/ч.

Биохимический анализ крови: общий белок - 68 г/л, мочевины - 3,2 ммоль/л, билирубин общий - 20,0 мкмоль/л, сывороточное железо - 4,1 мкмоль/л (норма 10,6-33,6 мкмоль/л), железосвязывающая способность сыворотки - 103 мкмоль/л (норма 40,6-62,5), свободный гемоглобин не определяется.

Анализ кала на скрытую кровь (тремякратно): отрицательно.

Вопросы:

1. Выскажите предполагаемый предварительный диагноз.
2. Обоснуйте поставленный Вами диагноз.
3. Составьте план дополнительного обследования.
4. Дифференциальный диагноз.
5. План лечения.

№149. Больной К. 39 лет обратился к врачу-терапевту участковому с жалобами на сухой кашель, повышение температуры до $37,5^{\circ}\text{C}$, общую слабость, боль в грудной клетке при дыхании. В анамнезе - переохлаждение.

Объективно: бледность кожных покровов, небольшое отставание правой половины грудной клетки при дыхании. При перкуссии лёгких ясный легочный звук над всей поверхностью лёгких. При аускультации: ослабленное дыхание и шум трения плевры с правой стороны ниже угла лопатки.

Рентгенологическое исследование органов грудной клетки - без патологии.

Вопросы:

1. Сформулируйте предварительный диагноз.
2. Обоснуйте поставленный Вами диагноз.
3. Укажите объём дообследования, необходимый для уточнения диагноза.
4. С какими заболеваниями требуется провести дифференциальную диагностику данного состояния?
5. При прогрессировании заболевания уменьшились кашель и боль в грудной клетке, появилась выраженная одышка, при клиническом осмотре появились притупление перкуторного тона, ослабление везикулярного дыхания и голосового дрожания в нижних отделах правого легкого. Какое инструментальное исследование следует выполнить повторно и с какой целью?

№150. Женщина 32 лет обратилась к врачу-терапевту участковому с жалобами на учатившиеся в течение последнего месяца приступы удушья, они сопровождаются слышимыми на расстоянии хрипами, кашлем с выделением небольшого количества вязкой мокроты, после чего наступает облегчение. Подобные состояния беспокоят около 2 лет, не обследовалась. В анамнезе аллергический ринит. Ухудшение состояния связывает с переходом на новую работу в библиотеку. В течение последнего месяца симптомы возникают ежедневно, ночью 3 раза в неделю, нарушают активность и сон.

Объективно: общее состояние удовлетворительное. Нормостенической конституции. Кожные покровы бледно-розового цвета, высыпаний нет. Периферические отёки отсутствуют. Над лёгкими дыхание жёсткое, выслушиваются рассеянные сухие свистящие хрипы. ЧДД - 18 в минуту. Тоны сердца ясные, ритм правильный, ЧСС - 72 удара в минуту. АД - 120/80 мм рт. ст. Живот при пальпации мягкий, безболезненный.

Общий анализ крови: эритроциты - $4,2 \times 10^{12}$ /л, гемоглобин - 123 г/л, лейкоциты - $4,8 \times 10^9$ /л, эозинофилы - 16%, сегментоядерные нейтрофилы - 66%, лимфоциты - 18%, моноциты - 2%, СОЭ - 10 мм/ч.

Анализ мокроты общий: слизистая, лейкоциты - 5-7, плоский эпителий - 7-10 в поле зрения, детрит в небольшом количестве, спирали Куршманна.

Рентгенограмма легких. Инфильтративных теней в лёгких не определяется. Диафрагма, тень сердца, синусы без особенностей.

Спиротест. Исходные данные: ЖЕЛ - 82%, ОФВ1 - 62%, ФЖЕЛ - 75%. Через 15 минут после ингаляции 800 мкг Сальбутамола: ОФВ1 - 78%.

Вопросы:

1. Сформулируйте клинический диагноз. Обоснуйте степень тяжести заболевания.
2. Как проводится проба с бронходилататором? Оцените результаты.
3. Какие исследования необходимо провести для подтверждения диагноза?
4. Назначьте лечение.
5. Имеются ли показания к назначению ингаляционных глюкокортикоидов в данном случае?

№151. Больная 36 лет направлена врачом-терапевтом участковым в клинику с жалобами на резкую слабость, головокружение, мелькание мушек перед глазами, одышку при физической нагрузке, периодически возникающие колющие боли в области сердца, склонность к употреблению мела, теста.

В анамнезе: слабость и быстрая утомляемость отмечаются около 6 лет, к врачу не обращалась. Во время беременности 2 года назад в гемограмме выявлялась анемия лёгкой степени, препараты железа не получала. Ухудшение состояния около 2-х недель, когда появилась одышка и боли в области сердца. Акушерско-гинекологический анамнез: гиперполименоррея с 12 лет, беременностей - 5, роды - 2, медицинских аборт - 3. Из перенесенных заболеваний: простудные, язвенная болезнь 12-перстной кишки, хронический пиелонефрит.

Объективно: кожные покровы бледные, сухие. Ногти с поперечной исчерченностью, расслаиваются. Периферические лимфатические узлы не пальпируются. В лёгких везикулярное дыхание, хрипов нет. Тоны сердца приглушены, ритм правильный, систолический шум на верхушке сердца. ЧСС - 92 удара в минуту. АД - 100/60 мм рт. ст. Язык влажный, сосочки сглажены. Печень и селезёнка не пальпируются. Симптом поколачивания отрицателен с обеих сторон.

Общий анализ крови: гемоглобин - 82 г/л, эритроциты - $3,2 \times 10^{12}$ /л, цветовой показатель - 0,7, ретикулоциты - 13%, тромбоциты - 180×10^9 /л, лейкоциты - $4,2 \times 10^9$ /л, палочкоядерные нейтрофилы - 6%, сегментоядерные нейтрофилы - 62%, лимфоциты - 29%, моноциты - 3%, СОЭ - 18 м/ч; анизоцитоз, гипохромия эритроцитов.

Содержание железа в сыворотке крови - 4,0 мкмоль/л, общая железосвязывающая способность сыворотки - 86,4 мкмоль/л, насыщение трансферрина - 5,0%, сывороточный ферритин - 10 мкг/л.

Вопросы:

1. Поставьте предварительный диагноз больной.
2. Чем может быть обусловлен систолический шум на верхушке сердца?
3. Какие лабораторные и инструментальные методы исследования необходимо назначить больной для уточнения диагноза?
4. Назначьте лечение. Обоснуйте выбор терапии.
5. Какие рекомендации Вы могли бы дать пациентке по вторичной профилактике заболевания?

№152. Женщина 53 лет обратилась к врачу-терапевту участковому с жалобами на изжогу, боли за грудиной, появляющиеся после еды и физической нагрузки. Отмечает также усиление болей при наклонах и в горизонтальном положении. Из анамнеза известно, что изжога беспокоит около 20 лет. Не обследовалась. Последние 2 месяца появились данные боли за грудиной. При осмотре: состояние удовлетворительное. Индекс массы тела (ИМТ) - 39 кг/м². Кожные покровы обычной окраски, чистые. В лёгких - дыхание везикулярное, хрипов нет. Тоны сердца ясные, ритмичные, ЧСС - 72 удара в минуту, АД - 120/80 мм рт. ст. При пальпации живот мягкий, безболезненный. Печень по краю рёберной дуги. Размеры - 10>9>8 см. Селезенка не пальпируется. Данные фиброгастродуоденоскопии: в нижней трети пищевода выявлены эрозии, занимающие около 40% окружности пищевода.

Вопросы:

1. Предположите наиболее вероятный диагноз.
2. Обоснуйте поставленный Вами диагноз.
3. Составьте и обоснуйте план дополнительного обследования пациента.
4. Дайте немедикаментозные рекомендации больному.
5. Какое медикаментозное лечение Вы бы рекомендовали пациентке? Обоснуйте свой выбор.

№153. Мужчина 60 лет обратился к врачу-терапевту участковому с жалобами на боли в эпигастрии через 20 минут после еды, рвоту, приносящую облегчение, похудел за месяц на 7 кг. Боли в эпигастрии беспокоят около 2 месяцев. При осмотре: состояние удовлетворительное. Кожные покровы обычной окраски, чистые. В лёгких - дыхание везикулярное, хрипов нет. Тоны сердца ясные ритмичные, ЧСС - 72 удара в минуту, АД - 120/80 мм рт. ст. При пальпации живот мягкий, болезненный в эпигастрии. Печень по краю рёберной дуги. Размеры - 10x9x8 см. Селезёнка не пальпируется. Проведена фиброгастродуоденоскопия: в средней трети желудка язвенный дефект 3 см в диаметре, взята биопсия.

Вопросы:

1. Сформулируйте предварительный диагноз.
2. Обоснуйте поставленный Вами диагноз.
3. Составьте план дифференциального диагноза.
4. Составьте план дополнительного обследования.
5. Какое медикаментозное лечение Вы бы рекомендовали пациенту? Обоснуйте свой выбор.

№154. Больной 35 лет обратился в поликлинику с жалобами на жидкий стул с примесью крови 5-6 раза в сутки, повышение температуры тела до 37,5°C, слабость, головокружение, боли в голеностопных, локтевых, плечевых суставах.

Заболел около 2 месяцев назад, когда повысилась температура тела, появились боли в суставах. Проводилось несколько курсов антибактериальной терапии, на фоне чего появился жидкий стул.

Объективно: кожные покровы бледные, чистые. При пальпации живот мягкий, болезненный в подвздошных областях. Печень не выступает из-под края рёберной дуги. Размеры печени по Курлову - 10x9x8 см. Селезёнка не пальпируется.

В общем анализе крови: эритроциты - $3,2 \times 10^{12}$ /л, гемоглобин - 61 г/л, лейкоциты - 11×10^9 /л, тромбоциты - 350×10^9 %, СОЭ - 30 мм/ч.

Вопросы:

1. Сформулируйте предварительный диагноз.
2. Обоснуйте поставленный Вами диагноз.
3. Составьте план дифференциального диагноза.
4. Составьте план дополнительного обследования.
5. Сформулируйте и обоснуйте план лечения.

№155. Больной С. 25 лет поступил в стационар с жалобами на кашель с большим количеством слизисто-гнойной мокроты (до 300 мл/сут) с неприятным запахом; кровохарканье, повышение температуры до 39°C , недомогание, одышку. Известно, что около 2 недель назад лечился по поводу пневмонии, но самостоятельно покинул отделение и продолжил лечение амбулаторно. Ухудшение около 2 дней назад.

Объективно: пониженного питания, кожные покровы бледные. Пульс - 94 в минуту, ритмичный, АД - 100/70 мм рт. ст. Границы сердца смещены вправо на 1,5 см, тоны сердца приглушены, акцент II тона над лёгочной артерией. Над лёгкими слева перкуторно определяется коробочный звук. Дыхание везикулярное, ослабленное. Слева в нижних отделах выслушиваются звучные влажные средне- и мелкопузырчатые хрипы. ЧД - 24 в минуту.

Вопросы:

1. Предположите наиболее вероятный диагноз.
2. Обоснуйте поставленный Вами диагноз.
3. Составьте и обоснуйте план дополнительного обследования пациента.
4. Обоснуйте тактику лечения пациента.
5. Есть ли показания у больного к хирургическому лечению? Обоснуйте.

№156. Больная М. 52 лет обратилась в поликлинику с жалобами на немотивированную слабость, повышенную утомляемость, постоянное ощущение тяжести в левом подреберье, снижение аппетита, чувство быстрого насыщения. Указанные жалобы появились около 5 месяцев назад и постепенно стали более выраженными.

При осмотре обращает на себя внимание увеличение селезёнки (выступает из-под края реберной дуги на 6 см).

Анализ крови: гемоглобин - 105 г/л, цветовой показатель - 0,94, лейкоциты - $68,3 \times 10^9$ /л (промиелоциты - 1%, нейтрофильные миелоциты - 2%, нейтрофильные метамиелоциты - 6%, нейтрофильные палочкоядерные - 14%, нейтрофильные сегментоядерные - 58%, лимфоциты - 9%, эозинофилы - 2%, базофилы - 7%, моноциты - 1%), тромбоциты - 440×10^9 /л. Активность щелочной фосфатазы нейтрофилов снижена.

Вопросы:

1. Предположите и обоснуйте наиболее вероятный диагноз.
2. Составьте план дополнительного обследования пациентки для подтверждения диагноза.
3. Какие показатели анализа крови данной больной не соответствуют хронической стадии заболевания, ответ обоснуйте.
4. Цитогенетический анализ выявил наличие Ph-хромосомы, в соответствии с клиническими признаками пациентка была стратифицирована в категорию промежуточного риска. Укажите начальную тактику лечения для данной пациентки.
5. Назовите признаки полной гематологической ремиссии при лечении данного заболевания. Ответ обоснуйте.

№157. Больной П. 70 лет обратился в поликлинику с жалобами на повышенную утомляемость, немотивированную слабость, ощущение тяжести в левом подреберье, снижение массы тела на 8 кг за последний месяц. В анамнезе: артериальная гипертония, язвенная болезнь двенадцатиперстной кишки.

При осмотре обращает на себя внимание увеличение лимфатических узлов в области передней поверхности шеи, в надключичных и подмышечных впадинах. Лимфатические узлы безболезненные, ненапряженные, подвижные, имеют эластическую консистенцию. Селезёнка увеличена (+5 см).

В анализах крови: гемоглобин - 98 г/л, лейкоциты - $30 > 10^9$ /л, из них 50% лимфоциты, тромбоциты - $130 > 10^9$ /л, СОЭ - 16 мм/ч.

В мазке крови лимфоциты нормальных размеров, определяются «размазанные» клетки, тени Гумпрехта.

Вопросы:

1. Предположите наиболее вероятный диагноз.
2. Составьте и обоснуйте план дополнительного обследования пациента. Какой метод обследования необходимо провести в первую очередь? Ответ обоснуйте.
3. Определите стадию заболевания у данного пациента. Ответ обоснуйте.
4. Назначение какого препарата является оптимальным в данном случае?
5. Назовите возможные причины смерти пациентов с данным заболеванием.

№158. Больная 42 лет, домохозяйка, обратилась к врачу-терапевту участковому со следующими жалобами: в течение нескольких лет периодически отмечала общую слабость, немотивированный подъём температуры до субфебрильных цифр. Месяц назад после ОРЗ появилась умеренная болезненность и припухлость II и III пястно-фаланговых суставов, II, III, IV проксимальных межфаланговых суставов обеих кистей, лучезапястных суставов; утренняя скованность в течение 3 часов. Суставной синдром сопровождался повышением температуры тела до 37,3°C. Домашнюю работу выполняет с трудом.

Объективно: кожные покровы обычной окраски, чистые. Дыхание везикулярное, хрипов нет. Левая граница относительной сердечной тупости по среднеключичной линии. Тоны сердца ритмичные. АД - 130/80 мм рт. ст. Отмечается деформация вышеперечисленных суставов за счёт экссудативно-пролиферативных явлений, разлитая болезненность, активные и пассивные движения ограничены, болезненны.

Общий анализ крови: лейкоциты - $9,0 \times 10^7$ /л, СОЭ - 35 мм/час.

Биохимическое исследование крови: ревматоидный фактор (РФ) - 1:80. Антитела к циклическому цитруллинированному пептиду (АЦЦП) - 375,8 Ед/мл.

Рентгенограмма суставов кистей: обнаружен околоуставной остеопороз, сужение суставной щели, единичные узуры костей.

Вопросы:

1. Предположите наиболее вероятный диагноз.
2. Обоснуйте поставленный Вами диагноз.
3. Составьте и обоснуйте план дополнительного обследования пациента.
4. Какой будет тактика лечения данного заболевания?
5. Какой базисный препарат целесообразно назначить в данном случае и почему?

№159. Больная 65 лет, пенсионерка, обратилась в поликлинику с жалобами на общую слабость, утомляемость, сердцебиения, одышку при физической нагрузке, тошноту, отрыжку, тяжесть в эпигастрии. Признаки желудочной диспепсии около 15 лет. В последние полгода появились слабость, сердцебиения, одышка при нагрузке, онемение нижних конечностей. К врачам не обращалась.

Объективно: общее состояние средней тяжести. Кожные покровы бледные, лёгкая желтушность кожи и склер лимонного оттенка. Лицо одутловато. Рост - 160 см, масса тела - 68 кг. В лёгких везикулярное дыхание. Границы сердца смещены влево на 1 см, тоны немного приглушены, ЧСС - 90 в минуту, АД - 130/80 мм рт. ст. Язык малинового цвета, сосочки сглажены. Живот мягкий, безболезненный. Печень выступает на 1 см из-под края рёберной дуги, селезёнка не увеличена.

Клинический анализ крови: гемоглобин - 70 г/л, эритроциты - $2,9 \times 10^{12}$ /л, цветовой показатель - 1,3, ретикулоциты - 0,1%, лейкоцитарная формула без

особенностей, СОЭ -30 мм/час, MCV - 70 фл. В мазке крови обнаружены гиперсегментированные нейтрофилы, тельца Жолли и кольца Кебота.

Вопросы:

1. Какой наиболее вероятный диагноз у данной больной?
2. Обоснуйте поставленный Вами диагноз.
3. Составьте план дополнительного обследования пациента.
4. Какова Ваша дальнейшая лечебная тактика?
5. Укажите вероятные причины данного заболевания.

№160. Больной 20 лет при обращении в поликлинику предъявляет жалобы на общую слабость, головокружение, желтушное окрашивание кожи и склер. Неделю назад после переохлаждения повысилась температура до 38°C, были катаральные явления в течение 3 дней, по поводу чего принимал Парацетамол. Температура нормализовалась, но появилось желтушное окрашивание кожи и склер, нарастающая слабость. В прошлом также были эпизоды желтухи.

Объективно: состояние больного средней тяжести. Кожа бледно-желтушной окраски с лимонным оттенком, склеры иктеричны. Пульс - 90 в минуту, ритмичный, АД -110/80 мм рт. ст. В лёгких везикулярное дыхание. Живот мягкий, безболезненный. Печень у края рёберной дуги, селезенка +3 см. Клинический анализ крови: гемоглобин - 90 г/л, эритроциты - $3,1 \times 10^{12}$ /л, цветовой показатель - 0,9, ретикулоциты - 3%, лейкоцитарная формула - без особенностей, СОЭ - 10 мм/час. Билирубин крови - 33 мкмоль/л, реакция непрямая.

Вопросы:

1. Какой наиболее вероятный диагноз у данного больного?
2. Обоснуйте поставленный Вами диагноз.
3. Составьте план дополнительного обследования пациента.
4. Какова Ваша дальнейшая лечебная тактика?
5. Какие осложнения заболевания могут развиваться у больного?

12. Критерии оценивания собеседования

«Отлично»	Выпускник демонстрирует: свободное владение профессиональной терминологией; высокий уровень теоретических знаний и умение использовать их для решения профессиональных задач; исчерпывающее последовательное, обоснованное и логически стройное изложение ответа, без ошибок, высокое умение объяснять сущность клинических явлений и процессов. Речь грамотная, лаконичная, с правильной расстановкой акцентов. На дополнительные вопросы даёт уверенные правильные и точные ответы.
«Хорошо»	Выпускник демонстрирует: уверенное владение

	<p>профессиональной терминологией; достаточный уровень теоретических знаний и умения использовать их для решения профессиональных задач; достаточное умение объяснять сущность клинических явлений и процессов. Допускает не больше двух неточностей или несущественных ошибок в логике изложения ответа и/или в содержании. Речь грамотная. На дополнительные вопросы даёт правильные ответы.</p>
«Удовлетворительно»	<p>Выпускник демонстрирует: владение профессиональной терминологией; удовлетворительный уровень теоретических знаний и умения использовать их для решения профессиональных задач; удовлетворительное умение объяснять сущность клинических явлений и процессов; ответ дан в целом правильно, однако неполно; логика ответов недостаточно выстроена, допускает несколько неточностей, ошибок. Речь грамотная. Затрудняется в ответах на дополнительные вопросы, либо отвечает с ошибками.</p>
«Неудовлетворительно»	<p>Выпускник слабо владеет профессиональной терминологией, демонстрирует низкий уровень теоретических знаний и умения использовать их для решения профессиональных задач. Ответ не структурирован, допускает существенные ошибки. Встречает значительные затруднения при ответе на дополнительные вопросы, либо не отвечает на них.</p>

13. Рекомендации обучающимся по подготовке к государственному экзамену.

Междисциплинарный государственный экзамен является завершающим этапом освоения образовательной программы, механизмом оценки результатов обучения и установления соответствия уровня профессиональной подготовки выпускников требованиям ФГОС ВО. Подготовка к экзамену способствует закреплению, углублению и систематизации знаний в разрезе использования их при решении комплексных, практикоориентированных задач, приближенных к реальной профессиональной медицинской деятельности.

Государственный экзамен проходит в виде собеседования по вопросам задач, включающих в себя все разделы программы ГИА.

Для полноценной подготовки к государственной итоговой аттестации студенту необходимо максимально использовать все рекомендованные

учебно-методические ресурсы – учебники, учебно-методические и учебные пособия, а также собственные конспекты лекций. Конспекты помогут быстрее сориентироваться в теме, т.к. они в сжатом, концентрированном виде содержат главные вопросы по теме.

Представляется крайне важным посещение студентами проводимой перед междисциплинарным государственным экзаменом консультации. На консультации есть возможность задать вопросы преподавателю по тем разделам и темам, которые вызывают затруднения.

К ответу выпускника на государственном экзамене предъявляются следующие требования: ответ должен строго соответствовать объему билета; полностью раскрывать содержание вопросов билета; соответствовать нормам и правилам публичной речи; быть четким, обоснованным, логичным.

Во время ответа студент должен быть готовым к дополнительным или уточняющим вопросам. Дополнительные вопросы задаются членами государственной комиссии в рамках билета и связаны, как правило, с неполным ответом и направлены на уточнение ответа студента.

Важно, чтобы студент грамотно распределил время, отведенное для подготовки к государственной итоговой аттестации. Подготовку к экзамену студент должен вести систематично.

Этапы работы с конспектом и учебной литературой рекомендуется выстроить следующим образом:

1. Подготовить необходимую информационно-справочную и рекомендованную учебно-методическую литературу для получения исчерпывающих сведений по каждой теме программы экзамена.

2. Уточнить наличие содержания и объем материала в лекциях и учебной литературе для раскрытия вопроса. Подготовка к раскрытию проблемы по разным источникам – залог глубокой и основательной подготовки.

3. Дополнить конспекты недостающей информацией по отдельным аспектам, без которых невозможен полный ответ.

Памятка по сдаче экзамена:

Подготовка к ответу – 40 минут.

1. Внимательно прочтите содержание задачи, остановитесь на ключевых словах.

2. На листе устного ответа можно составить план ответа, наметив ключевые моменты и их взаимосвязь; удобно также делать краткие записи, структурирующие ответ.

3. Обратите внимание на то, что скажете в начале ответа. Лучше начинать изложение с того, в чем есть глубокая уверенность.

4. Отвечайте по существу вопросов задачи.

5. Экзаменаторами приветствуется, если студент не читает с листа, а свободно излагает материал, ориентируясь на заранее составленный план.

6. Проявляйте навыки деловой беседы: внимательно, не перебивая, выслушивайте вопросы экзаменатора; выражайте благодарность за заданные вопросы; если вопрос не понятен, переспросите или уточните его.

14. Перечень рекомендуемой литературы для подготовки к государственному экзамену

14.1. Основная литература

1. Внутренние болезни: учебник: в 2-х томах. Том 1: [рек. ГБОУ ВПО "Первый Моск. гос. мед. ун-т им. И.М. Сеченова] / под ред. В.С. Моисеева, А.И. Мартынова, Н.А. Мухина. - 3-е изд., испр. и доп. – М.: ГЭОТАР-Медиа, 2015. – 958 с.
2. Внутренние болезни: учебник: в 2-х томах. Том 2: [рек. ГБОУ ВПО "Первый Моск. гос. мед. ун-т им. И.М. Сеченова]: для студентов вузов / под ред. В.С. Моисеева, А.И. Мартынова, Н.А. Мухина. - 3-е изд., испр. и доп.– М.: ГЭОТАР-Медиа, 2015. - 895 с.
3. Внутренние болезни: учебник: [рек. ГОУ ВПО "Перв. Моск. гос. мед. ун-т им. И.М. Сеченова]: / В.И. Маколкин, С.И. Овчаренко, В.А. Сулимов. - 6-е изд., перераб. и доп. – М.: ГЭОТАР-Медиа, 2011. - 764 с.
4. Эндокринология: учебник: [рек. УМО]: для студ. вузов / И.И. Дедов, Г.А. Мельниченко, В.В. Фадеев. - 2-е изд., перераб. и доп. – М.: ГЭОТАР-Медиа, 2014. - 422 с.
5. Сторожаков Г.И. Поликлиническая терапия [Текст]: учебник для вузов, обучающихся по спец. 060101.65 "Леч. дело" по дисц. "Поликлиническая терапия" / Сторожаков Г.И., Чукаева И.И., Александров А.А. - 2-е изд., перераб. и доп. - М.: ГЭОТАР-Медиа, 2012. - 636, [4] с. : ил. + 1 CDROM.

14.2. Дополнительная литература

1. Внутренние болезни. Тесты и ситуационные задачи: учеб. пособие: [рек. ГОУ ВПО "Московская медицинская академия им. И.М. Сеченова]: для студентов вузов / В.И. Маколкин, В.А. Сулимов, С.И. Овчаренко, Н.С. Морозова. – М.: ГЭОТАР-Медиа, 2011. - 295 с.
2. Основные направления в лечении больных с хронической сердечной недостаточностью / Г.И. Сторожаков, Г.Е. Гендлин. – М.: Миклош, 2008. - 312с.
3. Профилактика сердечно-сосудистых заболеваний / Р.Г. Оганов, С.А. Шальнова, А.М. Калинина. – М.: ГЭОТАР-Медиа, 2009. - 216с.
4. Насонов Е.Л., Рациональная фармакотерапия ревматических заболеваний / В.А. Насонова, Е.Л. Насонов, Р.Т. Алекперов [и др.]; под общ. ред. В.А. Насоновой, Е.Л. Насонова. – М.: Литтерра, 2007. - 434 с.
5. Рациональная терапия ревматоидного артрита / Е.Л. Насонов, Н.В. Чичасова. – М.: Миклош, 2010. - 240 с.
6. Пожилой больной и инфекция: рук-во для врачей / Л.И. Дворецкий, С.В. Яковлев. – М.: ГЭОТАР-Медиа, 2008. - 368с.
7. Гарднер Д. Базисная и клиническая эндокринология. Кн. 1 / Гарднер, Шобек; пер. с англ. В.И. Кандрор [и др.]; под ред. Г.А. Мельниченко. – М.: Бином, 2010. – 463с.

8. Гарднер Д. Базисная и клиническая эндокринология. Кн. 2 / Дэвид Гарднер, Долорес Шобек; пер. с англ. под ред. Г.А. Мельниченко. – М.: Бином, 2011. - 696с.

9. Эндокринология. Клинические рекомендации: учеб. пособие / под ред. И.И. Дедова, Г.А. Мельниченко. - М.: ГЭОТАР-Медиа, 2007. – 304с.

14.3. Интернет-ресурсы

	ЭЛЕКТОРОННЫЕ ОБРАЗОВАТЕЛЬНЫЕ РЕСУРСЫ	Доступ к ресурсу
	Электронная библиотека РостГМУ. – URL: http://109.195.230.156:9080/opac/	Доступ неограничен
	Консультант студента [Комплекты: «Медицина. Здравоохранение. ВО»; «Медицина. Здравоохранение. СПО»; «Психологические науки»] : Электронная библиотечная система. – Москва : ООО «Политехресурс». - URL: https://www.studentlibrary.ru + возможности для инклюзивного образования	Доступ неограничен
	Консультант врача. Электронная медицинская библиотека : Электронная библиотечная система. – Москва : ООО «Высшая школа организации и управления здравоохранением. Комплексный медицинский консалтинг». - URL: http://www.rosmedlib.ru + возможности для инклюзивного образования	Доступ неограничен
	Научная электронная библиотека eLIBRARY. - URL: http://elibrary.ru	Открытый доступ
	Национальная электронная библиотека. - URL: http://нэб.рф/	Доступ с компьютеров библиотеки
	БД издательства Springer Nature. - URL: https://link.springer.com/ по IP-адресам РостГМУ и удалённо после регистрации, удалённо через КИАС РФФИ https://kias.rfbr.ru/reg/index.php (Нацпроект)	Доступ неограничен
	Wiley Online Library / John Wiley & Sons. - URL: http://onlinelibrary.wiley.com по IP-адресам РостГМУ и удалённо после регистрации (Нацпроект)	Доступ ограничен
	Wiley. Полнотекстовая коллекция электронных журналов Medical Sciences Journal Backfile : архив. – URL : https://onlinelibrary.wiley.com/ по IP-адресам РостГМУ и удалённо после регистрации (Нацпроект)	Бессрочная подписка
	Sage Publication : [полнотекстовая коллекция электронных книг eBook Collections]. – URL: https://sk.sagepub.com/books/discipline по IP-адресам РостГМУ (Нацпроект)	Бессрочная подписка

	Ovid Technologies : [Полнотекстовая архивная коллекция журналов Lippincott Williams and Wilkins Archive Journals]. – URL: https://ovidsp.ovid.com/autologin.cgi по IP-адресам РостГМУ (<i>Нацпроект</i>)	Бессрочная подписка
	Questel база данных Orbit Premium edition : база данных патентного поиска http://www.orbit.com/ по IP-адресам РостГМУ (<i>Нацпроект</i>)	Доступ ограничен
	Wiley : офиц. сайт; раздел «Open Access» / John Wiley & Sons. – URL: https://authorservices.wiley.com/open-research/open-access/browse-journals.html	Контент открытого доступа
	Российское образование. Единое окно доступа : федеральный портал. - URL: http://www.edu.ru/ . – Новая образовательная среда.	Открытый доступ
	Федеральный центр электронных образовательных ресурсов. - URL: http://srtv.fcior.edu.ru/	Открытый доступ
	Электронная библиотека Российского фонда фундаментальных исследований (РФФИ). - URL: http://www.rfbr.ru/rffi/ru/library	Открытый доступ
	Федеральная электронная медицинская библиотека Минздрава России. - URL: https://femb.ru/femb/	Открытый доступ
	Cochrane Library : офиц. сайт ; раздел «Open Access». - URL: https://cochranelibrary.com/about/open-access	Контент открытого доступа
	Кокрейн Россия : российское отделение Кокрановского сотрудничества / РМАНПО. – URL: https://russia.cochrane.org/	Контент открытого доступа
	Вебмединфо.ру : сайт [открытый информационно-образовательный медицинский ресурс]. – Москва. - URL: https://webmedinfo.ru/	Открытый доступ
	Univadis from Medscape : международ. мед. портал. - URL: https://www.univadis.com/ [Регулярно обновляемая база уникальных информационных и образовательных медицинских ресурсов].	Бесплатная регистрация
	Med-Edu.ru : медицинский образовательный видеопортал. - URL: http://www.med-edu.ru/ . Бесплатная регистрация.	Открытый доступ
	Мир врача : профессиональный портал [информационный ресурс для врачей и студентов]. - URL: https://mirvracha.ru .	Бесплатная регистрация

	DoctorSPB.ru : информ.-справ. портал о медицине [для студентов и врачей]. - URL: http://doctorspb.ru/	Открытый доступ
	МЕДВЕСТНИК : портал российского врача [библиотека, база знаний]. - URL: https://medvestnik.ru	Открытый доступ
	PubMed : электронная поисковая система [по биомедицинским исследованиям Национального центра биотехнологической информации (NCBI, США)]. - URL: https://pubmed.ncbi.nlm.nih.gov/	Открытый доступ
	Cyberleninka Open Science Hub : открытая научная электронная библиотека публикаций на иностранных языках. – URL: https://cyberleninka.org/	Контент открытого доступа
	Научное наследие России : электронная библиотека / МСЦ РАН . - URL: http://www.e-heritage.ru/	Открытый доступ
	КООВ.ru : электронная библиотека книг по медицинской психологии. - URL: http://www.koob.ru/medical_psychology/	Открытый доступ
	Президентская библиотека : сайт. - URL: https://www.prlib.ru/collections	Открытый доступ
	SAGE Openaccess : ресурсы открытого доступа / Sage Publications. – URL: https://uk.sagepub.com/en-gb/eur/open-access-at-sage	Контент открытого доступа
	EBSCO & Open Access : ресурсы открытого доступа. – URL: https://www.ebsco.com/open-access	Контент открытого доступа
	Lvrach.ru : мед. науч.-практич. портал [крупнейший проф. ресурс для врачей и мед. сообщества, созданный на базе науч.-практич. журнала «Лечащий врач»]. - URL: https://www.lvrach.ru/	Открытый доступ
	ScienceDirect : офиц. сайт; раздел «Open Access» / Elsevier. - URL: https://www.elsevier.com/open-access/open-access-journals	Контент открытого доступа
	Taylor & Francis. Dove Medical Press. Open access journals : журналы открытого доступа. – URL: https://www.tandfonline.com/openaccess/dove	Контент открытого доступа
	Taylor & Francis. Open access books : книги открытого доступа. – URL: https://www.routledge.com/our-products/open-access-books/taylor-francis-oa-books	Контент открытого доступа

	Thieme. Open access journals : журналы открытого доступа / Thieme Medical Publishing Group . – URL: https://open.thieme.com/home	Контент открытого доступа
	Karger Open Access : журналы открытого доступа / S. Karger AG. – URL: https://www.karger.com/OpenAccess/AllJournals/Index	Контент открытого доступа
	Архив научных журналов / НП НЭИКОН. - URL: https://arch.neicon.ru/xmlui/	Открытый доступ
	Русский врач : сайт [новости для врачей и архив мед. журналов] / ИД «Русский врач». - URL: https://rusvrach.ru/	Открытый доступ
	Directory of Open Access Journals : [полнотекстовые журналы 121 стран мира, в т.ч. по медицине, биологии, химии]. - URL: http://www.doaj.org/	Открытый доступ
	Free Medical Journals . - URL: http://freemedicaljournals.com	Открытый доступ
	Free Medical Books . - URL: http://www.freebooks4doctors.com	Открытый доступ
	International Scientific Publications . – URL: http://www.scientific-publications.net/ru/	Открытый доступ
	Эко-Вектор : портал научных журналов / IT-платформа российской ГК «ЭКО-Вектор». - URL: http://journals.eco-vector.com/	Открытый доступ
	Медлайн.Ру : научный биомедицинский журнал : сетевое электронное издание. - URL: http://www.medline.ru	Открытый доступ
	Медицинский Вестник Юга России : электрон. журнал / РостГМУ. - URL: http://www.medicalherald.ru/jour	Открытый доступ
	Вестник урологии («Urology Herald») : электрон. журнал / РостГМУ. – URL: https://www.urovest.ru/jour	Открытый доступ
	Южно-Российский журнал терапевтической практики / РостГМУ. – URL: http://www.therapeutic-j.ru/jour/index	Открытый доступ
	Рубрикатор клинических рекомендаций Минздрава России. - URL: https://cr.minzdrav.gov.ru/	Открытый доступ
	ФБУЗ « Информационно-методический центр » Роспотребнадзора : офиц. сайт. – URL: https://www.crc.ru	Открытый доступ

		доступ
	Министерство здравоохранения Российской Федерации : офиц. сайт. - URL: https://minzdrav.gov.ru	Открытый доступ
	Федеральная служба по надзору в сфере здравоохранения : офиц. сайт. - URL: https://roszdravnadzor.gov.ru/	Открытый доступ
	Всемирная организация здравоохранения : офиц. сайт. - URL: http://who.int/ru/	Открытый доступ
	Министерство науки и высшего образования Российской Федерации : офиц. сайт. - URL: http://minobrnauki.gov.ru/ (поисковая система Яндекс)	Открытый доступ
	Современные проблемы науки и образования : электрон. журнал. Сетевое издание. - URL: http://www.science-education.ru/ru/issue/index	Открытый доступ
	Словари и энциклопедии на Академике. - URL: http://dic.academic.ru/	Открытый доступ
	Официальный интернет-портал правовой информации. - URL: http://pravo.gov.ru/	Открытый доступ
	Образование на русском : образовательный портал / Гос. ин-т русс. яз. им. А.С. Пушкина. - URL: http://pushkininstitute.ru/	Открытый доступ
	История.РФ. [Главный исторический портал страны]. - URL: https://histrf.ru/	Открытый доступ
	Другие открытые ресурсы вы можете найти по адресу: http://rostgmu.ru → Библиотека → Электронный каталог → Открытые ресурсы интернет → далее по ключевому слову...	