

**ФЕДЕРАЛЬНОЕ ГОСУДАРСТВЕННОЕ БЮДЖЕТНОЕ ОБРАЗОВАТЕЛЬНОЕ  
УЧРЕЖДЕНИЕ ВЫСШЕГО ОБРАЗОВАНИЯ  
«РОСТОВСКИЙ ГОСУДАРСТВЕННЫЙ МЕДИЦИНСКИЙ УНИВЕРСИТЕТ»  
МИНИСТЕРСТВА ЗДРАВООХРАНЕНИЯ РОССИЙСКОЙ ФЕДЕРАЦИИ**

Кафедра биомедицины (и психофизиологии)

Оценочные материалы  
по дисциплине

**Биология, экология**

Специальность 32.05.01 Медико-профилактическое дело

2024

**1. Перечень компетенций, формируемых дисциплиной или в формировании которых участвует дисциплина**

**общепрофессиональных (ОПК):**

Код и наименование общепрофессиональной компетенции	Индикатор(ы) достижения общепрофессиональной компетенции
ОПК-3 Способен распространять знания о здоровом образе жизни, направленные на повышение санитарной культуры и профилактику заболеваний населения	ИД-1 ОПК-3 Владеть алгоритмом основных физико-химических, математических и иных естественнонаучных методов исследований.  ИД-2 ОПК-3 Уметь интерпретировать результаты физико-химических, математических и иных естественнонаучных исследований при решении профессиональных задач.

**2. Виды оценочных материалов в соответствии с формируемыми компетенциями**

Наименование компетенции	Виды оценочных материалов	
		Задания закрытого типа
<b>ОПК-3</b>	Задания открытого типа: Вопросы для собеседования	75 с эталонами ответов

**ОПК- 3:**

**Задания закрытого типа:**

Задание 1. Инструкция: Выберите один правильный ответ.

В микропрепарате видна неклеточная структура, содержащая множество ядер в цитоплазме и ограниченная общей биологической мембраной. Как называется такая структура?

1. ядро
2. митохондрии
3. ЭПС
4. симпласт
5. лизосомы

*Эталон ответа:* 4. симпласт

Задание 2. Инструкция: Выберите один правильный ответ.

В цитоплазме при ультрацитохимических исследованиях обнаружены вакуолизированные тельца, ограниченные мембраной. В их содержимом выявлена высокая концентрация различных гидролаз. О каких структурных образованиях идёт речь?

1. ядро
2. митохондрии

3. ЭПС
4. симпласт
5. лизосомы

*Эталон ответа:* 5. лизосомы

Задание 3. Инструкция: Выберите один правильный ответ.

При перемещении клетка встретила частицу органического вещества. Каков возможный механизм поступления этого вещества в клетку?

1. пиноцитоз
2. диффузия
3. осмос
4. активный транспорт

*Эталон ответа:* 4. активный транспорт

Задание 4. Инструкция: Выберите один правильный ответ.

Методом электронной гистохимии установлено, что в цитоплазме клеток печени в процессе жизнедеятельности могут появляться и исчезать розеткообразные структуры, содержащие гликоген. Как называются такие структуры клетки?

1. ядро
2. митохондрии
3. ЭПС
4. симпласт
5. включения

*Эталон ответа:* 5. включения

Задание 5. Инструкция: Выберите один правильный ответ.

Эпителиальные клетки, выстилающие полость кишечника, имеют щеточную каёмку. При некоторых патологических состояниях она разрушается. Какая функция клеток при этом страдает?

1. способность к всасыванию
2. секреция
3. экскреция
4. биосинтез кальцитриола

*Эталон ответа:* 1. способность к всасыванию

Задание 6. Инструкция: Выберите один правильный ответ.

Фрагмент ДНК имеет следующий нуклеотидный состав: АЦГТЦГАГГ. Выберите нуклеотидный состав дочерней молекулы ДНК, образовавшийся в процессе репликации данного фрагмента ДНК.

1. ТГЦАГЦТЦ

2. ТУЦАГУТЦЦ

3. ТГАЦЦТАА

*Эталон ответа:* 1. ТГЦАГЦТЦЦ

Задание 7. Инструкция: Выберите несколько правильных ответов.

При полимерном наследовании развитие одного признака контролируется несколькими парами генов, располагающихся в разных хромосомах. Какие признаки человека, предложенные в списке, наследуются по типу полимерии:

1. цвет кожи
2. одна из форм глухоты
3. рост
4. форма глаз
5. размер ушных раковин

*Эталон ответа:* 1, 2, 3

Задание 8. Инструкция: Выберите один правильный ответ.

Первая группа крови определяется рецессивной гомозиготой, вторая и третья наблюдаются при доминировании аллеля А или В, четвертая группа образуется, когда встречаются два доминантных аллеля, но они друг над другом не доминируют. Как называется этот тип наследования:

- a. кодоминирование
- b. неполное доминирование
- c. эпистаз
- d. сверхдоминирование
- e. полимерия

*Эталон ответа:* 1. кодоминирование

Задание 9. Инструкция: Выберите один правильный ответ.

В процессе онтогенеза не все гены реализуются в признак. Частота проявления аллеля определенного гена у разных особей определенной группы организмов называется:

1. пенетрантность
2. неполное доминирование
3. эпистаз
4. сверхдоминирование
5. полимерия

*Эталон ответа:* 1. пенетрантность

Задание 10. Инструкция: Выберите один правильный ответ.

В системе групп крови АВ0 имеются рецессивные гены-модификаторы, которые в гомозиготном состоянии подавляют экспрессию антигенов на поверхности эритроцитов. Как называется это явление?

1. пенетрантность

2. неполное доминирование
3. эпистаз
4. комплементарность
5. полимерия

*Эталон ответа:* 3. эпистаз

Задание 11. Инструкция: Выберите один правильный ответ.

Как называется тип наследования, при котором признак передается только от отца к дочери?

1. X-сцепленное наследование
2. аутосомно-рецессивное
3. аутосомно-доминантное
4. голандрическое
5. соматическое

*Эталон ответа:* 1. X-сцепленное наследование

Задание 12. Инструкция: Выберите один правильный ответ.

Как называется тип наследования, при котором признак передается только от отца к сыну?

1. X-сцепленное наследование
2. аутосомно-рецессивное
3. аутосомно-доминантное
4. голандрическое
5. соматическое

*Эталон ответа:* 4. голандрическое

Задание 13. Инструкция: Выберите один правильный ответ.

В трофобласте в ходе эмбриогенеза произошла мутация гена гемофилии. К каким последствиям это приведет?

1. мутация не проявится
2. мутация проявится

*Эталон ответа:* 1. мутация не проявится

Задание 14. Инструкция: Выберите один правильный ответ.

В микропрепарате видна митотически делящаяся диплоидная клетка на стадии анафазы. Сколько хромосом входит в состав каждой дочерней клетки?

1. диплоидный набор
2. гаплоидный набор

*Эталон ответа:* 1. диплоидный набор

Задание 15. Инструкция: Выберите один правильный ответ.

В гистологическом препарате видна митотически делящаяся диплоидная клетка на стадии метафазы. Сколько хромосом входит в состав метафазной пластинки?

- i. диплоидный набор
- ii. гаплоидный набор

*Эталон ответа:* 1. диплоидный набор

Задание 16. Инструкция: Выберите один правильный ответ.

В микропрепарате виден зародыш, состоящий из чётного числа бластомеров, имеющих одинаковую величину. Определите, какой тип дробления характерен для этого зародыша.

1. полное равномерное, синхронное
2. полное неравномерное, асинхронно
3. неполное дискоидальное, асинхронное

*Эталон ответа:* 1. полное равномерное, синхронное

Задание 17. Инструкция: Выберите один правильный ответ.

В условном эксперименте изотопной меткой поместили клетки эмбриобласта и трофобласта. В каких структурах зародыша человека будет обнаружена метка в конце гаструляции?

1. эпибласте
2. стенках амниотического пузырька
3. стенках желточного пузырька
4. аллантоисе
5. внезародышевой мезодерме
6. все вышеперечисленное

*Эталон ответа:* 6. все вышеперечисленное

Задание 18. Инструкция: Выберите несколько правильных ответов

В зародыше человека образуется полость (бластоцель) и происходит дивергентная дифференцировка бластомеров. Какие эмбриональные образования появляются в результате дифференцировки бластомер?

1. трофобласт
2. эмбриобласт
3. бластоцель
4. эпибласт

*Эталон ответа:* 1, 2.

Задание 19. Инструкция: Выберите несколько правильных ответов

У новорожденного ребенка, от первой нормально протекающей беременности, обнаружено отсутствие ногтей на трех пальцах правой руки. Вместо них на ногтевых ложах - тонкая кожа. Какие клеточные механизмы были нарушены при формировании этого порока?

1. нарушение пролиферации
2. нарушение дифференцировки
3. нарушение миграции

4. нарушение индукции
5. нарушение редуccionных процессов

*Эталон ответа:* 1, 2.

Задание 20. Инструкция: Выберите один правильный ответ

Родился мальчик, имеющий 5 пар сосков. Какие клеточные механизмы были нарушены при формировании этого порока?

1. нарушение пролиферации
2. нарушение дифференцировки
3. нарушение миграции
4. нарушение индукции
5. нарушение редуccionных процессов

*Эталон ответа:* 5. нарушение редуccionных процессов.

Задание 21. Инструкция: Выберите несколько правильных ответов

Первоначальное единство пищеварительной и дыхательной систем является основой при возникновении ряда врожденных пороков развития – эзофаготрахеальные свищи. Какие клеточные механизмы были нарушены при формировании этого порока?

1. нарушение пролиферации
2. нарушение дифференцировки
3. нарушение миграции
4. нарушение индукции
5. нарушение редуccionных процессов

*Эталон ответа:* 1,2,4

Задание 22. Инструкция: Выберите несколько правильных ответов.

Гипоплазия диафрагмы может быть совместима с жизнью, а аплазия её летальна для новорожденного. Какие клеточные механизмы были нарушены при формировании аплазии диафрагмы?

1. нарушение пролиферации
2. нарушение дифференцировки
3. нарушение миграции
4. нарушение индукции
5. нарушение редуccionных процессов

*Эталон ответа:* 1, 2

Задание 23. Инструкция: Выберите один правильный ответ.

Установите последовательность миграции личинок аскарид в теле человека:

1. кишечник → правое предсердие → легкие → кровеносные сосуды → печень → бронхи → трахея → глотка → кишечник
2. кишечник → печень → бронхи → правое предсердие → легкие → кровеносные сосуды → трахея → глотка → кишечник

3. печень → бронхи → правое предсердие → легкие → кровеносные сосуды → трахея → глотка → кишечник

4. кишечник → кровеносные сосуды → печень → правое предсердие → легкие → бронхи → трахея → глотка → кишечник

5. кишечник → кровеносные сосуды → правое предсердие → легкие → печень → бронхи → трахея → глотка → кишечник

*Эталон ответа:* 4. кишечник → кровеносные сосуды → печень → правое предсердие → легкие → бронхи → трахея → глотка → кишечник

Задание 24. Инструкция: Выберите один правильный ответ.

Способы лабораторной диагностики энтеробиоза основаны на:

1. иммунологических методах
2. обнаружении личинок в крови и поперечнополосатых мышцах
3. обнаружении взрослых паразитов и яиц на коже промежности
4. обнаружении паразитов и яиц в фекалиях
5. обнаружении личинок и яиц на коже промежности

*Эталон ответа:* 3. обнаружении взрослых паразитов и яиц на коже промежности

Задание 25. Инструкция: Выберите один правильный ответ.

Какое паразитарное заболевание, передается трансплацентарным путем и вызывает развитие патологий органа зрения, слуха, ЦНС, миокарда, легких и печени у плода?

- .1.1. врожденный токсоплазмоз
- .1.2. тениоз
- .1.3. фасциолезм
- .1.4. энтеробиоз

*Эталон ответа:* 1. врожденный токсоплазмоз

**Задания открытого типа:**

Задание 1.

Заполните недостающие характеристики в таблицу «Основные свойства эукариотических и прокариотических клеток»

Свойства	Прокариоты	Эукариоты
Капсула	Имеется у отдельных видов	1
Клеточная стенка	Имеется	2
Плазматическая мембрана	3	Имеется
Ядерная мембрана	4	Имеется
Количество хромосом	5	От нескольких до многих
Химический состав	6	Нуклеопротеиды



хромосом		
Митохондрии	Отсутствуют	7
Наличие внутренних мембранных систем	8	Имеются
Деление	Простое	9

*Эталон ответа:* 1 – отсутствует; 2 – имеется в клетках растений, отсутствует в клетках животных; 3 – имеется; 4 – отсутствует; 5 – одна; 6 – ДНК или две; 7 – имеются; 8 - отсутствуют

#### Задание 2.

Под большим увеличением микроскопа в поле зрения обнаружена группа клеток, которые после митоза сохраняют связь друг с другом в виде тончайших цитоплазматических перемычек. Как называются такие скопления клеток? В каких органах они могут встречаться?

*Эталон ответа:* синцитии, которые встречаются в извитых канальцах семенников в процессе сперматогенеза.

#### Задание 3.

На электроннограмме в цитоплазме панкреоцита видны полостные мембранные образования в виде канальцев и цистерн, на поверхности которых обнаруживаются многочисленные зернистые структуры. О какой органелле общего значения может идти речь и что представляют зёрна на её поверхности и какова их функция?

*Эталон ответа:* гранулярная ЭПС, на поверхности которой в виде зёрен локализуются рибосомы, участвующие в биосинтезе белка.

#### Задание 4.

На электроннограмме миосимпласта видны удлинённые полостные образования, ограниченные двумя мембранами, внутренняя из которых образует выпячивания во внутрь полостей. Идентифицируйте эти структуры, какие функции они выполняют?

*Эталон ответа:* митохондрии, участвующие в клеточном дыхании.

#### Задание 5.

Под электронным микроскопом в цитоплазме glanduloцита околоушной слюнной железы выявлены многочисленные тельца размером до 20-25 нм, в которых при цитохимическом исследовании обнаружена резко позитивная реакция на белки и РНК. Что представляют эти структурные образования, какие функции они выполняют?

*Эталон ответа:* рибосомы, синтезируют белки.

#### Задание 6.

За пределами плазмолеммы находятся ионы Са, концентрация которых внутри клетки больше, чем снаружи. Возможно ли поступление этих ионов в клетку, если возможно, то каков механизм такого транспорта?

*Эталон ответа:* возможно, активным транспортом.

#### Задание 7.

С помощью микроманипулятора из клетки удалили центриоль клеточного центра. Как это отразится на дальнейшей жизнедеятельности клетки?

*Эталон ответа:* в дальнейшем у клетки будет отмечаться потеря способности к митозу.

#### Задание 8.

На клетки действовали препаратом, изменяющим структуру рибосом. Какие процессы в первую очередь будут нарушены?

*Эталон ответа:* будет нарушен синтез белков.

Задание 9.

На митотически делящуюся соматическую диплоидную клетку действовали препаратом, который очень быстро разрушает веретено деления, в результате чего нормальное течение митоза было нарушено. На каком этапе прервано нормальное течение митоза?

*Эталон ответа:* течение митоза прервано на стадии анафазы.

Задание 10.

При ряде врожденных лизосомных «болезнях накопления», как при болезни Помпе, в клетках накапливается значительное количество вакуолей, содержащих нерасщепленные вещества. С чем связано данное явление?

*Эталон ответа:* отсутствует фермент кислой  $\alpha$ -гликозидазы.

Задание 11.

Выявлено наследственное заболевание, связанное с нарушениям энергетических функций в клетках (тканевого дыхания, синтеза специфических белков). Данное заболевание передается только по материнской линии к детям обоих полов. В каком органоиде произошли изменения?

*Эталон ответа:* произошел дефект митохондриальной ДНК.

Задание 12.

В митоз вступила двуядерная клетка с диплоидными ядрами ( $2n=46$ ). Какое количество наследственного материала будет иметь клетка в метафазе при формировании единого веретена деления?

*Эталон ответа:*  $4n8c$ .

Задание 13.

При синдроме Клайнфельтера в кариотипе вместо двух половых хромосом присутствует три X хромосомы (кариотип 47 XXУ). Как могла образоваться зигота с таким необычным набором хромосом? Какие исследования необходимо провести для подтверждения диагноза?

*Эталон ответа:* зигота с таким набором хромосом могла в результате нерасхождения хромосом в мейозе, в итоге одна из гамет получила дополнительную половую хромосому X. Для подтверждения диагноза необходимо провести цитогенетические исследования.

Задание 14.

Для изучения кариотипа человека используют делящиеся клетки. Для отделения хромосом, находящихся на стадии метафазы, друг от друга помещают в раствор хлорида натрия. Гипо-, гипер- или изотонический раствор хлорида натрия используется для этой цели?

*Эталон ответа:* используется гипотонический раствор, поскольку в нем содержится меньше растворенных веществ, чем в цитоплазме, что приводит к разделению хромосом

Задание 15.

Определите направление синтеза и нуклеотидную последовательность каждой из двух дочерних нитей, которые возникнут при репликации приведённого ниже двухцепочечного фрагмента ДНК:

3' - А-Г-Т-Ц-Т-Т-Г-Ц-А-5'

5' - Т-Ц-А-Г-А-А-Ц-Г-Т-3'

*Эталон ответа:*

3' - А-Г-Т-Ц-Т-Т-Г-Ц-А-5'

5' - Т-Ц-А-Г-А-А-Ц-Г-Т-3'

Задание 16.

Запишите все варианты фрагментов мРНК, которые могут кодировать следующий фрагмент полипептида: Фен – Мет – Цис, если фенилаланин кодируют триплеты: УУУ и УУЦ. Метионин кодирует только триплет АУГ. Цистеин кодируют триплеты УГУ и УГЦ.

*Эталон ответа:* УУУ-АУГ-УГУ; УУЦ-АУГ-УГЦ; УУУ-АУГ-УГЦ; УУЦ-АУГ-УГУ.

Задание 17.

Фрагмент молекулы ДНК имеет следующую нуклеотидную последовательность:

3' - ЦТААГАЦТГАГТAAЦГТЦ - 5'

5' - ГАТТЦТГАЦТЦАТТГЦАГ - 3'

Определите ориентацию и нуклеотидная последовательность мРНК, синтезируемой на указанном фрагменте ДНК

*Эталон ответа:* 5' ГАУУЦУГАЦУЦАУУГЦАГ 3'

Задание 18.

У человека, больного цистинурией с мочой выделяются аминокислоты, которым соответствуют кодоны и-РНК: ЦЦУ, ГГУ, ЦУГ, ГУГ, УЦГ, ГУЦ, АУА. У здорового человека в моче обнаруживаются аланин, серин, глутаминовая кислота, глицин. Какие аминокислоты выделяются только у больных цистинурией?

*Эталон ответа:* пролин, лейцин, валин, изолейцин.

Задание 19.

Какие аминокислоты могут транспортировать к рибосомам тРНК с антикодонами: АУГ, ААА, ГУЦ, ГЦУ, ЦГА, ЦУЦ, УАА, УУЦ?

*Эталон ответа:* тирозин - фенилаланин – глутамин.

Задание 20.

При синдроме Фанконе у больного с мочей выделяются аминокислоты, которым соответствуют кодоны в иРНК: АУА, ГУЦ, УЦА, УУГ, УАУ, ГУУ, АУУ. Какие аминокислоты выделяются с мочой при синдроме Фанконе, если у здорового человека в моче содержатся аминокислоты аланин, серин, глутамат и глицин?

*Эталон ответа:* изолейцин, валин, метионин, серин, лейцин

Задание 21.

В рибосому последовательно поступают тРНК со следующими антикодонами: УУА, ГЦА, ГГА, ЦУУ. Определите последовательность аминокислот в синтезируемом участке полипептида.

*Эталон ответа:* аспарагин, аргинин, пролин, глютаминовая кислота.

Задание 22.

Определите кариотип женщины с трисомией по X хромосоме.

*Эталон ответа:* 47, XXX.

Задание 23.

Цитогенетическое исследование клеток слизистой оболочки щеки у женщины показало, что большинство клеток не содержит телец Барра. Определите возможный кариотип женщины.

*Эталон ответа:* 45,X (синдром Тернера), 46,XX с мозаицизмом по половым хромосомам или 46,XX с делецией X-хромосомы

Задание 24.

У человека ген, вызывающий одну из форм наследственной глухонемоты, рецессивен по отношению к норме. От брака глухонемой женщины со здоровым мужчиной (гетерозигота) родился глухонемой ребенок. Определить генотипы и фенотипы всех членов семьи, а также вероятность рождения в этой семье здорового ребенка.

*Эталон ответа:* 50%.

Задание 25.

Гепатоцеребральная дистрофия (нарушение обмена меди) наследуется по аутосомно-рецессивному типу. Какова вероятность рождения больных детей в семье, если один из супругов страдает этим заболеванием, а другой здоров (гомозигота) и имеет здоровых родителей?

*Эталон ответа:* все дети будут здоровыми

Задание 26.

Доминантный ген обуславливает развитие у человека нормальных глазных яблок. Рецессивный ген детерминирует почти полное отсутствие глазных яблок (анофтальмия). У гетерозигот глазное яблоко малых размеров (микрофтальмия). Какое строение глазных яблок унаследует потомство, если оба родителя страдают микрофтальмией?

*Эталон ответа:* 25% будут здоровы, у 50% будет микрофтальми, у 25% - анофтальмия.

Задание 27.

Некоторые формы шизофрении наследуются как доминантные аутосомные признаки. У гомозигот пенетрантность = 100%, у гетерозигот = 20%. Определите вероятность заболевания детей в семье, где один из супругов гетерозиготен, а другой нормален в отношении анализируемого признака.

*Эталон ответа:* 10 %.

Задание 28.

Наследование слуха у человека определяется двумя доминантными генами из разных аллельных пар, один из которых детерминирует развитие слухового нерва, а другой – развитие улитки. Определите вероятность рождения глухих детей, если оба

родителя глухие, но по разным генетическим причинам (у первого родителя отсутствует слуховой нерв, у другого – улитка). По генотипу оба родителя являются дигомозиготными.

*Эталон ответа:* все потомки будут здоровы.

Задание 29.

В Индии была описана семья, в которой родители имели вторую (A0) и первую (00) группу крови, а их дети – четвертую (AB) и первую (00). Чтобы ребенок в такой семье имел группу крови AB, мать должна иметь группу крови B, но никак ни 0. Как можно объяснить этот феномен?

*Эталон ответа:* следствием этого феномена является эпистаз.

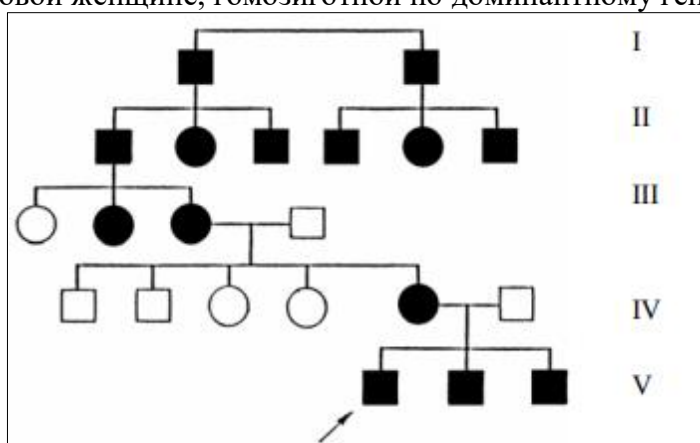
Задание 30.

Отсутствие потовых желез у людей – рецессивный признак, сцепленный с X-хромосомой. Мужчина, у которого отсутствуют потовые железы ( $X^a$ ), женился на женщине ( $X^A X^A$ ), в семье которой никогда не встречалось это заболевание. Какова вероятность рождения у них детей с этой аномалией?

*Эталон ответа:* все дети будут здоровы.

Задание 31.

В родословной присутствует заболевание – ночная слепота. Определите тип наследования заболевания и вероятность рождения больных детей в семье пробанда, если он женится на здоровой женщине, гомозиготной по доминантному гену.



*Эталон ответа:* аутосомно-доминантный тип наследования, вероятность рождения больных детей в этой семье 50%.

Задание 32.

У девятипоясного броненосца тату всегда рождается четное количество одинаковых детенышей. Как вы считаете, что происходит у этого животного при оплодотворении?

*Эталон ответа:* у броненосца происходит одновременное оплодотворение нескольких яйцеклеток. Это явление называется полиэмбриония.

Задание 33.

Объясните, в чем заключается сходство способов размножения у одноклеточных организмов - дрожжевых грибов и многоклеточных организмов – кишечнополостных?

*Эталон ответа:* для этих групп организмов характерно бесполое размножение путем почкования.

Задание 34.

Сперматозоиды в семенной жидкости развивают скорость, равную 5см/ч, что применительно к их размерам, примерно в 1,5 раза быстрее, чем скорость пловца-олимпийца. Объясните, какие особенности их организации обуславливают такую скорость передвижения?

*Эталон ответа:* в шейке сперматозоида находится митохондрия спирального строения, в ней вырабатывается энергия необходимая на активное передвижение.

Задание 35.

Для яйцеклеток характерно необычное отношение объема ядра к объему цитоплазмы: у яйцеклеток оно сильно снижено, а у сперматозоидов, наоборот, ядерно-цитоплазматическое отношение очень высокое. Свяжите показатели ядерно-цитоплазматических отношений с функциональной ролью половых клеток.

*Эталон ответа:* яйцеклетка, помимо наследственного материала содержит питательные вещества в цитоплазме для будущего зародыша, поэтому ядерно-цитоплазматическое отношение снижено. В сперматозоидах почти вся клетка занята ядром.

Задание 36.

В культуре клеток животных тканей были введены ДНК, кодирующие белки клеточной адгезии. После этого клетки объединились в пласт, напоминающий эпителиальный. Когда пласт сформировался, между клетками возникли щелевые и адгезивные контакты. Сделайте логический вывод.

*Эталон ответа:* молекулы клеточной адгезии ответственны за взаимодействие клеток в зародыше.

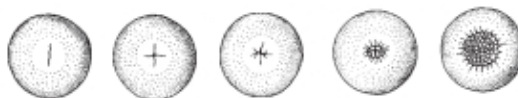Задание 37.

При объединении в опыте безъядерной цитоплазмы яйцеклетки одного вида с ядром сперматозоида другого вида во многих случаях развитие зародыша останавливается, достигнув стадии гастрюлы. Объясните почему.

*Эталон ответа:* начальные этапы развития определяются продуктами материнских генов яйцеклетки и только к началу гастрюляции активизируются гены зиготы.

Задание 38.

Определите тип дробления яйцеклетки



*Эталон ответа:* неполное дискоидальное.

Задание 39.

Почему возможно культивирование зародыша плацентарных млекопитающих и человека «в пробирке» на стадии дробления и невозможно на стадии гастрюляции?

*Эталон ответа:* на стадии дробления клетки обладают тотипотентностью.

Задание 40.

На стадии гастрюлы в одной из клеток мезодермы произошла мутация гена, отвечающего за синтез пигмента - альбинизм. К чему это приведет?

*Эталон ответа:* названная мутация в клетках мезодермы не приведет к проявлению болезни.

Задание 41.

В эксперименте изучали способы гастрюляции у земноводных и птиц. На препарате наблюдали обрастание анимального полюса более крупными клетками, которые постепенно занимали определенное положение относительно друг друга. Клетки какого животного использовали на препарате? Какой тип гастрюляции наблюдали?

*Эталон ответа:* земноводные, эпиболия.

Задание 42.

В эксперименте у зародыша птицы на стадии гастрюлы заблокировали процесс перемещения клеток через головной узелок. Развитие какого осевого органа будет нарушено?

*Эталон ответа:* хорды.

Задание 43.

В эмбриогенезе у хордовых желточный мешок выполняет трофическую функцию. У человека желточный мешок содержит небольшое количество желтка, почему и какую он выполняет функцию.

*Эталон ответа:* у человека желточный мешок появляется на второй неделе эмбриогенеза, тип питания – гемотрофный, желточный мешок в основном выполняет кроветворную функцию и образование первичных половых гормонов.

Задание 44.

У недоношенного новорожденного после перевязки пуповины, было обнаружено выделение из нее мочи. Как это можно объяснить?

*Эталон ответа:* у человека аллантаоис является рудиментарным органом и не выполняет функции накопления мочевины и мочевины, в данном случае присутствует филогенетический парок.

Задание 45.

У новорожденного обнаружены синдактилия и укорочение 4-го и 5-го пальцев левой кисти. Какие клеточные механизмы онтогенеза нарушены?

*Эталон ответа:* апоптоз

Задание 46.

У ребенка с момента рождения не было стула, частые рвоты. При осмотре анальное отверстие есть, но зондирование провести невозможно. Какой порок у ребенка, какие онтогенетические механизмы нарушены?

*Эталон ответа:* атрезия анального отверстия в результате нарушения апоптоза (сохранились клетки, заполняющие просвет анального отверстия во время эмбриогенеза).

Задание 47.

При осмотре новорожденного ребенка на коже спины, груди, живота, конечностей обнаружены многочисленные язвы с четкими контурами. О какой патологии можно подумать в этом случае? Нарушение, каких клеточных механизмов во время эмбриогенеза привели к возникновению этой аномалии?

*Эталон ответа:* частная аплазия кожи может вследствие нарушения клеточной индукции, пролиферации и дифференцировки клеток.

Задание 48.

Родился ребенок, имеющий кожу, покрытую роговым панцирем, состоящим из толстых (до 1 см) роговых щитков серо-черного цвета. Щитки зазубрены, разделены бороздами. Губы малоподвижны, ротовое отверстие резко сужено. Нос и ушные раковины деформированы, веки вывернуты. Конечности уродливы. Волосы и ногти отсутствуют. О какой патологии нужно думать в этом случае?

*Эталон ответа:* ихтиоз.

Задание 49.

Родился мальчик, имеющий 5 пар сосков. Как можно объяснить возникновение этой аномалии развития?

*Эталон ответа:* многососковость вследствие нарушения редукционных процессов в зачаточном эпителии желез.

Задание 50. К невропатологу обратился мужчина 32 лет. После поднятия тяжести у него появилась сильная боль в области поясницы и по ходу седалищного нерва. Подъем с постели, и передвижение больного резко ограничены и болезненны. При рентгенологическом обследовании: позвонки поясничной области имеют обычную форму и размеры. Пятый поясничный позвонок имеет незаращение дужек. С чем связано возникновение этой патологии? Ответ обоснуйте с позиции онто-филогенетических взаимоотношений и механизмов регуляции онтогенеза.

*Эталон ответа:* незаращение позвоночного канала без грыжевого выпячивания произошло во время эмбриогенеза позвонков из мезодермы вследствие клеточных механизмов регуляции эмбриогенеза.

Задание 51.

При осмотре новорожденного ребенка обнаружены расщелина верхней губы и твердого неба. С чем связано возникновение этих аномалий развития?

*Эталон ответа:* незаращение верхней губы и твердого неба связано с нарушением клеточных механизмов регуляции онтогенеза пролиферации и дифференциации клеточного материала, адгезии и перемещения клеток, когда из двух парных зачатков образуется один непарный орган.

Задание 52.

Недоношенный ребенок родился без переднего мозга, а имеющаяся мозговая ткань не покрыта костью и кожей. Отсутствуют зрение, слух, сознание, болевая чувствительность. Незначительно сохранены рефлексорные реакции в виде дыхания и ответа на звуковые и тактильные раздражители, однако выраженный дефицит мозговой ткани обуславливает отсутствие сознания. Назовите порок развития.

*Эталон ответа:* анэнцефалия– отсутствие большого мозга, костей свода черепа и мягких тканей.

Задание 53.

В клинику доставлен 4-х дневный новорожденный. Из истории болезни известно: ребенок от второй беременности, доношенный, вес при рождении 3500г. Беременность протекала нормально, роды нормальные. Ребенок заплакал сразу. При попытке напоить ребенка сладкой водой после первых жадных глотков появился кашель, синюшность и рвота. При кормлении с ложки сцеженным материнским молоком также сразу появилась рвота, цианоз, а через нос вытекала пена. Рвотные массы без признаков створаживания. На третий-день врач заподозрил у ребенка порок развития. Какую патологию заподозрил врач, если при рентгенографии желудок и кишечник наполнены воздухом, а контрастное вещество в них не поступает? Каковы механизмы возникновения этой эмбриопатии?

*Эталон ответа:* атрезия пищевода в результате нарушения клеточной гибели. Трахео-пищеводный свищ сохранился вследствие нарушения дифференциации и



пролиферации клеток во время образования пищевода и трохеи. Пища попадает в органы дыхания, в желудок не поступает, о чем свидетельствует отсутствие в нем контраста.

#### Задание 54.

На 5 день после рождения у ребенка обнаружено по медиальному краю грудино-ключично-сосцевидной мышцы отверстие, из которого отделяется большое количество слизи. От него пальпируется в подкожной клетчатке тяж. При введении красящего вещества в отверстие через некоторое время его удалось обнаружить в полости глотки. О какой патологии нужно думать в этом случае?

*Эталон ответа:* наличие жаберных свищей, образовавшихся в результате порока развития - частичного незаращения жаберных щелей.

#### Задание 55.

При рентгенологическом обследовании у женщины 32 лет, с подозрением на пиелонефрит, обнаружено необычное расположение почек: нижний полюс правой почки соединен с верхним полюсом левой почки. Мочеточник правой почки расширен, перекидывается через область сращения почек. Как Вы считаете, с чем связано возникновение этой аномалии?

*Эталон ответа:* сращение почек полюсами могло произойти в результате клеточной адгезии за счет перемещения и объединения билатеральных закладок в единый непарный орган. Перегиб мочеточника нарушил пассаж мочи, что явилось причиной воспаления.

#### Задание 56.

У мужчины 50 лет, с хроническим заболеванием позвоночника при рентгенологическом, обследовании случайно обнаружено отсутствие почки справа. Как Вы объясните сформирование этой аномалии развития?

*Эталон ответа:* аплазия почки справа возникла во время эмбриогенеза вследствие нарушения клеточных механизмов регуляции онтогенеза.

#### Задание 57.

У двухлетнего ребенка наблюдается резко выраженная синюшность покровов тела, одышка, снижение температуры тела (ниже нормы). При клиническом обследовании поставлен диагноз: врожденный порок сердца. При этом клапанный аппарат в пределах нормы. Какие нарушения в строении сердца и сосудов могут быть у этого ребенка?

*Эталон ответа:* Причин может быть несколько: наличие двух дуг аорты, транспозиция дуги аорты, сохранение межпредсердной перегородки овального окошечка либо застоя крови в малом круге кровообращения из-за наличия дефекта в межпредсердной и межжелудочковой перегородках или сохранения Баталова протока.

#### Задание 58.

У новорожденного мальчика непосредственно после нормальных родов была обнаружена большая опухоль, располагающаяся в поясничном отделе позвоночника по средней линии тела. На вершине имелся небольшой дефект кожи, из которого выделялась прозрачная

жидкость. У ребенка усилены коленные рефлексы, наблюдалась деформация обоих коленных и голеностопных суставов. Какая патология наблюдается у ребенка?

*Эталон ответа:* миелоцеле (грыжа спинного мозга). Деформация коленных и голеностопных суставов в результате аномалии развития спинного мозга в поясничном отделе и нарушения иннервации соответствующих мышечных групп.

#### Задание 59.

У 5 – летней девочки с клиническими признаками внутричерепной опухоли за два месяца до смерти возникла двусторонняя утрата половины поля зрения (гемиаоптия) и несахарный диабет. Эти симптомы указывают на сдавление опухолью гипофиза зрительных нервов на месте их перекреста. На вскрытии в области турецкого седла обнаружена большая кистозная опухоль, распространявшаяся из тела основной кости в полость черепа. Поставлен диагноз: внутричерепная опухоль дизэмбриогенетической природы. Назовите остатки эмбриональных структур, которые могут сохраняться в теле основной кости и быть источником развития такой опухоли.

*Эталон ответа:* остаток эмбриональной эпителиальной ткани кармана Ратке.

#### Задание 60.

У 8-летнего мальчика при осмотре полости рта несколько ниже слепого отверстия языка обнаружено округлое, плотное, в диаметре около 1,5 см образование. При исследовании органов шеи в обычном месте не найдена щитовидная железа. О какой аномалии развития следует думать?

*Эталон ответа:* у ребенка имеется врожденная аномалия – язычная щитовидная железа, т.к. в эмбриогенезе нарушены механизмы индукции.

#### Задание 61.

При вскрытии тела ребенка, погибшего сразу после рождения, врач-патологоанатом обнаружил шейную эктопию сердца, которое имело только три камеры. Какие механизмы развития были нарушены?

*Эталон ответа:* в морфогенезе сердца глотка выполняет роль индуктора, если это свойство глотки нарушено, то сердце может задержаться на двух- и трёхкамерном уровне развития, при этом нарушено его перемещение в за грудинную область.

#### Задание 62.

При профилактическом осмотре работников пищевого предприятия в фекалиях одного из них обнаружены цисты округлой формы в диаметре 12 мкм, имеющие однослойную оболочку и четыре крупные пузырьковидные ядра. Какого паразита цисты обнаружены у работника? Нужна ли госпитализация, если симптомов заболевания у него не наблюдалось?

*Эталон ответа:* обнаружены цисты амебы дизентерийной. Обследуемый является носителем данного паразита и ему необходимо пройти лечение.

#### Задание 63.

В городскую поликлинику обратился больной, у которого на лице и правой руке образовались язвы. Из анамнеза больного: несколько месяцев назад, вернувшись из Туркмении, обнаружил на руке первичную папулу (бугорок величиной 1-3 мм). Постепенно бугорок рос, приобрел красновато-бурую окраску, затем на его поверхности появилась чешуекорочка, под которой обнаружилась кратерообразная язва. Какой предварительный диагноз можно поставить?

*Эталон ответа:* предварительный диагноз: кожный лейшманиоз.

#### Задание 64.

В клинику поступил больной, приехавший полгода назад из экваториальной Африки. При осмотре установлено: увеличение лимфатических узлов, особенно в заднем треугольнике шеи, лихорадка, поражение нервной системы, проявляющееся в сонливости, особенно в утренние часы, нарушение сна в ночное время, головные боли, апатия. Для уточнения диагноза была взята кровь и пунктат лимфатических узлов. После окраски по методу Романовского-Гимзы в плазме крови и пунктате были обнаружены паразиты, имеющие удлиненное тело с волнообразной мембраной вдоль тела. Какие паразиты, в какой жизненной форме были обнаружены? Каким заболеванием болен человек?

*Эталон ответа:* были обнаружены трипаномаситоготные формы трипаносомы. Человек болен африканским трипаносомозом.

#### Задание 65.

К урологу обратился больной с жалобами на обильные выделения из мочеиспускательного канала, жжение, зуд, боли при мочеиспускании. При микроскопировании нативных мазков выделений были обнаружены одноклеточные организмы размером 25 мкм, грушевидной формы, имеющие 4 свободных жгутика одинаковой длины. Аксостиль выступает на заднем конце тела в виде шипика. Какой паразит был обнаружен? Каким заболеванием болен человек?

*Эталон ответа:* была обнаружена урогенитальная трихомонада. Урогенитальный трихомоноз.

#### Задание 66.

В гастроэнтерологическое отделение больницы поступил ребенок, у которого неустойчивый стул, периодически наблюдаются поносы с выхождением светлоокрашенной слизи. Ребенок жалуется на боли в животе, иногда схваткообразные, на слабость, быструю утомляемость. При микроскопировании дуоденального содержимого больного были обнаружены одноклеточные паразиты грушевидной формы. Какое заболевание у ребенка? Каким образом могло произойти заражение?

*Эталон ответа:* ребенок болен лямблиозом. Заражение произошло при случайном заглатывании цист.

#### Задание 67.

К врачу обратился мужчина, употребивший в пищу печень крупного рогатого скота. В остатках печени был обнаружен паразит листовидной формы размером более 2-х

сантиметров. Какой это паразит? Каковы могут быть последствия для человека, съевшего зараженную печень?

*Эталон ответа:* в печени крупного рогатого скота был обнаружен печеночный сосальщик.

#### Задание 68.

В клинику обратился больной с жалобами на боли в животе, в области правого подреберья. Боли периодически обостряются в виде приступов желчной колики, часто возникают головокружения, головные боли, диспептические расстройства. При микроскопировании кала и дуоденального содержимого были обнаружены яйца по форме напоминающие огуречные семена серого цвета, размером 10х30 мкм. Какой диагноз можно поставить на основании этого анализа?

*Эталон ответа:* описторхоз.

#### Задание 69.

В одну из клиник Египта обратился больной с симптомами гематурии (выделение крови с мочой). При микроскопическом обследовании биопсийного материала слизистой мочевого пузыря обнаружены живые и кальцифицированные яйца с шипиком на одном из полюсов. Какой диагноз можно поставить на основе этих обследований? Как произошла инвазия? Какая жизненная форма инвазионна для человека?

*Эталон ответа:* человек инвазирован шистосоматозом, заражение происходит перкутанно через кожные покровы, проникает церкарий.

#### Задание 70.

В больницу г. Туруханска Красноярского края поступил больной с жалобами на тошноту, рвоту, боли по всему животу, температура субфебрильная, на языке ярко-красные, болезненные пятна и трещины; живот вздут, стул жидкий и обильный. При лабораторном обследовании кала обнаружено большое число яиц овальной формы, желтовато-серого цвета, на одном конце яйца находится бугорок, на другом конце – крышечка; размеры яйца 70х45 мкм. Какой диагноз можно поставить на основании результатов анализа? Как произошло заражение человека?

*Эталон ответа:* заболевание – дифиллоботриоз. Заражение происходит при потреблении в пищу зараженной рыбы плероцеркоидами лентеца широкого.

#### Задание 71.

К врачу-окулисту обратился больной с жалобой на боль в глазу и снижения остроты зрения. Обследование показало наличие в передней камере глаза овального образования диаметром около 8 мм. Врач написал направление для сдачи копрологического анализа. Какое заболевание заподозрил врач? Для чего был необходим копрологический анализ?

*Эталон ответа:* у больного обнаружена финна свиного цепня, что характерно для осложнения тениоза – цистеркоз. Тениоз можно поставить при обнаружении в фекалиях зрелых члеников свиного цепня.

#### Задание 72.

В одном из посёлков Средней Азии обнаружено заболевание людей клещевым возвратным тифом. Как распространяются и циркулируют возбудители возвратного тифа (спирохеты) в этом очаге?

*Эталон ответа:* для данной территории типично распространение поселкового клеща, который является переносчиком и резервуаром возбудителей клещевого возвратного тифа.

#### Задание 73.

В одном из таежных поселков Восточной Сибири в разгар лета обнаружена вспышка заболевания людей весеннее-летним энцефалитом. С какими членистоногими можно связать распространение данного заболевания?

*Эталон ответа:* резервуарами и переносчиками вируса весеннее-летнего энцефалита являются иксодовые клещи.

#### Задание 74.

В клинику обратился больной с жалобами на зуд, в межпальцевых складках, тыльной стороне ладони, подмышечных впадинах, пахе, области пупка. Какой диагноз может поставить врач?

*Эталон ответа:* в данном случае это может быть чесотка, вызванная чесоточным зуднем.

#### Задание 75.

Врач, вызванный к больному ребенку, обнаружил у него на коже папулы розового цвета, которые при надавливании исчезали. Ребенок беспокоен, плаксив, температура тела 37°C. При детальном осмотре врач исключил инфекцию. В деревянной кровати ребенка были обнаружены насекомые, укусы которых причинили вред ребенку. Что это за насекомое?

*Эталон ответа:* клопы.