

**ФЕДЕРАЛЬНОЕ ГОСУДАРСТВЕННОЕ БЮДЖЕТНОЕ ОБРАЗОВАТЕЛЬНОЕ
УЧРЕЖДЕНИЕ ВЫСШЕГО ОБРАЗОВАНИЯ
«РОСТОВСКИЙ ГОСУДАРСТВЕННЫЙ МЕДИЦИНСКИЙ УНИВЕРСИТЕТ»
МИНИСТЕРСТВА ЗДРАВООХРАНЕНИЯ РОССИЙСКОЙ ФЕДЕРАЦИИ**

**ФАКУЛЬТЕТ ПОВЫШЕНИЯ КВАЛИФИКАЦИИ
И ПРОФЕССИОНАЛЬНОЙ ПЕРЕПОДГОТОВКИ СПЕЦИАЛИСТОВ**

ПРИНЯТО
на заседании ученого совета
ФГБОУ ВО РостГМУ
Минздрава России
Протокол № 1

« 12 » 01 2021 г.

УТВЕРЖДЕНО
приказом ректора
« 14 » 01 2021г.
№ 06

**ДОПОЛНИТЕЛЬНАЯ ПРОФЕССИОНАЛЬНАЯ ПРОГРАММА
ПОВЫШЕНИЯ КВАЛИФИКАЦИИ**

**«Современные аспекты ультразвуковой диагностики
патологии периферических вен»**

по основной специальности: Ультразвуковая диагностика

по смежным специальностям: Функциональная диагностика

Сердечно-сосудистая хирургия

Трудоемкость: 36 часов

Форма освоения: очная

Документ о квалификации: удостоверение о повышении квалификации

Ростов-на-Дону, 2021

Дополнительная профессиональная программа повышения квалификации «Современные аспекты ультразвуковой диагностики патологии периферических вен» обсуждена и одобрена на заседании кафедры *Ультразвуковой диагностики* Факультета повышения квалификации и профессиональной переподготовки специалистов ФГБОУ ВО РостГМУ Минздрава России.

Заведующий кафедрой д.м.н., профессор Н.Ю. Неласов

Программа рекомендована к утверждению рецензентами:

1. Джабаров Фархад Расим оглы, заведующий кафедрой лучевой диагностики ФГБОУ ВО РостГМУ Минздрава России, доктор медицинских наук.
2. Поморцев Алексей Викторович, заведующий кафедрой лучевой диагностики ФГБОУ ВО КубГМУ Минздрава России, доктор медицинских наук, профессор, главный внештатный специалист по ультразвуковой диагностике МЗ Краснодарского края.

Дополнительная профессиональная программа повышения квалификации «Современные аспекты ультразвуковой диагностики патологии периферических вен» (далее - Программа) разработана рабочей группой сотрудников кафедры Ультразвуковой диагностики Факультета повышения квалификации и профессиональной переподготовки специалистов ФГБОУ ВО РостГМУ Минздрава России, заведующий кафедрой д.м.н., профессор Н.Ю. Неласов.

Состав рабочей группы:

№№	Фамилия, имя, отчество	Учёная степень, звание	Занимаемая должность	Место работы
1	2	3	4	5
1.	Неласов Н.Ю.	д.м.н., профессор	Заведующий кафедрой ультразвуковой диагностики, Факультет повышения квалификации и профессиональной переподготовки специалистов	ФГБОУ ВО РостГМУ Минздрава России
2.	Ерошенко О.Л.	к.м.н., доцент	Доцент кафедры ультразвуковой диагностики, Факультет повышения квалификации и профессиональной переподготовки специалистов	ФГБОУ ВО РостГМУ Минздрава России

Глоссарий

ДПО – дополнительное профессиональное образование;

ФГОС – Федеральный государственный образовательный стандарт

ПС – профессиональный стандарт

ОТФ – обобщенная трудовая функция

ТФ – трудовая функция

ПК – профессиональная компетенция

ЛЗ – лекционные занятия

СЗ – семинарские занятия

ПЗ – практические занятия

СР – самостоятельная работа

ДОТ – дистанционные образовательные технологии

ЭО – электронное обучение

ПА – промежуточная аттестация

ИА – итоговая аттестация

УП – учебный план

АС ДПО – автоматизированная система дополнительного профессионального образования.

КОМПОНЕНТЫ ПРОГРАММЫ

1. Общая характеристика Программы

- 1.1. Нормативно-правовая основа разработки программы
- 1.2. Категории обучающихся
- 1.3. Цель реализации программы
- 1.4. Планируемые результаты обучения

2. Содержание Программы

- 2.1. Учебный план
- 2.2. Календарный учебный график
- 2.3. Рабочие программы модулей
- 2.4. Оценка качества освоения программы
 - 2.4.1. Формы промежуточной (при наличии) и итоговой аттестации
 - 2.4.2. Шкала и порядок оценки степени освоения обучающимися учебного материала Программы
- 2.5. Оценочные материалы

3. Организационно-педагогические условия Программы

- 3.1. Материально-технические условия
- 3.2. Учебно-методическое и информационное обеспечение
- 3.3. Кадровые условия

1. ОБЩАЯ ХАРАКТЕРИСТИКА ПРОГРАММЫ

1.1. Нормативно-правовая основа разработки Программы

- Федеральный закон от 29 декабря 2012 г. № 273-ФЗ «Об образовании в Российской Федерации», статья 76.
- Приказ Минобрнауки России от 1 июля 2013 г. № 499 «Об утверждении Порядка организации и осуществления образовательной деятельности по дополнительным профессиональным программам».
- Профессиональный стандарт
 - ✓ «Врач – ультразвуковой диагностики». Приказ Министерство труда и социальной защиты Российской Федерации от 19.03.2019 № 161н «Об утверждении профессионального стандарта «Врач ультразвуковой диагностики» (регистрационный № 1247).
 - ✓ «Врач функциональной диагностики». Приказ Министерство труда и социальной защиты Российской Федерации от 11.03.2019 № 138н «Об утверждении профессионального стандарта «Врач функциональной диагностики» (регистрационный № 1251).
 - ✓ «Врач сердечно-сосудистый хирург». Приказ Министерство труда и социальной защиты Российской Федерации от 14.03.2018 № 143 н «Об утверждении профессионального стандарта «Врач сердечно-сосудистый хирург» (регистрационный № 1150).
- ФГОС ВО по специальности:
 - ✓ **Ультразвуковая диагностика**, утверждённый приказом Министерства образования и науки Российской Федерации от 25 августа 2014 № 1053
 - ✓ **Функциональная диагностика**, утверждённый приказом Министерства образования и науки Российской Федерации от 25 августа 2014 № 1054
 - ✓ **Сердечно-сосудистая хирургия**, утверждённый приказом Министерства образования и науки Российской Федерации от 26 августа 2014 № 1106
- Лицензия Федеральной службы по надзору в сфере образования и науки на осуществление образовательной деятельности ФГБОУ ВО РостГМУ Минздрава России от 22 июня 2017 г. № 2604.

1.2. Категории обучающихся

Основная специальность – Ультразвуковая диагностика

Смежные специальности – Функциональная диагностика.

Сердечно-сосудистая хирургия.

1.3. Цель реализации программы

совершенствование имеющихся профессиональных компетенций и повышение профессионального уровня в рамках имеющейся квалификации по специальности «Ультразвуковая диагностика», «Функциональная диагностика», «Сердечно-сосудистая хирургия», а именно: обновление теоретических знаний в области анатомии и ультразвуковой анатомии периферических вен, характеристике вен в норме в различных режимах сканирования, ультразвуковой семиотики заболеваний периферических вен, их ультразвуковой характеристике после различных видов хирургического лечения, формирование системы практических умений при проведении ультразвукового исследования венозной системы конечностей в норме и при различной патологии, формирование навыков анализа и интерпретации результатов.

Вид профессиональной деятельности (далее – ПС):

Врач ультразвуковой диагностики: врачебная практика в ультразвуковой диагностике

Врач функциональной диагностики: осуществление деятельности в области функциональной диагностики

Врач сердечно-сосудистый хирург: врачебная практика в области сердечно-сосудистой хирургии

Уровень квалификации: 8

Связь Программы с профессиональным стандартом представлена в таблице 1.

Таблица 1

Связь Программы с профессиональным стандартом

Профессиональный стандарт 1: <i>Ультразвуковая диагностика</i>. Врач – ультразвуковой диагностики». Приказ Министерство труда и социальной защиты Российской Федерации от 19.03.2019 № 161н «Об утверждении профессионального стандарта «Врач ультразвуковой диагностики» (регистрационный № 1247).		
ОТФ (наименование)	Трудовые функции	
	Код ТФ	Наименование ТФ
А: проведение ультразвуковых исследований органов, систем органов, тканей и полостей организма человека и плода	А/01.8	Проведение ультразвуковых исследований и интерпретация их результатов
Профессиональный стандарт 2: <i>Функциональная диагностика</i> «Врач функциональной диагностики». Приказ Министерство труда и социальной		

защиты Российской Федерации от 11.03.2019 № 138н «Об утверждении профессионального стандарта «Врач функциональной диагностики» (регистрационный № 1251).

А: проведение функциональной диагностики состояния органов и систем организма человека	А/02.8	Проведение исследований и оценка состояния функции сердечно-сосудистой системы
--	--------	--

Профессиональный стандарт 3: Сердечно-сосудистая хирургия
«Врач сердечно-сосудистый хирург». Приказ Министерство труда и социальной защиты Российской Федерации от 14.03.2018 № 143 н «Об утверждении профессионального стандарта «Врач сердечно-сосудистый хирург» (регистрационный № 1150).

А: Оказание медицинской помощи по профилю "сердечно-сосудистая хирургия"	А/01.8	Проведение обследования пациентов в целях выявления заболеваний и (или) патологических состояний сердечно-сосудистой системы, требующих хирургического лечения
--	--------	--

1.4. Планируемые результаты обучения

Таблица 2

Планируемые результаты обучения

ПК	Описание компетенции	Код ТФ проф-стандарта
Врач ультразвуковой диагностики		
ПК-1	<p>готовность к применению методов ультразвуковой диагностики периферических вен и интерпретации их результатов</p> <p>должен знать:</p> <ul style="list-style-type: none"> ✓ ультразвуковую анатомию венозной системы верхних и нижних конечностей ✓ ультразвуковую семиотику (ультразвуковые симптомы и синдромы) заболеваний венозной системы верхних и нижних конечностей ✓ особенности ультразвуковой семиотики (ультразвуковых симптомов и синдромов) заболеваний венозной системы верхних и нижних конечностей у детей ✓ физические и технологические основы ультразвуковых исследований венозной системы верхних и нижних конечностей ✓ принципы получения ультразвукового изображения в различных режимах сканирования ✓ биологические эффекты ультразвука и требования безопасности ✓ методы ультразвукового исследования в рамках мультипараметрической ультразвуковой диагностики периферических вен (серошкальная эхография, доплерография с качественным и количественным анализом, контрастное усиление, компьютеризированное ультразвуковое исследование) ✓ медицинские показания и противопоказания к проведению ультразвукового исследования периферических вен <p>должен уметь:</p> <ul style="list-style-type: none"> ✓ оценивать ультразвуковую анатомию венозной системы верхних и нижних конечностей в ходе проведения ультразвукового исследования ✓ определять медицинские показания и медицинские противопоказания к проведению ультразвукового исследования периферических вен ✓ выбирать методы ультразвукового исследования периферических вен в соответствии с действующими порядками оказания медицинской помощи, клиническими рекомендациями (протоколами лечения) по вопросам оказания медицинской помощи, с учетом стандартов медицинской помощи ✓ осуществлять подготовку пациента к проведению ультразвукового исследования венозной системы верхних и нижних конечностей 	<p>A/01.8 A/02.8</p>

	<ul style="list-style-type: none"> ✓ выбирать физико-технические условия для проведения ультразвукового исследования ✓ анализировать и интерпретировать результаты ультразвуковых исследований сосудов ✓ сопоставлять результаты ультразвукового исследования с результатами осмотра пациента врачами-специалистами и результатами лабораторных, инструментальных, включая лучевые, исследований ✓ записывать результаты ультразвукового исследования на цифровые и бумажные носители ✓ архивировать результаты ультразвуковых исследований, в том числе с использованием медицинских информационных систем ✓ оформлять протокол ультразвукового исследования, содержащий результаты ультразвукового исследования и ультразвуковое заключение ✓ анализировать причины расхождения результатов ультразвуковых исследований с результатами лабораторных, инструментальных, включая лучевые, исследований, патологоанатомическими данными 	
	<p>должен владеть:</p> <ul style="list-style-type: none"> ✓ методикой оценки ультразвуковой анатомии венозной системы верхних и нижних конечностей в ходе проведения ультразвукового исследования ✓ методикой оценки симптомов и синдромов заболеваний и (или) состояний периферических вен в ходе ультразвукового исследования ✓ методикой ультразвукового исследования периферических вен в соответствии с действующими порядками оказания медицинской помощи, клиническими рекомендациями (протоколами лечения) по вопросам оказания медицинской помощи, с учетом стандартов медицинской помощи ✓ методикой оценки функциональных проб во время проведения ультразвуковых исследований венозной системы верхних и нижних конечностей ✓ методикой оценки измерений во время проведения ультразвуковых исследований венозной системы верхних и нижних конечностей ✓ методикой оценки анализа и интерпретации результатов ультразвуковых исследований периферических вен ✓ методикой составления и интерпретации заключения по результатам ультразвукового исследования венозной системы верхних и нижних конечностей 	

1.5 Форма обучения

График обучения Форма обучения	Акад. часов в день	Дней в неделю	Общая продолжительность программы, месяцев (дней, недель)
Очная	6	6	1 неделя, 6 дней

2. СОДЕРЖАНИЕ ПРОГРАММЫ

2.1 Учебный план

дополнительной профессиональной программы повышения квалификации
«Современные аспекты ультразвуковой диагностики патологии периферических вен» в объеме 36 часов

№№	Наименование модулей	Всего часов	Часы без ДОТ и ЭО	В том числе				Часы с ДОТ и ЭО	В том числе				Стажировка	Обучающий симуляционный курс	Совершенствуемые ПК	Форма контроля
				ЛЗ	ПЗ	СЗ	СР		ЛЗ	СЗ	ПЗ	СР				
1	2	3	4	5	6	7	8	9	10	11	12	13	14	15	16	17
1	Специальные дисциплины															
1	Ультразвуковая диагностика патологии периферических вен	34	28	—	20	8	—	6	6	—	—	—	—	—	ПК-1	ТК
	Всего часов (специальные дисциплины)	34	28	—	20	8	—	6	6	—	—	—	—	—		
	Итоговая аттестация	2														экзамен
	Всего часов по программе	36	28	—	20	8	—	6	6	—	—	—	—	—		

2.2. Календарный учебный график

Учебные занятия проводятся в течение 1 недели: шесть дней в неделю по 6 академических часа в день.

2.3. Рабочие программы учебных модулей

МОДУЛЬ 1

Название модуля: «Ультразвуковая диагностика патологии периферических вен»

Код	Наименование тем, подтем, элементов, подэлементов
1	Анатомия и ультразвуковая анатомия магистральных вен верхних и нижних конечностей.
2	Эхохарактеристика магистральных вен верхних и нижних конечностей в различных режимах сканирования в норме
2.1	Эхохарактеристика магистральных вен верхних и нижних конечностей в норме в В-режиме.
2.2	Спектральное доплеровское исследование магистральных вен верхних и нижних конечностей. Параметры неизмененного кровотока.
2.3	Цветовое доплеровское исследование магистральных вен верхних и нижних конечностей. Параметры неизмененного кровотока.
3	Ультразвуковая диагностика заболеваний магистральных вен верхних и нижних конечностей в различных режимах сканирования.
3.1	Ультразвуковая диагностика острого венозного тромбоза.
3.2	Ультразвуковая диагностика хронического венозного тромбоза (пост-тромбофлебитическая болезнь)
3.3	Ультразвуковая диагностика варикозной болезни.
3.4	Ультразвуковая диагностика аномалий развития магистральных вен верхних и нижних конечностей в различных режимах сканирования.
4	Стандартное медицинское заключение по результатам ультразвукового исследования магистральных вен верхних и нижних конечностей

2.4. Оценка качества освоения программы

2.4.1. Форма итоговой аттестации

2.4.1.1. Контроль результатов обучения проводится:

— в виде итоговой аттестации (ИА).

Обучающийся допускается к ИА после освоения рабочих программ учебного модуля в объёме, предусмотренном учебным планом (УП). Форма итоговой аттестации – экзамен, который проводится посредством тестового контроля в автоматизированной системе дополнительного профессионального образования (АС ДПО) и решением 1 ситуационной задачи в автоматизированной системе дополнительного профессионального образования (АС ДПО).

2.4.1.2. Лицам, успешно освоившим Программу и прошедшим ИА, выдаётся *удостоверение о повышении квалификации установленного образца*.

Шкала и порядок оценки степени освоения обучающимися учебного материала Программы.

КРИТЕРИИ ОЦЕНИВАНИЯ РЕШЕНИЯ СИТУАЦИОННОЙ ЗАДАЧИ

Отметка	Дескрипторы			
	понимание проблемы	анализ ситуации	навыки решения ситуации	профессиональное мышление
отлично	Полное понимание проблемы. Все требования, предъявляемые к заданию, выполнены	Высокая способность анализировать ситуацию, делать выводы	Высокая способность выбрать метод решения проблемы. Уверенные навыки решения ситуации	Высокий уровень профессионального мышления
хорошо	Полное понимание проблемы. Все требования, предъявляемые к заданию, выполнены	Способность анализировать ситуацию, делать выводы	Способность выбрать метод решения проблемы. Уверенные навыки решения ситуации	Достаточный уровень профессионального мышления. Допускается одна-две неточности в ответе
удовлетворительно	Частичное понимание проблемы. Большинство требований, предъявляемых к заданию, выполнены	Удовлетворительная способность анализировать ситуацию, делать выводы	Удовлетворительные навыки решения ситуации	Достаточный уровень профессионального мышления. Допускается более двух неточностей в ответе
неудовлетворительно	Непонимание проблемы. Многие требования, предъявляемые к заданию, не выполнены. Нет ответа. Не было попытки решить задачу	Низкая способность анализировать ситуацию	Недостаточные навыки решения ситуации	Отсутствует

КРИТЕРИИ ОЦЕНИВАНИЯ ОТВЕТА НА ТЕСТОВЫЕ ВОПРОСЫ

Процент правильных ответов	Отметка
91–100	отлично
81–90	хорошо
71–80	удовлетворительно
Менее 71	неудовлетворительно

2.5. Оценочные материалы

Оценочные материалы представлены в виде тестов и ситуационных задач на электронном носителе, являющимся неотъемлемой частью Программы.

3. ОРГАНИЗАЦИОННО-ПЕДАГОГИЧЕСКИЕ УСЛОВИЯ РЕАЛИЗАЦИИ ПРОГРАММЫ

3.1. Материально-технические условия

3.1.1. Перечень помещений Университета и/или медицинской организации, предоставленных структурному подразделению для образовательной деятельности:

№№	Наименование ВУЗА, учреждения здравоохранения, клинической базы или др.), адрес	Этаж, кабинет
1	ФГБОУ ВО РостГМУ Минздрава России. Кафедра ультразвуковой диагностики. Ростов-на-Дону, Нахичеванский 29	Клинико-диагностический корпус (КДК) № 16. 7 этаж, кабинеты 13, 16, 20
2	ФГБОУ ВО РостГМУ Минздрава России. Отделение ультразвуковой диагностики клиники. Ростов-на-Дону, Нахичеванский 29	Клинико-диагностический корпус (КДК) № 16. 7 этаж, кабинеты 14, 15, 18а, 18б, 18в, 20. 5 этаж, кабинет 4

3.1.2. Перечень используемого для реализации Программы медицинского оборудования и техники:

№№	Наименование медицинского оборудования, техники, аппаратуры, технических средств обучения и т.д.
1.	Видеоплеер
2.	Видеопроектор
3.	Телевизор жидкокристаллический
4.	Компьютер
5.	Многофункциональное устройство
6.	Интерактивная доска
7.	Интерактивный презентационный комплекс
8.	Система ультразвуковая диагностическая медицинская 4 шт.

3.2. Учебно-методическое и информационное обеспечение

3.2.1. Литература

№№	Автор, название, место издания, издательство, год издания учебной и учебно-методической литературы, кол стр.
Основная литература	
1	Носенко Е.М., Носенко Н.С., Дадова Л.В. Ультразвуковое исследование при заболеваниях артерий и вен нижних конечностей. – М.: Видар, 2020. – 240 с.
2	Терновой С.К., Маркина Н.Ю., Кислякова М.В. Ультразвуковая диагностика: атлас (для врачей, клин. ординаторов и студентов мед. вузов) / под ред. С.К. Тернового. – 3-е изд., испр. и доп. – М: ГЭОТАР-Медиа, 2020. – 240 с.
Дополнительная литература	
1	Зубарев А.Р., Марущак Е.А. Ультразвуковая диагностика острых венозных тромбозов. Руководство для врачей. – М.: ООО Фирма «СТРОМ», 2016. – 144 с.
2	Мазайшвили К.В., Хлевтова Т.В., Акимов С.С., Цыплящук А.В. Ультразвуковая анатомия вен нижних конечностей (с описанием диагностики заболеваний и хирургической тактики). – М.: Издательский дом «Медпрактика-М», 2016. – 72 с.
3	Принципы ультразвуковой диагностики и хирургического лечения заболеваний поверхностных вен нижних конечностей: учебное пособие / сост.: О.Л. Ерошенко, И.И. Простов, Н.Г. Сапронова [и др.]; ФГБОУ ВО РостГМУ Минздрава России, ФПК и ППС, каф. ультразвуковой диагностики; каф. хирургических болезней № 1. – Ростов-на-Дону: Изд-во РостГМУ, 2020. – 107 с.
4	Ультразвуковая диагностика болезней вен. [Электронный ресурс] / Д.А. Чуриков, А.И. Кириенко. – 2-е изд., испр. и доп. – М.: Литтерра, 2016. – 176 с. – Доступ из ЭБС «Консультант врача».
5	Хатчинсон С.Дж., Кэтрин К.Х. Ультразвуковая диагностика в ангиологии и сосудистой хирургии / пер. с англ. под ред. А.И. Кириенко, Д.А. Чурикова. – М.: ГЭОТАР-Медиа, 2019. – 400 с.
6	Холин А.В., Бондарева Е.В. Допплерография и дуплексное сканирование сосудов. – 2-е изд. – М.: МЕДпресс-информ, 2019. – 96 с.
7	Шульгина Л.Э. Ультразвуковая диагностика патологии вен нижних конечностей: Практическое руководство. – М.: Издательский дом Видар-М, 2020. 190 с.

3.2.2. Информационно-коммуникационные ресурсы

№№	Наименование ресурса	Электронный адрес
1.	Официальный сайт Минздрава России	http:// www.rosminzdrav.ru
2.	Российская государственная библиотека (РГБ)	www.rsl.ru
3.	Издательство РАМН (книги по всем отраслям медицины):	www.iramn.ru
4.	Электронная библиотека РостГМУ	http://109.195.230.156:9080/opac/
5.	Консультант врача. Электронная медицинская библиотека : ЭБС. – Москва : ООО ГК «ГЭОТАР»	http://www.rosmedlib.ru
6.	Журналы открытого доступа на русском языке / платформа EIPub НЭИКОН	https://elpub.ru/
7.	Федеральная электронная медицинская библиотека Минздрава России	http://www.femb.ru/feml/ , http://feml.scsmr.rssi.ru
8.	Медицинская литература. Издательство ВИДАР	http://vidar.ru/

3.2.3. Автоматизированная система (АС ДПО)

Обучающиеся, в течение всего периода обучения, обеспечиваются доступом к автоматизированной системе дополнительного профессионального образования (АС ДПО) sdo.rostgmu.ru.

Основными дистанционными образовательными технологиями Программы являются интернет-технологии с методикой синхронного и/или асинхронного дистанционного обучения. Методика синхронного дистанционного обучения предусматривает online общение, которое реализуется в виде вебинара, онлайн-чата, виртуальный класс. Асинхронное обучение представляет собой offline просмотр записей аудиолекций, мультимедийного и печатного материала. Каждый слушатель получает доступ к учебным материалам портала и к электронной информационно-образовательной среде.

АС ДПО обеспечивает:

- возможность входа обучающегося из любой точки, в которой имеется доступ к информационно-телекоммуникационной сети «Интернет»;
- одновременный доступ не менее 25 процентов обучающихся по Программе;
- доступ к учебному содержанию Программы и электронным образовательным ресурсам в соответствии с формой обучения (вопросы контроля исходного уровня знаний, вопросы для самоконтроля по каждому разделу, тестовые задания, интернет-ссылки, нормативные документы);
- фиксацию хода образовательного процесса, результатов итоговой аттестаций.

3.3. Кадровые условия

Реализация Программы обеспечивается научно-педагогическими работниками кафедры *ультразвуковой диагностики* Факультета повышения квалификации и профессиональной переподготовки специалистов.

Доля научно-педагогических работников, имеющих образование, соответствующее профилю преподаваемой дисциплины, модуля, *имеющих сертификат специалиста по специальности «Ультразвуковая диагностика»*, в общем числе научно-педагогических работников, реализующих Программу, составляет 100%.

Доля научно-педагогических работников, имеющих ученую степень и/или ученое звание, в общем числе научно-педагогических работников, реализующих Программу, составляет 100%

Доля работников из числа руководителей и работников организации, деятельность которых связана с направленностью реализуемой Программы (имеющих стаж работы в данной профессиональной области не менее 3 лет), в общем числе работников, реализующих Программу, составляет 100%

Профессорско-преподавательский состав программы

№ п/п	Фамилия, имя, отчество	Ученая степень, ученое звание	Должность	Место работы (основное / совмещение)
1	Неласов Николай Юлианович	Д.м.н., профессор	Заведующий кафедрой ультразвуковой диагностики	основное
2	Ерошенко Ольга Леонидовна	К.м.н., доцент	Доцент кафедры ультразвуковой диагностики	основное
3	Моргунов Максим Николаевич	К.м.н.	Доцент кафедры ультразвуковой диагностики	внутренний совместитель

ФОНД ОЦЕНОЧНЫХ СРЕДСТВ**1. Оформление тестов фонда тестовых заданий**

к дополнительной профессиональной программе
повышения квалификации врачей
«Современные аспекты ультразвуковой диагностики патологии
периферических вен» со сроком освоения 36 академических часов
по специальностям «Ультразвуковая диагностика»,
«Функциональная диагностика», «Сердечно-сосудистая хирургия»

1	Кафедра	Ультразвуковая диагностика
2	Факультет	Факультет повышения квалификации и профессиональной переподготовки
3	Адрес (база)	г. Ростов-на-Дону, пер. Нахичеванский, 29, ФГБОУ ВО РостГМУ МЗ РФ, корпус № 16, отделение ультразвуковой диагностики
4	Зав.кафедрой	Д.м.н, профессор Н.Ю. Неласов
5	Ответственный составитель	К.м.н, доцент О.Л. Ерошенко
6	E-mail	uzi@rostgmu.ru
7	Моб. телефон	250-40-33
8	Кабинет №	16
9	Учебная дисциплина	Ультразвуковая диагностика
10	Учебный предмет	Ультразвуковая диагностика
11	Учебный год составления	2021
12	Специальность	Ультразвуковая диагностика Функциональная диагностика Сердечно-сосудистая хирургия
13	Форма обучения	Очная
14	Модуль	Ультразвуковая диагностика патологии периферических вен
15	Тема	1,2,3
16	Подтема	2.1,2.2,3.1,3.2,3.3,3.4
17	Количество вопросов	34
18	Тип вопроса	single
19	Источник	-

Список тестовых заданий

1	1	1	К поверхностным венам нижних конечностей относятся		
			большая подкожная вена, малая подкожная вена, перфорантные вены		
	*		большая подкожная вена, малая подкожная вена, межсафенные вены		
			большая подкожная вена, малая подкожная вена, подвздошные вены		
			большая подкожная вена, малая подкожная вена, суральные вены		
1	1	2	К глубоким венам нижних конечностей относятся		
			большая подкожная вена, бедренные вены, суральные вены		
	*		бедренные вены, подколенная вена, задние большеберцовые вены		
			бедренные вены, подколенная вена, задние большеберцовые вены, малая подкожная вены		
			бедренные вены, подколенная вена, перфорантные вены		
1	1	3	Большая подкожная вена впадает в		
	*		бедренную вену		
			подколенную вену		
			подвздошную вену		
			нижнюю полую вену		
1	1	4	К системе поверхностных вен нижних конечностей относятся		
	*		малая подкожная вена		
			задние большеберцовые вены		
			перфорантные вены		
			общая бедренная вена		
1	1	5	Согласно Римскому консенсусу, ствол большой подкожной вены на бедре относительно своего расположения в фасции имеет следующие типы строения		
	*		i-тип, h-тип, s-тип		
			i-тип, h-тип, f-тип		
			i-тип, s-тип, f-тип		

			i-тип, h-тип, m-тип		
1	1	6	При i-типе строения большой подкожной вены ствол на бедре расположен в фасции		
	*		на всем протяжении		
			в проксимальной и средней трети бедра		
			в проксимальной и дистальной трети бедра		
			на всем протяжении расположен вне фасции		
1	2	7	В норме кровотоков в венах конечностей		
	*		фазный, синхронизирован с дыханием		
			монофазный, синхронизирован с дыханием		
			фазный, синхронизирован с сердечной деятельностью		
			монофазный, синхронизирован с сердечной деятельностью		
1	2	8	В норме при компрессии вены датчиком		
			просвет сосуда не меняется		
	*		стенки спадаются и исчезает просвет		
			стенки расширяются		
			просвет расширяется		
1	2	9	При проведении пробы дистальной компрессии кровотоков в вене на тестируемом участке в момент компрессии в норме		
			исчезает		
	*		усиливается		
			не изменяется		
			ретроградный		
1	2	10	Согласно последним клиническим рекомендациям, исследование венозной системы нижних конечностей необходимо проводить		
			в положении пациента «лежа на животе»		
	*		в положении пациента «стоя»		
			не имеет значения		
			в положении пациента «лежа на спине»		
1	2	11	Согласно последним клиническим рекомендациям, патологическим рефлюксом по поверхностным венам нижних конечностей считается ретроградный кровоток продолжительностью		
	*		более 0,5 с		

			более 1 с		
			более 2 с		
			более 3 с		
1	2	12	Согласно последним клиническим рекомендациям, патологическим рефлюксом по глубоким венам нижних конечностей считается ретроградный кровоток продолжительностью		
			более 0,5 с		
	*		более 1 с		
			более 2 с		
			более 3 с		
1	2	13	В норме в перфорантных венах голени кровоток		
			двунаправленный		
			направлен в сторону подкожных вен		
	*		направлен в сторону глубоких вен		
			отсутствует		
1	2	14	В норме в венах проба с компрессией дистальных отделов конечности вызывает		
	*		возрастание кровотока		
			снижение кровотока		
			не меняет кровоток		
			спазм артерий		
1	2	15	При проведении пробы проксимальной компрессии кровотока в вене на тестируемом участке в момент компрессии в случае клапанной недостаточности		
			исчезает		
	*		ретроградный		
			не изменяется		
			усиливается		
1	2	16	Проба Вальсальвы используется для оценки функции клапанного аппарата		
			подключичной вены		
	*		бедренной вены и остиального клапана большой подкожной вены на бедре		
			малой подкожной вены		
			общей подвздошной и наружной подвздошной вен		

1	2	17	В норме диаметр нижней полой вены		
			до 15 мм		
	*		до 25 мм		
			до 10 мм		
			20 мм		
1	2	18	В норме диаметр нижней полой вены на вдохе		
			уменьшается на 30%		
	*		уменьшается более чем на 50%		
			увеличивается		
			не изменяется		
1	3	19	Наиболее частой причиной тромбоэмболии легочной артерии являются тромбозы		
	*		глубоких вен нижних конечностей		
			глубоких вен верхних конечностей		
			воротной вены		
			поверхностных вен нижних конечностей		
1	3	20	О флотирующем характере верхушки тромба свидетельствует следующее		
	*		верхушка лежит свободно в просвете вены, к стенкам не фиксирована, подвижна		
			верхушка фиксирована к стенкам, неподвижна		
			верхушка фиксирована к одной из стенок, неподвижна		
			верхушка не визуализируется		
1	3	21	Определить наличие инвазивного тромба в нижней полой вене, почечной вене при ультразвуковом исследовании		
	*		можно не всегда		
			можно всегда		
			невозможно		
			можно только при значении кавального индекса меньше 50%		
1	3	22	При несостоятельности клапанного аппарата вен регистрируется		
			рефлюкс крови в антеградном направлении		
	*		рефлюкс крови в ретроградном направлении		

			отсутствие рефлюкса		
			регистрация невозможна		
1	3	23	Проксимальным считается патологический рефлюкс в стволе большой подкожной вены, распространяющийся от створок остиального клапана в дистальном направлении		
	*		до середины бедра		
			до коленного сустава		
			до средней трети голени		
			до медиальной лодыжки		
1	3	24	Распространенным считается патологический рефлюкс в стволе большой подкожной вены, распространяющийся от створок остиального клапана в дистальном направлении		
			до середины бедра		
	*		до коленного сустава		
			до средней трети голени		
			до медиальной лодыжки		
1	3	25	Субтотальным считается патологический рефлюкс в стволе большой подкожной вены, распространяющийся от створок остиального клапана в дистальном направлении		
			до середины бедра		
			до коленного сустава		
	*		до средней трети голени		
			до медиальной лодыжки		
1	3	26	Тотальным считается патологический рефлюкс в стволе большой подкожной вены, распространяющийся от створок остиального клапана в дистальном направлении		
			до середины бедра		
			до коленного сустава		
			до средней трети голени		
	*		до медиальной лодыжки		
1	3	27	При окклюзирующем тромбозе вен следствием компрессии датчиком является		
	*		просвет сосуда не меняется		
			стенки спадаются и исчезает просвет		

			стенки расширяются		
			просвет расширяется		
1	3	28	Ультразвуковыми критериями посттромботической болезни глубоких вен нижних конечностей являются		
	*		наличие внутрипросветных включений, утолщение и уплотнение стенок, патологический рефлюкс в глубоких венах		
			патологический рефлюкс по поверхностным венам		
			положительная проба дистальной компрессии по глубоким венам		
			положительная проба дистальной компрессии по поверхностным венам		
1	3	29	Признаками перенесенного тромбоза глубоких вен нижних конечностей в стадии реканализации являются		
			патологический рефлюкс по поверхностным венам		
	*		наличие внутрипросветных включений, утолщение и уплотнение стенок, патологический рефлюкс в глубоких венах		
			положительная проба дистальной компрессии по глубоким венам		
			положительная проба дистальной компрессии по поверхностным венам		
1	3	30	При 1 классе термоиндуцированного тромбоза тромб		
	*		не распространяется из соустья поверхностной вены в глубокую		
			пролабирующий из соустья поверхностной вены в глубокую тромб занимает менее 50% просвета глубокой вены		
			пролабирующий из соустья поверхностной вены в глубокую тромб занимает более 50% просвета глубокой вены		
			пролабирующий из соустья поверхностной вены в глубокую тромб полностью obturates просвет глубокой вены		
1	3	31	При 2 классе термоиндуцированного тромбоза тромб		

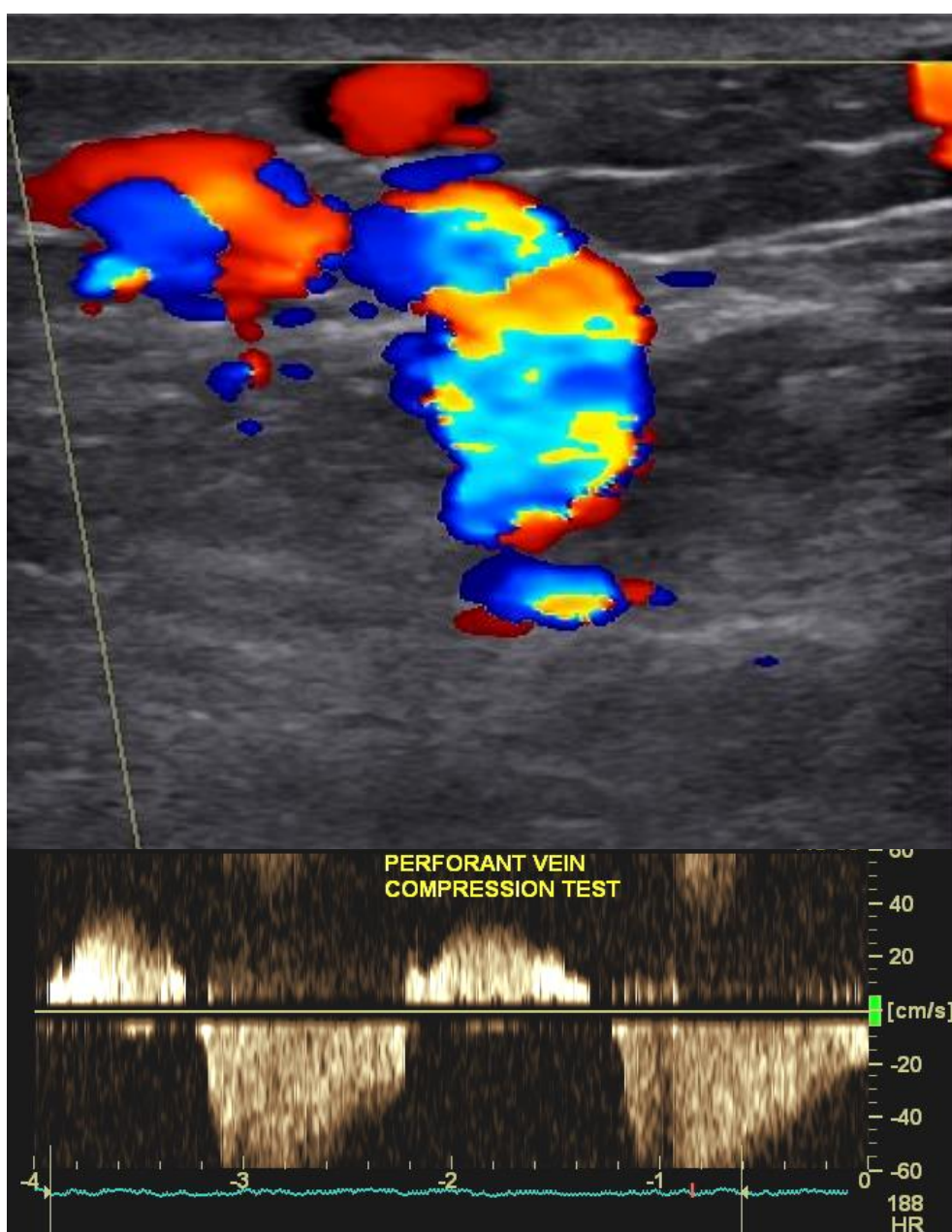
			не распространяется из соустья поверхностной вены в глубокую		
	*		пролабирующий из соустья поверхностной вены в глубокую тромб занимает менее 50% просвета глубокой вены		
			пролабирующий из соустья поверхностной вены в глубокую тромб занимает более 50% просвета глубокой вены		
			пролабирующий из соустья поверхностной вены в глубокую тромб полностью obturiрует просвет глубокой вены		
1	3	32	При 3 классе термоиндуцированного тромбоза тромб		
			не распространяется из соустья поверхностной вены в глубокую		
	*		пролабирующий из соустья поверхностной вены в глубокую тромб занимает менее 50% просвета глубокой вены		
			пролабирующий из соустья поверхностной вены в глубокую тромб занимает более 50% просвета глубокой вены		
			пролабирующий из соустья поверхностной вены в глубокую тромб полностью obturiрует просвет глубокой вены		
1	3	33	При 4 классе термоиндуцированного тромбоза тромб		
			не распространяется из соустья поверхностной вены в глубокую		
			пролабирующий из соустья поверхностной вены в глубокую тромб занимает менее 50% просвета глубокой вены		
			пролабирующий из соустья поверхностной вены в глубокую тромб занимает более 50% просвета глубокой вены		
	*		пролабирующий из соустья поверхностной вены в глубокую тромб полностью obturiрует просвет глубокой вены		
1	3	34	Синдром Мортарелла – появление болезненных трофических язв на голени при отсутствии других причин, характерны для		

		варикозной болезни		
		атеросклероза		
		посттромботической болезни		
	*	гипертонической болезни		

Примеры ситуационных задач

Задача 1

Пациенту 54-х лет, обратившемуся с жалобами на отеки в нижней трети левой голени и темные пятна на коже, проведено инструментальное исследование вен левой нижней конечности. Глубокие вены в норме. Остиальный клапан и клапаны ствола большой подкожной вены интактны, ствол большой подкожной вены расширен до 9 мм. В нижней трети голени определяются варикозно измененные притоки большой подкожной вены. При исследовании перфорантных вен в этой же области с применением компрессионных проб определяется картина, представленная на снимке.



Вопросы

1. Методом лучевой диагностики, соответствующим представленному изображению, является:

- а) ультразвуковой метод;*
- б) рентгенологический метод;
- в) компьютерная томография;
- г) магнитно-резонансная томография.

2. Режимом сканирования при выполнении ультразвукового исследования в данной клинической ситуации является:

- а) В-режим + импульсно-волновая доплерография + цветовая доплерография;*
- б) В-режим + импульсно-волновая доплерография;
- в) В-режим + цветовая доплерография;
- г) эластография.

3. Основным методом для оценки функции клапанного аппарата вен нижних конечностей является:

- а) проба проксимальной компрессии;
- б) проба дистальной компрессии в вертикальном положении пациента;*
- в) проба дистальной компрессии в горизонтальном положении пациента;
- г) проба Вальсальвы.

4. Патологическому рефлюксу в глубоких венах нижних конечностей соответствует ретроградная волна при проведении пробы дистальной компрессии в вертикальном положении пациента продолжительностью более

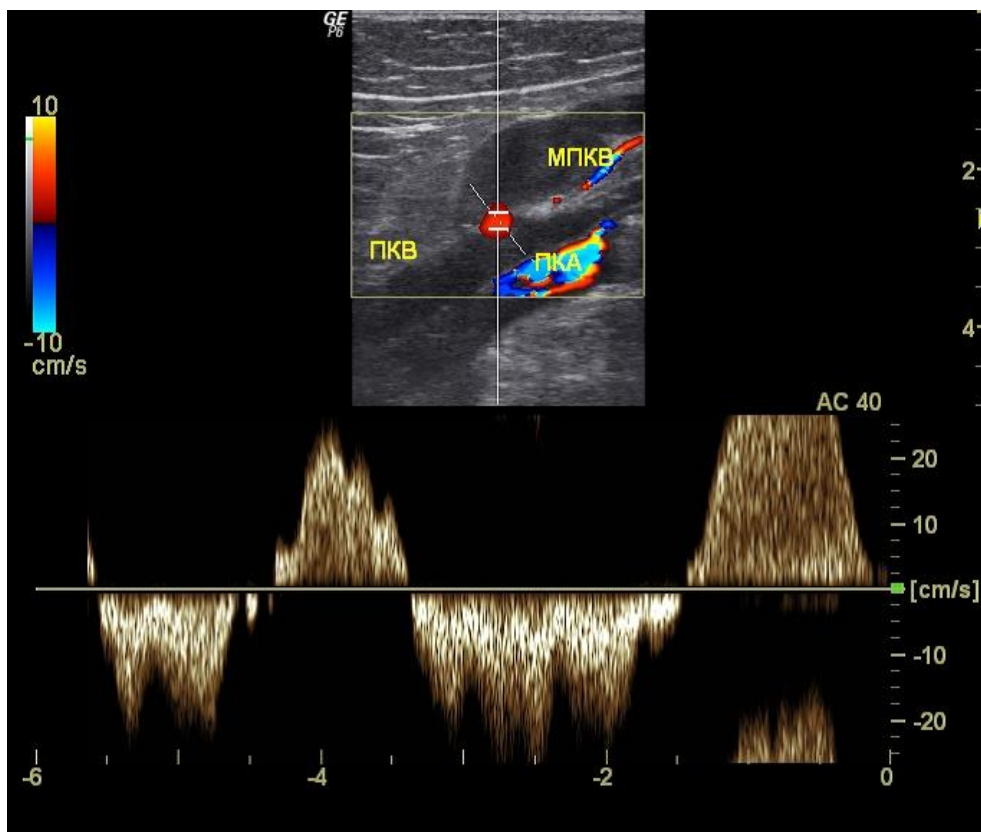
- а) 0,5 с;
- б) 1 с;*
- в) 2 с;
- г) продолжительность не имеет значения.

5. На основании выполненного ультразвукового исследования можно сделать заключение:

- а) о наличии у пациента патологического рефлюкса в перфорантной вене голени;*
- б) о наличии физиологического рефлюкса;
- в) об отсутствии рефлюкса;
- г) оценить пробу невозможно.

Задача 2

Пациентка 42-х лет обратилась к сосудистому хирургу с жалобами на расширение вен по задней поверхности голени, отеки, судороги по ночам. Проведено исследование венозной системы нижних конечностей. На снимке представлено изображение сосудов подколенной области.



Вопросы

1. Методом лучевой диагностики, соответствующим представленному изображению, является:

- а) ультразвуковой метод;*
- б) рентгенологический метод;
- в) компьютерная томография;
- г) магнитно-резонансная томография.

2. Режимом сканирования при выполнении ультразвукового исследования в данной клинической ситуации является:

- а) В-режим + импульсно-волновая доплерография + цветовая доплерография;*
- б) В-режим + импульсно-волновая доплерография;
- в) В-режим + цветовая доплерография;
- г) эластография.

3. Ультразвуковое исследование вен нижних конечностей производят:

- а) линейным датчиком;*
- б) конвексным датчиком;

- в) микроконвексным датчиком;
- г) секторным датчиком.

4. Основным методом для оценки функции клапанного аппарата вен нижних конечностей является:

- а) проба проксимальной компрессии;
- б) проба дистальной компрессии в вертикальном положении пациента;*
- в) проба дистальной компрессии в горизонтальном положении пациента;
- г) проба Вальсальвы.

5. Патологическому рефлюксу в поверхностных венах нижних конечностей соответствует ретроградная волна при проведении пробы дистальной компрессии в вертикальном положении пациента продолжительностью более

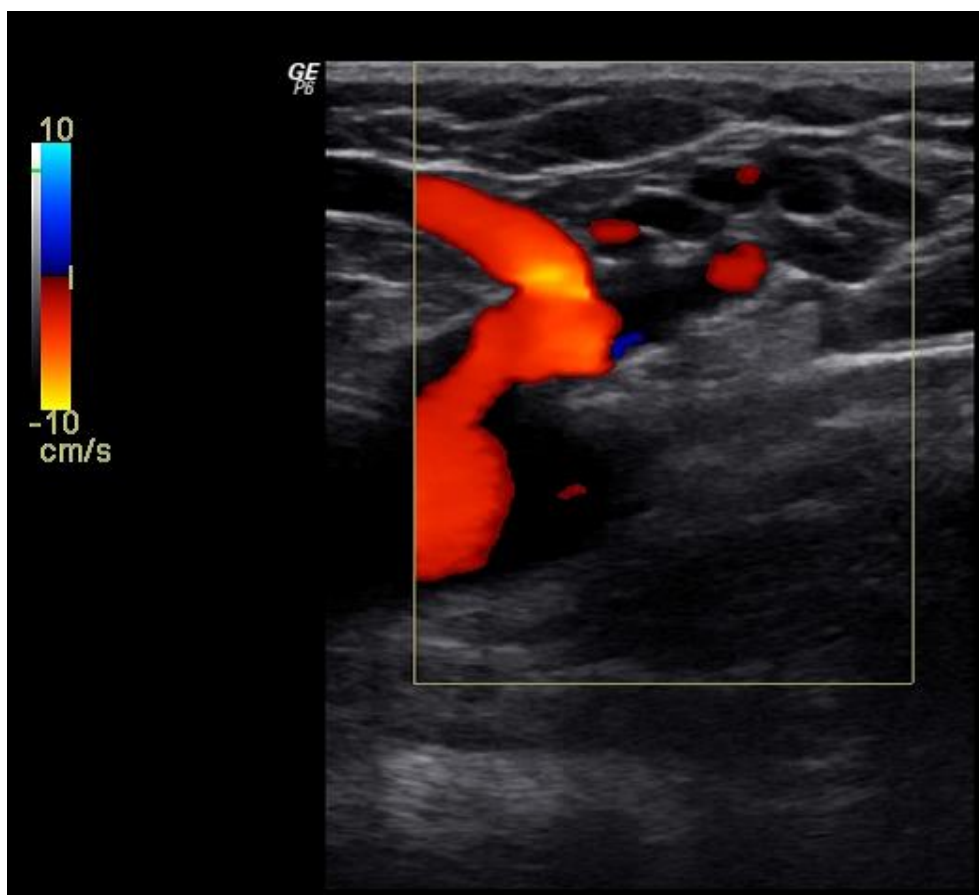- а) 0,5 с;*
- б) 1 с;
- в) 2 с;
- г) продолжительность не имеет значения.

6. На основании выполненного ультразвукового исследования можно сделать заключение:

- а) о наличии у пациентки патологического рефлюкса в малой подкожной вене;*
- б) о наличии физиологического рефлюкса;
- в) об отсутствии рефлюкса;
- г) оценить пробу невозможно.

Задача 3

Пациенту 65-ти лет, обратившемуся с жалобами на наличие варикозных вен, чувство тяжести в левой нижней конечности, ночные судороги, проведено ультразвуковое исследование вен левой нижней конечности. Из анамнеза известно, что 15 лет назад было проведено хирургическое лечение по поводу варикозной болезни, а именно флебэктомия большой подкожной вены левой нижней конечности. На эхограмме представлена зона сафено-фemorального соустья прооперированной конечности.



Вопросы

1. Методикой ультразвукового исследования, соответствующей представленному изображению, является:
 - а) цветное дуплексное сканирование;*
 - б) ультразвуковая доплерография;
 - в) энергетическое доплеровское картирование;
 - г) тканевое доплеровское картирование.
2. Ультразвуковое исследование вен нижних конечностей производят:
 - а) линейным датчиком;*
 - б) конвексным датчиком;
 - в) микроконвексным датчиком;
 - г) секторным датчиком.
3. На эхограмме представлена _____ плоскость сканирования:

- а) продольная;
- б) поперечная;*
- в) косая;
- г) фронтальная.

3. На эхограмме изображены следующие вены:

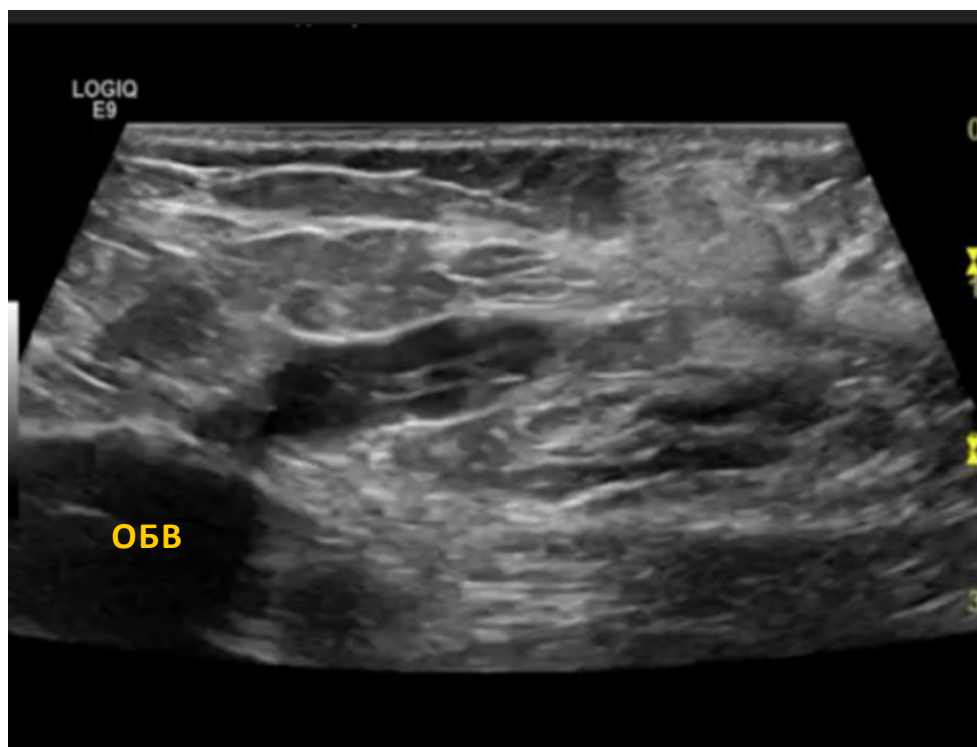
- а) общая бедренная вена, большая подкожная вена, глубокая вена бедра;
- б) общая бедренная вена, культя большой подкожной вены вена, приток большой подкожной вены (поверхностная надчревная вена);*
- в) общая бедренная вена, культя большой подкожной вены, поверхностная бедренная вена;
- г) общая бедренная вена, культя большой подкожной вены, глубокая бедренная вена.

4. На основании выполненного ультразвукового исследования можно сделать заключение о наличии у пациента:

- а) культы большой подкожной вены в виде каверномы;*
- б) длинной культы ствола большой подкожной вены;
- в) сафено-фemorальное соустье и приустьевые притоки не визуализированы;
- г) тромбоза культы большой подкожной вены.

Задача 4

Пациентке 85 лет, планируется оперативное лечение – замена тазобедренного сустава. В плане предоперационной подготовки проведено ультразвуковое исследование венозной системы нижних конечностей. В анамнезе – флебэктомия большой подкожной вены левой нижней конечности. На эхограмме представлена зона сафено-феморального соустья прооперированной конечности.



Вопросы

1. Методом лучевой диагностики, соответствующим представленному изображению, является:

- а) ультразвуковой метод;*
- б) рентгенологический метод;
- в) компьютерная томография;
- г) магнитно-резонансная томография.

2. Режимом сканирования при выполнении ультразвукового исследования в данной клинической ситуации является:

- а) В-режим + импульсно-волновая доплерография + цветовая доплерография;
- б) В-режим + импульсно-волновая доплерография;
- в) В-режим; *
- г) эластография.

3. На эхограмме представлена _____ плоскость сканирования:

- а) продольная;
- б) поперечная;*

в) косая;

г) фронтальная.

4. На эхограмме (с учетом анамнеза) изображены следующие вены:

а) общая бедренная вена, большая подкожная вена, глубокая вена бедра;

б) общая бедренная вена, культя большой подкожной вены;*

в) общая бедренная вена, культя большой подкожной вены, поверхностная бедренная вена;

г) общая бедренная вена, культя большой подкожной вены, глубокая бедренная вена.

5. На основании выполненного ультразвукового исследования можно сделать заключение о наличии у пациентки:

а) культя большой подкожной вены в виде каверномы;*

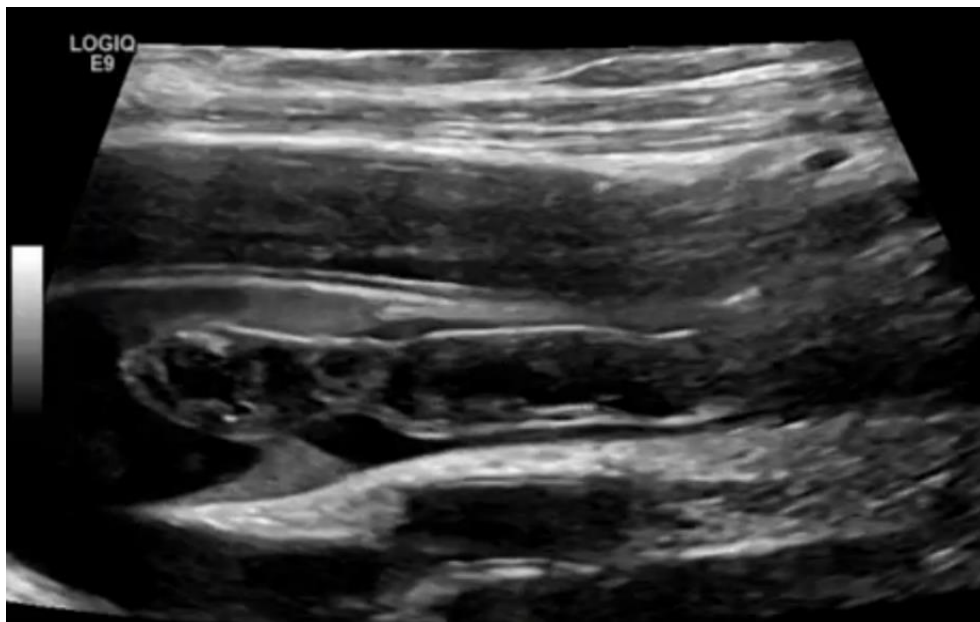
б) длинной культя ствола большой подкожной вены без дополнительных внутрипросветных образований;

в) сафено-фemorальное соустье и приустьевые притоки не визуализированы;

г) длинной культя ствола большой подкожной вены с наличием неокклюзирующего тромба.

Задача 5

Пациент 54-х лет после перенесенной коронавирусной инфекции стал жаловаться на отечность, чувство тяжести в правой нижней конечности. Проведено инструментальное исследование венозной системы нижних конечностей. Представлено изображение венных сосудов ниже паховой складки.



Вопросы

1. Методом лучевой диагностики, соответствующим представленному изображению, является:
 - а) ультразвуковой метод;*
 - б) рентгенологический метод;
 - в) компьютерная томография;
 - г) магнитно-резонансная томография.
2. Режимом сканирования при выполнении ультразвукового исследования в данной клинической ситуации является:
 - а) В-режим;*
 - б) В-режим + импульсно-волновая доплерография;
 - в) В-режим + цветовая доплерография;
 - г) эластография.
3. На эхограмме представлена _____ плоскость сканирования:
 - а) продольная; *
 - б) поперечная;
 - в) косая;
 - г) фронтальная.
4. На эхограмме изображены следующие вены:
 - а) слияние поверхностной бедренной вены и глубокой вены бедра с образованием общей бедренной вены;*

- б) общая бедренная вена, культя большой подкожной вены;
- в) наружная подвздошная вена;
- г) общая бедренная вена, культя большой подкожной вены, глубокая бедренная вена.

5. На основании выполненного ультразвукового исследования можно сделать заключение:

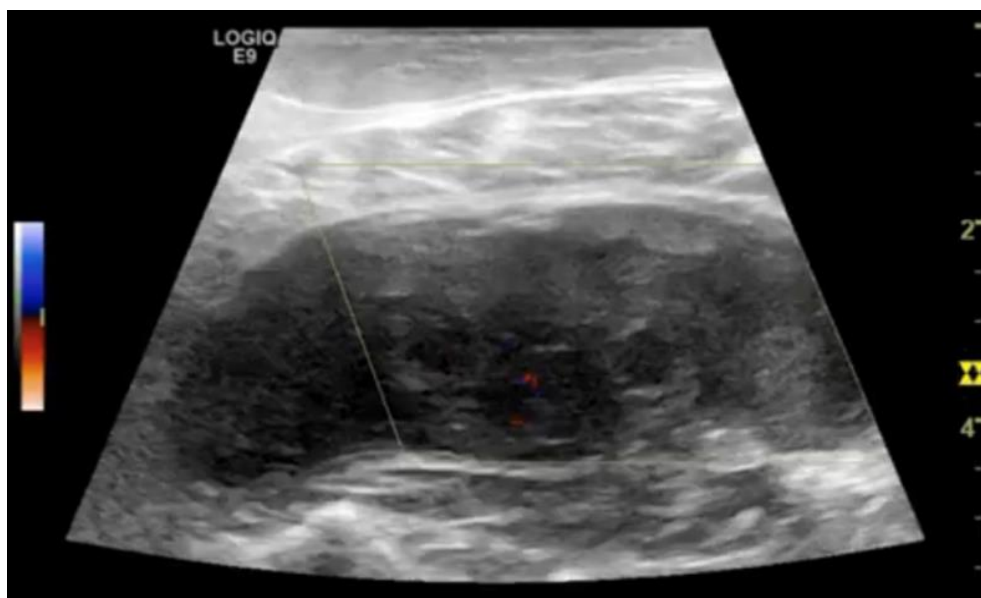
- а) о наличии у пациента патологического рефлюкса в бедренной вене;*
- б) о наличии нормальной проходимости вены и отсутствии дополнительных экоструктур в ее просвете;
- в) о наличии в просвете вены неокклюзирующего тромба;
- г) оценить просвет вены невозможно.

6. Важной информацией при наличии тромбоза, определяющей дальнейшую тактику ведения больного, является информация:

- а) о длине нефиксированной проксимальной части тромба;*
- б) о проходимости подкожных вен;
- в) о наличии или отсутствии рефлюкса в поверхностных венах;
- г) о наличии или отсутствии рефлюкса в общей бедренной вене.

Задача 6

После игры в футбол молодой человек обратился к хирургу с жалобами на боль в икроножных мышцах правой ноги, отечность конечности. Неделю лечился самостоятельно без улучшения. Для исключения венозного тромбоза проведено инструментальное исследование венозной системы нижних конечностей. Представлено изображение мягких тканей правой голени.



Вопросы

1. Методом лучевой диагностики, соответствующим представленному изображению, является:
 - а) ультразвуковой метод;*
 - б) рентгенологический метод;
 - в) компьютерная томография;
 - г) магнитно-резонансная томография.
2. Режимом сканирования при выполнении ультразвукового исследования в данной клинической ситуации является:
 - а) В-режим + импульсно-волновая доплерография + цветовая доплерография;
 - б) В-режим + импульсно-волновая доплерография;
 - в) В-режим + цветовая доплерография; *
 - г) эластография.
3. На эхограмме представлена _____ плоскость сканирования:
 - а) продольная; *
 - б) поперечная;
 - в) косая;
 - г) фронтальная.
4. Представленное образование имеет следующие характеристики
 - а) овальной формы, с четкими ровными контурами, гетерогенной внутренней структуры, расположено межмышечно;

б) овальной формы, с нечеткими неровными контурами, анэхогенное, расположено межмышечно;*

в) овальной формы, с четкими неровными контурами, анэхогенное, расположено в подкожно-жировой клетчатке;

г) овальной формы, с нечеткими неровными контурами, анэхогенное, с кровотоком по капсуле, расположено межмышечно.

5. На основании выполненного ультразвукового исследования можно сделать заключение о наличии у пациента:

а) межмышечной гематомы;*

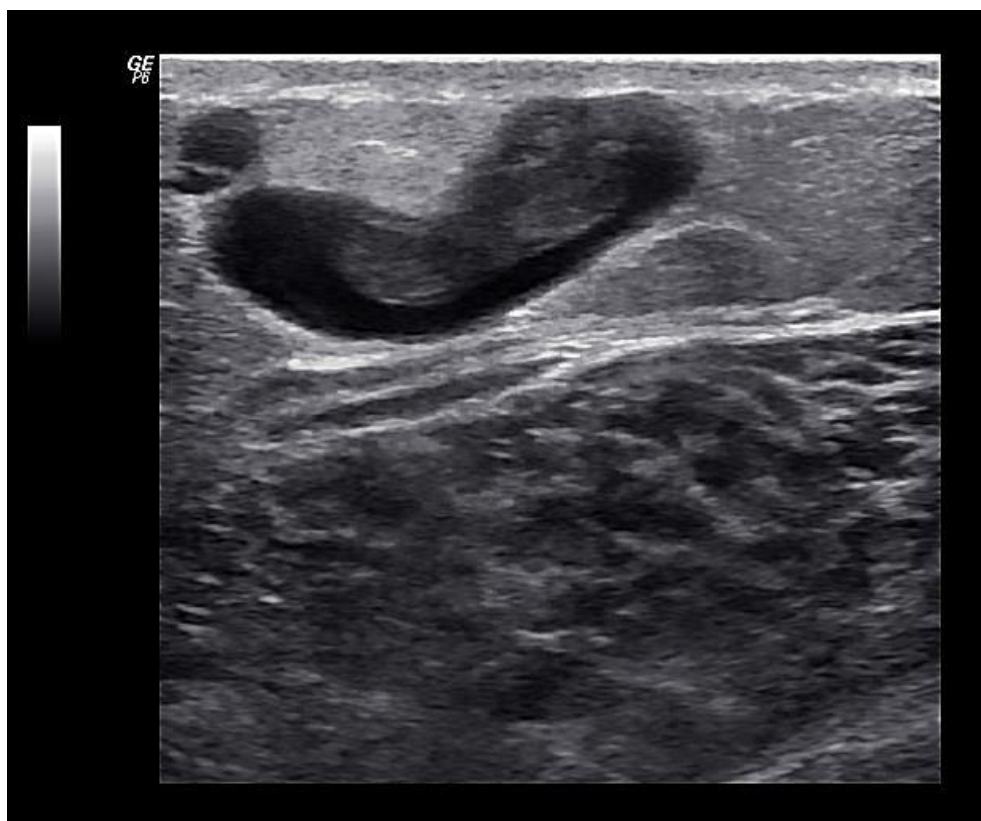б) тромбоза подколенной вены;

в) тромбоза суральной вены;

г) оценить пробу невозможно.

Задача 7

Пациентка 63-х лет обратилась к сосудистому хирургу с жалобами на боль, покраснение по ходу варикозной вены на бедре. Страдает варикозным расширением вен более тридцати лет, от хирургического лечения ранее отказывалась. Проведено инструментальное исследование венозной системы нижних конечностей. Представлено изображение фрагмента поверхностной вены в средней трети по медиальной поверхности голени.



Вопросы

1. Методом лучевой диагностики, соответствующим представленному изображению, является:
 - а) ультразвуковой метод;*
 - б) рентгенологический метод;
 - в) компьютерная томография;
 - г) магнитно-резонансная томография.
2. Режимом сканирования при выполнении ультразвукового исследования в данной клинической ситуации является:
 - а) В-режим + импульсно-волновая доплерография + цветовая доплерография;
 - б) В-режим + импульсно-волновая доплерография;
 - в) В-режим + цветовая доплерография;
 - г) В-режим. *
3. На эхограмме представлена _____ плоскость сканирования:

- а) продольная; *
- б) поперечная;
- в) косая;
- г) фронтальная.

4. Основным способом обнаружения тромботических масс является:

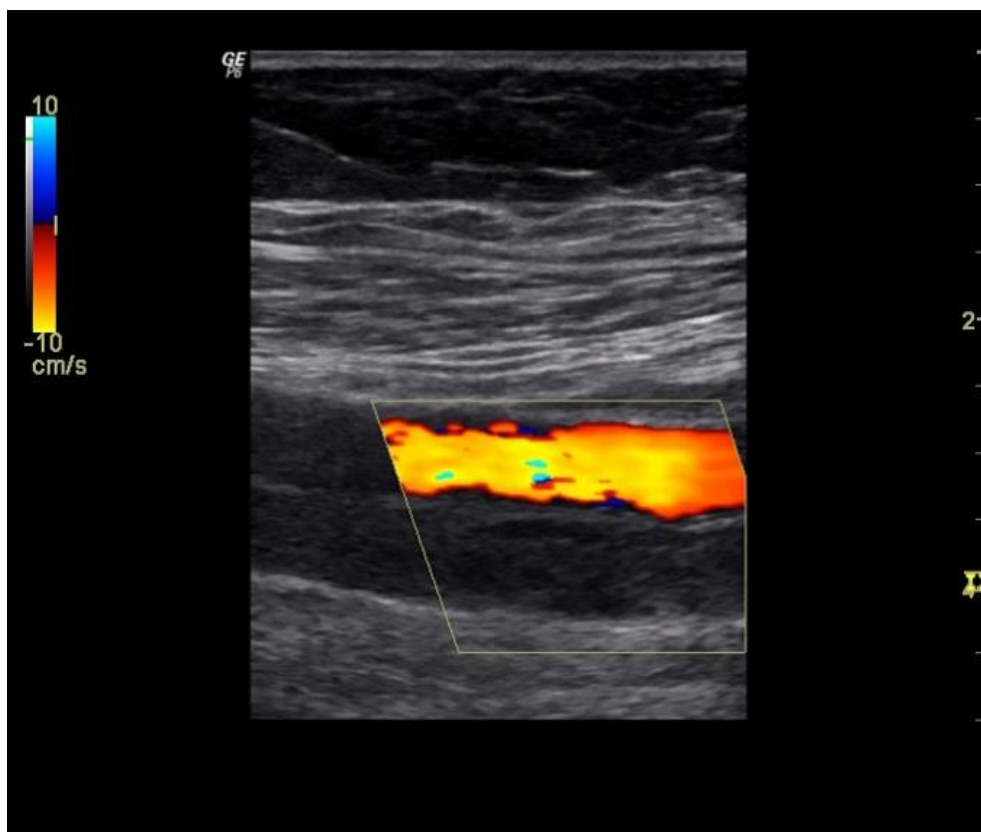
- а) проба проксимальной компрессии;
- б) проба дистальной компрессии в вертикальном положении пациента;
- в) визуализация тромботических масс в В-режиме с проведением компрессии вены на участке тромбоза;*
- г) проба Вальсальвы.

5. На основании выполненного ультразвукового исследования можно сделать заключение:

- а) о наличии у пациентки тромботических масс неокклюзирующего характера в варикозной вене;*
- б) о наличии патологического рефлюкса;
- в) о наличии межмышечной гематомы;
- г) о наличии у пациентки тромботических масс неокклюзирующего характера в задней большеберцовой вене.

Задача 8

Пациенту 48-ми лет, обратившемуся с жалобами на отек левой нижней конечности до середины бедра, для исключения венозного тромбоза проведено инструментальное исследование венозной системы нижних конечностей. Представлено изображение сосудов в средней трети бедра.



Вопросы

1. Методом лучевой диагностики, соответствующим представленному изображению, является:

- а) ультразвуковой метод;*
- б) рентгенологический метод;
- в) компьютерная томография;
- г) магнитно-резонансная томография.

2. Режимом сканирования при выполнении ультразвукового исследования в данной клинической ситуации является:

- а) В-режим + импульсно-волновая доплерография + цветовая доплерография;
- б) В-режим + импульсно-волновая доплерография;
- в) В-режим + цветовая доплерография;*
- г) эластография.

3. На эхограмме представлена _____ плоскость сканирования:

- а) продольная; *
- б) поперечная;

в) косая;

г) фронтальная.

4. На эхограмме изображены следующие вены:

а) поверхностная бедренная артерия, поверхностная бедренная вена;*

б) общая бедренная вена, культя большой подкожной вены;

в) общая бедренная вена, поверхностная бедренная вена, глубокая бедренная вена;

г) общая бедренная вена, культя большой подкожной вены, глубокая бедренная вена.

4. Основным способом обнаружения тромботических масс является:

а) проба проксимальной компрессии;

б) проба дистальной компрессии в вертикальном положении пациента;

в) визуализация тромботических масс в В-режиме с проведением компрессии вены на участке тромбоза;*

г) проба Вальсальвы.

5. На основании выполненного ультразвукового исследования можно сделать заключение:

а) о наличии у пациента тромботических масс неокклюзирующего характера в варикозной вене;*

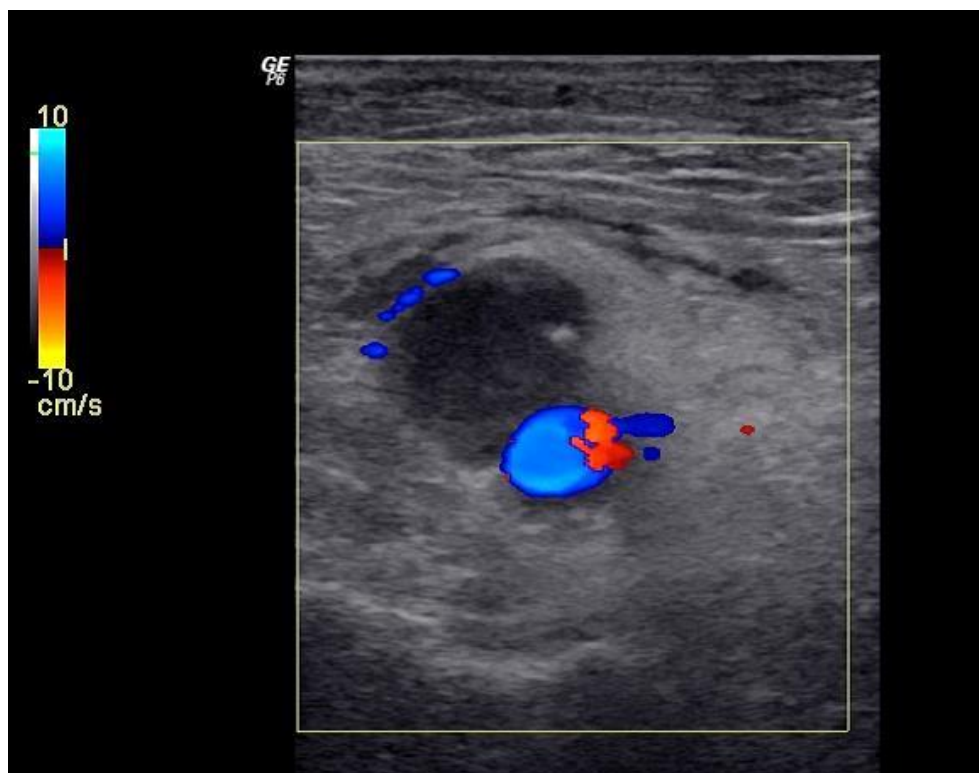
б) о наличии у пациента тромботических масс окклюзирующего характера в поверхностной бедренной вене;

в) о наличии у пациента межмышечной гематомы;

г) о наличии у пациента тромботических масс неокклюзирующего характера в задней большеберцовой вене.

Задача 9

Пациентка 47-ми лет обратилась к хирургу с жалобами на отек правой голени. Для исключения венозного тромбоза проведено инструментальное исследование венозной системы нижних конечностей. На снимке представлено изображение сосудов в подколенной области.



Вопросы

1. Методом лучевой диагностики, соответствующим представленному изображению, является:

- а) ультразвуковой метод;*
- б) рентгенологический метод;
- в) компьютерная томография;
- г) магнитно-резонансная томография.

2. Режимом сканирования при выполнении ультразвукового исследования в данной клинической ситуации является:

- а) В-режим + импульсно-волновая доплерография + цветовая доплерография;*
- б) В-режим + импульсно-волновая доплерография;
- в) В-режим + цветовая доплерография;
- г) эластография.

3. На эхограмме представлена _____ плоскость сканирования:

- а) продольная;
- б) поперечная;*
- в) косая;
- г) фронтальная.

4. На эхограмме изображены следующие вены:

- а) поверхностная бедренная артерия, поверхностная бедренная вена;
- б) подколенная артерия, подколенная вена;*
- в) общая бедренная вена, поверхностная бедренная вена;
- г) общая бедренная вена, глубокая бедренная вена.

4. Основным способом обнаружения тромботических масс является:

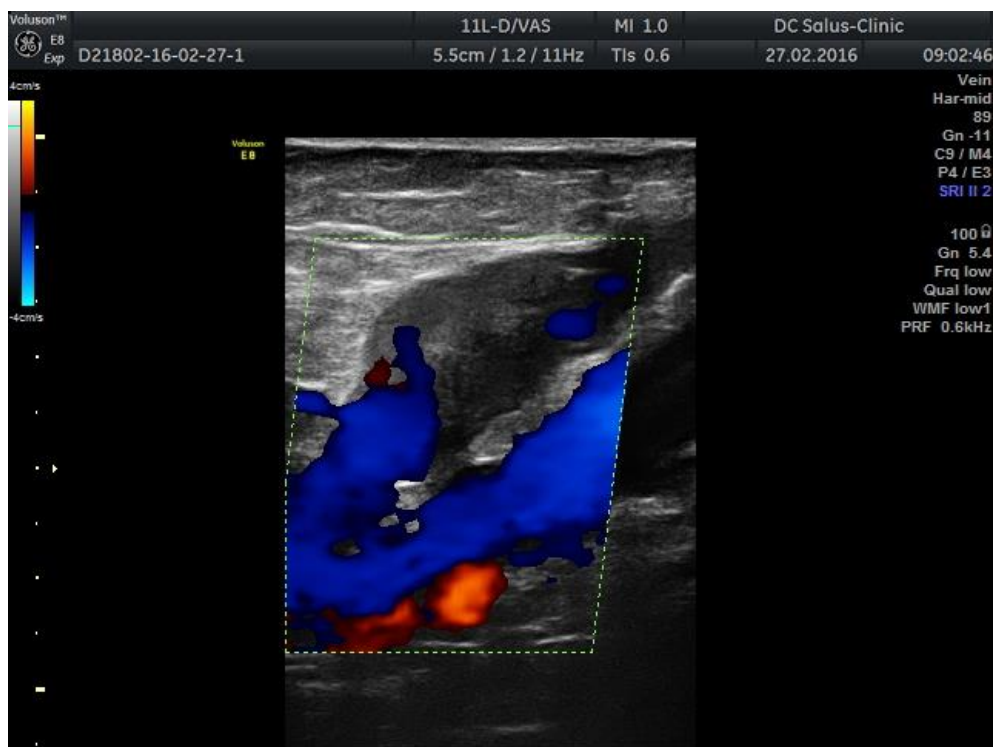
- а) проба проксимальной компрессии;
- б) проба дистальной компрессии в вертикальном положении пациента;
- в) визуализация тромботических масс в В-режиме с проведением компрессии вены на участке тромбоза;*
- г) проба Вальсальвы.

5. На основании выполненного ультразвукового исследования можно сделать заключение:

- а) о наличии у пациентки тромботических масс неокклюзирующего характера в варикозной вене;
- б) о наличии у пациентки тромботических масс окклюзирующего характера в подколенной вене;*
- в) о наличии у пациентки межмышечной гематомы;
- г) о наличии у пациентки тромботических масс неокклюзирующего характера в задней большеберцовой вене.

Задача 10

Пациент 62-х лет обратился к сосудистому хирургу с жалобами на отек правой голени, покраснение и резкую болезненность по задней поверхности голени. Страдает варикозным расширением вен более тридцати лет. Для исключения венозного тромбоза проведено инструментальное исследование венозной системы нижних конечностей. На снимке представлено изображение сосудов в подколенной области.



Вопросы

1. Методом лучевой диагностики, соответствующим представленному изображению, является:

- а) ультразвуковой метод;*
- б) рентгенологический метод;
- в) компьютерная томография;
- г) магнитно-резонансная томография.

2. Режимом сканирования при выполнении ультразвукового исследования в данной клинической ситуации является:

- а) В-режим + импульсно-волновая доплерография + цветовая доплерография;
- б) В-режим + импульсно-волновая доплерография;
- в) В-режим + цветовая доплерография;*
- г) эластография.

3. На эхограмме представлена _____ плоскость сканирования:

- а) продольная;*
- б) поперечная;

- в) косая;
- г) фронтальная.

4. На эхограмме изображены следующие вены:

- а) поверхностная бедренная артерия, поверхностная бедренная вена;
- б) подколенная артерия, подколенная вена;*
- в) подколенная вена, малая подкожная вена;*
- г) общая бедренная вена, глубокая бедренная вена.

4. Основным способом обнаружения тромботических масс является:

- а) проба проксимальной компрессии;
- б) проба дистальной компрессии в вертикальном положении пациента;
- в) визуализация тромботических масс в В-режиме с проведением компрессии вены на участке тромбоза;*
- г) проба Вальсальвы.

5. На основании выполненного ультразвукового исследования можно сделать заключение:

- а) о наличии у пациента тромботических масс окклюзирующего характера в варикозной малой подкожной вене;*
- б) о наличии у пациента тромботических масс окклюзирующего характера в подколенной вене;
- в) о наличии у пациента межмышечной гематомы;
- г) о наличии у пациента тромботических масс неокклюзирующего характера в задней большеберцовой вене.

6. При наличии тромба в стволе подкожной вены важной информацией для хирурга, определяющей дальнейшую тактику ведения пациента, являются сведения:

- а) о расстоянии от верхушки тромба до глубокой вены;*
- б) о наличии тромбов в притоках на бедре;
- в) о наличии тромбов в притоках на голени;
- г) о состоянии клапанного аппарата перфорантных вен.