

**ФЕДЕРАЛЬНОЕ ГОСУДАРСТВЕННОЕ БЮДЖЕТНОЕ ОБРАЗОВАТЕЛЬНОЕ  
УЧРЕЖДЕНИЕ ВЫСШЕГО ОБРАЗОВАНИЯ  
«РОСТОВСКИЙ ГОСУДАРСТВЕННЫЙ МЕДИЦИНСКИЙ УНИВЕРСИТЕТ»  
МИНИСТЕРСТВА ЗДРАВООХРАНЕНИЯ РОССИЙСКОЙ ФЕДЕРАЦИИ**

**ФАКУЛЬТЕТ ПОВЫШЕНИЯ КВАЛИФИКАЦИИ  
И ПРОФЕССИОНАЛЬНОЙ ПЕРЕПОДГОТОВКИ СПЕЦИАЛИСТОВ**

**ПРИНЯТО**

на заседании ученого совета  
ФГБОУ ВО РостГМУ  
Минздрава России  
Протокол №   9  

«  27  »   08   2020 г.

**УТВЕРЖДЕНО**

приказом ректора  
«  04  »   09   2020 г.  
№   407  

**ДОПОЛНИТЕЛЬНАЯ ПРОФЕССИОНАЛЬНАЯ ПРОГРАММА  
ПОВЫШЕНИЯ КВАЛИФИКАЦИИ ВРАЧЕЙ  
ПО СПЕЦИАЛЬНОСТИ  
«УЛЬТРАЗВУКОВАЯ ДИАГНОСТИКА»**

**на тему**

**«ИЗБРАННЫЕ ВОПРОСЫ  
УЛЬТРАЗВУКОВОЙ ДИАГНОСТИКИ В УРОНЕФРОЛОГИИ»**

**(Срок обучения 36 академических часов)**

**Ростов-на-Дону  
2020**

Основными компонентами дополнительной профессиональной программы повышения квалификации врачей по специальности *«Ультразвуковая диагностика»* на тему *«Избранные вопросы ультразвуковой диагностики в уронефрологии»* являются: цель программы, планируемые результаты обучения; учебный план; требования к итоговой аттестации обучающихся; рабочие программы учебных модулей; организационно-педагогические условия реализации дополнительной профессиональной программы повышения квалификации; оценочные материалы и иные компоненты.

Дополнительная профессиональная программа повышения квалификации врачей по специальности *«Ультразвуковая диагностика»* на тему *«Избранные вопросы ультразвуковой диагностики в уронефрологии»* одобрена на заседании кафедры Ультразвуковой диагностики

Заведующий кафедрой д.м.н., профессор Н.Ю. Неласов



## **4. Общие положения**

**4.1. Цель** дополнительной профессиональной программы повышения квалификации врачей со сроком освоения 36 академических часов по специальности «Ультразвуковая диагностика» на тему «*Избранные вопросы ультразвуковой диагностики в уронефрологии*» заключается в совершенствовании знаний и умений в рамках имеющейся квалификации.

### **4.2. Актуальность программы:**

Ультразвуковые методы исследования широко применяются в диагностике патологии органов мочеполовой системы. Знания о принципах получения ультразвукового изображения, физических и технологических основах ультразвуковых исследований почек, надпочечников, заболеваний предстательной железы, семенных пузырьков и простатической уретры, органов мошонки, об их ультразвуковой анатомии и физиологии, об ультразвуковой семиотике (ультразвуковые симптомы и синдромы) заболеваний указанных органов позволят специалисту выполнять и интерпретировать данные исследования в соответствие с современными профессиональными стандартами и квалификационными характеристиками врача ультразвуковой диагностики, готового и способного к диагностике заболеваний и патологических состояний пациентов на основе владения методами ультразвуковой диагностики в условиях модернизации современного здравоохранения, а именно в условиях первичной медико-стационарной помощи, неотложной, скорой, в том числе специализированной медицинской помощи; специализированной, в том числе высокотехнологической помощи

**4.3. Задачи программы:** повышение квалификации, углубление и расширение объема знаний, а также совершенствование слушателями навыков в разделе ультразвуковой диагностики в уронефрологии.

Трудоемкость освоения - 36 академических часов (1 неделя)

Основными компонентами Программы являются:

- общие положения;
- планируемые результаты обучения;
- учебный план;
- календарный учебный график;
- рабочие программы учебных модулей: «Специальные дисциплины»
- организационно-педагогические условия;
- формы аттестации;
- оценочные материалы <1>.

-----  
<1> Пункт 9 приказа Министерства образования и науки Российской Федерации от 01 июля 2013 г. N 499 "Порядок организации и осуществления образовательной деятельности по дополнительным профессиональным программам", (зарегистрирован Министерством юстиции Российской Федерации от 20 августа 2013 г., регистрационный N 29444) с изменениями, внесенными приказом Министерства образования и науки Российской Федерации от 15 ноября 2013 г. N 1244 (зарегистрирован Министерством юстиции Российской Федерации 14 января 2014 г., регистрационный N 31014).

**4.4.** Для формирования профессиональных компетенций, необходимых для оказания медицинской помощи больным, в программе отводятся часы на обучающий симуляционный курс (далее - ОСК).

Обучающий симуляционный курс: ОСК, направленный на формирование специальных профессиональных умений и навыков.

**4.5.** Содержание Программы построено в соответствии с модульным принципом, структурными единицами модулей являются разделы. Каждый раздел дисциплины подразделяется на темы, каждая тема - на элементы, каждый элемент - на подэлементы. Для удобства пользования Программой в учебном процессе каждая его структурная единица кодируется. На первом месте ставится код раздела дисциплины (например, 1), на втором - код темы (например, 1.1), далее - код элемента (например, 1.1.1), затем - код подэлемента (например, 1.1.1.1). Кодировка вносит определенный порядок в перечень вопросов, содержащихся в Программе, что, в свою очередь, позволяет кодировать контрольно-измерительные (тестовые) материалы в учебно-методическом комплексе (далее - УМК).

**4.6.** Учебный план определяет состав изучаемых дисциплин с указанием их трудоемкости, объема, последовательности и сроков изучения, устанавливает формы организации учебного процесса и их соотношение (лекции, обучающий симуляционный курс, семинарские и практические занятия), конкретизирует формы контроля знаний и умений обучающихся. Планируемые результаты обучения направлены на формирование профессиональных компетенций врача ультразвуковой диагностики, врача уролога, врача нефролога. В планируемых результатах отражается преемственность с профессиональными стандартами и квалификационной характеристикой должности врача ультразвуковой диагностики, врача уролога, врача нефролога <2>.

-----  
<2> Приказ Министерства здравоохранения и социального развития Российской Федерации от 23 июля 2010 г. N 541н "Об утверждении Единого квалификационного справочника должностей руководителей, специалистов и служащих, раздел "Квалификационные характеристики должностей работников в сфере здравоохранения" (зарегистрирован Министерством юстиции Российской Федерации 25 августа 2010 г., регистрационный N 18247).

**4.7.** В Программе содержатся требования к аттестации обучающихся. Итоговая аттестация осуществляется посредством проведения экзамена и выявляет теоретическую и практическую подготовку обучающегося в соответствии с целями и содержанием Программы.

**4.8.** Организационно-педагогические условия реализации Программы включают учебно-методическое обеспечение учебного процесса освоения модулей специальности (тематика лекционных, семинарских и практических занятий).

#### 4.9 . Характеристика профессиональной деятельности обучающихся:

##### **Врач ультразвуковой диагностики:**

- **область профессиональной деятельности<sup>1</sup>** включает охрану здоровья граждан путем обеспечения оказания высококвалифицированной медицинской помощи в соответствии с установленными требованиями и стандартами в сфере здравоохранения;
- **основная цель вида профессиональной деятельности<sup>2</sup>:** диагностика заболеваний и (или) состояний органов, систем органов, тканей и полостей организма человека и плода с использованием ультразвуковых методов исследования;
- **обобщенные трудовые функции:** проведение ультразвуковых исследований органов, систем органов, тканей и полостей организма человека и плода;
- **трудовые функции:**

**A/01.8** Проведение ультразвуковых исследований и интерпретация их результатов;

**A/02.8** Проведение анализа медико-статистической информации, ведение медицинской документации, организация деятельности находящихся в распоряжении медицинских работников

- **вид программы:** практикоориентированная.

#### 4.11. Контингент обучающихся:

- **по основной специальности:** врачи ультразвуковой диагностики
- **по смежным специальностям:** врачи урологи, врачи нефрологи

##### **Врач уролог**

- **область профессиональной деятельности<sup>1,2</sup>** включает охрану здоровья граждан путем обеспечения оказания высококвалифицированной медицинской помощи в соответствии с установленными требованиями и стандартами в сфере здравоохранения;

---

<sup>1</sup> Приказ Министерства образования и науки Российской Федерации от 25 августа 2014 №1053 «Об утверждении Федерального государственного образовательного стандарта высшего образования по специальности 31.08.11 Ультразвуковая диагностика (уровень подготовки кадров высшей квалификации) (зарегистрировано Министерством юстиции Российской Федерации 22.10.2014, регистрационный №34385).

<sup>2</sup> Приказ Министерство труда и социальной защиты Российской Федерации от 19.03.2019 № 161н «Об утверждении профессионального стандарта «Врач ультразвуковой диагностики» (зарегистрировано Министерством юстиции Российской Федерации 15.04.2019, регистрационный № 54375).

- **основная цель вида профессиональной деятельности**<sup>2.2</sup>: профилактика, диагностика и лечение заболеваний и (или) состояний почек, мочевыводящих путей и мужских половых органов; медицинская реабилитация пациентов;

- **обобщенные трудовые функции:**

А/8 Оказание первичной специализированной медико-санитарной помощи населению по профилю «урология» в амбулаторных условиях и (или) в условиях дневного стационара;

В/8 Оказание специализированной, в том числе высокотехнологичной медицинской помощи, населению по профилю «урология» в стационарных условиях

- **трудовые функции:**

А/01.8 Проведение обследования пациентов в целях выявления заболеваний и (или) состояний почек, мочевыводящих путей и мужских половых органов, установление диагноза;

В/01.8 Проведение обследования пациентов в целях выявления заболеваний и (или) состояний почек, мочевыводящих путей и мужских половых органов, установление диагноза

---

<sup>1.2</sup> Приказ Министерства образования и науки Российской Федерации от 26 августа 2014 г. N 1111 «Об утверждении Федерального государственного образовательного стандарта высшего образования по специальности 31.08.68 Урология (уровень подготовки кадров высшей квалификации) (зарегистрировано Министерством юстиции Российской Федерации 29 октября 2014 г., регистрационный № 34508).

<sup>2.2</sup> Приказ Министерство труда и социальной защиты Российской Федерации от 14.03.2018 № 137н «Об утверждении профессионального стандарта «Врач уролог» (зарегистрировано Министерством юстиции Российской Федерации 05.04.2018, регистрационный № 50632).

- **вид программы:** практикоориентированная.

### **Врач нефролог**

- **область профессиональной деятельности**<sup>1.3</sup> включает охрану здоровья граждан путем обеспечения оказания высококвалифицированной медицинской помощи в соответствии с установленными требованиями и стандартами в сфере здравоохранения;

- **основная цель вида профессиональной деятельности**<sup>2.3</sup>: профилактика, диагностика, лечение заболеваний и (или) нарушений функции почек, в том числе ведение реципиентов трансплантированной почки, медицинская реабилитация пациентов;

- **обобщенные трудовые функции:**

А/8 Оказание медицинской помощи пациентам по профилю «нефрология», в том числе реципиентам трансплантированной почки;

- **трудовые функции:**

А/05.8 проведение и контроль эффективности медицинской реабилитации пациентов с заболеваниями и (или) нарушениями функции почек, в том числе реципиентов трансплантированной почки, в том числе при реализации индивидуальных программ реабилитации или реабилитации

---

<sup>1.3</sup> Приказ Министерства образования и науки Российской Федерации от 25 августа 2014 № 1085 «Об утверждении Федерального государственного образовательного стандарта высшего образования по специальности 31.08.43 Нефрология (уровень подготовки кадров высшей квалификации) (зарегистрировано Министерством юстиции Российской Федерации 28.10.2014, регистрационный №34482).

<sup>2.3</sup> Приказ Министерство труда и социальной защиты Российской Федерации от 06.12.2018 N 52902 «Об утверждении профессионального стандарта «Врач нефролог» (зарегистрировано Министерством юстиции Российской Федерации 20.11.2018, регистрационный № 712н ).

- **вид программы:** практикоориентированная.

## **5. ПЛАНИРУЕМЫЕ РЕЗУЛЬТАТЫ ОБУЧЕНИЯ**

Планируемые результаты обучения направлены на совершенствование профессиональных компетенций врача-специалиста. В планируемых результатах отражается преемственность с профессиональным стандартом и квалификационной характеристикой должности врача - специалиста.

Характеристика компетенций <3> врача- ультразвуковой диагностики ,  
подлежащих совершенствованию

5.1. Профессиональные компетенции (далее - ПК):

**диагностическая деятельность:**

- ✓ готовность к определению у пациентов патологических состояний, симптомов, синдромов заболеваний, нозологических форм в соответствии с Международной статистической классификацией болезней и проблем, связанных со здоровьем (ПК-5);
- ✓ готовность к применению методов ультразвуковой диагностики и интерпретации их результатов (ПК-6).

Характеристика компетенций <3> врача- уролога, подлежащих  
совершенствованию

**диагностическая деятельность:**

- ✓ готовность к определению у пациентов патологических состояний, симптомов, синдромов заболеваний, нозологических форм в соответствии с Международной статистической классификацией болезней и проблем, связанных со здоровьем (ПК-5).



## Характеристика компетенций <3> врача-нефролога, подлежащих совершенствованию

### диагностическая деятельность:

- ✓ готовность к определению у пациентов патологических состояний, симптомов, синдромов заболеваний, нозологических форм в соответствии с Международной статистической классификацией болезней и проблем, связанных со здоровьем (МКБ-10)

**5.4. Объем программы:** 36 академических часов.

### 5.5. Форма обучения, режим и продолжительность занятий

График обучения	Акад. часов в день	Дней в неделю	Общая продолжительность программы, месяцев (дней, недель)
Форма обучения			
Очная (с использованием ДТО и использованием симуляционного оборудования)	6	6	1 неделя, 6 дней

Для реализации программы используется Автоматизированная система дополнительного профессионального образования ФГБОУ ВО РостГМУ Минздрава России (далее - система). В систему внесены контрольно-измерительные материалы, а также материалы для самостоятельной работы: методические разработки кафедры, клинические рекомендации. Лекции представлены в виде записей и презентаций. Текущее тестирование проводится в системе. ДО обучение реализуется на дистанционной площадке do.rostgmu.ru (доступ на портал осуществляется при наличии логина и пароля от личного кабинета, который выдается слушателю после издания приказа о зачислении на цикл.)

### Обучающий симуляционный курс

Ситуации	Проверяемые трудовые функции	Симуляционное и вспомогательное оборудование	Расходные материалы	Задачи симуляции
Проведение ультразвукового исследования				

<p>Проведение ультразвукового исследования органов мочеполовой системы</p>	<p><b>A/01.8</b> Проведение УЗИ и интерпретация их результатов</p>	<p>Манекен взрослого для ультразвукового исследования органов мочеполовой системы Тренажер для проведения УЗИ почек, мочевого пузыря, предстательной железы с наличие возможности: работы в В-режиме, в режиме цветового доплеровского картирования, в режиме PW доплерографии, проведения измерений. Стул возле ультразвукового аппарата для аккредитуемого лица Кушетка для пациента Контейнер для утилизации отходов класса Б</p>	<p>Антисептик для обработки контактных поверхностей Запасные и сменные элементы для обеспечения работы манекена Флакон с гелем специализированным для УЗИ</p>	<p>Демонстрация умения на своем рабочем месте проведения ультразвукового исследования в уронефрологии</p>
--	--	--	---	---

## 6. УЧЕБНЫЙ ПЛАН

### распределения учебных модулей

дополнительной профессиональной программы повышения квалификации  
врачей по специальности «Ультразвуковая диагностика.»  
на тему «*Избранные вопросы ультразвуковой диагностики в уронефрологии*»  
(срок освоения 36 академических часов)

Код	Наименование разделов модулей	Всего часов	В том числе					Форма контроля
			лекции	ПЗ	СЗ	ОСК	ДО	
Рабочая программа учебного модуля «Специальные дисциплины»								
1	Ультразвуковая диагностика патологии почек, мочевого пузыря	16	6	8	2	4	6	ПК
2	Ультразвуковая диагностика заболеваний предстательной железы, семенных пузырьков и	12	6	4	2	2	8	ПК
3	Ультразвуковая диагностика заболеваний	6	2	2	2	-	4	ПК
Итоговая аттестация		2						Экзамен
Всего		36	14	14	6	6	18	

ПЗ - практические занятия, СЗ - семинарские занятия.

ОСК – обучающий симуляционный курс.

ДО – дистанционное обучение.

ПК - промежуточный контроль.

ТК - текущий контроль.

## 7. Календарный учебный график

Учебные модули	1 неделя (часы)
Специальные дисциплины	34
Итоговая аттестация	2

## 8. РАБОЧИЕ ПРОГРАММЫ УЧЕБНОГО МОДУЛЯ «СПЕЦИАЛЬНЫЕ ДИСЦИПЛИНЫ»

### Раздел 1 Ультразвуковая диагностика заболеваний почек, мочевого пузыря

Код	Наименование тем, элементов и т. д.
1.	Ультразвуковая диагностика заболеваний почек
1.1	Ультразвуковая диагностика заболеваний диффузных почек
1.1.1	Ультразвуковая диагностика аномалий развития почек и мочевыводящей системы
1.1.2	Ультразвуковая диагностика мочекаменной болезни
1.1.2.1	Фармакоэхографические исследования для определения характера стенозов верхних мочевых путей
1.1.2.2	Ультразвуковой мониторинг при литотрипсии
1.1.3	Ультразвуковая диагностика воспалительных поражений почек и верхних мочевых путей
1.1.4	Ультразвуковая диагностика воспалительных заболеваний специфической природы
1.1.5	Ультразвуковая диагностика сосудистых поражений почек
1.1.6	Ультразвуковая диагностика травмы почек и верхних мочевых путей
1.1.7	Ультразвуковая диагностика почечного трансплантата
1.1.8	Ультразвуковая диагностика нефрологических поражений почек
1.2	Ультразвуковая диагностика очаговых поражений почек
1.2.1	Ультразвуковая диагностика доброкачественных опухолей почек
1.2.2	Ультразвуковая диагностика злокачественных опухолей почек
1.3	Ультразвуковая диагностика патологии мочевого пузыря
1.3.1	Ультразвуковая диагностика аномалий развития мочевого пузыря и терминального отдела мочеточника (дивертикул, уретероцеле, эктопия и агенезия устья мочеточника).

1.3.2	Ультразвуковая диагностика неопухолевых заболеваний мочевого пузыря (конкременты, воспалительные заболевания, травмы).
1.3.3	Ультразвуковая диагностика опухолевых заболеваний мочевого пузыря (папилломы, рак).

## **Раздел 2. Ультразвуковая диагностика заболеваний предстательной железы, семенных пузырьков и простатической уретры**

<b>Код</b>	<b>Наименование тем, элементов и т. д.</b>
2.1	Ультразвуковая диагностика заболеваний предстательной железы, семенных пузырьков и простатической уретры
2.1.1	Ультразвуковая диагностика воспалительных процессов в предстательной железе, семенных пузырьках и простатической уретре
2.1.2	Ультразвуковая диагностика стриктуры простатической уретры
2.1.3	Ультразвуковая диагностика конкремента в простатической уретре
2.1.4	Ультразвуковая диагностика туберкулезного поражения предстательной железы и семенных пузырьков
2.1.5	Ультразвуковая диагностика доброкачественной гиперплазии предстательной железы (аденомы)
2.1.6	Ультразвуковая диагностика рака предстательной железы

## **Раздел 3 Ультразвуковая диагностика заболеваний органов мошонки**

<b>Код</b>	<b>Наименование тем, элементов и т. д.</b>
3	Ультразвуковая диагностика заболеваний органов мошонки
3.1	Ультразвуковая диагностика аномалий развития яичка
3.2	Ультразвуковая диагностика воспалительных процессов органов мошонки
3.3	Ультразвуковая диагностика заболеваний придатка яичка
3.4	Ультразвуковая диагностика острого эпидидимита

3.5	Ультразвуковая диагностика хронического эпидидимита
3.6	Ультразвуковая диагностика кист придатка, семенного канатика
3.7	Ультразвуковая диагностика гидроцеле, гематоцеле
3.8	Ультразвуковая диагностика варикоцеле
3.9	Ультразвуковая диагностика пахово-мошоночной грыжи
3.10	Ультразвуковая диагностика туберкулезного поражения органов мошонки

## 9. Организационно-педагогические условия

### Тематика лекционных занятий

№ раздел	№ лекции	Тема лекции	Кол-во часов
1.	1.	Ультразвуковая диагностика воспалительных заболеваний почек и верхних мочевых путей	2
	2.	Ультразвуковая диагностика мочекаменной болезни и её осложнений, нефрологических поражений почек	2
	3.	Ультразвуковая диагностика опухолей почек	2
2	4.	Ультразвуковая диагностика воспалительных процессов в предстательной железе (острого и хронического простатита).	2
	5.	Ультразвуковая диагностика доброкачественной гиперплазии предстательной железы, рака предстательной железы	2
	6.	Ультразвуковая диагностика мужского бесплодия. Эректильная дисфункция	2
3	7.	Ультразвуковая диагностика патологии органов мошонки.	
<b>Итого</b>			<b>14</b>

## Тематика практических занятий

№ раздела	№ Пз	Тема практического занятия	Кол-во часов	Формы текущего контроля
1.	1	Отработка приемов ультразвукового исследования почек в норме и при различной патологии (в том числе проведение занятия в симуляционном центре на тренажере для проведения ультразвукового исследования)	8	Зачет
1.	2	Отработка приемов проведения ультразвукового исследования предстательной железы в норме и при различной патологии	4	Зачет
3	3	Отработка приемов проведения ультразвукового исследования органов мошонки в норме и при различной патологии	2	Зачет
<b>Итого</b>			<b>14</b>	

## Тематика семинарских занятий

№ раздела	№ с	Тема семинара	Кол-во часов
1.	1	Ультразвуковая диагностика патологии почек, мочевого пузыря	2
2.	2	Ультразвуковая диагностика заболеваний предстательной железы, семенных пузырьков и простатической уретры	2
3.	3	Ультразвуковая диагностика заболеваний органов мошонки	2
<b>Итого</b>			<b>6</b>

## **10. Формы аттестации**

10.1. Итоговая аттестация по Программе проводится в форме экзамена и должна выявлять теоретическую и практическую подготовку врача-специалиста в соответствии с требованиями квалификационных характеристик и профессиональных стандартов.

10.2. Обучающийся допускается к итоговой аттестации после изучения дисциплин в объеме, предусмотренным учебным планом.

10.3. Обучающиеся, освоившие программу и успешно прошедшие итоговую аттестацию, получают документ о дополнительном профессиональном образовании – удостоверение о повышении квалификации.

## **11. Оценочные материалы**

### **11.1. Тематика контрольных вопросов:**

1. Анатомия и ультразвуковая анатомия почек и прилегающих органов.
2. Ультразвуковая диагностика аномалий развития почек (положения и количества, взаимоотношения, структуры).
3. Ультразвуковая диагностика аномалий мочевыводящей системы.
4. Ультразвуковая диагностика мочекаменной болезни и её осложнений.
5. Ультразвуковая диагностика воспалительных заболеваний почек и верхних мочевых путей (острый пиелонефрит, апостематозный пиелонефрит, карбункул, абсцесс почки, паранефрит, пионефроз).
6. Ультразвуковая диагностика нефрологических заболеваний почек (гломерулопатии, тубопатии).
7. Ультразвуковая диагностика острой почечной недостаточности.
8. Ультразвуковая диагностика доброкачественных опухолей почек (аденомы, гемангиомы, ангиомиолипомы, фибромы, липомы, лейомиомы).
9. Ультразвуковая диагностика злокачественных опухолей почек (почечноклеточный рак, липосаркома, уротелиальные опухоли, опухоль Вильмса, лимфома).
10. Ультразвуковая диагностика аномалий развития мочевого пузыря и терминального отдела мочеточника (дивертикулы, уретероцеле, эктопия и агенезия устья мочеточника).
11. Ультразвуковая диагностика неопухолевых заболеваний мочевого пузыря (конкременты, воспалительные заболевания, травмы).



12. Ультразвуковая диагностика опухолевых заболеваний мочевого пузыря (папилломы, рак).
13. Анатомия и ультразвуковая анатомия предстательной железы, семенных пузырьков и простатической уретры.
14. Ультразвуковая диагностика воспалительных процессов в предстательной железе (острого и хронического простатита).
15. Ультразвуковая диагностика доброкачественной гиперплазии предстательной железы.
16. Ультразвуковая диагностика рака предстательной железы.
17. Анатомия и ультразвуковая диагностика органов мошонки.
18. Ультразвуковая диагностика аномалий развития яичка (монорхизм, крипторхизм).
19. Ультразвуковая диагностика воспалительных процессах в органов мошонки (острый и хронический орхит, абсцесс яичка).
20. Ультразвуковая диагностика острого перекрута яичка, дифференциальная диагностика с воспалением яичка.
21. Ультразвуковая диагностика заболеваний придатка яичка (эпидидимит, кисты, гидроцеле, гематоцеле, варикоцеле).
22. Ультразвуковая диагностика злокачественных опухолей органов мошонки (семинома, незрелая тератома, эмбриональная аденокарцинома, хорионкарцинома).

### **11.2. Задания, выявляющие практическую подготовку врача - специалиста**

1. Проведите ультразвуковое исследование почек, дайте стандартное заключение по результатам ультразвукового исследования
2. Проведите ультразвуковое исследование мочевого пузыря, дайте стандартное заключение по результатам ультразвукового исследования
3. Проведите ультразвуковое исследование предстательной железы, дайте стандартное заключение по результатам ультразвукового исследования
4. Проведите ультразвуковое исследование органов мошонки, дайте стандартное заключение по результатам ультразвукового исследования

### 11.3. Примеры тестовых заданий и ситуационных задач:

**Задание:** выбрать правильный ответ (ответы) из перечисленных в каждом тестовом вопросе.

**Тестовый контроль (выбрать правильный ответ (ответы) из перечисленных в каждом тестовом вопросе).**

1. Дифференцировать коралловый конкремент почки и множественные камни в почке по ультразвуковой картине
  - а) можно всегда
  - б) можно не всегда
  - в) можно только при полипозиционном исследовании
  - г) невозможно
  - д) можно только при наличии уратов (солей мочевой кислоты)
2. По данным ультразвукового исследования определить локализацию конкремента (в чашечке или в лоханке)
  - а) невозможно
  - б) можно
  - в) можно, если чашечка или лоханка заполнены жидкостью
  - г) можно только при наличии уратов (солей мочевой кислоты)
  - д) можно только при наличии оксалатов (солей щавелевой кислоты)
3. Минимальный диаметр опухолей, выявляемых в почке с помощью ультразвукового исследования, составляет
  - а) 0,5 см
  - б) 1,0 см
  - в) 2,0 см
  - г) 1,0—2,0 см, в зависимости от локализации опухоли
  - д) 2,0—3,0 см, в зависимости от локализации опухоли
4. Ультразвуковой симптом инвазивного роста опухоли
  - а) анэхогенный ободок
  - б) нечеткость границ
  - в) резкая неоднородность структуры опухоли
  - г) анэхогенная зона с неровным контуром в центре образования
  - д) зоны кальцинации в опухоли
5. Среди злокачественных опухолей почки наиболее часто у взрослого населения встречается
  - а) цистаденокарцинома почки
  - б) почечно-клеточный рак
  - в) онкоцитомы почки
  - г) ангиома почки

- д) гемангиомиолипома почки
6. Среди доброкачественных опухолей почки наиболее часто выявляется с помощью ультразвукового исследования
- а) онкоцитомы
  - б) ангиомиолипома
  - в) фиброма
  - г) гемангиома
  - д) лейомиома
7. Органы-«мишени» метастазирования почечно-клеточного рака
- а) легкие, кости, мозг, щитовидная железа, органы малого таза
  - б) печень, органы малого таза, надпочечники
  - в) печень, кожа, мозг, органы мошонки
  - г) молочные железы, печень — у женщин, органы мошонки, печень — у мужчин
  - д) надпочечники
8. Определить наличие инвазивного тромба в нижней полой вене, почечной вене при ультразвуковом исследовании
- а) можно
  - б) невозможно
  - в) можно не всегда
  - г) можно только при значительном расширении нижней полой вены
  - д) можно только при резком повышении эхогенности паренхимы печени
9. Характерные ультразвуковые признаки эпителиальной опухоли лоханки в стадии T3
- а) опухоль имеет четкую тенденцию к распаду
  - б) опухоль всегда вызывает уростаз в почке
  - в) патогномоничных признаков опухоли лоханки в этой стадии нет
  - г) только при значительном расширении нижней полой вены
  - д) только при наличии поражения надпочечника на стороне пораженной почки
10. Наименьший диаметр эпителиальной опухоли лоханки, выявляемый рутинным ультразвуковым трансабдоминальным или транслюмбальным методом
- а) 0,3 см
  - б) 2,0 см
  - в) 1,0 см
  - г) 4,0 см
  - д) 0,8 см
11. Нет необходимости дифференцировать опухоль почки и

- а) организовавшуюся гематому
  - б) ксантогранулематозный пиелонефрит
  - в) простую кисту
  - г) карбункул почки
  - д) амилоидоз почки
12. Часто очаговую форму лимфомы почки приходится дифференцировать с
- а) гипернефроидным раком
  - б) простой кистой почки
  - в) гемангиолипомой
  - г) туберкулезной каверной почки
13. Особенностью опухоли Вильмса у взрослых, позволяющей по данным УЗИ предположить наличие этого вида опухоли, является
- а) тенденция к некрозу с образованием кистозных полостей
  - б) резкая неоднородность структуры с петрификацией
  - в) анэхогенный ободок
  - г) массивная кальцинация в опухоли
  - д) нечеткость контура
14. Ангиомиолипома при ультразвуковом исследовании — это
- а) эхопозитивное солидное образование с четкой границей, с небольшим задним ослаблением в проекции синуса или паренхимы
  - б) изоэхогенное солидное образование с анэхогенным ободком в проекции паренхимы почки без дорсального усиления или ослабления
  - в) солидное образование резко неоднородной структуры с множественными некротическими полостями
  - г) анэхогенное образование без дистального усиления
  - д) смешанное по эхогенности образование с дистальным псевдоусилением
15. Динамическое наблюдение больного с установленным при ультразвуковом исследовании диагнозом ангиомиолипомы почки необходимо осуществлять
- а) ежемесячно
  - б) один раз в полгода
  - в) один раз в год
  - г) динамическое наблюдение проводить нельзя, так как необходимо оперативное вмешательство
  - д) ввиду абсолютной доброкачественности опухоль можно повторно не исследовать

16. Морфологическим субстратом анэхогенной зоны с неровным контуром в центре опухоли является
- а) перифокальное воспаление
  - б) некроз
  - в) гематома
  - г) кальциноз сосудов опухоли
17. После нефрэктомии по поводу опухоли почки рецидивы опухоли чаще возникают
- а) в ложе удаленной почки
  - б) в контралатеральной почке
  - в) в легких
  - г) в парааортальных лимфоузлах
  - д) в контралатеральном надпочечнике
18. Ваши первые действия при выявлении в почке опухоли
- а) направление больного на МРТ почек
  - б) направление больного на внутривенную урографию
  - в) направление больного к онкоурологу
  - г) ультразвуковое исследование печени, лимфоузлов, селезенки, надпочечников
  - д) направление на ангиографическое исследование
19. Наиболее частой причиной ложноположительной диагностики опухоли почки является
- а) удвоение почки
  - б) дистопия почки
  - в) наличие так называемой гипертрофированной колонны Бертина
  - г) гематома
  - д) туберкулез почки
20. Местом излюбленной локализации гипернефромы является
- а) передняя губа почки
  - б) латеральный край почки
  - в) полюса почки
  - г) почечный синус
  - д) ворота почки
21. Чаще всего приходится дифференцировать гидрокаликоз по данным ультразвукового исследования с
- а) синусными кистами
  - б) пиелонефритом
  - в) сахарным диабетом
  - г) почечным синусным липоматозом

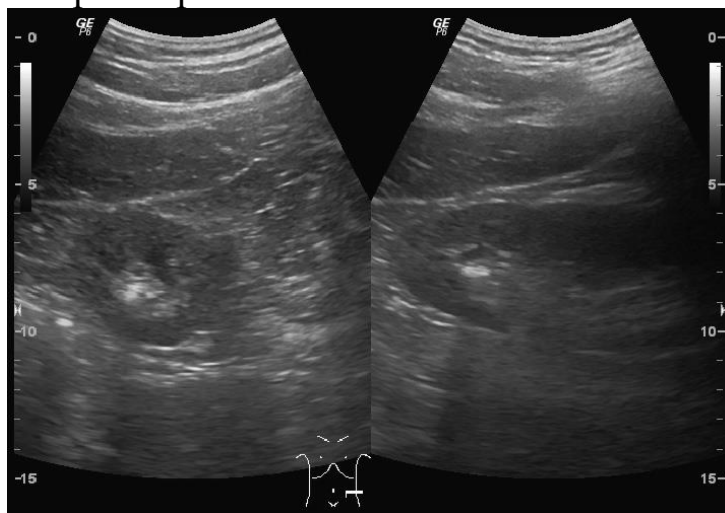
- д) туберкулезными кавернами
22. Пиелозктазия на поперечных сканограммах выглядит как
- а) эконегативное образование в воротах почки, появляющееся только после водной нагрузки
  - б) эконегативное образование, расположенное в воротах почки асимметрично
  - в) эконегативное образование, расположенное в воротах почки, связанное с расширенными чашечками
  - г) эконегативное образование округлой или овальной формы диаметром более 2 см, расположенное в воротах почки
  - д) эконегативное образование треугольной формы с передне-задним размером 1—3 см
23. Для выраженного гидронефроза характерно
- а) обязательное сочетание с гидроуретером
  - б) значительное расширение чашечек в виде анэхогенных округлых образований при нормальной лоханке
  - в) отсутствие реакции на введение фуросемида
  - г) значительное расширение чашечек и лоханки, сливающееся в одно эконегативное образование
  - д) отсутствие связи расширенных чашечек с расширенной лоханкой
24. Для терминальной стадии гидронефроза характерно
- а) значительное расширение чашечно-лоханочной системы
  - б) резкое расширение мочеточника
  - в) увеличение размеров почки
  - г) слияние расширенных чашечек с расширенной лоханкой в единое жидкостное образование овальной формы
  - д) отсутствие паренхиматозного слоя в почке
25. Отличие гидронефроза от пионефроза
- а) отсутствие паренхиматозного слоя почки
  - б) наличие эффекта усиления дальней стенки
  - в) отсутствие внутренних эхоструктур
  - г) наличие расширенного мочеточника
  - д) четкие внутренние контуры полости
26. Гипоплазированная почка отличается от нормальной почки
- а) отсутствием четкой дифференциации срединного комплекса и паренхимы
  - б) неравномерностью толщины паренхиматозного слоя

- в) уменьшением размеров почки с сохранением нормального соотношения паренхимы и ЧЛС
  - г) неправильной формой
  - д) изменением соотношения паренхимы и ЧЛС в пользу паренхимы
27. Киста почки представляет собой
- а) эконегативное образование в зоне центрального эхокомплекса, связанное с лоханкой
  - б) эконегативное образование без четких границ и эффекта усиления дальней стенки
  - в) эконегативное образование однородной эхоструктуры с четкими контурами и эффектом усиления дальней стенки
  - г) эконегативное образование, увеличивающееся после приема фуросемида
  - д) эконегативное образование с наличием внутренних эхосигналов и ослаблением дальнего контура
28. Отличительной особенностью крупнокистозной формы поликистоза является
- а) увеличение размеров почек
  - б) истончение кортикального слоя почки
  - в) деформация наружного контура почки
  - г) наличие множественных жидкостных образований, деформирующих чашечно-лоханочную систему
  - д) множественные жидкостные образования в обеих почках
29. Поликистоз от мультикистоза почек отличается
- а) двусторонностью процесса
  - б) выраженной деформацией срединного эхокомплекса
  - в) большим количеством кистозных полостей
  - г) большими размерами почки
  - д) наличием множественных эконегативных образований с эффектом усиления дальней стенки
30. Сморщенная почка отличается от гипоплазированной почки
- а) уменьшением размеров, неровностью контуров и уменьшением паренхимы по отношению к ЧЛС
  - б) высокой эхогенностью
  - в) расширением чаш и шеек чаш
  - г) значительным уменьшением размеров, расширением ЧЛС и четкими ровными контурами

## **СИТУАЦИОННАЯ ЗАДАЧА № 1**

**по теме «Ультразвуковая диагностика патологии почек»**

Пациент 29 лет обратился к врачу-терапевту с жалобами на тянущие боли в области поясницы слева. При ультразвуковом исследовании в нижней трети ЧЛС левой почки выявлено гиперэхогенное образование, дающее четкую акустическую тень, размерами  $11 \times 5 \times 6$  мм (см. снимок). ЧЛС левой почки не расширена. Ваше заключение.



## **СИТУАЦИОННАЯ ЗАДАЧА № 2**

**по теме «Ультразвуковая диагностика патологии почек»**

Больной 35 лет обратился к врачу-терапевту с жалобами на острые боли в пояснице справа с иррадиацией в паховую область. Направлен на УЗИ почек.

Результаты ультразвукового исследования. Обнаружено расширение ЧЛС правой почки и правого мочеточника. В просвете мочеточника, на уровне пересечения с подвздошными сосудами, гиперэхогенное образование размерами  $7 \times 5 \times 5$  мм, дающее акустическую тень. Ваше заключение, рекомендации.

Эталон ответа Ультразвуковые признаки пиелокаликоектазии справа, расширения правого мочеточника, конкремента правого мочеточника на границе средней и нижней трети. Рекомендована консультация уролога.

## **СИТУАЦИОННАЯ ЗАДАЧА № 3**

**по теме «Ультразвуковая диагностика заболеваний предстательной железы, семенных пузырьков и простатической уретры»**

Больной 29 лет обратился с жалобами на острые боли в области промежности, повышение температуры тела до 38 градусов в течение 8 дней.



Врачом скорой помощи направлен на трансректальное ультразвуковое исследование (ТРУЗИ).

Результаты ультразвукового исследования. Объем предстательной железы составил 39 см<sup>3</sup>. В переходной зоне слева лоцируется анэхогенное образование с неровными контурами, неоднородным содержимым, аваскулярное при ЦДК, размерами 14 × 11 × 12 мм. Образование содержит эхогенную капсулу неравномерной толщиной 2—4 мм. Ваше заключение, рекомендации.

Эталон ответа. Ультразвуковые признаки гиперплазии предстательной железы, образования левой доли железы по типу абсцесса. Рекомендованы консультация уролога, контроль УЗИ в динамике на фоне терапии

#### **СИТУАЦИОННАЯ ЗАДАЧА № 4**

**по теме «Ультразвуковая диагностика заболеваний органов мошонки»**

Пациент 17 лет обратился к врачу-урологу с жалобами на боли в левых отделах мошонки при физической нагрузке. Направлен на УЗИ органов мошонки.

*Результаты ультразвукового исследования.* Диаметр вен лозовидного сплетения в покое справа 2,0 мм, слева — 2,7 мм. После пробы Вальсальвы справа диаметр вен увеличился до 2,2 мм, слева — до 3,2 мм. При доплерографии справа выявляется венозный рефлюкс длительностью до 0,5 с, слева — длительностью до 4 с. Ваше заключение, рекомендации.

Эталон ответа Ультразвуковые признаки патологического венозного рефлюкса слева. Рекомендованы консультация уролога, спермограмма

## 12. ЛИТЕРАТУРА

### 12.1. Рекомендуемая основная литература

1. Ультразвуковая диагностика [Электронный ресурс] / Н.Ю. Маркина, М.В. Кислякова; под ред. С.К. Тернового. – М.: ГЭОТАР-Медиа, 2015. – 240 с. – Доступ из ЭБС «Консультант врача».
2. Ультразвуковая диагностика: учеб. пособие для системы послевуз. проф. образов. врачей [Электронный ресурс] / И.Ю. Насникова, Н.Ю. Маркина. – М.: ГЭОТАР-Медиа, 2008. – 176 с. – Доступ из ЭБС «Консультант врача».

### 12.2. Рекомендуемая дополнительная литература

1. Васильев А.Ю. Ультразвуковая диагностика в детской практике: уч. пособие для системы послевузовск. проф. образов. врачей / А.Ю. Васильев, Е.Б. Ольхова. – М.: ГЭОТАР-Медиа, 2007. – 160 с.
2. Неотложная ультразвуковая диагностика в условиях больницы скорой помощи: рук. для врачей / Аванесян Р.Г. и др.; под ред. В.М. Черемисина. – СПб: ЭЛБИ-СПб, 2009. – 284 с.
3. Синельников Р.Д. Атлас анатомии человека [Электронный ресурс] – 7-е изд., перераб. и доп. в 4-х т. – Т. 2 / Р.Д. Синельников, Я.Р. Синельников, А.Я. Синельников. – М.: РИА «Новая волна»; Издатель Умеренков, 2012. – 248 с.
4. Ультразвуковая диагностика урологических заболеваний / Н.С. Игнашин. – М.: МИА, 2010. – 144 с.
5. Ультразвуковая диагностика: практическое руководство / Гюнтер Шмидт; пер. с англ.; под общ. ред. А.В. Зубарева. – М.: Медпресс-информ, 2009. – 560 с.

## 13. Электронные образовательные ресурсы

	ЭЛЕКТРОННЫЕ ОБРАЗОВАТЕЛЬНЫЕ РЕСУРСЫ	Доступ к ресурсу
1.	Электронная библиотека РостГМУ. – URL: <a href="http://109.195.230.156:9080/opacg/">http://109.195.230.156:9080/opacg/</a>	Доступ неограничен
2.	Консультант студента : ЭБС. – Москва : ООО «ИПУЗ». - URL: <a href="http://www.studmedlib.ru">http://www.studmedlib.ru</a>	Доступ неограничен
3.	Консультант врача. Электронная медицинская библиотека : ЭБС. – Москва : ООО ГК «ГЭОТАР». - URL: <a href="http://www.rosmedlib.ru">http://www.rosmedlib.ru</a>	Доступ неограничен
4.	UpToDate : БД / Wolters Kluwer Health. – URL: <a href="http://www.uptodate.com">www.uptodate.com</a>	Доступ неограничен
5.	Консультант Плюс : справочная правовая система. - URL: <a href="http://www.consultant.ru">http://www.consultant.ru</a>	Доступ с компьютеров университета
6.	Научная электронная библиотека eLIBRARY. - URL: <a href="http://elibrary.ru">http://elibrary.ru</a>	Открытый доступ
7.	Национальная электронная библиотека. - URL: <a href="http://нэб.пф/">http://нэб.пф/</a>	Доступ с компьютеров

		библиотеки
8.	<b>Scopus</b> / Elsevier Inc., Reed Elsevier. – Philadelphia: Elsevier B.V., PA. – URL: <a href="http://www.scopus.com/">http://www.scopus.com/</a> (Нацпроект)	Доступ неограничен
9.	<b>Web of Science</b> / Clarivate Analytics. - URL: <a href="http://apps.webofknowledge.com">http://apps.webofknowledge.com</a> (Нацпроект)	Доступ неограничен
10.	<b>MEDLINE Complete EBSCO</b> / EBSCO. – URL: <a href="http://search.ebscohost.com">http://search.ebscohost.com</a> (Нацпроект)	Доступ неограничен
11.	<b>ScienceDirect. Freedom Collection</b> / Elsevier. – URL: <a href="http://www.sciencedirect.com">www.sciencedirect.com</a> по IP-адресам РостГМУ. (Нацпроект)	Доступ неограничен
12.	<b>БД издательства Springer Nature</b> . - URL: <a href="http://link.springer.com/">http://link.springer.com/</a> по IP-адресам РостГМУ. (Нацпроект)	Доступ неограничен
13.	<b>Wiley Online Library</b> / John Wiley & Sons. - URL: <a href="http://onlinelibrary.wiley.com">http://onlinelibrary.wiley.com</a> по IP-адресам РостГМУ. (Нацпроект)	Доступ с компьютеров университета
14.	<b>Единое окно доступа к информационным ресурсам</b> . - URL: <a href="http://window.edu.ru/">http://window.edu.ru/</a>	Открытый доступ
15.	<b>Российское образование. Федеральный образовательный портал</b> . - URL: <a href="http://www.edu.ru/index.php">http://www.edu.ru/index.php</a>	Открытый доступ
22.	<b>Федеральная электронная медицинская библиотека Минздрава России</b> . - URL: <a href="http://www.femb.ru/feml/">http://www.femb.ru/feml/</a> , <a href="http://feml.scsml.rssi.ru">http://feml.scsml.rssi.ru</a>	Открытый доступ
23.	<b>Medline (PubMed, USA)</b> . – URL: <a href="https://www.ncbi.nlm.nih.gov/pubmed/">https://www.ncbi.nlm.nih.gov/pubmed/</a>	Открытый доступ
24.	<b>Free Medical Journals</b> . - URL: <a href="http://freemedicaljournals.com">http://freemedicaljournals.com</a>	Открытый доступ
25.	<b>Free Medical Books</b> . - URL: <a href="http://www.freebooks4doctors.com/">http://www.freebooks4doctors.com/</a>	Открытый доступ
26.	<b>International Scientific Publications</b> .– URL: <a href="https://www.scientific-publications.net/ru/">https://www.scientific-publications.net/ru/</a>	Открытый доступ
27.	<b>КиберЛенинка</b> : науч. электрон. биб-ка. - URL: <a href="http://cyberleninka.ru/">http://cyberleninka.ru/</a>	Открытый доступ
28.	Архив научных журналов / НЭИКОН. - URL: <a href="https://archive.neicon.ru/xmlui/">https://archive.neicon.ru/xmlui/</a>	Открытый доступ
29.	<b>Журналы открытого доступа на русском языке</b> / платформа EIPub НЭИКОН. – URL: <a href="https://elpub.ru/">https://elpub.ru/</a>	Открытый доступ
30.	<b>Медицинский Вестник Юга России</b> . - URL: <a href="https://www.medicalherald.ru/jour">https://www.medicalherald.ru/jour</a> или с сайта РостГМУ	Открытый доступ
31.	<b>Всемирная организация здравоохранения</b> . - URL: <a href="http://who.int/ru/">http://who.int/ru/</a>	Открытый доступ
32.	<b>Evrika.ru</b> информационно-образовательный портал для врачей. – URL: <a href="https://www.evrika.ru/">https://www.evrika.ru/</a>	Открытый доступ
33.	<b>Med-Edu.ru</b> : медицинский видеопортал. - URL: <a href="http://www.med-edu.ru/">http://www.med-edu.ru/</a>	Открытый доступ
34.	<b>Univadis.ru</b> : международ. мед. портал. - URL: <a href="http://www.univadis.ru/">http://www.univadis.ru/</a>	Открытый доступ
35.	<b>DoctorSPB.ru</b> : информ.-справ. портал о медицине. - URL: <a href="http://doctorspb.ru/">http://doctorspb.ru/</a>	Открытый доступ
37.	<b>Рубрикатор клинических рекомендаций Минздрава России</b> . - URL: <a href="http://cr.rosminzdrav.ru/#!/">http://cr.rosminzdrav.ru/#!/</a>	Открытый доступ

--	--	--

**14. Кадровый состав, обеспечивающий реализацию программы ДПО,  
ПК «Избранные вопросы ультразвуковой диагностики в  
уронефрологии»**

№ п/п	Фамилия, имя, отчество,	Ученая степень, ученое звание	Должность
1	Неласов Николай Юлианович	д.м.н., профессор	зав. кафедрой
2	Паленый Андрей Иванович	—	ассистент