

**ФЕДЕРАЛЬНОЕ ГОСУДАРСТВЕННОЕ БЮДЖЕТНОЕ ОБРАЗОВАТЕЛЬНОЕ
УЧРЕЖДЕНИЕ ВЫСШЕГО ОБРАЗОВАНИЯ
«РОСТОВСКИЙ ГОСУДАРСТВЕННЫЙ МЕДИЦИНСКИЙ УНИВЕРСИТЕТ»
МИНИСТЕРСТВА ЗДРАВООХРАНЕНИЯ РОССИЙСКОЙ ФЕДЕРАЦИИ**

ЛЕЧЕБНО-ПРОФИЛАКТИЧЕСКИЙ ФАКУЛЬТЕТ

Фонд оценочных средств
по дисциплине «Госпитальная терапия»

Специальность 31.05.01 Лечебное дело

1. Перечень компетенций, формируемых дисциплиной (полностью или частично) профессиональных (ПК)

Код и наименование профессиональной компетенции	Индикатор (ы) достижения профессиональной компетенции
ПК-8	способностью к определению тактики ведения пациентов с различными нозологическими формами
ПК-10	готовностью к оказанию медицинской помощи при внезапных острых заболеваниях, состояниях, обострении хронических заболеваний, не сопровождающихся угрозой жизни пациента и не требующих экстренной медицинской помощи

2. Виды оценочных материалов в соответствии с формируемыми компетенциями

Наименование компетенции	Виды оценочных материалов	количество заданий на 1 компетенцию
ПК- 8	Задания закрытого типа	25 с эталонами ответов
	Задания открытого типа: Ситуационные задачи Вопросы для собеседования Задания на дополнения (не более 10)	75 с эталонами ответов
ПК- 10	Задания закрытого типа	25 с эталонами ответов
	Задания открытого типа: Ситуационные задачи Вопросы для собеседования Задания на дополнения (не более 10)	75 с эталонами ответов

ПК- 8:

Задания закрытого типа:

Задание 1. Инструкция: Выберите один правильный ответ.

Клинически второй период острого абсцесса легких определяется:

- А) после формирования полости с пиогенной мембраной;
- В) после прорыва гноя или ихорозного детрита через бронх;
- С) после прорыва гноя или ихорозного детрита в плевральную полость;
- Д) до прорыва гноя или ихорозного детрита в плевральную полость;
- Е) до прорыва гноя или ихорозного детрита через бронх.

Эталон ответа: В) после прорыва гноя или ихорозного детрита через бронх.

Задание 2. Инструкция: Выберите один правильный ответ.

Френикус - симптом встречается при локализации очага деструкции:

- А) в области верхушки легкого;
- В) в области бифуркации трахеи;
- С) субплеврально;
- Д) в базальных сегментах легкого.

Эталон ответа: D) в базальных сегментах легкого.

Задание 3. Инструкция: Выберите один правильный ответ.

Наиболее вероятный диагноз при обнаружении на рентгенограмме легких облаковидных очагов неоднородной структуры с нечеткими контурами в сочетании с неструктурным корнем:

- A) туберкулез легких;
- B) пневмония;
- C) рак легкого;
- D) «эозинофильная пневмония»;
- E) инфаркт легких.

Эталон ответа: B) пневмония.

Задание 4. Инструкция: Выберите один правильный ответ.

Основным критерием успешной реперфузии после проведения системного тромболитического лечения является:

- A) снижение элевации сегмента ST на 50% и более от исходного;
- B) купирование болевого синдрома;
- C) исчезновение признаков сердечной недостаточности;
- D) восстановление АВ проводимости.

Эталон ответа: A) снижение элевации сегмента ST на 50% и более от исходного.

Задание 5. Инструкция: Выберите один правильный ответ.

1 тип острого инфаркта миокарда – это:

- A) инфаркт миокарда, вызванный дисбалансом доставки и потребления кислорода;
- B) инфаркт миокарда, при котором выявляется внутрикоронарный тромбоз при коронарной ангиографии или атеротромбоз на аутопсии;
- C) сердечная смерть у пациента с симптомами, указывающими на ишемию миокарда;
- D) инфаркт миокарда, связанный с коронарной ангиопластикой или стентированием.

Эталон ответа: B) инфаркт миокарда, при котором выявляется внутрикоронарный тромбоз при коронарной ангиографии или атеротромбоз на аутопсии.

Задание 6. Инструкция: Выберите один правильный ответ.

Тромболитическая терапия показана при

- A) остром коронарном синдроме с подъемом ST;
- B) остром коронарном синдроме без подъема ST;
- C) любом остром коронарном синдроме;
- D) нестабильной стенокардии.

Эталон ответа: A) остром коронарном синдроме с подъемом ST.

Задание 7. Инструкция: Выберите один правильный ответ.

К механическим осложнениям инфаркта миокарда относятся все кроме:

- A) острая левожелудочковая недостаточность;
- B) разрыв хорд створок митрального клапана;
- C) разрыв межжелудочковой перегородки;
- D) разрыв папиллярных мышц.

Эталон ответа: A) острая левожелудочковая недостаточность.

Задание 8. Инструкция: Выберите один правильный ответ.

Наиболее важным показателем для диагностики нефротического синдрома является:

- A) Гипоальбуминемия
- B) Альбуминурия

С) Диспидемия
D) Артериальная гипертензия
Эталон ответа: В) Альбуминурия.

Задание 9. Инструкция: Выберите один правильный ответ.
Наиболее характерным лабораторным признаком нефротического синдрома является:
Протеинурия с суточной потерей белка менее 3,5 г.
Лейкоцитурия
Гематурия
Протеинурия с суточной потерей белка более 3,5 г.
Эталон ответа: D) Протеинурия с суточной потерей белка более 3,5 г.

Задание 10. Инструкция: Выберите один правильный ответ.
Для нефротического синдрома наиболее характерно сочетание:
Отеков, протеинурии, гипоальбуминемии
Лихорадки, диспротеинемии, лейкоцитурии
Артериальной гипертензии, протеинурии, лейкоцитурии
Артериальной гипертензии, отечного синдрома, гематурии
Эталон ответа: А) Отеков, протеинурии, гипоальбуминемии.

Задание 11. Инструкция: Выберите один правильный ответ.
У больного с нефротическим синдромом и бронхоэктатической болезнью в первую очередь необходимо исключить?
Хронический пиелонефрит
Амилоидоз
Тубуло-интерстициальный нефрит
Хронический гломерулонефрит
Эталон ответа: В) Амилоидоз.

Задание 12. Инструкция: Выберите один правильный ответ.
У больного с 5-й стадией ХБП, пропустившего очередной сеанс гемодиализа, на ЭКГ с высокой вероятностью можно ожидать:
А) высокий остроконечный зубец Т;
В) инверсию зубца Т;
С) депрессию сегмента ST;
D) наличие патологического зубца Q.
Эталон ответа: А) высокий остроконечный зубец Т.

Задание 13. Инструкция: Выберите один правильный ответ.
Описанию «Facies nephritica» соответствует:
А) одутловатое, цианотичное лицо с набуханием вен шеи, выраженным цианозом и отеком шеи;
В) мертвенно-бледное лицо с сероватым оттенком, запавшими глазами, заостренным носом, с каплями холодного профузного пота на лбу;
С) одутловатое, бледное лицо с отеками под глазами, припухшими веками, узкими глазными щелями;
D) выраженный цианоз губ, кончика носа, подбородка, ушей.
Эталон ответа: С) одутловатое, бледное лицо с отеками под глазами, припухшими веками, узкими глазными щелями.

Задание 14. Инструкция: Выберите один правильный ответ.
Причиной уремической остео дистрофии при ХБП является:

- А) увеличение уровня мочевины;
 - В) увеличение уровня креатинина;
 - С) увеличение уровня паратиреоидного гормона;
 - Д) снижение уровня эритропоэтина.
- Эталон ответа: С) увеличение уровня паратиреоидного гормона.

Задание 15. Инструкция: Выберите один правильный ответ.

Укажите кардинальный клинический признак прорыва абсцесса легкого в бронх:

- А) внезапная острая боль в груди;
- В) внезапное выделение обильной гнойной мокроты с примесью крови;
- С) потеря сознания, холодный пот;
- Д) внезапное повышение температуры тела;
- Е) падение артериального давления, коллапс.

Эталон ответа: В) внезапное выделение обильной гнойной мокроты с примесью крови.

Задание 16. Инструкция: Выберите один правильный ответ.

Характерные признаки перехода абсцесса в гангрену:

- А) более тяжелое течение с признаками интоксикации;
- В) появление грязно-серой зловонной мокроты;
- С) анаэробная микрофлора в мокроте;
- Д) все перечисленное.

Эталон ответа: Д) все перечисленное.

Задание 17. Инструкция: Выберите один правильный ответ.

Клинико-лабораторные диагностические критерии внебольничной пневмонии: а) кашель с мокротой, б) физикальные признаки уплотнения легочной ткани, влажные хрипы, крепитация, в) кровохарканье, г) лейкоцитоз в общем анализе крови более $10 \times 10^9/\text{л}$, д) выраженная железодефицитная анемия. Выбрать правильный ответ:

- А) а), б), г);
- В) а), б), в);
- С) б), г), д);
- Д) а), б), д).

Эталон ответа: А) а), б), г).

Задание 18. Инструкция: Выберите один правильный ответ.

Что из нижеперечисленного не входит в понятие ОКС?

- А) стабильная стенокардия;
- В) инфаркт миокарда с подъемом ST;
- С) инфаркт миокарда без подъема ST;
- Д) нестабильная стенокардия.

Эталон ответа: А) стабильная стенокардия.

Задание 19. Инструкция: Выберите один правильный ответ.

Причиной ОКС в большинстве случаев является:

- А) воспаление коронарных артерий;
- В) спазм коронарных артерий;
- С) системный васкулит;
- Д) стенозирующий атеросклероз.

Эталон ответа: Д) стенозирующий атеросклероз.

Задание 20. Инструкция: Выберите один правильный ответ.

На прогрессирование стенокардии указывает:

- А) увеличение частоты приступов;
- В) увеличение продолжительности приступов;
- С) повышение дозы нитроглицерина для купирования приступа;
- Д) все перечисленное.

Эталон ответа: Д) все перечисленное.

Задание 21. Инструкция: Выберите один правильный ответ.

Какой элемент электрокардиограммы имеет диагностическое значение при остром коронарном синдроме?

- А) интервал PQ;
- В) сегмент ST;
- С) зубец Р;
- Д) интервал QT.

Эталон ответа: В) сегмент ST.

Задание 22. Инструкция: Выберите один правильный ответ.

Пейсмеккером второго порядка в норме является:

- А) сино-аурикулярный узел;
- В) атриовентрикулярный узел;
- С) общий пучок Гиса;
- Д) ножки пучка Гиса;
- Е) волокна Пуркинье.

Эталон ответа: В) атриовентрикулярный узел.

Задание 23. Инструкция: Выберите один правильный ответ.

К жизнеугрожающим аритмиям относятся все, кроме:

- А) пароксизмы желудочковой тахикардии;
- В) желудочковая экстрасистолия высоких градаций;
- С) наджелудочковая экстрасистолия;
- Д) трепетание и фибрилляция желудочков;
- Е) фибрилляция предсердий при синдроме WPW.

Эталон ответа: С) наджелудочковая экстрасистолия.

Задание 24. Инструкция: Выберите один правильный ответ.

Атриовентрикулярная блокада I степени характеризуется:

- А) периодическим выпадением комплекса QRS;
- В) удлинении интервала P-Q более 0,20 с;
- С) удлинении интервала P-Q более 0,15 с;
- Д) удлинении интервала P-Q более 0,20 с и периодическим выпадением комплекса QRS;
- Е) удлинении интервала P-Q более 0,25 с.

Эталон ответа: В) удлинении интервала P-Q более 0,20 с.

Задание 25. Инструкция: Выберите один правильный ответ.

Эффективная суточная доза пропafenона для лечения фибрилляции предсердий составляет (в мг.):

- А) 200-400
- В) 100-200
- С) 160-320
- Д) 450-900

Эталон ответа: Д) 450-900.

Задания открытого типа:

Задание 1.

Основным признаком, позволяющим дифференцировать госпитальную и внебольничную пневмонии считается_____.

Эталон ответа: характер возникновения пневмонии (место и время).

Задание 2.

Через какой промежуток времени после контакта с аллергеном появляются симптомы «эозинофильной пневмонии» острого течения?

Эталон ответа: несколько часов после контакта с аллергеном.

Задание 3.

Что является наиболее информативным признаком туберкулеза легких?

Эталон ответа: обнаружение микобактерий туберкулеза в мокроте у пациента с очаговыми рентгенологическими изменениями в легких.

Задание 4.

Перечислите критерии адекватности антибактериальной терапии при внебольничной двухсторонней бронхопневмонии с локализацией в средней и нижней долях правого легкого, а также нижней доле левого легкого, тяжелого течения, осложненной ОДН I ст.

Эталон ответа: температура тела ниже 37,5°C; отсутствие интоксикации; отсутствие дыхательной недостаточности (ЧДД - менее 20 в минуту); отсутствие гнойной мокроты; количество лейкоцитов в крови - менее 10×10^9 /л, нейтрофилов - менее 80%, юных форм - менее 6%; отсутствие отрицательной динамики на рентгенограмме.

Задание 5.

Перечислите заболевания, которые относятся к диссеминированным процессам в легких?

Эталон ответа: идиопатический легочный фиброз, экзогенный аллергический альвеолит (гиперчувствительный пневмонит), саркоидоз, очаговый диссеминированный туберкулез, гранулематоз Вегенера.

Задание 6.

Какие изменения на рентгенограмме органов грудной клетки характерны для идиопатического легочного фиброза?

Эталон ответа: на рентгенограмме органов грудной клетки определяется усиление и деформация легочного рисунка в виде «сотового легкого», преимущественно на периферии в нижних отделах легких.

Задание 7.

Пациентам с подозрением на острый коронарный синдром без стойкого подъема сегмента ST рекомендовано разжевать и проглотить _____ мг ацетилсалициловой кислоты.

Эталон ответа: 150 – 325 мг.

Задание 8.

Перечислите ЭКГ-признаки фибрилляции предсердий.

Эталон ответа: Отсутствие зубцов P, наличие волн f и разные расстояния RR.

Задание 9.

Какие функциональные пробы, активизирующие функцию вагуса, разрешены для купирования пароксизма тахикардий?

Эталон ответа: проба с натуживанием живота; ритмичные надавливания на глазные яблоки; ритмичное надавливание на *glomus carotis* с одной стороны.

Задание 10.

Опишите рентгенологическую картину туберкулеза легких.

Эталон ответа: на рентгенограмме в верхних отделах легких можно обнаружить плотные округлые очаги с нечеткими или четкими контурами и дорожкой к корню или плотный округлый очаг с наличием вблизи россыпи более мелких очагов.

Задание 11.

Больной, 53 лет, предъявляет жалобы на кашель с отделением небольшого количества слизисто-гноющей мокроты, повышение температуры тела до 39,6°C, общую слабость. Заболел 2 дня назад после переохлаждения. Злоупотребляет алкоголем.

При объективном исследовании: общее состояние средней тяжести. Над нижними и средними отделами правого легкого выслушивались влажные мелкопузырчатые хрипы, над средними крепитация. На рентгенограмме в проекции S6 выявлена инфильтрация. Содержание в крови лейкоцитов $15,4 \times 10^{12}/л$, палочкоядерные нейтрофилы 12%, СОЭ 36 мм/ч.

Границы сердца в пределах нормы. Тоны сердца ритмичные чистые. ЧСС = 96 в мин., А/Д = 130/80 мм рт. ст. Повязка на ране сухая. Органы брюшной полости без патологии. Селезенка не пальпируется. Периферических отеков нет. Физиологические отправления не нарушены.

Пациенту был назначен амоксициллин по 500 мг внутримышечно три раза в день. На 7 день от начала болезни появилась обильная гнойная зловонная мокрота «полным ртом», температура тела снизилась до 37,5 °С, улучшилось общее состояние, над легкими стали выслушиваться влажные средне и крупнопузырчатые хрипы, над нижней долей правого легкого появилось «амфорическое» дыхание.

Вопросы:

- 1) Предварительный диагноз.
- 2) Дополнительные исследования, позволяющие уточнить диагноз и оптимизировать лечение.
- 4) Предложите наиболее эффективную в этом случае схему антибактериальной терапии.

Эталон ответа:

- 1) абсцесс нижней доли правого легкого;
- 2) компьютерная томография легких, посев мокроты на микрофлору, бронхоскопия;
- 3) имипенем+ линезолид.

Задание 12.

Пациент, 49 лет, предъявляет жалобы на кашель с выделением слизисто-гноющей мокроты до 200 мл за сутки, боли в правом боку при дыхании, повышение температуры тела до 37,5°, озноб, одышку.

Заболел остро более 3 месяцев назад после переохлаждения, начало заболевания с озноба, повышения температуры тела, затем появился кашель, боли в боку. Лечился в больнице, а затем амбулаторно по поводу острого абсцесса легких, принимал антибактериальную терапию в течение 4 недель. На фоне лечения состояние улучшилось, однако сохраняется кашель, субфебрильная температура.

Объективно: общее состояние средней тяжести. Кожные покровы обычной окраски. Ногтевые пластинки имеют вид часовых стекол, а концевые фаланги пальцев похожи на

«барабанные палочки». Грудная клетка правильной формы, симметричная, правая половина ее несколько отстает в акте дыхания. При перкуссии справа сзади от середины лопатки и ниже умеренное притупление перкуторного тона. При аускультации там же определяется жесткое дыхание, разнокалиберные влажные хрипы, ЧСС = 100 в минуту. Границы сердца в пределах нормы. АД=120/70 мм рт. ст.

В общем анализе крови гемоглобин-110 г/л, лейкоциты-12x10⁹//л, СОЭ-28 мм/ч. Общий анализ мочи без патологии. На рентгенограмме ОГК в проекции нижней доли справа полость с горизонтальным уровнем жидкости на фоне пневмосклероза.

Вопросы:

1. Предварительный диагноз.
2. Дополнительные исследования, позволяющие уточнить диагноз и оптимизировать лечение.
3. Наиболее эффективные препараты для эмпирической этиотропной терапии.

Эталон ответа:

1. хронический абсцесс нижней доли правого легкого;
2. компьютерная томография легких, посев мокроты на микрофлору, бронхоскопия;
3. меропенем + линезолид.

Задание 13.

Больной Ф., 52 года, обратился к участковому терапевту по месту жительства с жалобами на повышение температуры до 38°C, слабость, озноб, кашель с мокротой, желтого цвета в небольшом количестве. Заболел остро, когда 3 дня назад повысилась температура до 38,2°C, отмечал общее недомогание, слабость и озноб. Лекарств не принимал. Вчера присоединился кашель с мокротой. Объективно: состояние больного средней тяжести. Температура тела 37,7°C. Кожные покровы обычной окраски, без высыпаний. Периферических отеков нет. Лимфоузлы не увеличены. Грудная клетка правильной формы, равномерно участвует в акте дыхания. Дыхание в нижних отделах легких справа бронхо-везикулярное, несколько ослабленное, там же выслушиваются звонкие мелкопузырчатые хрипы, а при перкуссии – некоторое укорочение перкуторного звука. Частота дыхательных движений - 20 в мин. Границы сердца не изменены. Тоны сердца ритмичные, ясные. ЧСС - 100 ударов в минуту. АД - 110/70 мм рт. ст. Живот мягкий, безболезненный при пальпации. Печень, селезенка не увеличены. Симптом поколачивания отрицательный с обеих сторон. Дизурии нет. Стул регулярный, оформленный. На рентгенограмме ОГК выявлены: несколько неоднородных облаковидных очагов с нечеткими контурами на фоне усиленного легочного рисунка в нижней доле правого легкого, корень правого легкого расширен, неструктурен.

Вопросы:

1. Сформулируйте предварительный диагноз и обоснуйте его.
2. Назначьте обследование.
3. Какие болезни дифференцируют в первую очередь при появлении очагов на рентгенограмме.
4. Какие болезни с очаговым поражением легких дифференцируют в данном случае.
5. Назначьте лечение.

Эталон ответа:

1. Основной диагноз: Внебольничная бронхопневмония в нижней доле правого легкого, нетяжелое течение. Диагноз поставлен на основании развития заболевания вне стационара, наличия: острого начала, повышения температуры до 38,2°C в дебюте заболевания, кашля с мокротой, физикальных признаков уплотнения легочной ткани, звонких мелкопузырчатых хрипов в проекции нижней доли правого легкого, а также данных Р-исследования ОГК, выявивших изменения типичные для очаговой пневмонии (бронхопневмонии). При этом отсутствуют критерии тяжелого течения пневмонии.

2. Общий анализ крови; общий анализ мокроты; бактериологическое исследование мокроты; рентгенография легких в прямой и правой боковой проекции в динамике.

3. Пневмония, туберкулез, рак легких, инфаркт легкого, «эозинофильная пневмония».

4. Постельный режим, обильное питье. Антибиотики широкого спектра действия пенициллинового ряда (например, Амоксициллин 500 мг 3 раза в день внутрь). Отхаркивающее (например, Амброксола гидрохлорид по 30 мг 3 раза в день внутрь). Жаропонижающие при температуре тела $>38^{\circ}\text{C}$ (например, Парацетамол 500 мг внутрь не чаще 1 раза в течение 6 часов).

Задание 14.

Больная Т. 45 лет, изменения в легких выявлены после проведения профилактического флюорографического исследования органов грудной клетки. В детстве состояла на учете в противотуберкулезном диспансере по поводу контакта с больной туберкулезом матерью. Стаж курения 25 лет. Жалоб не предъявляет. Состояние относительно удовлетворительное, пониженного питания. Кожные покровы и видимые слизистые бледные. При аускультации отмечается жесткое дыхание, хрипов нет. По остальным органам и системам без изменений. На обзорной флюорограмме органов дыхания в 1-2 сегментах правого легкого на фоне усиленного легочного рисунка определяются очаговые тени низкой интенсивности с нечеткими контурами.

Вопросы:

1. Наиболее вероятный диагноз.
2. Какие методы исследования необходимы в данном случае?
3. Какие заболевания следует дифференцировать в данном случае.
4. Какие осложнения возможны у данного больного?
5. Укажите принципы лечения пациента в данной ситуации.

Эталон ответа:

1. Очаговый туберкулез верхней доли правого легкого в фазе инфильтрации.
2. Клинический анализ крови, мочи, биохимический анализ крови; Проба Манту с 2 ТЕ, проба «Диаскинтест», общий анализ мокроты; бактериоскопия по Цилю - Нильсену, люминесцентная микроскопия, ПЦР МБТ, посев мокроты на МБТ с определением лекарственной чувствительности, ВАСТЕС; рентгенография и КТ органов грудной клетки. Фибробронхоскопия.

3. Туберкулез легких, пневмония, рак легких, инфаркт легких, «эозинофильная пневмония»

4. При очаговом туберкулезе осложнения редки. В случае неадекватного лечения возможно прогрессирование заболевания переход в фазу распада, появление кровохарканья, диссеминация процесса.

5. Госпитализация в противотуберкулезный стационар. Назначение щадящего режима относительного покоя. Высокобелковая диета. В интенсивной фазе лечения рекомендуется назначать режим химиотерапии из комбинации шести противотуберкулезных препаратов - Изониазид, Рифампицин, Пиразинамид, Этамбутол, Канамицин (Амикацин) и препарат из группы фторхинолонов (Офлоксацин или Левофлоксацин в течение 3 месяцев). Фаза продолжения из комбинации трех противотуберкулезных препаратов, к которым сохранена чувствительность в течение 6 месяцев.

Задание 15.

Пациент А., 45 лет, инженер предъявляет жалобы на озноб, повышение температуры тела до 39°C , одышку инспираторного характера при обычной физической нагрузке, кашель с мокротой желтого цвета, боль при глубоком дыхании и кашле справа в подлопаточной области, общую слабость, утомляемость и потливость в ночное время.

Заболел остро три дня назад после переохлаждения, когда повысилась температура и появился кашель, затем присоединилась одышка. Принимал жаропонижающие препараты с незначительным эффектом. Обратился к врачу-терапевту участковому в поликлинику. В связи с тяжестью состояния и подозрением на пневмонию направлен в приемный покой стационара по месту жительства. В анамнезе: работает 15 лет инженером на машиностроительном заводе. Не курит. Ранее у врача не наблюдался. Объективно: общее состояние тяжелое. Кожные покровы повышенной влажности. Наблюдается цианоз губ. Рост - 175 см, вес - 72 кг. Окружность талии – 100 см. Периферических отеков нет. Периферические лимфатические узлы не увеличены. Температура тела 39°C. Грудная клетка правильной формы, равномерно участвует в акте дыхания. ЧДД - 24 в минуту. Справа и слева по лопаточной линии отмечается притупление перкуторного звука. При аускультации справа и слева в нижних отделах легких выслушивается ослабленное бронхо-везикулярное дыхание, звонкие мелкопузырчатые хрипы. Ритм сердца правильный, соотношение тонов в норме, шумов нет. ЧСС – 110 ударов в минуту. АД - 100/60 мм рт. ст. При поверхностной пальпации живот мягкий, безболезненный. Печень по Курлову - 9×8×7 см, при пальпации нижний край гладкий, безболезненный. Стул оформленный, без примесей. Мочевыделение свободное, безболезненное. Общий анализ крови: эритроциты - $4,08 \times 10^{12}/л$, гемоглобин - 120 г/л, лейкоциты - $13,2 \times 10^9/л$, юные - 2%, палочки - 12%, сегменты - 56%, лимфоциты - 27%, моноциты - 3%, СОЭ - 38 мм/ч. На обзорной рентгенограмме органов грудной клетки в прямой и боковой проекциях: справа в нижней и средней доле несколько облаковидных неоднородных очагов с нечеткими контурами до 1,5 см в диаметре, слева несколько таких же очагов в нижней доле, корни легких расширены, неструктурные.

Вопросы:

1. Сформулируйте предварительный диагноз.
2. Обоснуйте поставленный диагноз.
3. Какие очаговые поражения легких необходимо дифференцировать в данном случае?
4. Составьте и обоснуйте план дополнительного обследования пациента.
5. Какая тактика и терапия требуется пациенту при поступлении? Обоснуйте свой выбор. Назовите критерии адекватности терапии.

Эталон ответа:

1. Диагноз: Внебольничная бронхопневмония с локализацией в средней и нижней долях правого легкого, а также нижней доле левого легкого, тяжелое течение, осложненная ОДН I ст.

2. Стадия начала болезни выражена очень отчетливо. Заболевание возникло остро, среди полного здоровья внезапно появился озноб, повышение температуры тела до 39°C, боли в грудной клетке при кашле, головная боль, сухой кашель, общая слабость. При объективном обследовании: одышка с ЧДД - 24 в 1 минуту, физикальные признаки уплотнения легочной ткани и звонкие мелкопузырчатые хрипы в проекции средней и нижних долей легких. Результаты лабораторно-инструментальных методов обследования: лейкоцитоз - $13,2 \times 10^9/л$, палочкоядерный сдвиг влево до юных форм, рентгенологические признаки, соответствующие очаговой пневмонии с поражением средней и нижних долей обоих легких.

3. Пневмония, туберкулез, рак легких, инфаркт легкого, «эозинофильная пневмония».

4. Пациенту рекомендовано дообследование:

- общий анализ крови с определением уровня эритроцитов, гематокрита, лейкоцитов, тромбоцитов, лейкоцитарной формулы - на 2-3-й день и после окончания антибактериальной терапии;

- биохимический анализ крови (АЛТ, АСТ, билирубин, альбумин, креатинин, мочевины, глюкоза, электролиты, фибриноген, СРБ)

- при поступлении и через 1 неделю при наличии изменений или клиническом ухудшении;
- пульсоксиметрия при поступлении и в динамике;
- исследование газов артериальной крови - ежедневно до нормализации показателей;
- рентгенография органов грудной клетки - в динамике (при отсутствии эффективности стартовой антибактериальной пневмонии через 48-72 часа, через 3-4 недели – для оценки динамики разрешения пневмонии);
- электрокардиография в стандартных отведениях;
- общий анализ мокроты и бактериологическое исследование мокроты для определения возбудителя пневмонии и определения чувствительности последнего к антибактериальным препаратам;
- мокрота на кислотоустойчивые микроорганизмы;
- бактериологическое исследование крови;
- уровень прокальцитонина (коррелирует с тяжестью состояния пациента, прогнозом и этиологией (выше при бактериальной инфекции));
- экспресс-тесты по выявлению пневмококковой и легионеллезной антигенурии.

4. Пациента необходимо госпитализировать. Режим постельный. При ОДН: кислородотерапия. При тяжелой внебольничной пневмонии (ВП) назначение антибиотиков должно быть неотложным. Пациент без факторов риска инфицирования *P. aeruginosa* и аспирации. Рекомендовано внутривенное введение препаратов (Цефтриаксон, Цефотаксим, Цефепим, Цефтаролин, Эртапенем или ингибиторзащищенных пенициллинов (Амоксициллин/Клавуланат 1,2 г внутривенно капельно 3 раза в сутки)) в комбинации с внутривенными макролидами (Кларитромицин, Азитромицин), например, Азитромицин - 500 мг внутривенно капельно 1 раз в сутки 3 дня. Через 3 дня при нормализации температуры - переход на пероральный приём препарата этого же класса: Амоксициллин/Клавуланат 1 г 2 раза в сутки. Первоначальная оценка эффективности стартового режима антибактериальной терапии должна проводиться через 48-72 часа после начала лечения.

Задание 16.

Больная Т. 35 лет, офис-менеджер, доставлена бригадой скорой медицинской помощи в приёмное отделение городской больницы в связи с внезапно начавшимся приступом одышки смешанного характера, сердцебиением, колющей болью в прекардиальной области, головокружением и общей слабостью. В анамнезе отмечено, что за 5 суток до приступа одышки у больной появились мягкий отек правой нижней конечности от стопы до паховой складки, незначительный цианоз и умеренная болезненность конечности. В последующем указанные симптомы сохранялись, пыталась лечиться самостоятельно, используя различные мази с антибиотиками и спиртовые компрессы. Настоящий приступ одышки возник впервые в конце продолжительного рабочего дня на фоне полного благополучия. Из анамнеза жизни известно, что пациентка работает в офисе и проводит большую часть времени в положении сидя, ведет малоподвижный образ жизни, курит, применяет комбинированные оральные контрацептивы. Объективно: состояние тяжелое. Кожа и видимые слизистые бледные, чистые, видимая пульсация шейных вен. Отмечается отек правой нижней конечности, мягкий и теплый на ощупь, распространяющийся от уровня стопы до верхней трети бедра со слабо выраженным цианозом, умеренной болезненностью при пальпации и сохраненной пульсацией на артериях стопы, подколенной и общей бедренной артериях. Суставы без патологии. Грудная клетка правильной формы. Перкуторно над легкими ясный легочный звук. Дыхание везикулярное, хрипов нет, частота дыхания - 25 в минуту. Пульс одинаковый на обеих лучевых артериях, слабого наполнения, 110 в минуту, АД - 90/65 мм рт. ст. Акцент II-тона в точке выслушивания клапана легочной артерии. Шумов нет. Живот симметричный, мягкий, безболезненный во всех отделах при поверхностной и глубокой

пальпации. Печень выступает из-под реберной дуги на 1 см. Симптом поколачивания отрицательный. Индекс массы тела более 31 кг/м². Субфебрилитет. При лабораторных и инструментальных исследованиях выявлены следующие данные. Общий анализ крови: гемоглобин - 130 г/л, эритроциты - $4,1 \times 10^{12}$ /л, лейкоциты- $5,7 \times 10^9$ /л, эозинофилы-1%, палочкоядерные нейтрофилы-10%, сегментоядерные нейтрофилы - 50%, лимфоциты - 35%, моноциты - 4%; СОЭ - 24 мм/ч. Общий анализ мочи: соломенно-желтая, прозрачная, рН кислая, удельный вес - 1010, эпителий- 2-4 в поле зрения, эритроциты, цилиндры, соли не определяются. Биохимическое исследование крови: билирубин общий - 12,8 мкмоль/л, креатинин - 0,093 ммоль/л, глюкоза - 5,6 ммоль/л, холестерин - 6,2 ммоль/л, калий - 3,7 ммоль/л, общий белок - 75 г/л, фибриноген - 8,2 г/л, СРБ - 25 мг/л.

ЭКГ: Синусовая тахикардия. Патологический Q и отрицательный T в III отведении, глубокий S в I отведении. Неполная блокада правой ножки пучка Гиса. Рентгенография ОГК: В верхних долях обоих легких и средней доле обнаружено несколько очагов конусовидной формы, расположенных субплеврально. Корни легких расширены за счет сосудистого компонента.

Вопросы:

1. Выделите синдромы, определите ведущий.
2. Сформулируйте диагноз.
3. Составьте план дополнительных обследований.
4. Назначьте лечение.

Эталон ответов:

1. Синдром дыхательной недостаточности, синдром острого легочного сердца, болевой синдром в грудной клетке, синдром венозной недостаточности, интоксикационный синдром. Ведущий - синдром острого легочного сердца.

2. Острый тромбоз общей бедренной вены справа. Массивная тромбоэмболия легочной артерии. Инфаркт легких в средней доле и верхних долях обоих легких. Острое легочное сердце.

3. Рентгенография органов грудной клетки. D-димер. Тропонины T и I. Эхокардиография. ЦДС вен нижних конечностей и таза. Компьютерная томография органов грудной клетки. Коронароангиография. Пульсоксиметрия.

4. Проведение системного лекарственного тромболитика (Стрептокиназа 250 000 МЕ в качестве нагрузочной дозы за 30 минут, далее 100 000 МЕ/ч в течение 12-24 часов, либо Альтеплаза 100 мг в/в в течение 2 часов), антикоагулянтная терапия (Нефракционированный гепарин - 5000-10000 ЕД в/в струйно, затем постоянная инфузия 10-15 Ед/кг/мин - 5-7 дней либо низкомолекулярный Гепарин - фраксипарин 0,1 мл на 10 кг массы в течение 10 дней; Варфарин - за 5 дней до отмены Гепарина под контролем МНО, в течение 6-12 месяцев). Альтернативой комбинации парентеральных антикоагулянтов с Варфарином являются: Ривароксабан 15 мг 2 раза в день - 3 недели, затем 20 мг/сут или Апиксабан 10 мг 2 раза в день - 7 дней, затем 5 мг 2 раза в день. Инотропы (Добутамин 5-20 мкг/кг/мин или Допамин 5-30 мкг/кг/мин в/в инфузия), ингаляция кислородом (6-8 литров/мин), эластическая компрессия нижних конечностей, в подостром периоде физиопроцедуры, назначение НПВС, флеботоников. При наличии флотирующего тромба в просвете вены - установка съёмного каво-фильтра.

Задание 17.

Пациент 52 лет предъявляет жалобы на повышение температуры тела до 38°C, кашель со скудной слизистой мокротой, умеренную слабость, недомогание. Симптомы появились более 2 месяцев назад, возможно после простуды. На рентгенограмме был обнаружен инфильтрат в верхней доле правого легкого. Лечился по поводу туберкулеза легких, всего применялось 7 препаратов. Однако состояние пациента существенно не изменилось.

На рентгенограмме ОГК инфильтрат в верхней доле правого легкого уже не определяется, но появились новые очаговые тени на фоне усиленного легочного рисунка с обеих сторон, в динамике отмечается миграция очаговых теней. Корни легких несколько увеличены с обеих сторон. Консилиум фтизиатров отверг диагноз туберкулез легких.

Из анамнеза жизни: ранее считал себя здоровым человеком, изредка переносил ОРВИ, аллергии, непереносимости лекарств не отмечает, переливаний крови и кровезаменителей не было, на вредных производствах не работал, в последние 3 года за пределы региона не выезжал, в контакте с инфекционными больными не был, глистных инвазий со слов пациента не было.

Объективно: Общее состояние относительно удовлетворительное. Температура тела 37,2°C. Кожные покровы обычной окраски, без высыпаний. Периферических отеков нет. Лимфоузлы не увеличены. Грудная клетка правильной формы, равномерно участвует в акте дыхания. Дыхание в нижних отделах легких справа бронхо-везикулярное, несколько ослабленное, там же выслушиваются звонкие мелкопузырчатые хрипы, а при перкуссии – некоторое укорочение перкуторного звука. Частота дыхательных движений - 18 в мин. Границы сердца не изменены. Тоны сердца ритмичные, ясные. ЧСС - 86 ударов в минуту. АД - 120/70 мм рт. ст. Живот мягкий, безболезненный при пальпации. Печень, селезенка не увеличены. Симптом поколачивания отрицательный с обеих сторон. Дизурии нет. Стул регулярный, оформленный. При лабораторных и инструментальных исследованиях выявлены следующие данные. Общий анализ крови: гемоглобин - 145 г/л, эритроциты - $4,7 \times 10^{12}$ /л, лейкоциты - $10,6 \times 10^9$ /л, эозинофилы - 36%, палочкоядерные нейтрофилы - 1%, сегментоядерные нейтрофилы - 39%, лимфоциты - 20%, моноциты - 4%; СОЭ - 25 мм/ч. Общий анализ мочи: соломенно-желтая, прозрачная, рН кислая, удельный вес - 1018, эпителий - 2-4 в поле зрения, эритроциты, цилиндры, соли не определяются. Биохимическое исследование крови: билирубин общий - 12,8 мкмоль/л, креатинин - 0,093 ммоль/л, глюкоза - 5,5 ммоль/л, холестерин - 5,2 ммоль/л, калий - 4,2 ммоль/л, общий белок - 75 г/л, фибриноген - 5,2 г/л, СРБ - 7 мг/л. Мокрота слизистая, большое количество эозинофилов в поле зрения. ЭКГ: ритм синусовый, ЧСС 84 уд./минуту, патологии не обнаружено.

Вопросы:

1. Сформулируйте диагноз.
2. Обоснуйте диагноз.
3. Какие патологические процессы осложняются таким поражением легких.
4. Назначьте дообследование для уточнения диагноза.
5. Опишите лечебные мероприятия.

Эталон ответа:

1. Хроническая «эозинофильная пневмония».
2. Диагноз поставлен на основании наличия у пациента мигрирующих очагов в легких, гиперэозинофилии крови, обнаружении большого количества эозинофилов в мокроте, длительность течения более 2 месяцев.
3. Глистная инвазия, реакция на лекарства, атопическая сенсibilизация к спорам грибов, злокачественные опухоли, диффузные болезни соединительной ткани и системные васкулиты.
4. Паразитологическое обследование. Спиральная компьютерная томография легких. Спирометрия. Пульсоксиметрия. УЗИ органов брюшной полости и забрюшинного пространства. МРТ органов брюшной полости и забрюшинного пространства. Бронхоскопия, ФЭГДС, колоноскопия. Консультация аллерголога. Консультация гематолога.
5. Отменить противотуберкулезную терапию. Назначить глюкокортикоиды: преднизолон 40 мг/сутки внутрь утром в начале лечения с постепенной отменой в течение 3 месяцев после исчезновения симптомов и нормализации рентгенологической картины. При выявлении причины «эозинофильной пневмонии» лечение этой патологии.

Задание 18.

Пациент предъявляет жалобы на прогрессирующую одышку с затруднением вдоха, сухой кашель и боли ноющего характера под углами лопаток, усиливающиеся при глубоком дыхании, общую слабость, утомляемость, субфебрильную температуру. При объективном осмотре, при аускультации выявлены крепитирующие хрипы по типу «треска целлофана» до уровня нижней трети лопаток. На рентгенограмме ОГК распространенный усиленный легочный рисунок за счет интерстициального компонента в виде нечетких контуров сосудов, перибронхиально – периваскулярные изменения и мелкая ячеистость. Спирометрия: жизненная емкость легких – 67 % должной величины, объем форсированного выдоха за одну секунду – 80 % должной величины, тест Тиффно – 75 %.

Вопросы:

1. Сформулируйте наиболее вероятный диагноз.
2. Укажите основные препараты для лечения заболевания.
3. Объясните механизм действия и обоснуйте их назначение.

Эталон ответа:

1. Диагноз: Идиопатический легочный фиброз.
2. Медикаментозная терапия идиопатического фиброзирующего альвеолита заключается в назначении больным препаратов с доказанной эффективностью, к которым относятся препараты с антифибротической активностью: нинтеданиб и пирфенидон. Данные препараты позволяют приостановить прогрессирование заболевания и, возможно, продлить жизнь пациента. Нинтеданиб (150 мг 1 таблетку 2 раза в день) является внутриклеточным ингибитором тирозинкиназ, воздействующих на рецепторы факторов роста сосудистого эндотелия, фибробластов и тромбоцитов, которые играют важную роль в патогенезе идиопатического легочного фиброза. Блокада данных рецепторов приводит к подавлению нескольких профибротических сигнальных каскадов, включая пролиферацию, миграцию и дифференцировку фибробластов, а также секрецию компонентов экстрацеллюлярного матрикса.

Задание 19.

Пациент Б., 50 года, жалуется на «мучительный» малопродуктивный кашель днем и продуктивный, с выделением до 0,8-1,0 л слизистой стекловидной мокроты по ночам, а также одышку при небольшой физической нагрузке, общую слабость и недомогание. Заболевание началось несколько месяцев назад без видимых причин. Вначале отметил значительное снижение толерантности к физической нагрузке, затем появился малопродуктивный кашель, субфебрилитет. Состояние постепенно ухудшалось, прогрессировала одышка, усиливался кашель. В последние несколько дней по ночам стала выделяться стекловидная слизистая мокрота в большом количестве. Лечение антибиотиками эффекта не принесло. Вредные привычки, профессиональные вредности отрицает. Вел здоровый образ жизни.

Объективно: общее состояние средней тяжести. Кожные покровы умеренно диффузно цианотичные, чистые. Периферических отеков нет. Лимфатические узлы, доступные пальпации, не увеличены, безболезненные. Костно-мышечная система без патологии. Грудная клетка правильной формы, симметрично участвует в акте дыхания. Перкуторный тон в нижних отделах с обеих сторон умеренно укорочен. Дыхание умеренно ослабленное, определяются крепитирующие хрипы в нижних отделах. ЧДД - 24 в 1 минуту, SatO₂-92%. Границы сердечной тупости в пределах нормы. Тоны сердца ритмичные, умеренно приглушены. ЧСС- 92 в 1 минуту. АД- 130/80 мм рт.ст. Живот мягкий, безболезненный. Печень у края реберной дуги, эластичная, безболезненная. Селезенка не пальпируется. Почки не пальпируются, симптом поколачивания отрицательный с обеих сторон. Физиологические отправления не нарушены.

Общий анализ крови: без патологических изменений. Общий анализ мочи в пределах нормы. Анализ мокроты: мокрота слизистая, выявлены единичные лейкоциты,

микобактерии туберкулеза не обнаружены. На бронхоскопии умеренный катаральный эндобронхит. На рентгенограмме органов грудной клетки диссеминация большого количества очагов средней интенсивности с нечеткими контурами (0,5-1,0 см в диаметре) на фоне усиленного и деформированного легочного рисунка, преимущественно в средних и нижних отделах.

Вопросы:

1. Сформулируйте предварительный диагноз и обоснуйте его
2. Какое обследование необходимо провести для подтверждения диагноза?
3. Какая тактика ведения пациента? Какое лечение возможно в данном случае, показано ли хирургическое лечение?
4. Какие изменения в легких характерны для идиопатического легочного фиброза в отличие от других диссеминированных процессов?

Эталон ответа:

1. Предварительный диагноз: бронхиолоалвеолярный рак легких (БАР). Диагноз поставлен на основании наличия у пожилого мужчины кашля с выделением большого количества слизистой стекловидной мокроты до 1000 мл/сутки, постепенного развития симптомов болезни, наличия на рентгенограмме диссеминированного поражения легких по «сетчато-очаговому» типу с преимущественным поражением средних и нижних отделов.

2. Необходимо провести дообследование: спиральная компьютерная томография органов грудной клетки, бронхоскопия с исследованием промывных вод бронхоальвеолярного лаважа на атипичные клетки, гистологическое исследование биоптата легких. Поиск возможных метастазов.

3. Пациенту рекомендована консультация онколога для решения вопросов дальнейшего лечения данного заболевания. Считается, что БАР резистентен к химиотерапевтическому лечению. Возможно проведение экспериментальной химиотерапии или трансплантации легких.

Задание 20.

Больной 42 лет в течение последних 1,5 лет отмечает непостоянную температуру (до 37,2°C) по вечерам, кашель с мокротой до 10-15 мл в сутки, слабость. К врачам не обращался, пытался лечиться домашними средствами без эффекта. Постепенно самочувствие и состояние ухудшалось - стала нарастать одышка, увеличилось количество мокроты, появился кашель с прожилками крови. Обратился в поликлинику, где при обследовании на флюорограмме органов грудной клетки впервые выявлены изменения в легких.

Направлен в противотуберкулезный диспансер, где при обследовании на обзорной рентгенограмме органов грудной клетки справа и слева по всей поверхности легких определяются многочисленные очаговые тени разной интенсивности и величины, местами сливающиеся в крупные фокусные тени с участками просветления, корни легких неструктурные; в нижних отделах легких легочный рисунок усилен; купола диафрагмы не изменены. Проба Манту с 2ТЕ - отрицательная. Реакция с аллергеном туберкулезным рекомбинантным (Диаскинтест) - папула 8 мм.

Вопросы:

1. Наиболее вероятный диагноз.
2. Какие методы исследования необходимы в данном случае?
3. С какими заболеваниями следует провести дифференциальный диагноз?
4. Какие осложнения возможны у данного больного?
5. Укажите принципы лечения пациента в данной ситуации.

Эталон ответа:

1. Диссеминированный туберкулез легких в разе инфильтрации и распада.

2. Клинический анализ крови, мочи, биохимический анализ крови; общий анализ мокроты; люминисцентная микроскопия, ПЦР МБТ, посев мокроты на МБТ с определением лекарственной чувствительности, ВАСТЕС; КТ органов грудной клетки, фибробронхоскопия.

3. Внебольничная пневмония; обострение ХОБЛ; рак легких.

4. Легочное кровотечение, дыхательная недостаточность, спонтанный пневмоторакс.

5. Госпитализация в противотуберкулезный стационар. Назначение режима абсолютного покоя в полусидячем положении для лучшего откашливания мокроты. Высоко-белковая диета. В интенсивной фазе лечения рекомендуется назначать режим химиотерапии из комбинации шести противотуберкулезных препаратов - Изониазид, Рифампицин, Пиразинамид, Этамбутол, Канамицин (Амикацин) и препарат из группы фторхинолонов (Офлоксацин или Левофлоксацин) в течение 3 месяцев. Фаза продолжения в течение 6 месяцев комбинацией из трех противотуберкулезных препаратов, к которым сохранена чувствительность. Дезинтоксикационная терапия. Патогенетическая терапия. Оксигенотерапия. Гемостатическая терапия.

Задание 21.

Пациент А., 36 лет, предъявляет жалобы на одышку при умеренной физической нагрузке, незначительный кашель со скудной слизистой мокротой, загрудинную боль длительного характера без связи с нагрузкой.

Симптомы возникли 1 месяц назад без видимой причины, нарастающие постепенно. Иногда болел острыми респираторными вирусными инфекциями. Другие заболевания отрицает. Наследственность не отягощена. Эпидемиологический анамнез благоприятный. При объективном обследовании общее состояние относительно удовлетворительное. Кожные покровы обычной окраски, чистые. Лимфатические узлы, доступные пальпации не увеличены, безболезненные. Костно-мышечная система без особенностей. Грудная клетка правильной формы, равномерно участвует в акте дыхания. Перкуторный тон в подлопаточных областях с обеих сторон умеренно укорочен, здесь же определяется умеренная крепитация, дыхание жесткое, ЧДД - 19 в 1 минуту. Тоны сердца приглушены, ритмичные. ЧСС - 82 в 1 минуту, АД - 130/80 мм рт.ст. Живот мягкий, безболезненный. Печень у края реберной дуги, эластичная, безболезненная, селезенка не пальпируется. Почки не пальпируются, симптом поколачивания отрицательный с обеих сторон. Диурез, стул в норме.

Общий анализ крови: патологии не выявлено. Общий анализ мочи без патологии. Общий анализ мокроты: характер-слизистая, единичные лейкоциты, микобактерии туберкулеза не обнаружены. Тропонины крови в пределах нормы. ЭКГ: патологии не выявлено. На бронхоскопии выявлен умеренный катаральный эндобронхит. На рентгенограмме органов грудной клетки: двухстороннее увеличение отдельно лежащих бронхопультмональных лимфоузлов, не спаянных в пакеты, корни легких имеют полициклические очертания. Преимущественно в средних и нижних отделах легких с обеих сторон наблюдается сетчато-очаговая деформация легочного рисунка.

Вопросы:

1. Сформулируйте предварительный диагноз и обоснуйте его.
2. Какое обследование необходимо провести?
3. Назовите основные препараты для лечения данного заболевания и укажите методику их применения.

Эталон ответа:

1) Предварительный диагноз: саркоидоз легких II стадия, активный (I степень), прогрессирующее течение. Дыхательная недостаточность I ст. Диагноз саркоидоз легких поставлен на основании характерных для саркоидоза данных рентгенологического

исследования ОГК, несоответствии умеренных клинических признаков и выраженных рентгенологических изменений.

2) Рекомендовано дообследование: спиральная компьютерная томография органов грудной клетки, гистологическое исследование биоптата легких и внутригрудных лимфатических узлов, пульсоксиметрия, спирометрия, ЭхоКГ, УЗИ органов брюшной полости и забрюшинного пространства, общий анализ крови, общий анализ мочи, кальцийурия, анализ крови на креатинин, азот мочевины, кальций, АПФ, СРБ, определение клубочковой фильтрации, иммуноглобулины А, М, G в сыворотке крови, туберкулиновая проба.

3) Основными препаратами для лечения данного заболевания являются глюкокортикоиды. Лечение преднизолоном (или эквивалентной дозой другого глюкокортикостероида) назначают ежедневно утром *per os* в начальной дозе 25-30 мг в сутки на 4 недели, затем дозу снижают по 5 мг в месяц ступенчато до поддерживающей в 10 мг для контроля над симптомами и прогрессированием болезни и продолжают 12-24 месяца. Через 3 месяца от начала лечения необходимо оценить эффект глюкокортикоида.

Задание 22.

Больной М., 35 лет, заболел остро с момента повышения температуры тела до 37,5 °С. Жалуется на потливость, кашель с мокротой серозного характера, слабость, недомогание, снижение массы тела на 4 кг.

Контакт с больными туберкулезом был в местах лишения свободы. Освободился 3 месяца назад.

При объективном обследовании общее состояние относительно удовлетворительное. Кожные покровы обычной окраски, чистые. Лимфатические узлы, доступные пальпации не увеличены, безболезненные. Костно-мышечная система без особенностей. Грудная клетка правильной формы, равномерно участвует в акте дыхания. При перкуссии легких выявлено незначительное притупление легочного звука в верхних отделах. При аускультации легких в верхних отделах дыхание жесткое, в нижних отделах ослабленное везикулярное. ЧДД - 19 в 1 минуту. Тоны сердца приглушены, ритмичные. ЧСС- 82 в 1 минуту, АД- 130/80 мм рт.ст. Масса тела 70 кг. Живот мягкий, безболезненный. Печень у края реберной дуги, эластичная, безболезненная, селезенка не пальпируется. Почки не пальпируются, симптом поколачивания отрицательный с обеих сторон. Диурез, стул в норме.

Микроскопически в мокроте – кислотоустойчивые микобактерии +++ . Результаты рентгенограммы органов грудной клетки: во всех легочных полях определяются очаговые тени размером 5-7 мм в диаметре с размытыми контурами, в верхних отделах очаги имеют тенденцию к слиянию и распаду.

Вопросы:

1. Сформулируйте предварительный диагноз.
2. Обоснуйте поставленный диагноз.
3. Какое лечение должно быть назначено в данном случае?
4. С какими заболеваниями следует провести дифференциальный диагноз?

Эталон ответа:

1. Предварительный диагноз: Диссеминированный туберкулез легких в фазе инфильтрации и распада, микобактерии туберкулеза +.

2. Диагноз поставлен на основании характерных клинических данных: слабость, потливость, повышение температуры тела до 37,5 °С, снижение массы тела на 4 кг, кашель; объективного обследования: при аускультации легких: в верхних отделах дыхание жесткое, в нижних отделах ослабленное везикулярное; при перкуссии легких: незначительное притупление лёгочного звука в верхних отделах. Контакт с больными туберкулезом имел в местах лишения свободы. Освободился 3 месяца назад. Рентгенологически – синдром очаговой диссеминации в верхних и средних отделах обоих лёгких. Очаги сливаются между

собой, имеются признаки распада. Микроскопически найдены кислотоустойчивые микобактерии туберкулеза.

3. Больному назначается свободный двигательный режим, 11 стол. В связи с пребыванием больного в местах лишения свободы, можно предполагать у него множественную лекарственную устойчивость микобактерий туберкулеза. До получения результатов устойчивости микобактерий туберкулеза назначается комбинация из шести препаратов: четырёх препаратов первого ряда (Изониазид 600 мг в сутки, Рифампицин 600 мг в сутки, Пиразинамид 2500 мг в сутки, Этамбутол 2000 мг в сутки), а также по одному препарату из группы аминогликозидов (Канамицин 1000 мг в сутки) и фторхинолонов (Левифлоксацин 1000 мг в сутки). Затем схема корректируется согласно устойчивости микобактерий туберкулеза. Длительность медикаментозной терапии может варьировать от 6 до 24 месяцев в зависимости от наличия множественной лекарственной устойчивости микобактерий туберкулеза.

4. Саркоидозом, грибковыми поражениями лёгких, пневмокониозами, экзогенным аллергическим альвеолитом, идиопатическим фиброзирующим альвеолитом.

Задание 23.

Мужчина М., 57 лет, вызвал врача на дом. Предъявляет жалобы на интенсивные давящие загрудинные боли с иррадиацией в левую руку, левую лопатку. Вышеописанная симптоматика появилась около 2 часов назад после интенсивной физической нагрузки. Самостоятельно принял 2 таблетки нитроглицерина – без эффекта. Ранее боли подобного характера никогда не беспокоили.

В анамнезе артериальная гипертензия в течение последних 10 лет с максимальными цифрами артериального давления 200/100 мм рт.ст. Регулярно лекарственные препараты не принимал. Курит по 1 пачке сигарет в день в течение 30 лет. Газоэлектросварщик. Аллергические реакции отрицает.

При объективном обследовании: кожные покровы влажные. В легких перкуторный звук лёгочный, дыхание везикулярное, хрипов нет. Тоны сердца ослаблены, ритм правильный, АД – 160/100 мм рт. ст., ЧСС – 88 в мин. Живот мягкий, безболезненный. Физиологические отправления в норме.

На ЭКГ зарегистрировано: синусовый ритм, подъем сегмента ST > 0,2 мВ в отведениях II, III, aVF. Транспортная доступность до стационара неотложной кардиологии, располагающего возможностью проведения первичного ЧКВ – 30 мин.

Вопросы:

1. Сформулируйте предварительный диагноз.
2. Обоснуйте поставленный диагноз.
3. Какой должна быть тактика ведения пациента на догоспитальном этапе?

Обоснуйте свой выбор.

4. Какой объем медикаментозной помощи должен быть оказан пациенту на догоспитальном этапе?

5. Достаточно ли данных для постановки диагноза инфаркт миокарда? Обоснуйте свой ответ. При необходимости предложите дополнительные методы исследования.

Эталон ответа:

1. Диагноз: Острый коронарный синдром с подъемом сегмента ST в нижней стенке левого желудочка. Гипертоническая болезнь III стадии, неконтролируемая III степень АГ, риск 4 (очень высокий). ОССН по Killip I.

2. Диагноз «ОКС» поставлен на основании жалоб пациента на типичные ангинозные боли, продолжающиеся около 2 часов, не купирующиеся приемом Нитроглицерина; характерных изменений ЭКГ: подъем сегмента ST > 2 мм в более чем в двух смежных отведениях для мужчины старше 40 лет. Диагноз «Гипертоническая болезнь» установлен на основании данных анамнеза (повышение АД в последние 10 лет), стадия АГ установлена на основании наличия ОКС, свидетельствующего о заболевании сердца как

ассоциированном клиническом состоянии. Постановка степени АГ основана на цифрах повышения АД в анамнезе и при объективном осмотре. Риск сердечно-сосудистых осложнений определен в соответствии со степенью повышения АД и наличия ассоциированного клинического состояния. Диагноз «ОССН по Killip I» основан на отсутствии признаков сердечной недостаточности.

3. Пациенту требуется экстренная госпитализация. Необходим вызов бригады скорой медицинской помощи - бригады интенсивной терапии. Учитывая то, что транспортная доступность до стационара неотложной кардиологии составляет менее 120 минут с момента первого медицинского контакта, наиболее целесообразной тактикой является выполнение первичного ЧКВ.

4. На догоспитальном этапе (на этапе поликлиники, на дому): повторно - Нитроглицерин, Аспирин 500 мг разжевать. На этапе скорой медицинской помощи: купирование болевого синдрома - Нитроглицерин в/в, при неэффективности - Морфин в/в дробно.

Антитромботическая терапия: Аспирин 250 мг разжевать, нагрузочная доза Клопидогрела - 300 мг внутрь, прямые антикоагулянты в/в болюсно - Гепарин. Кислородотерапия.

5. Данных недостаточно. «Золотым стандартом» диагностики инфаркта миокарда является обнаружение в крови кардиоспецифических ферментов. Диагноз может быть установлен на госпитальном этапе при обнаружении в крови наиболее специфических маркеров некроза миокарда - КФК-МВ, сердечных тропонинов.

Задание 24.

Пациент Х. 44 лет доставлен в кардиологическое отделение с жалобами на длительную интенсивную боль за грудиной. Употребление нитроглицерина на интенсивность боли не повлияло.

Заболел остро после физической нагрузки. Приступы боли длительностью 15-30 минут периодически повторялись. Работает машинистом тепловоза. Отец пациента умер внезапно в возрасте 56 годов от инсульта.

Объективно: общее состояние средней тяжести. Пульс 92 в мин, ритмичный. I тон сердца над верхушкой ослаблен. АД – 140/70 мм рт. ст. При обследовании легких и органов брюшной полости изменений не обнаружено. Отеки на ногах отсутствуют.

Данные дополнительных методов обследования.

Общий анализ крови: эритроциты - $4,1 \cdot 10^{12}/л$, лейкоциты - $6,1 \cdot 10^9/л$, эозинофилы - 3 %, палочкоядерные нейтрофилы - 5 %, сегментоядерные нейтрофилы - 67 %, лимфоциты - 20 %, моноциты - 5 %, СОЭ - 10 мм/ч.

Биохимический анализ крови: сахар - 5,4 ммоль/л, билирубин - 16,9 мкмоль/л, калий - 4,5 ммоль/л, натрий - 134 ммоль/л, АСАТ - 1,35 мкмоль/л, АЛАТ - 0,92 мкмоль/л, КФК - 2,8 мкмоль/л.

Коагулограмма: протромбиновый индекс - 102 %, фибриноген - 6,3 г/л, фибриноген.

ЭКГ архивная: изменения отсутствуют.

ЭКГ при поступлении: ритм синусовый, правильный, отсутствие нарастания зубца R в V1-V4. Депрессия сегмента ST в V1-V4.

Вопросы:

1. Интерпретируйте результаты лабораторных исследований.
2. Какой метод решает для верификации диагноза в данной клинической ситуации?
3. Сформулируйте предварительный диагноз.
4. Определите ведущий фактор патогенеза поражения миокарда в данной клинической ситуации.

Эталон ответа:

1. Гиперкоагуляция, гиперферментемия.
2. ЭКГ в динамике.

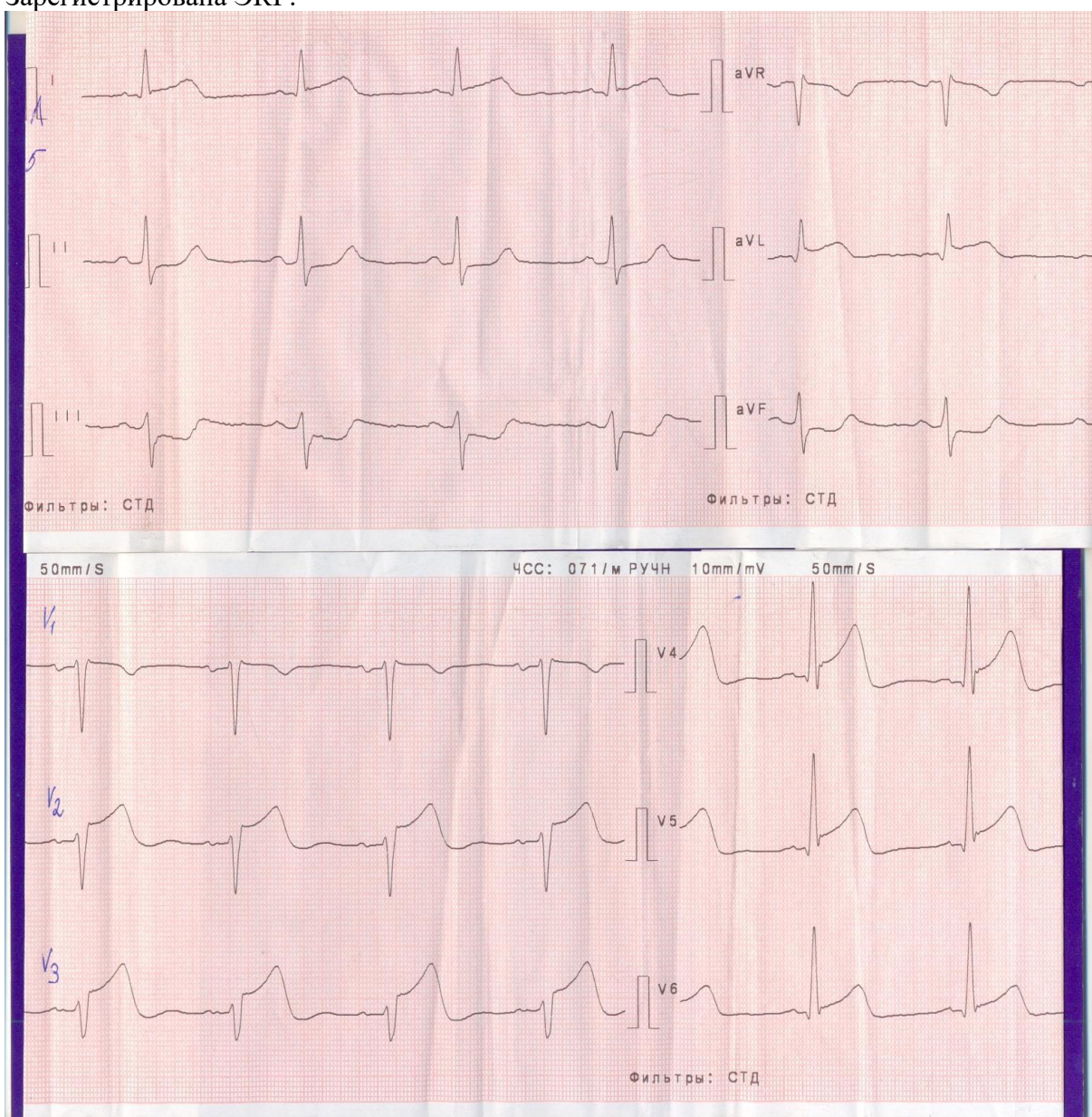
3. Диагноз: ИБС, острый передний распространенный инфаркт миокарда без Q.
Острая сердечно-сосудистая недостаточность по Killip I.
4. Коронаротромбоз.

Задание 25.

Мужчина А., 48 лет, вызвал бригаду скорой помощи в связи с появлением давящей боли за грудиной. Боль появилась 40 минут назад, в покое, не купировалась 2 дозами изокета. Пациент отмечает выраженную слабость, потливость. Ранее боли за грудиной не беспокоили, физическую нагрузку переносил хорошо. В течение 6 лет периодически повышалось АД до 160/100 мм рт. ст. При повышении АД принимал Каптоприл, постоянно гипотензивные препараты не получал. Курит 25 лет по 1 пачке сигарет в день. Наследственность не отягощена.

Объективно: состояние средней тяжести. Кожные покровы влажные. ЧДД - 18 в минуту. В легких дыхание везикулярное, хрипов нет. Тоны сердца приглушены, ритмичные, ЧСС – 70 ударов в минуту, АД – 160/100 мм рт. ст. Живот мягкий, при пальпации безболезненный во всех отделах. Печень не увеличена. Пульс на сосудах нижних конечностях сохранен.

Зарегистрирована ЭКГ.



Больной доставлен в приемное отделение больницы с отделением рентгеноэндоваскулярных вмешательств в течение 20 минут.

Вопросы:

1. Сформулируйте предварительный диагноз.
2. Обоснуйте поставленный диагноз.
3. Составьте и обоснуйте план дополнительного обследования пациента.
4. Какой метод реперфузии показан больному? Обоснуйте свой выбор.
5. Какая антитромботическая терапия показана больному при поступлении в стационар, если известно, что на догоспитальном этапе она не проводилась? Результаты анализов: троп-тест отрицательный, креатинин - 0,09 ммоль/л, сахар - 6,5 ммоль/л.

Эталон ответа:

1. Диагноз: ИБС. Острый коронарный синдром с подъемом сегмента ST, передне-перегородочно-боковой. ОССН по Killip 1.

Гипертоническая болезнь III стадии, неконтролируемая степень АГ, риск 4 (очень высокий).

2. Диагноз «ИБС: острый коронарный синдром» установлен на основании клинической картины: боль за грудиной, возникшая в покое, не купирующаяся Изокетом, продолжительностью 40 минут, сопровождающаяся слабостью и холодным потом.

Данные ЭКГ: подъем ST в отведениях I, avL, V2-V6 и реципрокные изменения в III, avF свидетельствуют об ОКС с подъемом ST передне-перегородочно-боковой локализации. ОССН по Killip 1 на основании отсутствия признаков сердечной недостаточности.

Диагноз гипертонической болезни установлен на основании данных о повышении АД в течение 6 лет. Наличие ОКС свидетельствует о 3 стадии и 4 степени риска.

3. Пациенту необходимо исследование маркеров некроза (тропонин), креатинина, глюкозы. Экстренная коронарография для выявления окклюзивного тромбоза с последующим восстановлением кровотока в инфаркт-связанной артерии.

4. Экстренное чрескожное коронарное вмешательство является наиболее эффективным способом восстановления кровотока. При наличии отделения рентгеноэндоваскулярных вмешательств необходимо проведение ЧКВ. Вмешательство экстренное, так как имеется подъем сегмента ST.

5. Нагрузочная доза Аспирина и Тикагрелора. Возможна комбинация Аспирина и Клопидогрела. Гепарин (низкомолекулярный или нефракционированный). Тикагрелор предпочтительнее Клопидогрела. Инфузия Гепарина прекращается после ЧКВ.

Задание 26.

Больной Л., 48 лет, поступил в приемное отделение с жалобами на боли в эпигастрии давящего характера в течение 1 ч, когда впервые появились вышеописанные жалобы.

Заболевание связывает с интенсивной физической нагрузкой: пришлось в быстром темпе подняться на 10-й этаж (в доме сломался лифт). Перенесенные заболевания отрицает, вредные привычки отрицает. Семейный анамнез: отец больного страдает ИБС, перенес инфаркт в возрасте 45 лет.

При осмотре: состояние средней тяжести. Больной нормостенического телосложения, рост - 165 см, вес - 70 кг. Кожные покровы бледные, умеренно влажные. Отеков нет. ЧД -15 в минуту. При аускультации над легкими определяется жесткое дыхание, хрипов нет. Грудная клетка в области сердца не изменена. Верхушечный толчок пальпируется в пятом межреберье на 2 см кнутри от левой среднеключичной линии. Границы относительной тупости сердца в пределах нормы. При аускультации отмечается приглушение тонов сердца. ЧСС - 85 в мин. Ритм правильный. Шумов нет. АД 130/80 мм рт. ст.

Живот мягкий, безболезненный. Печень пальпируется у края правой реберной дуги, безболезненная. Тропониновый тест при поступлении положительный. На ЭКГ синусовый ритм. Депрессия сегмента ST в V₃₋₆, отрицательный T в I, V₄₋₆.

Вопросы:

1. Как интерпретировать ЭКГ-проявления заболевания у этого пациента?
2. Сформулируйте предварительный диагноз.
3. Назначьте план обследования.
4. Назначьте лечение.

Эталон ответа:

1. Ишемия в переднебоковой области миокарда левого желудочка.
2. Диагноз: ИБС: не Q-образующий инфаркт миокарда боковой стенки левого желудочка. ОССН по Killip I.
3. Мониторирование ЭКГ и АД, повторное определение тропонинов и МВ-КФК через 6 ч, проведение рутинных анализов: клинического анализа крови и мочи, биохимического анализа крови (общий белок, мочевины, креатинин, липидный профиль, глюкоза, трансаминазы, электролиты). ЭхоКГ. Коронароангиография.
4. Наблюдение больного в блоке кардиореанимации 8-12 ч. Одновременно аспирин 100-325 мг и клопидогрел 300 мг. Рекомендовано нитроглицерин, низкомолекулярные гепарины (фраксипарин), иАПФ (периндоприл или рамиприл), β -адреноблокаторы (бисопролол или метопролол), статины (розувастатин или аторвастатин).

Задание 27.

Больной А. 60 лет. Жалуется на интенсивные боли сдавливающего характера, локализованные за грудиной с иррадиацией в левую лопатку и нижнюю челюсть. Боль длительная, не снимается нитроглицерином.

Объективно: холодный пот. Больной возбужден. Аускультативно-тахикардия, приглушенность тонов. Артериальное давление 100/70 мм рт. ст. ЭКГ-комплексы QS и подъем ST выше изолинии в I, aVL, V1, V2, V3, V4.

Вопросы:

1. Какая наиболее достоверная патология?
2. Необходимые исследования.
3. С чем проводить дифференциальный диагноз

Эталон ответа:

1. ОКС. ОИМ. Передне-перегородочной области с захватом верхушки ЛЖ.
2. ОАК. Тропонин. Креатинфосфокиназа. ЭКГ.
3. Миокардит. Межреберная невралгия. Тромбоэмболия легочной артерии.

Левосторонний плеврит.

Задание 28.

Больной Р. 59 лет. Отметил появление выраженных болей за грудиной с иррадиацией в нижнюю челюсть и левую верхнюю конечность. Дома по совету жены пытался купировать болевой синдром Нитроглицерином без значимого эффекта. Суммарная продолжительность болевого синдрома более 20 минут, пациент вызвал скорую медицинскую помощь.

Из анамнеза известно, что в течение последних 10 лет у пациента повышается артериальное давление, максимально до 170 и 90 мм рт. ст. Курит 20 сигарет в сутки в течение последних 20 лет. В течение месяца впервые отметил появление загрудинных болей после интенсивной физической нагрузки и проходящих в покое. Не обследовался, лечение не получал. Наследственность: мать – 76 лет, страдает артериальной гипертензией, перенесла инфаркт миокарда, отец – умер в 55 лет от инфаркта миокарда.

При осмотре: состояние средней степени тяжести. Кожные покровы бледные. Рост – 168 см, вес – 90 кг, ИМТ – 32 кг/м². Тоны сердца приглушены, выслушивается акцент второго тона на аорте, ритм правильный. АД – 160 и 90 мм рт. ст. ЧСС – 92 ударов в минуту. Дыхание везикулярное, побочных дыхательных шумов нет. ЧДД –

22 в минуту. Живот мягкий, безболезненный. Размеры печеночной тупости по Курлову - 11×9×8 см. Периферических отеков нет.

В анализах: общий холестерин – 6,7 ммоль/л, ТГ – 2,8 ммоль/л, ХС-ЛПВП – 0,62 ммоль/л; глюкоза натощак – 5,2 ммоль/л; креатинин – 124 мкмоль/л,

На ЭКГ зарегистрирован синусовый ритм с ЧСС – 92 в минуту, элевация сегмента ST до 4 ммI, AVL, V1-5, депрессия сегмента ST до 2 ммII, III, AVF.

Вопросы:

1. Предположите наиболее вероятный диагноз.
2. Обоснуйте поставленный Вами диагноз.
3. Каков выбор стратегии реперфузии миокарда в данном случае?
4. Какие препараты Вы рекомендуете пациенту в качестве пероральной антитромбоцитарной терапии? Обоснуйте свой выбор.

Эталон ответа:

1. ИБС. Острый коронарный синдром с элевацией сегмента ST передней перегородки, верхушки, боковой стенки левого желудочка. KILLIP I класс тяжести. Гипертоническая болезнь III стадии, артериальная гипертензия 2 степени, риск 4. ХБПС3аА1. Экзогенно- конституциональное ожирение I степени.

2. Диагноз «острый коронарный синдром» установлен на основании клинических данных (наличие боли или других неприятных ощущений (дискомфорта) в грудной клетке) и инструментальных данных (стойкие подъемы сегмента ST или «новая», впервые возникшая, или предположительно впервые возникшая ПБЛНПГ на ЭКГ). Класс тяжести по KILLIP установлен на основании умеренной одышки, синусовой тахикардии при отсутствии III тона и хрипов в легких. Стадия гипертонической болезни соответствует III, так как у пациента имеет место сердечно-сосудистые заболевания (ИБС). Учитывая наличие клинически- манифестного сердечно-сосудистого заболевания (ИБС, острый коронарный синдром), риск сердечно-сосудистых событий расценен как очень высокий.

3. Предпочтительная стратегия реперфузии – чрескожные коронарные вмешательства (ЧКВ). В условиях, когда первичное ЧКВ не может быть вовремя проведено, следует рассмотреть реперфузию с помощью тромболиза, который, в частности, может быть начат уже догоспитально в течение первых 120 минут от начала симптоматики. В этом случае после тромболиза должна следовать немедленная транспортировка в ЧКВ-центр для рутинной коронарографии.

4. Пероральная доза Ацетилсалициловой кислоты 150-300 мг с переходом на 75-100 мг перорально ежедневно. Предпочтительные блокаторы P2Y12 рецепторов - Тикагрелор (нагрузочная доза 180 мг с последующим 90 мг 2 раза в сутки). Используется двойная антиагрегантная терапия, так как она уменьшает частоту неблагоприятных коронарных событий за счет блокады альтернативных путей активации тромбоцитов.

Задание 29.

Больной 48 лет проснулся ночью от болей в эпигастральной области, сопровождающихся слабостью, потливостью, тошнотой. Ранее боли не беспокоили, считал себя здоровым. Попытка купировать боли раствором соды облегчения не принесла. После приема Нитроглицерина под язык боли уменьшились, но полностью не прошли. Сохранились тошнота, слабость, потливость. Под утро была вызвана бригада скорой помощи.

На снятой ЭКГ выявлен глубокий зубец Q в III и aVF отведениях; сегмент ST в этих же отведениях приподнят над изолинией, дугообразный, переходит в отрицательный зубец T; сегмент ST в отведениях I, a VL и с V1 по V4 ниже изолинии.

Вопросы:

1. Какой наиболее вероятный диагноз у данного больного?
2. Обоснуйте поставленный Вами диагноз.
3. Составьте план дополнительного обследования пациента.

4. Какова Ваша дальнейшая лечебная тактика?
5. Противопоказания к проведению тромболизиса.

Эталон ответа:

1. ИБС: острый Q-инфаркт миокарда в области нижней стенки.
2. Диагноз поставлен на основании жалоб на боли в эпигастральной области, сопровождающиеся слабостью, потливостью, тошнотой; данных анамнеза: после приема Нитроглицерина под язык боли уменьшились; данных клинико-лабораторного исследования: на снятой ЭКГ выявлен глубокий зубец Q в III и aVF отведениях; сегмент ST в этих же отведениях приподнят над изолинией, дугообразный, переходит в отрицательный зубец T.
3. Клинический анализ крови; биохимические маркеры некроза миокарда; ЭХО-КГ; КАГ.
4. Тромболизис; ЧКВ (БАП и стентирование); обезболивание; антиагреганты; антикоагулянты; β-адреноблокаторы; статины.
5. Геморрагические высыпания; аневризма; прием ПОАГ; беременность; новообразования.

Задание 30.

Пациент 20 лет, студент, обратился с жалобами на слабость, одышку, массивные отеки лица, стоп, голеней, уменьшение количества мочи, выделяемой за сутки.

Из анамнеза заболевания известно, что 2,5 недели назад у молодого человека появился насморк, першение и боль в горле, кашель со скудной мокротой серого цвета, общее недомогание. Температуру не измерял, к врачу не обращался, продолжал ходить на занятия. Самостоятельно дважды принимал аспирин, использовал деконгестанты, сироп от кашля. Через 10 дней после начала заболевания указанные симптомы постепенно стали уменьшаться до полного исчезновения, оставалась небольшая слабость. Вчера утром внезапно обнаружил появление массивных отеков, отметил, что стал мало выделять мочи в связи с чем обратился к врачу. Из анамнеза жизни известно, что часто страдал респираторными инфекциями (4-5 раз в год), страдает атопическим дерматитом с сезонными обострениями, использует кортикостероидные мази. 1-2 раза в неделю беспокоят головные боли, которые связывает с перегрузками в университете, купирует приемом пенталгина. При прохождении медицинских осмотров изменений в анализах мочи, биохимическом анализе крови никогда не отмечалось. Повышения давления, гипергликемии никогда не было.

Объективный статус: общее состояние средней степени тяжести. Рост 185 см, вес 82 кг (до болезни 77кг). Кожные покровы бледные, чистые. Слизистая стенка зева не гиперемирована. Миндалины не увеличены. Массивные симметричные равномерные отеки лица, стоп, голеней, при надавливании образуется отчетливая ямка. Гиперемии, гипертермии кожи в месте формирования отеков не отмечается. При перкуссии – тупой звук над нижними отделами легких, справа – до угла лопатки, слева – на 2 см ниже. В легких дыхание везикулярное, в нижние отделы не проводится, крепитации нет, хрипы не выслушиваются. ЧДД 18 в мин. Тоны сердца ясные, ритмичные, шумов нет. ЧСС – 80 уд/мин, АД – 105/65 мм. рт. ст. При перкуссии живота определяется умеренное количество жидкости в брюшинной полости. Живот мягкий, безболезненный. Печень на 2 см ниже края реберной дуги. Мочепускание безболезненное. Диурез не измерял. Симптом поколачивания отрицательный с обеих сторон.

Б/х: общ. белок 40 г/л, альбумин 28 г/л, креатинин 110 мкмоль/л, мочевины 7,8 ммоль/л, общ. ХС – 6,5 ммоль/л. ОАМ – удельная плотность 1021, белок 4 г/л.

Вопросы:

1. Сформулируйте диагноз
2. Какие признаки помогли вам заподозрить диагноз?

3. С каким заболеваниями необходимо провести дифференциальную диагностику?
4. Какие дополнительные исследования необходимы для подтверждения диагноза? Какие специалисты нужны для консультации пациента?
5. Назначьте лечение

Эталон ответа:

1. Основной: Острый постстрептококковый гломерулонефрит. Нефротический синдром.

Осложнение: выпотной (экссудативный) двухсторонний плеврит

2. Возраст больного, связь с перенесенной ОРВИ, массивные отеки, уменьшение суточного объема мочи, гипоальбуминемия, гиперхолестеринемия, выраженная альбуминурия.

3. Дифференциальную диагностику следует проводить между острым постстрептококковым гломерулонефритом и первичными хроническими формами гломерулонефритов.

4. Для подтверждения диагноза пациенту необходимо дополнительно выполнить: анализ мочи по Нечипоренко, пробу Зимницкого, биохимический анализ крови (креатинин, мочевина, общий белок, альбумин, глюкоза, общий билирубин и фракции, трансаминазы), СРБ, РФ, электролиты крови (калий, натрий, кальций), липидограмму, коагулограмму, подсчитать СКФ по СКД-ЕРІ, определить титр АСЛ-О. Из инструментальных методов исследования – УЗИ почек, УЗИ органов брюшной полости, ЭКГ, обзорная рентгенограмма грудной клетки в прямой проекции. В случае подозрения на первичный хронический гломерулонефрит показано проведение нефробиопсии, иммунограммы и оценка функциональной активности системы комплемента (С3, С4 и СН50).

5. Показана госпитализация в нефрологический стационар, строгий постельный режим (12-18 часов/сут), ограничение потребления поваренной соли до 3 г/сут, легкое ограничение животного белка в рационе питания на весь период заболевания. Препарат альбумина – в/в, антиагрегантная терапия (пентоксифиллин в/в, препараты ацетилсалициловой кислоты в таблетках 75 мг – 1 таблетка вечером). В терапию добавить тиазидный (или тиазидоподобный) диуретик. При наличии признаков бактериального воспалительного процесса рассмотреть вопрос о проведении антибактериальной терапии. По результатам коагулограммы и наличии высокого сердечно-сосудистого риска рассмотреть вопрос о назначении новых оральных антикоагулянтов. Иммунодепрессивная терапия назначается только в тяжелых случаях затянувшегося нефротического синдрома.

Задание 31.

Больная М. 21 года заболела после переохлаждения. Заболевание началось с повышения температуры до 39°C, боли и припухлости в коленных, голеностопных и локтевых суставах, увеличения и болезненности подчелюстных лимфоузлов. На щеках яркий румянец. Беспокоят острые боли в нижних отделах лёгких при глубоком вдохе и кашле.

При осмотре: состояние средней степени тяжести, кожные покровы бледные, подчелюстные лимфоузлы увеличены, немного болезненны и уплотнены. Припухлость коленных, голеностопных и локтевых суставов, кожа над ними горячая. Движения в этих суставах болезненны. В области декольте дисковидные высыпания. Пульс - 118 в минуту, ритмичный. АД - 190/40 мм рт. ст. Правая граница относительной тупости сердца на 1 см смещена вправо от правого края грудины, верхняя - достигает III ребра, левая - на 1,5 см левее левой срединно-ключичной линии. Тоны сердца ослаблены, систолический шум на верхушке, ритм галопа. В нижнезадних отделах лёгких - жёсткое дыхание, шум трения плевры. Отеки нижних конечностей, рук, лица.

В анализах крови – эритроциты 3,6 млн/мкл, тромбоциты – 80 тыс/мкл, лейкоциты – 4,6 тыс/мкл, СОЭ – 48 мм/ч. В ОАМ – плотность 1013, белок – 5,4 г/л, изменённые эритроциты – 8-10 в поле зрения, зернистые и восковидные цилиндры.

Вопросы:

1. Сформулируйте предположение о диагнозе
2. Какие признаки помогли вам заподозрить диагноз?
3. С каким заболеваниями необходимо провести дифференциальную диагностику?
4. Какие дополнительные исследования необходимы для подтверждения диагноза? Какие специалисты нужны для консультации пациента?
5. Назначьте лечение

Эталон ответа:

1. Основной: Системная красная волчанка, острое течение, степень активности III (высокая), гломерулонефрит, нефротическая форма, полиартрит, полисерозит (плеврит, перикардит), анемия, дискоидная сыпь.

2. Заподозрить диагноз позволили характерные проявления заболевания (анемия, поражение почек, полисерозит, олигоартрит, дискоидная сыпь, а также снижение уровней лейкоцитов и тромбоцитов), обнаруженные при лабораторно-инструментальном обследовании.

3. Данное клиническое состояние следует дифференцировать с первичными хроническими гломерулонефритами, сепсис-ассоциированным ОПП, гемобластозом.

4. Для подтверждения диагноза пациентке необходимо дополнительно выполнить: анализ мочи по Нечипоренко, пробу Зимницкого, биохимический анализ крови (креатинин, мочевины, общий белок, альбумин, глюкоза, общий билирубин и фракции, трансаминазы), СРБ, электролиты крови (калий, натрий, кальций), липидограмму, коагулограмму, посчитать СКФ по СКД-ЕРІ. Выполнить иммунограмму и оценить показатели системы комплемента (С3, С4, СН50), определить титр антинуклеарных антител (ANA), анти-дДНК антител, ревматоидного фактора. Из инструментальных методов исследования – УЗИ почек, УЗИ органов брюшной полости, ЭКГ, обзорная рентгенограмма органов брюшной полости, пункционная нефробиопсия для верификации морфологического варианта гломерулонефрита. Контроль суточного диуреза. Требуется консультация нефролога и ревматолога.

5. Госпитализация в ревматологический или нефрологический стационар с решением вопроса о дальнейшей тактике ведения больной. Следует учесть, что у пациентки высокий риск развития ОПП, требующего неотложной заместительной почечной терапии. В настоящее время показана терапия циклофосфаном и системными глюкокортикостероидами (пульс-терапия с переводом на таблетированную форму). Дозы подбираются индивидуально. В качестве нефропротекторной терапии показано применение комбинации блокатора РААС и диуретика (напр., гидрохлортиазид 12,5 и ирбисартан 150 мг – 1 таблетка утром), сулодексид в/в курсом, антиагреганты (пентоксифиллин в/в, препараты ацетилсалициловой кислоты 75 мг – 1 таблетка вечером). По результатам коагулограммы и наличии высокого сердечно-сосудистого риска рассмотреть вопрос о назначении новых оральных антикоагулянтов в течение госпитализации. Длительное постоянное наблюдение нефрологом.

Задание 32.

Больная П. 40 лет, медсестра, обратилась к врачу-терапевту участковому с жалобами на периодически учащённое болезненное мочеиспускание, ноющие боли в поясничной области без иррадиации, головную боль, слабость. Считает себя больной в течение 8 лет. Боли в поясничной области связывает с физическим перенапряжением. В течение последних 3 дней ощущает периодическое «познабливание».

Объективно: состояние удовлетворительное. Незначительная пастозность голеней, лица и кистей рук, бледность, температура тела - 37,3°C. При перкуссии над всеми легочными полями ясный легочный звук, аускультативно - дыхание везикулярное, хрипов нет. ЧД - 16 в минуту. Границы относительной сердечной тупости в пределах нормы. Тоны сердца громкие, ритмичные. АД - 155/95 мм рт. ст., ЧСС - 84 в минуту. Давление стало повышаться в последние 2 года. Язык сухой. Живот мягкий, безболезненный во всех отделах. Печень, селезенка не пальпируются. Отмечается незначительная болезненность при поколачивании поясничной области, больше справа. Вредные привычки – курит, алкоголь – умеренно.

При лабораторных и инструментальных исследованиях получены следующие данные.

Общий анализ крови: эритроциты - $3,9 \times 10^{12}/л$, гемоглобин - 107 г/л, цветовой показатель - 0,7, лейкоциты - $10,2 \times 10^9/л$, эозинофилы - 2%, палочкоядерные нейтрофилы - 8%, сегментоядерные нейтрофилы - 48%, лимфоциты - 38%, моноциты - 4%, СОЭ - 25 мм/ч. Общий анализ мочи: относительная плотность - 1010, белок - 0,04%, лейкоциты - 12-16 в поле зрения, нитриты – положительны, эритроциты - 0-1 в поле зрения, бактериурия. Моча по Нечипоренко: эритроциты - $1,2 \times 10^6/л$, лейкоциты - $8,0 \times 10^6/л$.

ЭКГ: ритм синусовый, ЧСС - 86 в мин. ЭОС – отклонена влево. Признаки гипертрофии левого желудочка.

Рентгенография органов грудной клетки: легочные поля без очаговых и инфильтративных изменений, расширение границ сердца влево.

Вопросы:

1. Сформулируйте диагноз
2. Какие признаки помогли вам заподозрить диагноз?
3. С каким заболеванием необходимо провести дифференциальную диагностику?
4. Какие дополнительные исследования необходимы для подтверждения диагноза? Какие специалисты нужны для консультации пациента?
5. Назначьте лечение

Эталон ответа:

1. Хронический правосторонний пиелонефрит (E. Coli?), активная фаза. Сопутствующие: артериальная гипертензия, II стадии, 1 степени, риск 2 (средний).

2. Характерные симптомы (общая слабость, недомогание, выраженные боли в пояснице справа и повышение температуры тела до 37,3С с ознобом и потливостью), положительный симптом «поколачивания» справа.

3. Дифференциальную диагностику следует провести между острым пиелонефритом и обострением хронического пиелонефрита, с мочекаменной болезнью, с острым гломерулонефритом.

4. Для подтверждения диагноза пациенту необходимо выполнить: общий анализ мочи, анализ мочи по Нечипоренко, пробу Зимницкого, общий анализ крови, биохимический анализ крови (креатинин, мочевины, общий белок, альбумин, глюкоза, общий билирубин и фракции, трансаминазы), СРБ, электролиты крови (калий, натрий, кальций), липидограмму, посчитать СКФ по СКД-ЕРІ, посев мочи на стерильность и чувствительность к антибиотикам, титр АСЛ-О. Также требуется выполнение УЗИ почек, обзорной рентгенограммы органов грудной клетки, ЭКГ. Для исключения обструкции мочевыводящих путей, а также с целью подбора адекватной терапии необходима консультация уролога, нефролога.

5. При неосложненном необструктивном варианте пиелонефрита требуется эмпирическое назначение антибактериальной терапии (напр., Ципрофлоксацин в/в 400 мг – 2 раза в день 7 дней), спазмолитической терапии (Дротаверин гидрохлорид по 40 мг 3 раза/день, в/м или в/в), дезинтоксикационная терапия (оральная регидратация – питье в

объеме 2-4 литра/сут, или инфузионная терапия 5% р-р глюкозы 400-800 мл в/в капельно в течение 1-5 дней или 0,9% NaCl 00-800 мл в/в капельно в течение 1-5 дней или Реамберин 400 мл в/в капельно -3-5 дней), антиагрегантная терапия (напр, препараты ацетилсалициловой кислоты в дозе 75-150 мг/сут или пентоксифиллин 5-10 мл на 20 мл 0,9% NaCl в/в капельно 5-10 дней), препараты на основе ягод клюквы. Пациентке рекомендуется постельный режим, применение блокаторов РААС (периндоприл стартовая доза 5мг 1 раз утром) в комбинации с блокаторами кальциевых каналов (амлодипин стартовая доза 5мг 1 раз утром). Динамическое наблюдение у нефролога и уролога.

Задание 33.

Мужчина, 42 года. Обратился к терапевту с жалобами на снижение веса в течение месяца и отеки под глазами. В конце дня отечность лица уменьшается, но нарастает отек лодыжек. Температура при осмотре – 37,2 С, АД- 152\88 мм рт ст, пульс- 80 уд\мин, ЧДД- 16\мин. Отек лодыжек 2+.

Результаты анализа крови: Эритроциты – $3,9 \times 10^{12}$ /л, гемоглобин- 110 г\л, лейкоциты- 8×10^9 /л , тромбоциты – 200×10^9 /л, б\х анализа крови: креатинин- 188 мкмоль\л, мочевины 12,1 ммоль\л, альбумин – 22 г\дл, о. холестерин- 6,8 ммоль\л, ТАГ- 1,5 ммоль\л, ЛПНП- 5,9 ммоль\л, ЛПВП- 0,4 ммоль\л, натрий- 135 ммоль\л, калий- 4,0 ммоль\л. ОАМ: плотность- 1018, глюкоза- нет, белок- 4г\л, лейкоциты- 1-2 в поле зрения, эритроциты- 5-10 в поле зрения, измененные

Вопросы:

1. Сформулируйте диагноз
2. Какие признаки помогли вам заподозрить диагноз?
3. С каким заболеванием необходимо провести дифференциальную диагностику?
4. Какие дополнительные исследования необходимы для подтверждения диагноза? Какие специалисты нужны для консультации пациента?
5. Назначьте лечение

Эталон ответа:

1. Острый гломерулонефрит. Нефротический синдром. Артериальная гипертензия I стадия, 1 степень, риск 2 (средний).

2. Данные общего осмотра - отеки под глазами, в области лодыжек, лабораторные данные- гипоальбуминемия, альбуминурия, дислипидемия.

3. Дифференциальную диагностику следует провести с другими заболеваниями, протекающими с нефротическим синдромом: аутоиммунные заболевания, лимфомы, гемобластозы, инфекции, прием лекарственных средств.

4. Для подтверждения диагноза пациенту необходимо выполнить, в том числе в динамике: общий анализ мочи, анализ мочи по Нечипоренко, пробу Зимницкого, исследование суточной протеинурии, общий анализ крови, биохимический анализ крови (креатинин, мочевины, общий белок, альбумин, глюкоза, общий билирубин и фракции, трансаминазы), СРБ, электролиты крови (калий, натрий, кальций), липидограмму, посчитать СКФ по СКD-EPI. Также требуется выполнение УЗИ почек, ЭКГ, провести нефробиопсию почек. Необходимо направить пациента к нефрологу.

5. Лечение таких пациентов включает несколько компонентов: диета с ограничением потребления натрия, животного белка и жиров. этиотропное лечение (после установления причины нефротического синдрома), лечение, направленное на уменьшение отеков (диуретическая терапия, альбумин), сорбенты (полисорб, энтеросгель), катионообменные смолы при гиперкалиемии, профилактика тромботических осложнений очередь (антиагреганты, антикоагулянты). Тиазидные/тиазидоподобные диуретики (гидрохлортиазид 12,5 мг\сут или индапамид 1,5 мг\сут) в сочетании с блокаторами РААС иАПФ\БРА с двойным путем выведения (напр., фозиноприл 5 мг). Нефропротекторная

терапия с применением иНГЛТ2 (дапаглифлозин), сулодексида, статинов. По достижении ремиссии рассмотреть необходимость включения в терапию кетоаналогов аминокислот. Динамическое наблюдение у нефролога.

Задание 34.

Пациент, М., 23 года, доставлен в больницу в крайне тяжелом шоковом состоянии, развившемся в результате травмы, полученной в автомобильной катастрофе. АД 70/50 мм рт. ст. Суточное количество мочи 78 мл, в моче белок 0,7 г/л, относительная плотность мочи 1,025. В биохимическом анализе крови: креатинин 137 ммоль/л, мочевины крови – 36 ммоль/л.

Вопросы:

1. Какой патологический процесс можно предположить в данном случае, причины?
2. Какой механизм развития почечной дисфункции?
3. Каковы механизмы развития гиперазотемии у больного?
4. Перечислите методы диагностики в этой клинической ситуации?
5. Тактика ведения пациента

Эталон ответа:

1. Острое повреждение почек, 1 стадия. Основная причина - шок в результате массивной кровопотери, уменьшение ОЦК, разрушение мягких тканей и повышение миоглобина, повреждение почек и острое нарушение внутриклубочковой гемодинамики.

2. Главное звено патогенеза – нарушение почечного кровотока, сопровождающееся значительным снижением клубочковой фильтрации. При этом важны: критическое падение почечного кровотока, вазоконстрикция почечных артериол как реакция на артериальную гипотензию, агрегация тромбоцитов и микротромбозы в микроциркуляторном русле. Важная роль в конструкции артериол принадлежит серотонину, простагландинам и катехоламинам.

3. Резкое снижение количества функционирующих нефронов приводит к накоплению продуктов азотистого обмена в кровеносном русле, таких как мочевины, остаточный азот и др. Помимо этого, произошел повышенный распад белков в результате травмы мягких тканей, и выход их в кровеносное русло миоглобина, появление которого в моче может свидетельствовать о дополнительном факторе ОПП.

4. Пациенту необходимо выполнить ОАК, развернутый б/х анализ крови, ОАМ, определение миоглобина в моче, коагулограмму, электролиты крови. С целью поиска источника кровотечения – применить визуализирующие методы исследования: УЗИ органов брюшной полости (КТ брюшной полости, малого таза, грудной клетки) и др.

5. После установления источника кровотечения и его купирования следует восстановить ОЦК с помощью инфузии кровезамещающих и плазмозамещающих растворов, кристаллоидов, физ. раствора и др. Требуется рассмотреть целесообразность применения антикоагулянтов (НФГ, НМГ) и антиагрегантов (АСК, пентоксифиллин), нефропротекторов (блокаторы РААС в малых дозах), сорбентов и лекарственных средств для улучшения внутриклубочковой гемодинамики (сулодексид и др.), антигипоксантов, дезинтоксикационная терапия (реамберин) и др. При отсутствии эффекта и повышении креатинина более, чем в 3 раза от базального уровня рассмотреть необходимость применения заместительной почечной терапии (острый гемодиализ). Наблюдение нефрологом в течение 3-х месяцев.

Задание 35.

Мужчина 47 лет, поступил в нефрологическое отделение с жалобами на сильные головные боли и кожный зуд в течение последнего месяца, боли в животе, тошноту, рвоту и жидкий стул. Из анамнеза известно, что 25 лет страдает пиелонефритом. Объективно: на коже рук и грудной клетки видна петехиальная сыпь и признаки расчесов, кожа сухая, у корней волос беловатая пыль, изо рта запахом аммиака. В области сердца выслушивается шум

трения перикарда. Отмечается шумное дыхание Куссмауля. Живот болезненный при пальпации по ходу толстого кишечника и в эпигастральной области.

Вопросы:

1. Какое осложнение возникло у больного на фоне основного заболевания? Назовите стадии данного процесса, на какой стадии заболевания находится пациент?
2. Этиологические факторы данной патологии (классификация).
3. В чем заключается сердечно-сосудистый синдром этой патологии?
4. Чем объясняется кожный зуд, диспепсические расстройства?
5. Перечислите особенности ведения пациента

Эталон ответа:

1. Терминальная почечная недостаточность (ТПН). Выделяют 5 стадий ХБП по уровню СКФ (мл/мин/1,73 м²). В данном случае у пациента С5 (ТПН), стадия уремии.

2. Причины ХБП подразделяют на преренальные (гипотензия, шок, гиповолемия, стеноз почечной артерии, цирроз печени и др.), ренальные (острый канальцевый некроз, острый интерстициальный нефрит, рабдомиолиз, пост-контрастное ОПН, хронические гломерулонефриты и др.) и постренальные (ДППЖ, рак шейки матки, обструкция мочевыводящих путей). В данном случае причиной послужил хронический пиелонефрит, связанный с обструкцией. При каждом обострении происходило постепенное уменьшение количества функционирующих нефронов, прогрессирующее замещение клубочков соединительной тканью, их склерозирование, атрофия канальцев, гибель и потеря почечной функции.

3. В стадию уремии развивается интоксикация организма продуктами обмена веществ, в норме выводимыми почками, характерно выделение азотистых продуктов через слизистые и серозные оболочки органов. Могут развиваться уремические асептические миокардит и перикардит, возникать уремический перикардит, появляться шум трения перикарда. Кроме того, развивается нарушение работы Na-K-насоса. Это приводит к гиперкалиемии. Последняя - одно из самых опасных осложнений ХБП. При высокой гиперкалиемии (более 6,5 ммоль/л) мышечные и нервные клетки теряют способность к возбудимости, что ведёт к судорогам, поражению ЦНС, коме, нарушениям ритма сердца вплоть до асистолии.

4. Кожа при ХБП5 и прогрессировании уремии приобретает серо-землистую окраску или коричневую в результате накопления урохрома, кроме того, больных часто беспокоит зуд, как результат накопления избытка мочевины в коже. Иногда, особенно на лице, кожа бывает, как бы припудрена беловатым порошком (это хлориды, кристаллы мочевины и мочевой кислоты – так называемый, «уремический иней»). Уремия значительно влияет на работу желудочно-кишечного тракта. Уремический язвенный стоматит и гастроэнтерит и, как следствие, поносы, являются косвенными результатами высокой концентрации мочевины в слюне и желудочном соке. Бактериальная уреза расщепляет мочевину до аммиака, который вызывает повреждение слизистой оболочки.

5. Пациенту требуется динамическое наблюдение у уролога, нефролога и кардиолога, а также консультация диализного нефролога для решения вопроса о лечении программным гемодиализом и формировании артерио-венозной фистулы. Требуется своевременное начало заместительной почечной терапии в виду очень высокого сердечно-сосудистого риска. Пациенту требуется выполнение ОАК, ОАМ, развернутого б/х анализа крови, СРБ, определение показателей феррокинетики (железо, ферритин, ОЖСС, трансферрин), уровней кальция, ПТГ, фосфора, магния и хлора. УЗИ сердца, УЗИ органов брюшной полости и почек, коагулограмма.

Задание 36.

Мужчина 56 лет, инженер, обратился с жалобами на повышения АД (макс до 170/105 мм рт.ст.) в течение 6 месяцев, сопровождающиеся головными болями в затылочной и

височных областях. Из анамнеза известно, что пациент около 6 лет страдает артериальной гипертензией, однако, несмотря на рекомендации врачей, постоянной антигипертензивной терапии не принимает. Во время последнего визита к терапевту полгода назад было зарегистрировано АД 170/100 мм. рт. ст.; в анализе мочи выявлялась альбуминурия 100 мг/сут. Наследственность отягощена: мать 79-ти лет страдает с молодого возраста АГ, а также имеет в анамнезе ИБС, перенесла ИМ; отец умер в 50 лет от ИМ. Вредные привычки: курит более 30 лет, по ½ пачке сигарет в день.

Объективный статус: Общее состояние удовлетворительное. ИМТ – 31,8 кг/м². Окружность талии – 106 см. Кожные покровы обычной окраски, чистые, влажные. Лимфоузлы не увеличены. ЧДД – 16/мин. Перкуторный звук ясный легочный. В легких дыхание везикулярное, хрипов нет. Границы сердца не расширены, тоны приглушены, ритмичные, акцент II тона над проекцией аорты, шумов нет. ЧСС – 72 уд/мин, АД – 160/100 мм. рт. ст. Живот мягкий, безболезненный при пальпации. Печень, селезенка не увеличены. Почки не пальпируются, симптом поколачивания отрицательный с обеих сторон. Щитовидная железа не увеличена. В неврологическом статусе очаговой симптоматики не выявлено.

В ОАК – норма. Б/х: глюкоза 6,4 ммоль/л, креатинин 128 мкмоль/л, общ. ХС – 5,3 ммоль/л, ЛПНП – 3,9 ммоль/л.

ОАМ – альбуминурия 190 мг/сут.

Вопросы:

1. Сформулируйте предположение о диагнозе.
2. Какие признаки помогли вам заподозрить диагноз?
3. С какими заболеваниями необходимо провести дифференциальную диагностику?
4. Какие дополнительные исследования необходимы для подтверждения диагноза? Какие специалисты нужны для консультации пациента?
5. Назначьте лечение.

Эталон ответа:

1. Осн. Артериальная гипертензия III стадии, 2 степени, риск 4 (очень высокий). Осложн. гипертоническая нефропатия. ХБП С3а (СКФ по СКД-ЕРІ 54 мл/мин/1,73м²), А2.

Сопутствующ. ИБС, ПИКС (бду). Алиментарно-конституциональное ожирение 1 степени.

2. Диагноз был заподозрен на основании повышения АД, характерных жалоб, данных анамнеза жизни и заболевания, а также результатах биохимического анализа крови (креатинин), ОАМ (альбуминурии).

3. Дифдиагностику следует провести со вторичными артериальными гипертензиями: вазоренальной (так как у пациента в анамнезе есть ИБС и перенесенный ОИМ) и ренопаренхиматозной (наличие белка в моче, повышение АД).

4. ОАК, ОАМ, б/х анализ крови. Инструментальные методы: СМАД, ЭКГ, ЭхоКГ, УЗИ почек, УЗИ брахиоцефальных артерий. Консультация офтальмолога – осмотр глазного дна. Консультация кардиолога – для ведения и динамического наблюдения за пациентом, консультация нефролога – для ведения и динамического наблюдения за пациентом. Консультация эндокринолога – для исключения нарушений углеводного обмена и обсуждения принципов рационального питания с пациентом.

5. С целью уменьшения сердечно-сосудистого риска рекомендуется включить в терапию блокаторы РААС под контролем артериального давления (с учетом того, что при альбуминурии А2 целевой уровень САД должен быть в диапазоне 120-130 мм рт. ст.). Для контроля АД и ЧСС – бета-адреноблокатор (напр., биспролол 5 мг – 1 таблетка утром), для вторичной профилактики при ИБС, а также пациенту с ХБП и очень высоким сердечно-сосудистым риском – препарат ацетилсалициловой кислоты (75 мг – 1 таблетка вечером). С

целью усиления нефропротекторного эффекта следует рассмотреть включение в схему препарата группы иНГЛТ-2 под контролем уровня глюкозы крови. По результатам липидограммы следует рассмотреть гиполипидемическую терапию (напр., розувастатин 20 мг – 1 таблетка вечером).

Задание 37.

Женщина 71 год, обратилась с жалобами на одышку при небольшой физической нагрузке, иногда в покое, повышение АД до 160/100 мм. рт. ст., шум в ушах, боли в пояснице. Считает себя больной в течение 10 лет, когда стала отмечать повышение АД с максимальными значениями 160-170/100 мм. рт. ст., сопровождающееся ухудшением состояния и появлением вышеописанных жалоб. До этого времени АД не контролировала и антигипертензивную терапию не получала. Больной была подобрана терапия амлодипином и индапамидом. В дальнейшем чувствовала себя хорошо, АД находилось на уровне целевых значений. В течение последних 3 месяцев отмечает повышение АД до 170/100 мм. рт. ст. Наследственность отягощена по сердечно-сосудистым заболеваниям: у ее отца была артериальная гипертензия с 40 лет, у мамы была транзиторная ишемическая атака в 54 года.

Объективный статус: Общее состояние относительно удовлетворительное. Кожные покровы обычной окраски и влажности. ИМТ – 36 кг/м². Пастозность голеней. Лимфоузлы не увеличены. ЧДД – 18/мин. Перкуторный звук ясный легочной. В легких дыхание жесткое, хрипов нет. Границы сердца незначительно расширены влево, звучные, ритмичные, шумов нет. ЧСС – 80 уд/мин, экстрасистолия. АД – 160/80 мм. рт. ст. Живот мягкий, безболезненный при пальпации. Печень, селезенка не увеличены. Почки не пальпируются. Симптом поколачивания положительный с обеих сторон. Щитовидная железа не увеличена. В неврологическом статусе очаговой симптоматики не выявлено. ОАК – норма. Б/х: глюкоза 5,3 ммоль/л, креатинин 149 мкмоль/л, мочевины 9,2 ммоль/л, общ. ХС 4,99 ммоль/л, ЛПНП – 3,2 ммоль/л.

ОАМ – моча мутная, лейкоциты покрывают все поле зрения, бактериурия более 10⁷, альбуминурия 250 мг/сут.

УЗИ почек: почки обычно расположены, нормальных размеров, толщина паренхимы до 12-13мм, с неровными контурами, дилатация ЧЛС обеих почек, теней конкрементов не выявлено, с обеих сторон множественные синусные кисты диаметром 13-17 мм.

Вопросы:

1. Сформулируйте диагноз
2. Какие признаки помогли вам заподозрить диагноз?
3. С какими заболеваниями необходимо провести дифференциальную диагностику?
4. Какие дополнительные исследования необходимы для подтверждения диагноза? Какие специалисты нужны для консультации пациента?
5. Назначьте лечение

Эталон ответа:

1. Осн. Хронический пиелонефрит в стадии обострения.
Фоновый: Артериальная гипертензия II стадии, 2 степени, риск 3 (высокий)
Осложн. Кисты почек. Гипертоническая нефропатия, ХБП С3b (СКФ по формуле СКD-EPI: 30 мл/мин/1,73м²), А2.

Сопутствующ.: Алиментарно -конституциональное ожирение 2 степени.

2. Диагноз был заподозрен на основании повышения АД, характерных жалоб, данных биохимического анализа крови (повышение креатинина и мочевины), данных ОАМ (альбуминурии, бактериурия), данных УЗИ почек.

3. С вторичными артериальными гипертензиями: вазоренальной, эндокринными, центрального генеза, аутосомно-доминантной поликистозной болезнью почек.

4. ОАК, ОАМ, б/х анализ крови, липидограмма, СРБ. Инструментальные методы: СМАД, ЭКГ, ЭхоКГ, УЗИ почечных артерий, УЗИ брахиоцефальных артерий. Консультация офтальмолога – осмотр глазного дна. Консультация нефролога и эндокринолога.

5. Необходимо оптимизировать схему терапии. Добавить блокаторы РААС (например, рамиприл или периндоприл), с целью уменьшения риска разрыва кист, попробовать убрать из схемы индапамид. Амлодипин и блокатор РААС – назначить в одной таблетке в виде фиксированной комбинации 1 раз в день. Добавить препарат ацетилсалициловой кислоты (75 мг – 1 таблетка вечером). Добавить статины – розувастатин 10 мг – 1 таблетка вечером после ужина. С целью усиления нефропротекторного эффекта следует рассмотреть включение в схему препарата группы иНГЛТ-2 под контролем уровня глюкозы крови. Повторная консультация с результатами анализов и через 1 месяц.

Задание 38.

Женщина 35 лет, обратилась с жалобами на повышенную утомляемость, периодические тянущие боли в поясничной области, полиурию, головные боли. Около 5 лет беспокоит дискомфорт в области поясницы, было 2 эпизода пиелонефрита. 2 года назад появилась полиурия. Последний год беспокоят головные боли, при разовых измерениях АД 140-150/90-100 мм. рт. ст. Наследственность: отец - пропал без вести; мать – умерла в возрасте 55 лет от осложнений терминальной почечной недостаточности неизвестной этиологии; сестра пациентки 20 лет страдает заболеванием почек, каким не знает; тетьа по материнской линии 60 лет – кисты в почках, АГ.

Объективный статус: общее состояние удовлетворительное. Вес 60 кг, рост 165 см. Кожные покровы бледные, чистые. Отеков нет. Зев чистый. Лимфоузлы не увеличены. ЧДД – 18/мин. Перкуторный звук ясный легочный. В легких дыхание везикулярное, хрипов нет. Границы сердца не расширены, звучные, ритмичные, шумов нет. ЧСС – 76 уд/мин. АД – 150/90 мм. рт. ст. Живот мягкий, немного болезненный в мезогастрии. Печень увеличена. Пальпируются увеличенные бугристые почки. Поколачивание по поясничной области чувствительно с обеих сторон. Мочеиспускание безболезненно.

ОАК – норма. Б/х: мочевины 9 ммоль/л, креатинин 119 мкмоль/л.

ОАМ – моча мутная, белок 0,2 г/л, эритроциты 8-10 в поле зрения.

УЗИ почек: почки увеличены, с неровными контурами. Множественные округлые анэхогенные образования (кисты) диаметром от 1 до 3 см, диффузно расположенные в кортикальном, медулярном слоях и субкапсулярно. Кортико-медулярная дифференцировка не прослеживается.

Вопросы:

1. Сформулируйте диагноз
2. Какие признаки помогли вам заподозрить диагноз?
3. С какими заболеваниями необходимо провести дифференциальную диагностику?
4. Какие дополнительные исследования необходимы для подтверждения диагноза? Какие специалисты нужны для консультации пациента?
5. Назначьте лечение

Эталон ответа:

1. Осн. Аутосомно-доминантная поликистозная болезнь почек.

Осложн.: вторичная симптоматическая (ренопаренхиматозная) артериальная гипертензия II стадия, 1 степень. ХБП С3а (СКФ по формуле СКД-ЕРІ: 51 мл/мин/1,73м²), А2

Сопутствующ.: алиментарно - конституциональное ожирение 2 степени.

2. Диагноз был заподозрен на основании характерных жалоб, отягощенного наследственного анамнеза, объективного обследования, данных биохимического анализа

крови (повышение мочевины и креатинина), данных ОАМ (альбуминурии, микрогематурии), данных УЗИ почек.

3. С поликистозом почек как осложнением хронических заболеваний, например, хронического пиелонефрита.

4. ОАК, ОАМ, Биохимия крови (глюкоза, креатинин, развернутая липидограмма, общий белок, мочевины, АЛТ, АСТ, билирубин, ЩФ). Инструментальные методы: УЗИ почек, УЗИ органов брюшной полости. Консультация нефролога.

5. Необходимо включить в терапию блокаторы РААС (напр., ирбесартан) под контролем артериального давления. Ирбесартан можно назначить в виде фиксированной комбинации с амлодипином в одной таблетке. Добавить препарат ацетилсалициловой кислоты (75 мг – 1 таблетка вечером) с целью усиления нефропротекторного эффекта следует рассмотреть включение в схему препарата группы иНГЛТ-2 под контролем уровня глюкозы крови. Пациентке требуется постоянное динамическое наблюдение у нефролога с целью подбора терапии и оценки состояния почек в динамике.

Задание 39.

У фермера, работающего с сеном, на рентгенограмме органов грудной клетки обнаружен диффузно усиленный деформированный легочный рисунок, а также множество рассеянных пневмониеподобных теней.

Вопросы:

1. Для какого заболевания характерны данные изменения?
2. Каким методом подтверждается диагноз экзогенного аллергического альвеолита (гиперчувствительного пневмонита)?
3. Какой препарат используют обычно для купирования острой формы экзогенного аллергического альвеолита (гиперчувствительного пневмонита)?

Эталон ответа:

1. Данные изменения характерны для экзогенного аллергического альвеолита (гиперчувствительного пневмонита).
2. Диагноз подтверждается обнаружением в крови антител к предполагаемому аллергену.
3. ГКС (Преднизолон).

Задание 40.

Перечислите критерии неблагоприятного быстро прогрессирующего фиброза легких при системной склеродермии и других интерстициальных заболеваниях легких с быстро прогрессирующим фиброзным фенотипом?

Эталон ответа:

- 1) снижение ФЖЕЛ >10% по сравнению с предыдущим;
- 2) снижение ФЖЕЛ на 5-10% по сравнению с предыдущим в сочетании с ухудшением симптомов и/или ВРКТ-картины, обусловленной ИЗЛ;
- 3) снижение ФЖЕЛ <5% по сравнению с предыдущим в сочетании с увеличением объема поражения легких по данным ВРКТ и ухудшением симптомов;
- 4) исходные выраженные фибротические изменения в легких на обычной рентгенограмме или ВРКТ в сочетании с ФЖЕЛ меньше <70% от должной величины и/или DLco < 60% от должной величины.

Задание 41.

Пациент, 19 лет, предъявляет жалобы на кашель с выделением слизисто-гноющей мокроты до 150 мл за сутки, боли в правом боку при дыхании, повышение температуры тела до 37,5°, озноб, одышку.

Считает себя больным с детства. Лечился по поводу хронического бронхита. Обострения несколько раз в год, обострения протекают с выделением значительного

количества слизисто-гноной мокроты, иногда с примесью крови. Последнее обострение началось 5 дней назад после переохлаждения. Начало заболевания с озноба, повышения температуры тела до 38,5°C, затем усилился кашель, увеличилось количество мокроты. На фоне лечения антибиотиками состояние улучшилось, однако сохраняется кашель, субфебрильная температура.

Объективно: общее состояние средней тяжести. Кожные покровы обычной окраски. Ногтевые пластинки имеют вид часовых стекол, а концевые фаланги пальцев похожи на «барабанные палочки». Грудная клетка правильной формы, симметричная. При перкуссии слева спереди в нижних отделах умеренное притупление перкуторного тона. При аускультации там же определяется жесткое дыхание, разнокалиберные влажные хрипы, ЧСС = 98 в минуту. Границы сердца в пределах нормы. АД=120/75 мм рт. ст.

В общем анализе крови гемоглобин-110 г/л, лейкоциты-12x10⁹//л, СОЭ-30 мм/ч. Общий анализ мочи без патологии. На рентгенограмме ОГК язычковые сегменты слева уменьшены в объеме, в проекции язычковых сегментов усиление и ячеистая деформация легочного рисунка.

Вопросы:

1. Предварительный диагноз.
2. Дополнительные исследования, позволяющие уточнить диагноз и оптимизировать лечение.
3. На компьютерной томографии легких ожидается увидеть?
4. Наиболее вероятные возбудители заболевания.
5. Наиболее эффективные препараты при эмпирической терапии.

Эталон ответа:

1. бронхоэктатическая болезнь с поражением S4,5 левого легкого;
2. компьютерная томография легких, посев мокроты на микрофлору, бронхоскопия;
3. слева язычковые сегменты уменьшены в объеме, определяется расширение субсегментарных бронхов;
4. грамм-отрицательная микрофлора, пневмококк, золотистый стафилококк;
5. имипенем или меропенем.

Задание 42.

Пациент, 25 лет, предъявляет жалобы на кашель с выделением слизисто-гноной мокроты до 200 мл за сутки, боли в правом боку при дыхании, повышение температуры тела до 37,6°, озноб, одышку.

Считает себя больным с детства. Лечился по поводу хронического бронхита. Обострения несколько раз в год, обострения протекают с выделением значительного количества слизисто-гноной мокроты, иногда с примесью крови. Последнее обострение началось 6 дней назад после переохлаждения. Начало заболевания с озноба, повышения температуры тела до 38,6°C усилился кашель, увеличилось количество мокроты. На фоне лечения антибиотиками состояние улучшилось, однако сохраняется кашель, субфебрильная температура.

Объективно: общее состояние средней тяжести. Кожные покровы обычной окраски. Ногтевые пластинки имеют вид часовых стекол, а концевые фаланги пальцев похожи на «барабанные палочки». Грудная клетка правильной формы, симметричная. При перкуссии слева спереди в нижних отделах умеренное притупление перкуторного тона. При аускультации там же определяется жесткое дыхание, разнокалиберные влажные хрипы, ЧСС = 98 в минуту. Границы сердца в пределах нормы. АД=120/75 мм рт. ст.

В общем анализе крови гемоглобин-110 г/л, лейкоциты-12x10⁹//л, СОЭ-30 мм/ч. Общий анализ мочи без патологии. На рентгенограмме ОГК средняя доля справа несколько уменьшена в объеме, в проекции средней доли усиление и ячеистая деформация легочного рисунка.

Вопросы:

1. Предварительный диагноз.
2. Дополнительные исследования, позволяющие уточнить диагноз и оптимизировать лечение.
3. На компьютерной томографии легких что ожидаете увидеть?
4. Наиболее эффективный препарат для эмпирической терапии.

Эталон ответа:

1. бронхоэктатическая болезнь с поражением средней доли правого легкого в фазе обострения;
2. компьютерная томография легких, посев мокроты на микрофлору, бронхоскопия;
3. справа средняя доля уменьшена в объеме, определяется полость с горизонтальным уровнем жидкости;
4. меропенем.

Задание 43.

Больной, 43 лет, предъявляет жалобы на кашель с отделением 150-200 мл зловонной слизисто-гноющей мокроты, повышение температуры тела до 37,6°C, общую слабость. Заболел 7 дней назад, после переохлаждения появился озноб, повысилась температура тела до 39,6°, кашель со скудной мокротой. Лечился по поводу «гриппа», принимал азитромицин и НПВС. Через 6 дней стала выделяться зловонная гноющая мокрота в большом количестве «полным ртом», после этого состояние пациента улучшилось, температура тела стала субфебрильной, уменьшились симптомы интоксикации.

При объективном исследовании: общее состояние средней тяжести. Над нижними и средними отделами правого легкого выслушиваются разнокалиберные влажные хрипы. Границы сердца в пределах нормы. Тоны сердца ритмичные чистые. ЧСС = 96 в мин., АД = 130/80 мм рт. ст. Органы брюшной полости без патологии. Селезенка не пальпируется. Периферических отеков нет. Физиологические отправления не нарушены.

На рентгенограмме в проекции S6 выявлена полость с толстыми стенками (диаметром 4 см) и перифокальной инфильтрацией. Содержание в крови лейкоцитов $15,4 \times 10^9/\text{л}$, палочкоядерные нейтрофилы 12%, СОЭ 36 мм/ч.

Вопросы:

1. Предварительный диагноз.
2. Дополнительные исследования, позволяющие уточнить диагноз и оптимизировать лечение.
3. Наиболее вероятные возбудители заболевания.
4. Наиболее эффективный препарат в данном случае.

Эталон ответа:

1. абсцесс нижней доли правого легкого;
2. компьютерная томография легких, посев мокроты на микрофлору, бронхоскопия;
3. золотистый стафилококк, грам-отрицательная микрофлора, анаэробы;
4. имипенем.

Задание 44.

Больной Р. 38 лет по профессии подсобный рабочий. Обратился в поликлинику к врачу терапевту с жалобами на повышение температуры до 38,0 °С, кашель со слизисто-гноющей мокротой в умеренном количестве, неинтенсивные боли в грудной клетке при кашле, головную боль, слабость, в конечностях, потливость. Заболел остро после переохлаждения. Вредные привычки: курит более 15 лет по 20 сигарет в день; сопутствующих заболеваний нет.

Объективные данные: кожные покровы бледноватые, влажные. Обращает внимание повышенная потливость больного. В легких дыхание ослабленное справа, множественные влажные мелкопузырчатые хрипы выслушиваются у угла правой лопатки. ЧД в покое до 22 в мин. Тоны сердца приглушены, ритмичные, единичные экстрасистолы. ЧСС – 100 уд/мин, АД – 110/70 мм рт. ст. Живот мягкий безболезненный. По другим органам и системам без видимых патологических отклонений.

Лабораторные и инструментальные методы обследования: Клинический анализ крови: гемоглобин – 135 г/л, эритроциты $4,7 \times 10^{12}$ /л, лейкоциты 11×10^9 /л, палочкоядерные – 28%, сегментоядерные – 57%; СОЭ – 35 мм/час. Общий анализ мочи: относительная плотность – 1018, белок – 0,99 г/л, гиалиновые цилиндры. Биохимический анализ крови: АЛТ – 58 ед/л; АСТ – 100 ед/л; креатинин – 115 мкмоль/л; фибриноген – 8 г/л. ЭКГ: Ритм синусовый, правильный, ЧСС – 100 уд/мин, очаговых изменений миокарда, гипертрофии миокарда нет. Рентгенография органов грудной клетки: очаговая инфильтрация в базальных отделах правого легкого, деформация корня правого легкого.

Вопросы:

1. Предположите наиболее вероятный диагноз.
2. Обоснуйте поставленный Вами диагноз.
3. Составьте и обоснуйте план дополнительного обследования пациента.
4. Какие группы антибиотиков рекомендованы пациенту для стартовой антибактериальной терапии; проведите стратификацию тяжести заболевания и факторов риска.

Эталон ответа:

1. Внебольничная правосторонняя пневмония, нетяжелое течение.
2. Диагноз «внебольничная правосторонняя пневмония» установлен на основании жалоб больного на повышение температуры, кашель со слизисто-гноющей мокротой, неинтенсивные боли в грудной клетке при кашле, потливость, данных анамнеза (острое развитие заболевания после переохлаждения); данных осмотра (фокус ослабления дыхания, наличие множественных влажных мелкопузырчатых хрипов при аускультации у угла правой лопатки); на основании анализа крови (лейкоцитоз, палочкоядерный сдвиг), на основании рентгенологических данных (очаговая инфильтрация в базальных отделах правого легкого). Следует отметить отсутствие критериев тяжелого течения пневмонии.
3. Пациенту рекомендовано: проведение ФВД для выявления дыхательной недостаточности.
4. Пациент с нетяжелой внебольничной пневмонией, факторов риска резистентности возбудителей нет. Антибиотиками 1 выбора являются Амоксициллин или новые макролиды (Кларитромицин, Азитромицин) так как у данного больного молодой возраст и вероятными возбудителями могут быть - *S. Pneumoniae*, *H. Influenzae*, *Mycoplasma pneumoniae*.

Задание 45.

У пациента с внебольничной правосторонней пневмонией нетяжелого течения через 3 дня терапии (Амоксициллином 500 мг 3 раза или Азитромицином 500 мг 1 раз в сутки) - нормализовалась температура тела – 36,8 °С, уменьшилась интоксикация (снижение слабости, потливости, улучшение аппетита), уменьшилась одышка.

Вопросы:

1. Как можно расценить клиническое состояние пациента?
2. Можно ли по данным условия задачи судить об адекватности антибактериальной терапии?
3. Какова Ваша дальнейшая лечебная тактика?

Эталон ответа:

1. На фоне назначенной антибактериальной терапии отмечается положительная динамика в клиническом состоянии пациента.

2. Вышеперечисленные изменения позволяют судить об адекватности начатой антибактериальной терапии.

3. Необходимо продолжать антибактериальную терапию без изменений еще 3-4 дня, продолжить динамическое наблюдение. Контроль общего анализа крови через 7 дней, рентген-контроль органов грудной клетки.

Задание 46.

Пациент, 54 лет, предъявляет жалобы на немотивированное усиление кашля со скудной мокротой в течение 3 месяцев. Умеренный кашель со скудной мокротой много лет (стаж курения 30 пачка-лет). Пациент долгое время не обращал внимания на кашель, однако в последнее время кашель значительно усилился и заставил пациента обратиться за медицинской помощью. В анамнезе хронический бронхит.

При объективном исследовании общее состояние удовлетворительное. Температура тела 36,9°. Лимфатические узлы, доступные пальпации, не увеличены, безболезненные. Грудная клетка правильной формы, равномерно участвует в акте дыхания. При перкуссии и пальпации патологии не выявлено. При аускультации дыхание жесткое, хрипов нет. ЧДД - 17 в 1 мин. Тоны сердца ритмичные, несколько приглушены, ЧСС - 82 в 1 мин. А/Д - 130/80 мм рт. ст. Живот мягкий, безболезненный, печень не увеличена, безболезненная, селезенка не пальпируется. Физиологические отправления не нарушены. На рентгенограмме органов грудной клетки в средней доле справа определяется округлое образование 2,5 см в диаметре с четким и неровным (фестончатым) контуром и наличием «короны», расположенное на достаточном удалении от корня. Корни легких обычных размеров, структурные. В общем анализе крови: СОЭ - 25 мм/ч, в остальном без патологии. Общий анализ мокроты: характер - слизистый, лейкоциты - в небольшом количестве, атипичные клетки не обнаружены.

Вопросы:

1. Сформулируйте предварительный диагноз и обоснуйте его.
2. Какие очаговые поражения легких необходимо дифференцировать в данном случае?
3. Какое дополнительное исследование необходимо провести для уточнения диагноза?
4. Назовите основной метод лечения в данном случае.

Эталон ответа:

1. Диагноз: периферический рак средней доли правого легкого. Диагноз поставлен на основании рентгенологических признаков периферического рака легких у мужчины 54 лет, злостного курильщика.

2. Периферический рак легких, туберкулез легких, пневмония, инфаркт легких, «эозинофильная пневмония».

3) Необходимо дообследование: компьютерная томография легких, консультация фтизиатра, возможен посев мокроты на туберкулез, диаскинтест; компьютерная томография легких, гистологическое исследование биоптата очагового образования в легких.

4) Хирургическое лечение.

Задание 47.

Больной Н. 48 лет в течение 3 лет страдает сахарным диабетом. В течение последних 6 месяцев беспокоят нарастающая слабость, быстрая утомляемость, кашель с мокротой. Периодически отмечает повышение температуры тела. К врачу не обращался, так как перечисленные жалобы связывает с заболеванием сахарным диабетом. При очередном профилактическом флюорографическом обследовании выявлены патологические изменения в легких.

Рентгенографически – в правом легком от верхушки до III ребра определяется неомогенное затемнение с просветлением в центре 2×3 см, контуры нечеткие. В окружающей ткани легкого – очаговые тени малой интенсивности. В общем анализе крови: лейкоциты-11,0×10⁹/л, палочкоядерные нейтрофилы-12%, сегментоядерные нейтрофилы - 58%, лимфоциты - 19%, моноциты - 11%, СОЭ – 18 мм/час. Реакция на пробу Манту с 2 ТЕ – папула 11 мм. В связи с возникшим легочным кровотечением исследование мокроты на МБТ не произведено.

Вопросы:

1. Перечислите заболевания, о которых можно думать в данном случае.
2. Поставьте диагноз.
3. Дайте обоснование диагноза.
4. Объясните малую выраженность клинической симптоматики.
5. Дайте рекомендации по дальнейшему ведению больного и обоснуйте их.

Эталон ответа:

1. Пневмония? Туберкулез легкого?
2. Инфильтративный туберкулез верхней доли правого легкого в фазе распада и обсеменения МБТ? 1А группа ДУ.

3. Диагноз поставлен на основании характерных клинических проявлений - наличие признаков туберкулезной интоксикации и легочных симптомов; рентгенологических данных - характерной локализации в верхней доле с очагами обсеменения, характерных умеренных воспалительных сдвигах в общем анализе крови, высокой предрасположенности больных сахарным диабетом к развитию туберкулеза.

4. Туберкулез протекает малосимптомно.

5. Лечение в стационаре по 1 режиму химиотерапии, поскольку пациент ранее не болел туберкулезом, с коррекцией после получения данных тестов лекарственной чувствительности МБТ.

Задание 48.

Больная В., 55 лет, бухгалтер по профессии, госпитализирована в пульмонологическое отделение в связи с жалобами на прогрессирующую одышку с затруднением вдоха, сухой кашель и боли ноющего характера под углами лопаток, усиливающиеся при глубоком дыхании, общую слабость, утомляемость, субфебрильную температуру. Считает себя больной в течение 8 месяцев, когда появился сухой кашель, субфебрильная температура и слабость.

Состояние было расценено как острое респираторное заболевание, назначены аспирин, супрастин, глюконат кальция. Самочувствие больной продолжало ухудшаться. Появилась и стала постепенно нарастать одышка. Затем присоединились ноющие боли под углами лопаток при глубоком вдохе. Участковым терапевтом при аускультации были выявлены крепитирующие хрипы, на основании чего заподозрили пневмонию и назначили терапию ампициллином в дозе 2 г в сутки. Несмотря на проводимую антибактериальную терапию, стабилизировать состояние не удалось. Сохранялась слабость, потливость, сухой кашель, больная похудела на 5 кг за полгода. Неуклонно прогрессировала одышка. Пациентку направили на консультацию в противотуберкулезной диспансер, где исключили диагноз туберкулеза. Для обследования и подбора терапии больная направлена на госпитализацию в пульмонологическое отделение.

Объективно: состояние относительно удовлетворительное. Больная пониженного питания. Кожа и видимые слизистые обычного цвета, чистые. ЧСС – 96 в 1 минуту. АД 130/80 мм рт. ст. Границы относительной и абсолютной сердечной тупости в пределах нормы. Тоны сердца приглушены, шумы не выслушиваются. ЧДД – 24 в 1 минуту. Голосовое дрожание не изменено, симметрично. Перкуторный тон ясный, легочный. Дыхание везикулярное, ослабленное. Сзади с 2-х сторон выслушиваются крепитирующие хрипы по типу «треска целлофана» до уровня нижней 1/3 лопаток. Язык влажный, розовый.

Живот мягкий, безболезненный. Печень не выступает из-под края реберной дуги. Поколачивание по пояснице безболезненно с 2-х сторон.

Результаты анализа крови: эритроциты- $4,2 \times 10^{12}/л$, гемоглобин – 120 г/л, лейкоциты – $6,4 \times 10^9/л$, эозинофилы – 1%, базофилы – 0%, палочкоядерные нейтрофилы – 3%, сегментоядерные – 58%, лимфоциты – 35%, моноциты – 3%. СОЭ – 26 мм /час. На рентгенограмме органов грудной клетки в 2-х проекциях определяется распространенное усиление легочного рисунка за счет интерстициального компонента в виде нечетких контуров сосудов, перибронхиально – периваскулярных изменений и мелкой ячеистости. Наибольшая выраженность изменений прослеживается в нижних зонах обоих легких. Корни легких не расширены, структурны. Диафрагма высоко расположена (задние отделы IX ребра), имеет четкие, ровные контуры. Сердечная тень широко лежит на диафрагме с низкими дугами. Исследование функции внешнего дыхания: жизненная емкость легких – 68 % должной величины, объем форсированного выдоха за одну секунду – 80 % должной величины, тест Тиффно – 75 %.

Вопросы:

1. Сформулируйте предварительный диагноз.
2. С какими патологиями легких следует проводить дифференциальный диагноз?
3. Дополнительное обследование, уточняющее диагноз.
4. Назовите основные препараты для лечения заболевания, обоснуйте назначение, объясните механизм действия.
5. Какой метод хирургического лечения эффективен при данной патологии. При каких обстоятельствах могут возникнуть показания к такому лечению в данном случае.

Эталон ответа:

1. Диагноз: Идиопатический легочный фиброз.
2. Дифференцировать данное заболевание следует с экзогенным аллергическим альвеолитом (гиперчувствительный пневмонит), а также с пневмонией, гранулематозом, саркоидозом, диссеминированным туберкулезом, бронхиолоальвеолярным раком, пневмокониозом, диффузным амилоидозом.
3. Компьютерная томография легких, гистологическое исследование биоптата легких, пульсоксиметрия.
4. Медикаментозная терапия идиопатического фиброзирующего альвеолита заключается в назначении большим препаратов с доказанной эффективностью, к которым относятся препараты с антифибротической активностью: нинтеданиб и пирфенидон. Данные препараты позволяют приостановить прогрессирование заболевания и, возможно, продлить жизнь пациента. Нинтеданиб (150 мг 1 таблетку 2 раза в день) является внутриклеточным ингибитором тирозинкиназ, воздействующих на рецепторы факторов роста сосудистого эндотелия, фибробластов и тромбоцитов, которые играют важную роль в патогенезе идиопатического легочного фиброза. Блокада данных рецепторов приводит к подавлению нескольких профибротических сигнальных каскадов, включая пролиферацию, миграцию и дифференцировку фибробластов, а также секрецию компонентов экстрацеллюлярного матрикса.
4. При неэффективности медикаментозного лечения, прогрессировании легочного фиброза, отрицательной клинической динамике показана трансплантация легких.

Задание 49.

Пациент 35 лет, фермер, работающий с сеном, обратился к пульмонологу с жалобами на непродуктивный кашель, повышение температуры тела до $37,6^{\circ}$, ощущение нехватки воздуха при умеренной физической нагрузке.

Считает себя больным в течение трех-четырех месяцев, заболевание началось во время работы с сеном. Неоднократно обращался за медицинской помощью, лечился по поводу пневмонии с переменным успехом. На фоне прекращения работы фермера и пребывания в больнице состояние значительно улучшалось, констатировалось

выздоровление. Симптомы возобновлялись через 1-2 недели после выхода на работу. Анамнез жизни без особенностей, в контакте с инфекционными больными не был, аллергических реакций, реакций на лекарственные препараты не отмечает. Иногда болел ОРВИ в легкой форме, последний раз 1,5 год назад.

Объективно: общее состояние относительно удовлетворительное. Кожные покровы обычной окраски, чистые. Лимфатические узлы, доступные пальпации не увеличены, безболезненные. Костно-мышечная система без патологии. Грудная клетка правильной формы симметричная, равномерно участвует в акте дыхания. При перкуссии отмечается умеренное укорочение перкуторного тона в нижних и боковых отделах с обеих сторон, определяется также писк на вдохе. Здесь же выслушиваются крепитирующие хрипы. ЧДД -19 в 1 минуту. Границы сердца в пределах нормы. Тоны сердца ритмичные чистые, ЧСС-84 в 1 минуту. Температура тела-37,2°. Со стороны других органов и систем патологии не обнаружено.

На рентгенограмме ОГК: диффузное усиление легочного рисунка с диссеминацией неоднородных по структуре очагов с нечеткими контурами, преимущественно в средних и нижних отделах.

Вопросы:

1. Назовите ведущий синдром, выявленный у пациента.
2. Сформулируйте наиболее вероятный диагноз и обоснуйте его.
3. Какие болезни необходимо дифференцировать?
4. Какое обследование необходимо для подтверждения диагноза.
5. Лечебные мероприятия, медикаментозная терапия (препараты выбора в данном случае).

Эталон ответа:

1. Синдром диссеминированного патологического процесса в легких.
2. Острый гиперчувствительный пневмонит (экзогенный аллергический альвеолит).
Диагноз поставлен на основании рецидивирующего диссеминированного поражения легких, возникающего при контакте предположительно с сеном, длительности процесса около 4 месяцев.
3. Идиопатический фиброзирующий альвеолит, гиперчувствительный пневмонит (экзогенный аллергический альвеолит), туберкулез, саркоидоз, бронхиолоальвеолярный рак.
4. Определение антител (IgG) к предполагаемому этиотропному антигену. Спиральная компьютерная томография легких, пульсоксиметрия, спирометрия.
5. Прекращение контакта с предполагаемым этиотропным аллергеном. Препаратами выбора являются глюкокортикоиды (преднизолон и т.п.).

Задание 50.

У 44-летняя женщина получает лечение по поводу системной склеродермии, хроническое течение, активность II, лимитированная кожная форма с синдромом Рейно, склеродактилией, дисфагией, легочным фиброзом, ДН I, легочным сердцем с экстрасистолией.

При осмотре: кожные покровы равномерно гиперпигментированы. Кожа кистей и пальцев рук холодная, уплотнена, равномерно утолщена, не берется в складку, морщины над межфаланговыми суставами отсутствуют. Ногтевые фаланги всех пальцев укорочены. Мышцы плечевого и тазового пояса атрофичны, предплечий – уплотнены, ригидны. Объем пассивных и активных движений в межфаланговых суставах резко снижен. Дыхание поверхностное, 24 в минуту. Выявлено уменьшение экскурсии легких и симметричное ослабление везикулярного дыхания в нижних отделах. АД - 110/70 мм рт. ст. Тоны сердца неритмичные, 88 в минуту, единичные экстрасистолы; I тон над верхушкой и основанием мечевидного отростка ослаблен. Живот мягкий, безболезненный как при поверхностной, так и при глубокой пальпации.

Лабораторно. Общий анализ крови: эритроциты - $3,1 \times 10^{12}/л$, гемоглобин - 95 г/л, цветовой показатель - 0,85; лейкоциты - $15,3 \times 10^9/л$; эозинофилы - 2%, палочкоядерные нейтрофилы - 8%, сегментоядерные нейтрофилы - 72%, лимфоциты - 17%, моноциты - 1%; СОЭ - 27 мм/ч. Биохимический анализ крови: общий белок - 75 г/л; альбумины - 40%, глобулины - 60%, 1 - 3,8%, 2 - 12%; - 12%; - 32,2%; фибриноген - 6,6 г/л; СРБ (++)
Повторные исследования LE клеток в крови отрицательны.

На спирометрии в динамике снижение ФЖЕЛ на 10%.

ЭКГ: единичные желудочковые экстрасистолы.

Рентгенография органов грудной клетки: «сотовое» лёгкое, явления пневмосклероза.

На СКТ ОГК признаки сотового легкого, ретикулярных изменений с преимущественным поражением кортикальных и базальных отделов легких. В динамике отмечается увеличение фиброзных изменений в легких.

Вопросы:

1. Какому варианту интерстициальной пневмонии соответствует КТ-картина, выявленная у пациентки? Обоснуйте.

2. При какой нозологической форме, выявленные в данном случае рентгенологические изменения являются основным диагностическим признаком? Почему не представляется возможным диагностировать это заболевание в данном случае.

3. Определите характер течения патологического процесса в легких. Обоснуйте.

4. Назовите препарат, который может достоверно остановить или затормозить патологический процесс в легких в данном случае.

Эталон ответа:

1. КТ- изменения соответствуют ОИП (обычная интерстициальная пневмония), так как выявлены двухсторонние ретикулярные изменения, признаки сотового легкого с преобладанием изменений в кортикальных и базальных отделах легких.

2. Идиопатический легочный фиброз. В данном случае поражение легких развилось как проявление системной склеродермии и, поэтому, не может быть идиопатическим.

3. Прогрессирующее течение, так как по данным Р-исследования в динамике отмечается нарастание фиброза легких и снижение ФЖЕЛ на 10%.

4. Нинтенданиб (или пирфенидон).

Задание 51.

Пациентка, 42 года, предъявляет жалобы на одышку при умеренной физической нагрузке, дискомфорт в грудной клетке, малопродуктивный кашель по утрам с кровохарканьем, боли в суставах кистей, стоп, коленных суставах мигрирующего характера, припухание вышеуказанных суставов, покраснение конъюнктивы и боль в области глазного яблока справа, затруднение носового дыхания, «заложенность» правого уха, выраженную общую слабость, повышенную потливость, повышение температуры тела до 38 градусов.

Из анамнеза известно: считает себя больной в течение 6 месяцев, когда появились боли в грудной клетке в подлопаточных областях. При обследовании был поставлен диагноз туберкулез легких, по поводу которого лечилась в стационаре. На фоне проводимой терапии улучшения состояния больной не отмечалось, через месяц к перечисленным симптомам присоединился малопродуктивный кашель. На контрольной рентгенограмме органов грудной клетки - отрицательная динамика. Через 2 месяца состояние больной ухудшилось, усилились боли в грудной клетке, стали беспокоить боли и припухлость в суставах кистей, стоп, коленных суставах мигрирующего характера, лихорадка, кровохарканье, заложенность носа, слабость, одышка при незначительной нагрузке, изменение цвета мочи до «грязно-желтого». В процессе обследования были получены отрицательные результаты бактериальных посевов (туберкулеза в том числе) мокроты. На СКТ ОГК были обнаружены множественные полиморфные очаговые образования с явлениями деструкции в некоторых из них, участки «матового стекла», а

также явления сотового легкого и ретикулярные изменения, преимущественно в средних и нижних отделах. Пациентка была госпитализирована в пульмонологическое отделение. При поступлении сознание ясное, положение активное, ограничение объема активных движений из-за выраженности суставного синдрома; кожные покровы: на коже голеностопных суставов мелкоочечная сыпь геморрагического характера; перкуссия легких: умеренное притупление в средних и нижних отделах; аускультация легких: дыхание проводится во все отделы, с жестким оттенком, хрипов нет; аускультация сердца: тоны сердца приглушены, ритмичные, синусовая тахикардия до 90 ударов в минуту; мочеполовая система: симптом поколачивания отрицательный с обеих сторон, отеков нет, мочеиспускание свободное, моча мутная; костно-мышечная система: синовииит левого лучезапястного сустава, ограничение подвижности в нем.

Результаты лабораторных исследований: в общем анализе крови - анемия, ускорение СОЭ, нейтрофилёз, лимфоцитопения (гемоглобин 97 г/л, эритроциты $3,46 \times 10^{12}/л$, лейкоциты $6,94 \times 10^9/л$, тромбоциты $417 \times 10^9/л$, гематокрит 28,8%, СОЭ 60 мм/ч, эозинофилы- 2,6%, базофилы 0,2%, палочкоядерные 12%, лимфоциты 11,3%, моноциты 6,3%). В общем анализе мочи - протеинурия, лейкоцитурия, гематурия (прозрачность неполная, относительная плотность мочи 1,019, реакция 5,5, белок 1,05 г/л, лейкоциты 8-10 в поле зрения, эритроциты 30-40 в поле зрения). В биохимическом анализе крови - повышение уровня креатинина и мочевины (общий белок 69 г/л., альбумин 36 г/л., АСТ 22 U/l, ALT 27 U/l., креатинин 160 мкмоль/л, мочевина 10,4 ммоль/л). Тесты на ANA и дДНК отрицательные, ANCA - положительный. С-реактивный белок 58,8 мг/л. Ревматоидный фактор 24,9 IU/ml.

Офтальмологом верифицирован кератит правого глаза.

При осмотре ЛОР-врачом обнаружено смещение перегородки носа влево, гранулематозное образование перегородки носа слева, стойкое затруднение носового дыхания.

Вопросы:

1. Какое заболевание вероятнее всего вызвало диссеминированный процесс в легких.
2. Обоснуйте Ваше предположение.
3. Что позволяет дифференцировать данный патологический процесс от туберкулеза легких?
4. Какие дополнительные исследования необходимы для подтверждения диагноза?
5. Назначьте лечение.

Эталон ответа:

1. Гранулематоз с полиангиитом (Вегенера). Заподозрить это заболевание позволили следующие критерии: наличие гранулемы в полости носа, изменения в легких при рентгенографии, изменения мочи.

2. Отрицательный анализ посева на туберкулез, отсутствие эффекта от противотуберкулезной терапии, а также наличие симптомов системного васкулита.

3. Синдром Гудпасчера, микроскопический полиангиит, эозинофильный гранулематоз с полиангиитом (Чердж-Стросса), криоглобулинемический васкулит, СКВ.

4. Морфологическое исследование патологического образования в носу, биопсия легких, УЗИ органов брюшной полости. Консультация ревматолога, нефролога, биопсия почек.

5. В стандартную схему лечения входит применение высоких доз глюкокортикостероидов (метилпреднизолон или преднизолон в том числе, пульс-терапия) и цитостатиков (циклофосфан, в том числе пульс-терапия). У большинства больных следует использовать профилактику инфицирования *Pneumocystis jiroveci* (ко-тримоксазол). Может также быть использована генно-инженерная анти-В-клеточная терапия ритуксимабом. В тяжелых случаях может быть применен плазмаферез. Лечение может быть скорректировано по результатам морфологического исследования почек. При развитии

терминальной почечной недостаточности – заместительная почечная терапия. Дозы препаратов рассчитываются индивидуально.

Задание 52.

Пациент А., 42 лет, предъявляет жалобы на одышку при небольшой физической нагрузке, умеренный кашель со скудной слизистой мокротой, повышение температуры тела до 37,2°-37,5° Заболел 5 лет назад.

Со слов пациента обследовался в пульмонологической клинике, проводилось гистологическое исследование биоптата легких. Лечился по поводу саркоидоза легких в течение 1 года (документы представить не может, возможно потерял). В результате лечения наступила ремиссия заболевания. Симптомы болезни возобновились 1 месяц назад без видимой причины, нарастающие постепенно. Иногда болел острыми респираторными вирусными инфекциями. Другие заболевания отрицает. Наследственность не отягощена. Эпидемиологический анамнез благоприятный.

При объективном обследовании общее состояние относительно удовлетворительное. Кожные покровы обычной окраски, чистые. Лимфатические узлы, доступные пальпации не увеличены, безболезненные. Костно-мышечная система без особенностей. Грудная клетка правильной формы, равномерно участвует в акте дыхания. Перкуторный тон в подлопаточных областях с обеих сторон умеренно укорочен, здесь же определяется умеренная крепитация, дыхание жесткое, ЧДД - 24 в 1 минуту. Тоны сердца приглушены, ритмичные. ЧСС- 96 в 1 минуту, АД - 130/80 мм рт.ст. Живот мягкий, безболезненный. Печень у края реберной дуги, эластичная, безболезненная, селезенка не пальпируется. Почки не пальпируются, симптом поколачивания отрицательный с обеих сторон. Диурез, стул в норме.

Общий анализ крови: патологии не выявлено.

Общий анализ мочи без патологии.

Общий анализ мокроты: характер-слизистая, единичные лейкоциты, микобактерии туберкулеза не обнаружены.

На бронхоскопии выявлен умеренный катаральный эндобронхит. На рентгенограмме органов грудной клетки: корни легких без особенностей. Отмечается диффузное усиление и деформация легочного рисунка, диссеминация полиморфных очагов преимущественно в средних и нижних отделах с обеих сторон. Туберкулиновые пробы отрицательные.

Вопросы:

1. Сформулируйте предварительный диагноз и обоснуйте его.
2. Какое обследование необходимо провести?
3. Назовите основные препараты для лечения данного заболевания и укажите методику их применения.

Эталон ответа:

1) Предварительный диагноз: саркоидоз легких III стадия, активный (Iст.), рецидив, прогрессирующее течение. Дыхательная недостаточность II ст. Диагноз поставлен на основании анамнеза (ранее лечился по поводу морфологически подтвержденного саркоидоза, ЧДД-24 в 1 мин в покое, выраженные диффузные очагово-интерстициальные изменения на рентгенограмме ОГК при отсутствии признаков увеличения лимфоузлов в корнях легких. Консультация фтизиатра.

2) Рекомендовано дообследование: спиральная компьютерная томография органов грудной клетки, гистологическое исследование биоптата легких, пульсоксиметрия, спирометрия, ЭКГ, ЭхоКГ, УЗИ органов брюшной полости и забрюшинного пространства, общий анализ крови, общий анализ мочи, кальцийурия, анализ крови на креатинин, азот мочевины, кальций, АПФ, СРБ, определение скорости клубочковой фильтрации, иммуноглобулины А, М, G в сыворотке крови.

3) Основными препаратами для лечения данного заболевания являются глюкокортикоиды. Лечение преднизолоном (или эквивалентной дозой другого глюкокортикостероида) назначают ежедневно утром per os в начальной дозе 25-30 мг в сутки на 4 недели, затем дозу снижают по 5 мг в месяц ступенчато до поддерживающей в 10 мг для контроля над симптомами и прогрессированием болезни и продолжают 12-24 месяца. Через 3 месяца от начала лечения необходимо оценить эффект глюкокортикоида.

Задание 53.

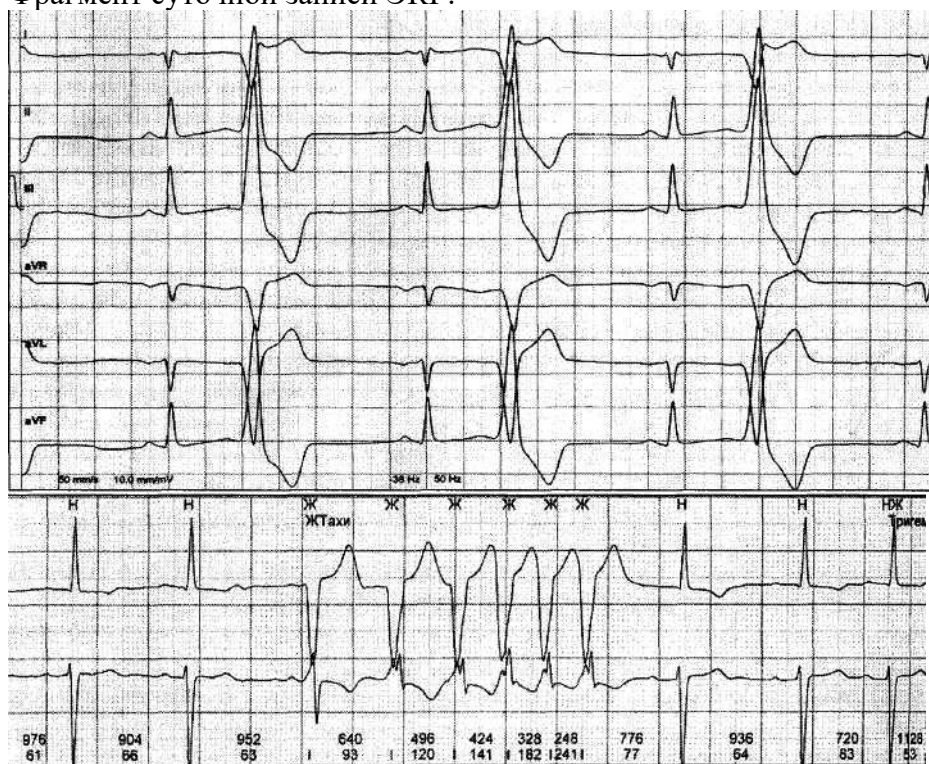
Больной Ф., 22 лет, обратился в клинику с жалобами на потемнение в глазах, головокружение, кратковременные потери сознания при выполнении физической нагрузки. Из анамнеза известно, что в течение двух лет наблюдается у кардиолога с диагнозом «гипертрофическая кардиомиопатия», постоянной терапии не получал. В последние несколько месяцев самочувствие ухудшилось, участились приступы головокружения и потери сознания.

Семейный анамнез отягощен: дядя больного умер внезапно в возрасте 32 лет. Не курит.

При осмотре кожные покровы и видимые слизистые нормальной окраски. ЧДД – 18 в 1 мин. При сравнительной перкуссии звук ясный, легочный. При аускультации легких: дыхание везикулярное, хрипов нет. Верхушечный толчок определяется в V межреберье на 1 см кнаружи от среднеключичной линии. Границы относительной тупости сердца: правая на 1 см вправо от правого края грудины, левая на 1 см кнаружи от среднеключичной линии в V межреберье, верхняя на уровне верхнего края III ребра. При аускультации сердца тоны звучные, аритмичные. Пульс – 72 удара в минуту, удовлетворительного наполнения и напряжения, АД – 120/80 мм. рт. ст. на обеих руках. Живот мягкий, безболезненный. Нижний край печени мягкий, безболезненный. Селезенка не увеличена. Общий анализ крови и мочи без патологии.

Пациенту было проведено 48-часовое ЭКГ-мониторирование, в результате обнаружены нарушения сердечного ритма.

Фрагмент суточной записи ЭКГ:



Эхокардиография выявила симметричную гипертрофию левого желудочка (толщина задней стенки левого желудочка – 1,6 см, толщина межжелудочковой перегородки – 1,7 см), признаков обструкции выносящего тракта левого желудочка нет.

Вопросы.

1. Какое нарушение ритма имеется у пациента?
2. Объясните причину появления обмороков у больного.
3. Какие можно дать рекомендации по лечению?

Эталон ответа:

1. Желудочковая бигеминия, пароксизм желудочковой тахикардии (6 комплексов).
2. Обмороки у больного возникают, по-видимому, вследствие изменений гемодинамики при появлении пароксизмов желудочковой тахикардии.

3. Наличие желудочковых нарушений ритма сердца на фоне гипертрофической кардиомиопатии у больного свидетельствует о высоком риске внезапной сердечной смерти, наиболее оптимальным методом лечения является установка имплантируемого кардиовертера-дефибриллятора.

Задание 54.

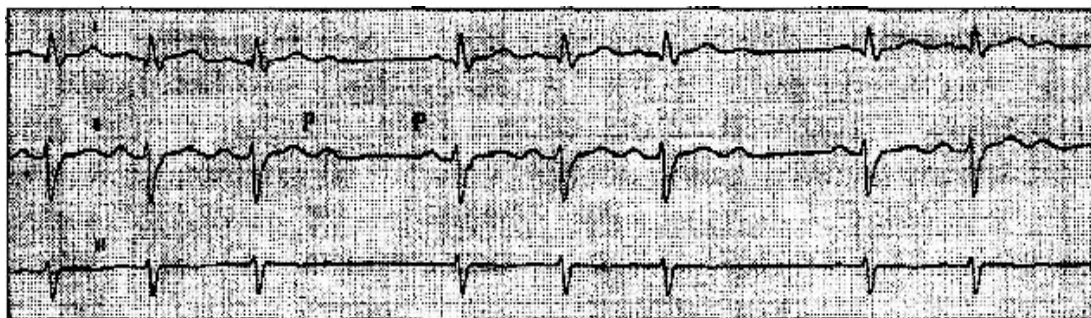
Больная К., 19 лет, студентка, в течение двух недель после перенесенного ОРВИ, протекавшего с повышением температуры до 38 °С, обратила внимание на чрезмерную утомляемость, слабость, сердцебиение и перебои в работе сердца, колющие боли в области сердца, длящиеся несколько секунд, возникающие и проходящие спонтанно, одышку при умеренной физической нагрузке – подъеме по лестнице на первый этаж.

При осмотре: больная астенического телосложения. Кожные покровы бледные, гипермобильность суставов. Лимфатические узлы не увеличены. Температура – 36,7 °С. В легких дыхание везикулярное, проводится во все отделы, хрипы не выслушиваются. ЧДД – 16 в минуту. Верхушечный толчок ослабленный, локализован в V межреберье. При перкуторном определении границ относительной сердечной тупости: левая – по 1. Media claviculae sinistra, верхняя – по II межреберью, правая – на 4 см кнаружи от правого края грудины. При аускультации сердца: тоны приглушенные, аритмичные, на верхушке выслушивается мягкий систолический шум без проведения. ЧСС – 52 удара в минуту. АД – 110/70 мм рт. ст. Живот мягкий, безболезненный. Мягкоэластичный край печени пальпируется под краем реберной дуги. Размеры печени по Курлову – 9x8x7 см. Щитовидная железа не увеличена. Неврологический статус – без особенностей. Общий анализ крови: гемоглобин – 130 г/л, эритроциты – $4,5 \times 10^{12}/л$, лейкоциты – $8,2 \times 10^9/л$, эозинофилы – 2%, палочкоядерные – 7%, сегментоядерные – 60%, моноциты – 15%, лимфоциты – 16%, СОЭ – 20 мм/ч.

Биохимический анализ крови: общий белок – 74 г/л, креатинин – 78 мкмоль/л, мочевины – 5,2 ммоль/л, АЛТ – 24 ЕД/л, АСТ – 30 ЕД/л, билирубин общий – 12 мкмоль/л, прямой – 3,0 мкмоль/л, K^+ – 4,6 ммоль/л, Na^+ – 138 ммоль/л. Общий анализ мочи: без особенностей.

Рентгенограмма органов грудной клетки: легочные поля прозрачны. Корни структурны. Синусы свободны, диафрагма подвижна. Сердце и аорта – без особенностей.

ЭКГ:



Врачом поликлиники был диагностирован миокардит, назначено лечение.

Вопросы:

1. Какое нарушение ритма выявлено у пациентки?
2. Опишите ЭКГ-критерии этого нарушения сердечного ритма.
3. Опишите тактику ведения больной в отношении нарушения ритма сердца.

Эталон ответа:

1. АВ-блокада II степени, тип Мобитц II.
2. ЭКГ-признаки АВ-блокады II степени, тип Мобитца II: выпадение комплекса QRS при нормальной или стабильно увеличенной продолжительности интервала P-R(Q) в соотношении 2:1, 3:1, 4:1 и т.д.
3. Отмена лекарств с отрицательным хронотропным эффектом. При возникновении АВ-блокада III степени показана имплантация искусственного водителя ритма.

Задание 55.

Больной Ф., 83 лет, госпитализирован в клинику с жалобами на приступы кратковременной потери сознания, которые возникают без видимой причины, длятся со слов родственников 10-20 секунд, проходят самостоятельно.

Из анамнеза известно, что в течение последних трех лет страдает ИБС, при бытовых физических нагрузках появляются ощущение тяжести в грудной клетке и одышка. В течение последнего года быстро прогрессируют когнитивные расстройства, значительно снизилась память. Настоящее ухудшение в течение последнего месяца, когда стали появляться кратковременные потери сознания, которые сопровождаются урежением пульса до 20 ударов в минуту.

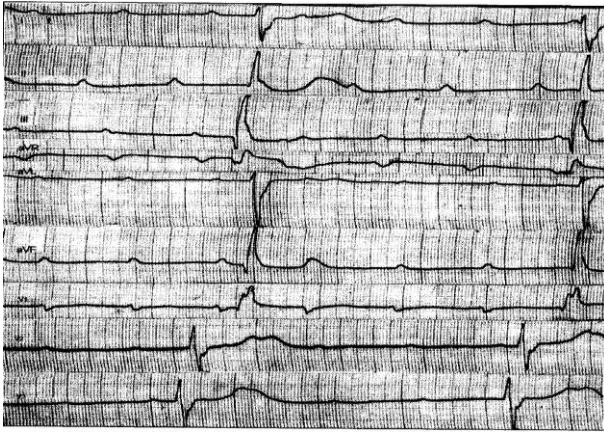
При осмотре состояние тяжелое, выраженный цианоз губ, акроцианоз, бледность кожных покровов. При пальпации кисти рук холодные. Форма грудной клетки воронкообразная, дыхание свободное, ЧДД – 17 ударов в минуту. При перкуссии звук ясный, легочный, границы легких в пределах нормы. При аускультации дыхание жесткое, в нижних отделах ослаблено, хрипов нет. Границы относительной сердечной тупости: правая – правый край грудины, левая – по левой среднеключичной линии, верхняя – верхний край III ребра. При аускультации тоны сердца приглушены, ритмичны, акцент II тона над аортой. ЧСС – 48 ударов в минуту. Пульсация периферических сосудов снижена. АД – 160/90 мм рт. ст. Живот мягкий, безболезненный. Печень у края реберной дуги, размеры по Курлову – 10x9x8 см. Почки не пальпируются. Симптом Пастернацкого отрицательный с обеих сторон.

Общий анализ крови: эритроциты – $4,5 \times 10^{12}/л$, гемоглобин – 136 г/л, лейкоциты – $6,2 \times 10^9/л$, тромбоциты – $209 \times 10^9/л$, СОЭ – 10 мм/ч.

Общий анализ мочи: удельный вес – 1010, реакция кислая, прозрачность полная, цвет желтый. Белка, глюкозы нет. Цилиндров нет. Лейкоциты – 0-1 в поле зрения, эритроциты – 10-11 в поле зрения.

Биохимический анализ крови: общий белок – 80 г/л, общий билирубин – 17 мкмоль/л, креатинин – 81 мкмоль/л, глюкоза – 5,6 ммоль/л, холестерин – 7,1 ммоль/л, триглицериды – 3,8 ммоль/л, K^+ - 4,2 ммоль/л, Na^+ – 135 ммоль/л, АСТ – 21 ЕД/л, АЛТ – 20 ЕД/л.

При объективном обследовании пациент потерял сознание, на фоне которого была снята ЭКГ, которая представлена ниже:



Вопросы:

1. Объясните эпизоды потери сознания у больного?
2. Опишите механизм развития обмороков у пациента.
3. Какое нарушение сердечного ритма возникло у пациента?
4. Дайте рекомендации по лечению больного.

Эталон ответа:

1. Потерю сознания у пациента можно объяснить нарушением проводимости - АВ-блокадой III степени, которое проявляется приступами потери сознания при быстром развитии тяжелой ишемии головного мозга вследствие значительного снижения сердечного выброса у больных с нарушениями сердечного ритма.

2. У больного синдром Морганьи-Эдамса-Стокса. Этот синдром возникает вследствие внезапного прекращения эффективной сердечной деятельности при асистолии, трепетании и фибрилляции желудочков. Тяжелая ишемия мозга возникает при снижении сердечного выброса ниже двух литров в минуту вследствие нарушения сердечного ритма. В зависимости от вида нарушений сердечного ритма выделяют три патогенетические формы Морганьи-Адамса-Стокса: брадикардическую, тахиаритмическую и смешанную формы.

3. Во время потери сознания у больного была зарегистрирована АВ-блокада III степени.

4. Рекомендована имплантация искусственного водителя ритма.

Задание 56.

В кардиологический стационар госпитализирован больной Р. 28 лет, студент. Жалобы на одышку при ходьбе до 100 м, усиление одышки в горизонтальном положении, сердцебиение, общую слабость, отеки на ногах. В течение 2 месяцев отмечает появление одышки, слабости. Неделю назад появились перебои в работе сердца и сердцебиение, с этого же времени появились отеки на ногах.

Из перенесенных заболеваний отмечает ОРЗ, аппендэктомию в детском возрасте, грипп около 4 лет назад.

Объективно: общее состояние тяжелое. Кожа бледная. Отеки голеней, стоп. Периферические лимфатические узлы не увеличены. Притупление перкуторного звука в нижних отделах легких. Дыхание везикулярное, в нижних отделах крепитирующие хрипы, ЧДД - 26 в минуту. Верхушечный толчок в VI межреберье на 3 см кнаружи от левой среднеключичной линии. Границы относительной тупости сердца: правая - на 2 см кнаружи от правого края грудины, верхняя - II межреберье по левой среднеключичной линии, левая - по передней подмышечной линии. Тоны сердца приглушены, систолический шум на верхушке и в V точке аускультации. Ритм сердца неправильный, ЧСС - 122 удара в 1 минуту, АД - 100/80 мм рт. ст., средний пульс - 105 в минуту, неритмичный. Размеры печени по Курлову - 14×11×10 см.

Общий анализ крови: гемоглобин - 125 г/л, лейкоциты - $4,0 \times 10^9$ /л, СОЭ - 10 мм/ч.
При рентгенографии органов грудной клетки выявлены признаки кардиомегалии.
ЭхоКГ: дилатация левого и правого желудочков, диффузный гипокинез, фракция выброса - 28%.

ЭКГ: фибрилляция предсердий, ЧЖС - 132 в 1 минуту.

Вопросы:

1. Предположите наиболее вероятный диагноз.
2. Какие изменения миокарда выявляются при гистологическом исследовании при данном заболевании?
3. Перечислите ЭКГ признаки фибрилляции предсердий.
4. Назначьте лечение данному пациенту.
5. Нуждается ли пациент в восстановлении синусового ритма?

Эталон ответа:

1. Дилатационная кардиомиопатия. Нарушение ритма по типу постоянной формы фибрилляции предсердий, тахисистолия. ХСН IIБ ст. III ФК.

2. При гистологическом исследовании выявляются неспецифические изменения: дегенерация и некроз кардиомиоцитов, инфильтрация миокарда мононуклеарными клетками, зоны фиброза.

3. Отсутствие зубца Р, разные по продолжительности интервалы R-R, узкие комплексы QRS, наличие волн фибрилляции f.

4. Ингибитор АПФ (эналаприл, рамиприл, фозиноприл) или сакубитрил/валсартан (Юперо), при непереносимости сартаны.

Бета-блокаторы (биспролол, метопролол, карведилол)

АМКР (спиронолактон, эплеренон)

иНГЛТ-2 (дапашлифлозин или эмпаглифлозин)

Диуретик (в данном случае, самым оптимальным будет торасемид)

Антикоагулянты (ПОАК (ривароксабан, апиксабан, дабигатран)

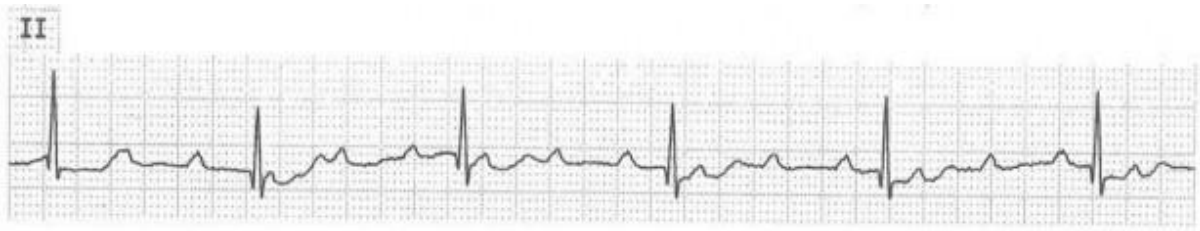5. Учитывая данные ЭХОКГ-исследования (значительное снижение ФВ левого желудочка и дилатацию левых камер сердца, в первую очередь, левого предсердия) пациент в восстановлении сердечного ритма не нуждается, необходимо контролировать ЧСС и проводить антикоагулянтную терапию.

Задание 57.

Больной 78 лет на приеме у врача-терапевта участкового предъявляет жалобы на приступы головокружения, иногда с кратковременной потерей сознания, участвовавшие в течение последнего месяца. Кроме этого, имеется одышка при незначительной физической нагрузке и отеки на ногах, которые появились также около месяца назад и в последующем усиливались. Анамнез: больным себя считает около 10 лет, когда впервые появились сжимающая боль в области сердца и одышка при ходьбе до 200 м, боль эффективно купируется Нитроглицерином. Год назад впервые возник приступ потери сознания в течение нескольких минут, сопровождавшийся непроизвольным мочеиспусканием. В последний месяц аналогичные приступы участились, появилось повышение АД.

Объективно: сознание ясное. Выраженный цианоз губ, граница относительной сердечной тупости сердца смещена влево на 2 см. Тоны сердца глухие, ритмичные. Временами выслушивается громкий (пушечный) I тон. ЧСС - 34 удара в минуту. АД - 180/100 мм рт. ст. В легких жесткое дыхание, хрипов нет. Печень выступает из-под реберной дуги на 5 см, край ее плотный, чувствительный при пальпации. Симметричные отеки на ногах до верхней трети голени.

Представлена ЭКГ (скорость 25 мм/с):



Вопросы:

1. Предположите наиболее вероятный диагноз.
2. Назовите отклонения от нормы, видимые на представленной ЭКГ, и сформулируйте ЭКГ-заключение.
3. Какой синдром является ведущим в клинической картине данного заболевания
4. Среди каких сходных состояний требуется провести дифференциальную диагностику?
5. Какой метод купирования данного неотложного состояния, проявляющегося обмороками, является наиболее эффективным?

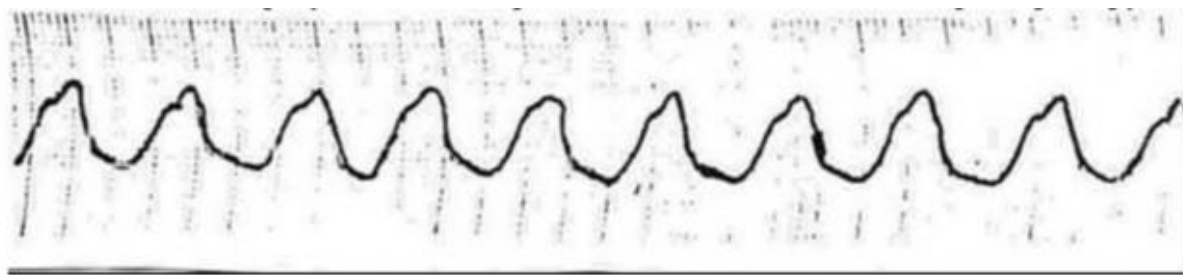
Эталон ответа:

1. ИБС. Стенокардия напряжения, ФК II. Полная атриовентрикулярная блокада (АВ блокада 3 степени). Приступы Морганьи-Адамса-Стокса. Артериальная гипертензия III стадии, неконтролируемая, риск 4.
2. Полная атриовентрикулярная блокада, замещающий ритм АВ-соединения. Заключение: полная атриовентрикулярная блокада (III степени).
3. Нарушение проводимости: полная атриовентрикулярная блокада с приступами Морганьи-Адамса-Стокса.
4. Синкопе при синдроме слабости синусового узла, при пароксизмальных тахикардиях, при транзиторных ишемических атаках, при эпилепсии.
5. Временная электрокардиостимуляция.

Задание 58.

К больной 71 года вызван врач скорой помощи. Жалобы на одышку, слабость, головокружение и учащенное сердцебиение в течение 15 минут. Анамнез заболевания: перенесла Q инфаркт миокарда задненижней стенки левого желудочка в 2012 г., лечилась стационарно. Страдает гипертонической болезнью с цифрами АД 180/90 мм рт. ст. в течение 10 лет. При небольшой физической нагрузке (ходьба на расстояние 200 метров спокойным шагом) бывают загрудинные боли, которые снимаются приемом Нитроглицерина. Приступы в течение последнего полугодия не учащались. Отмечает отеки голеней больше к вечеру. Принимает периодически Кардипин XL, Фуросемид, Дигоксин. Объективно: состояние средней тяжести. В сознании. Лежит с высоким изголовьем. Кожные покровы бледные, влажные. Акроцианоз. Пульс -120 в 1 минуту, слабого наполнения, ритмичный. АД -90/60 мм рт. ст. Границы относительной сердечной тупости слева в V межреберье от *lin.medioclavicularis sin.* + 2 см. Тоны сердца приглушены, I тон на верхушке ослаблен. Акцент II тона на легочной артерии. Частота дыхания -26 в 1 минуту. В легких жесткое дыхание, мелкие влажные хрипы в нижних отделах. Печень + 5 см ниже реберной дуги. Отеки голеней.

На ЭКГ, снятой сразу после осмотра больной с целью оценки характера нарушений ритма:



Вопросы:

1. Дайте описание изменений на электрокардиограмме.
2. Ваш предположительный диагноз.
3. Проведите обоснование Вашего предположительного диагноза.
4. Составьте и обоснуйте план дополнительного обследования пациентки.
5. Лечебная тактика, выбор препаратов.

Эталон ответа:

1. На ЭКГ зарегистрирована непрерывная «синусоидальная» пароксизмальная желудочковая тахикардия – это синусоидальной формы желудочковые комплексы с частотой 120-180 в минуту, напоминающие трепетание желудочков (у больной - с частотой 180 в 1 минуту). Такая желудочковая тахикардия возникает в основном у больных с тяжелыми поражениями левого желудочка. Учитывая длительность пароксизма, у больной - устойчивая форма.

2. Ишемическая болезнь сердца. Стенокардия напряжения III функциональный класс. Постинфарктный кардиосклероз. Гипертоническая болезнь III стадии. Пароксизм желудочковой тахикардии, устойчивая форма. Аритмический шок I стадии. ХСН IIБ стадии, IV функциональный класс. Риск ССО 4

3. У больной с документированным инфарктом миокарда в анамнезе имеются клинические проявления стенокардии напряжения III функционального класса. Жалобы в момент обращения связаны с устойчивым пароксизмом желудочковой тахикардии, который осложнился аритмическим шоком. Нельзя исключить интоксикацию сердечными гликозидами, так как синусоидальная форма желудочковой тахикардии характерна для передозировки сердечными гликозидами. Имеются проявления бивентрикулярной сердечной недостаточности в покое, что характерно для ХСН IIБ стадии, IV функционального класса. У больной – гипертоническая болезнь 3 степень АГ, III стадия, риск ССО 4, учитывая наличие ассоциированного клинического состояния – ишемической болезни сердца.

4. После купирования пароксизма желудочковой тахикардии пациентке рекомендовано: суточное мониторирование ЭКГ, проведение суточного мониторирования АД для оценки стабильности повышения АД, суточного профиля АД; проведение ЭКГ; проведение ЭХОКГ для оценки размеров полостей сердца и наличия тромбов, оценки толщины стенок миокарда, диастолической и систолической функции; консультация окулиста и проведение офтальмоскопии для оценки наличия гипертонической офтальмопатии; УЗИ исследование почек для оценки поражения органа-мишени почек. Коронароангиография. Лабораторные исследования: оценка маркеров повреждения миокарда, электролитного состава крови, креатинина, клубочковой фильтрации, липидного спектра, дневных колебаний глюкозы крови.

5. У больной - жизнеугрожающее нарушение ритма, устойчивая форма пароксизмальной желудочковой тахикардии, осложнившаяся аритмическим шоком. Показана экстренная электрокардиоверсия. Больная должна быть госпитализирована в отделение реанимации. Показана отмена сердечных гликозидов. Для улучшения прогноза жизни больных, перенесших ИМ и имеющих потенциально злокачественные ЖА, показано

назначение β -блокаторов без собственной симпатомиметической активности и амиодарона. Решение вопроса об имплантации кардиовертера-дефибриллятора.

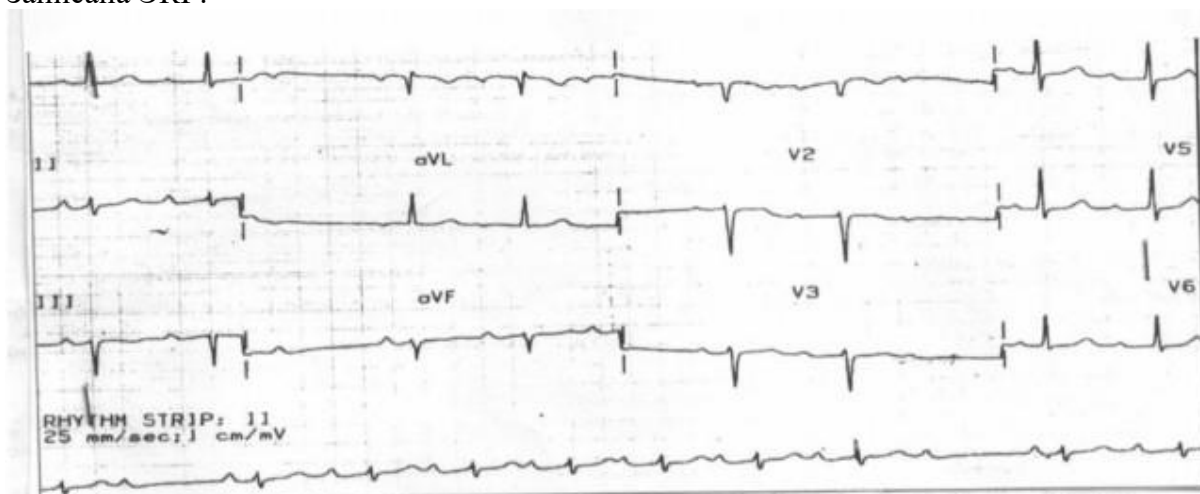
Задание 59.

Больной 67 лет, пенсионер, поступил в клинику с жалобами на редкий пульс, перебои в работе сердца, ощущение его замирания и остановки, чувство нехватки воздуха при подъеме на 1 лестничный пролет, давящие боли за грудиной при обычной физической нагрузке, купирующиеся приемом Нитроглицерина через 1-2 мин; кратковременные эпизоды потери сознания.

Из анамнеза: четыре года назад перенес инфаркт миокарда. Через год стали появляться ангинозные боли при обычной физической нагрузке. Неделю назад ощутил перебои в работе сердца, инспираторную одышку, отметил кратковременные эпизоды потери сознания, что и явилось причиной госпитализации.

Объективно: состояние средней степени тяжести, акроцианоз, отеков нет. В нижних отделах легких небольшое количество незвучных мелкопузырчатых хрипов. Тоны сердца глухие, аритмичные, ЧСС -42 ударов в минуту, Ps -42 в мин. АД -110/65 мм рт. ст. Живот мягкий, безболезненный. Печень на 2 см ниже реберной дуги, край ее ровный, закругленный, слегка болезненный при пальпации.

Записана ЭКГ:



Вопросы:

1. Выделите синдромы, определите ведущий.
2. Интерпретируйте представленную электрокардиограмму.
3. Сформулируйте диагноз.
4. Составьте план дополнительных обследований.
5. Назначьте лечение.

Эталон ответа:

1. Синдромы: нарушения ритма и проводимости, коронарной недостаточности, хронической левожелудочковой недостаточности. Ведущий – синдром нарушения ритма и проводимости.

2. Ритм синусовый, атриовентрикулярная блокада II степени, Мобитц I (с периодической Самойлова-Венкебаха).

3. ИБС: стенокардия ФК II. Постинфарктный кардиосклероз. Атриовентрикулярная блокада II степени, тип Мобитц I. ХСН II А, ФК III.

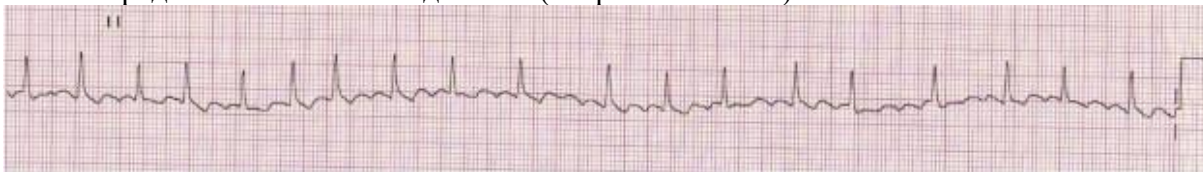
4. Общий анализ крови, общий анализ мочи, биохимический анализ крови (тропонин Т или I, глюкоза, креатинин с расчетом СКФ, К, Na), ЭКГ в динамике, коронароангиография, ЭхоКГ, рентгенография органов грудной клетки.

5. Показана имплантация ЭКС. С учетом результатов коронарографии определить показания к реваскуляризации миокарда (ЧКВ и/или коронарное шунтирование). Медикаментозная терапия: Ингибитор АПФ (эналаприл, рамиприл, фозиноприл) или сакубитрил/валсартан (Юперо), при непереносимости сартаны; АМКР (спиронолактон, эплеренон); иНГЛТ-2 (дапаглифлозин или эмпаглифлозин); Статины (розувастатин, аторвастатин); Антиагреганты (ацетилсалициловая кислота, клопидогрел).

Задание 60.

Пациент К. 50 лет обратился к врачу-терапевту участковому в связи с впервые возникшим приступом сердцебиения, сопровождающимся мышечной дрожью, слабостью, незначительным затруднением дыхания. Приступ возник около 2 часов назад при сильном эмоциональном стрессе. Ранее при регулярной диспансеризации никаких заболеваний выявлено не было, АД было всегда в пределах нормы. На ранее снятых ЭКГ без патологических изменений. Весьма значительные физические нагрузки переносит хорошо. При осмотре: сознание ясное. Кожные покровы обычной окраски и влажности. В легких везикулярное дыхание, ЧДД -18 в минуту. Границы относительной сердечной тупости в пределах нормы. Тоны сердца аритмичные, шумов нет, ЧСС -144 удара в минуту, пульс - 108 в минуту. АД -130/80 мм рт. ст. Печень не увеличена. Периферические отеки отсутствуют. Температура тела 36,9°C.

Представлена ЭКГ отведение II (скорость 25 мм/с):



Вопросы:

1. Предположите наиболее вероятный диагноз.
2. Назовите отклонения от нормы, видимые на представленной ЭКГ, и сформулируйте ЭКГ-заключение.
3. Какой синдром является ведущим в клинической картине данного заболевания?
4. Среди каких сходных состояний требуется провести дифференциальную диагностику?
5. С введения каких препаратов следует начинать купирование данного неотложного состояния?

Эталон ответа:

1. Идиопатическая пароксизмальная фибрилляция предсердий, тахисистолическая форма, гемодинамически незначимый пароксизм.
2. Ритм нерегулярный (разные R-R), отсутствуют зубцы P, волны f. Заключение: фибрилляция предсердий, тахисистолическая форма.
3. Нарушение ритма сердца.
4. Другие пароксизмальные тахикардии с «узкими» комплексами QRS (трепетание предсердий, предсердные тахикардии, атриовентрикулярные тахикардии), синусовая тахикардия.

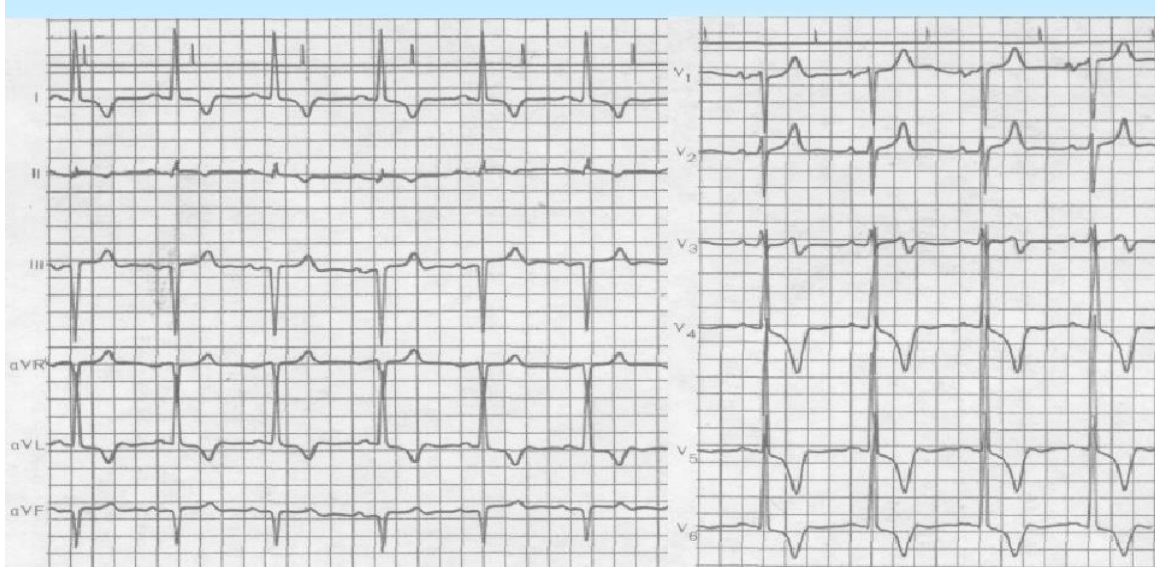5. Новокаиномид 1000 мг внутривенно капельно или Амиодарон 300 мг внутривенно капельно или Пропафенон 450-600 мг внутрь (если ранее пациент под наблюдением врача принимал данный препарат).

Задание 61.

32-летний больной на приеме у врача-терапевта участкового с жалобами на периодически возникающие давящие загрудинные боли при умеренной физической нагрузке, перебои в работе сердца и периодические потери сознания, которые появились около полугода назад. Брат больного умер внезапно в молодом возрасте.

При осмотре – кожные покровы без особенностей, ЧДД – 19 в минуту, ЧСС – 88 ударов в минуту, ритм неправильный. При аускультации сердца – систолический шум в 3–4 межреберье слева. АД – 115/75 мм рт. ст. Печень не увеличена. Отеков нет.

ЭКГ:



При суточном мониторинге ЭКГ выявлена частая желудочковая экстрасистолия и короткие пароксизмы желудочковой тахикардии.

При эхокардиографии толщина межжелудочковой перегородки в диастолу – 1,7 см, задней стенки левого желудочка – 1,3 см, размер полости левого желудочка в диастолу – 4,2 см. Госпитализирован для обследования и уточнения диагноза.

Вопросы:

1. Поставьте наиболее вероятный диагноз.
2. Какие методы исследования необходимы в данном случае?
3. Какое лечение следует назначить данному больному?
4. С какими заболеваниями следует провести дифференциальный диагноз?
5. Какие симптомы являются обязательными для данного заболевания?

Эталон ответа:

1. Гипертрофическая кардиомиопатия, идиопатический гипертрофический субаортальный стеноз. Прогрессирующее течение. Частая желудочковая экстрасистолия.

2. Общий анализ крови, мочи. Биохимический анализ крови: общий белок, белковые фракции, креатинин, фибриноген, С-реактивный протеин, тропонин I, мозговой натриуретический пептид. Рентгенологическое исследование легких. ЭКГ. ЭХОКГ с доплерографией (с уточнением наличия обструкции выносящего тракта левого желудочка). Генетический тест для выявления ассоциированной с наследственной гипертрофической кардиомиопатией мутацией (в т.ч. у родственников первой линии)

3. Кордарон, бета-блокаторы. ИКД по показаниям. Хирургическое лечение (чрезаортальная септальная миэктомия).

4. ИБС, инфаркт миокарда. Гипертоническая болезнь. Амилоидоз сердца. Болезнь Фабри. Рестриктивная кардиомиопатия. Аортальный стеноз.

5. Общепризнана наследственная концепция (заболевание или внезапная смерть близких родственников). Ангинозные боли. Систолический шум в III-IV межреберьях слева от грудины. Систолический шум пролапса митрального клапана. Нарушения ритма (ФП,

желудочковые экстрасистолы, желудочковая пароксизмальная тахикардия). Синкопе. Нарушения диастолической функции на ЭХОКГ.

Задание 62.

Больной К., 20 лет, поступил в терапевтическое отделение с жалобами на головную боль, повышение температуры тела до 38,8 °С, геморрагические высыпания на голенях, бедрах, ягодицах, отечность коленных и голеностопных суставов, болезненность при движении.

Из анамнеза заболевания известно, что 3 недели назад переболел ОРВИ, лечился самостоятельно доксициклином и аспирином. На фоне приема лекарственных препаратов появилась мелкопятнистая сыпь на коже голеней, отечность коленных суставов, болезненность в них при движении. Вызванный из поликлиники врач-терапевт расценила симптомы как аллергическую реакцию на лекарственную терапию. Больному было рекомендовано прекратить прием противовоспалительных средств. Назначены антигистаминные препараты.

Через 2-3 дня исчезли высыпания и отечность суставов, прекратилась артралгия.

Неделю назад в связи с ринитом и субфебрильной температурой (37,2 °С) пациент самостоятельно возобновил прием аспирина. Однако состояние ухудшилось: повысилась температура тела до 38,8°С, появились геморрагические высыпания на нижних конечностях, бедрах, ягодицах, отеки и болезненность в коленных и голеностопных суставах при движении, усилились головная боль, слабость.

Через 2 дня после госпитализации внезапно появились схваткообразные боли в животе, тошнота, повторная рвота и диарея с кровью.

Объективно: состояние больного тяжелое, температура тела - 38 °С. Кожные покровы бледные, сухие. На коже разгибательных поверхностей стоп, голеней, бедер геморрагические высыпания, местами имеющие сливной характер.

Коленные и голеностопные суставы увеличены в объеме, движения в них болезненны. Острая схваткообразная боль в животе каждые 5-7 мин, во время которой больной мечется и стонет.

В легких дыхание везикулярное, ЧД - 20 в минуту. Границы сердца в пределах нормы, тоны приглушены, тахикардия - 100 в минуту, ритм правильный, АД - 100/60 мм рт.ст. Язык сухой, обложен белым налетом. Живот при поверхностной пальпации болезненный, симптомы раздражения брюшины отсутствуют. Стул до 15 раз в сутки с примесью крови, почти без каловых масс; повторная рвота цвета «кофейной гущи».

Данные лабораторных методов исследования.

Клинический анализ крови: Нв - 90 г/л, лейкоциты - $12,6 \times 10^9$ /л, палочкоядерные лейкоциты - 12 %, СОЭ - 34 мм/ч, тромбоциты - 180×10^9 /л.

Клинический анализ мочи: относительная плотность - 1015, белок - 0,33 мг/л, эритроциты - 0-1 в поле зрения. ВСК - норма. АЧТВ - норма. ВК - норма.

Вопросы:

1. Сформулируйте предварительный диагноз.
2. Определите тип кровоточивости у данного больного.
3. Какие провоцирующие факторы могли быть у больного.
4. Назначение какой группы препаратов показано в данной ситуации.

Эталон ответа:

1. Геморрагический васкулит с поражением кожи (пурпура), суставов (артрит коленных и голеностопных суставов), ЖКТ (ишемический энтерит, осложненный желудочно-кишечным кровотечением).

2. Васкулитно-пурпурный тип кровоточивости.

3. В анамнезе ОРВИ, прием антибиотиков и аспирина.

4. Для взрослых назначается сначала симптоматическая терапия и глюкокортикостероиды с иммунодепрессантами или без них. В данном клиническом случае

причиной васкулита стал прием доксициклина. Препарат необходимо отменить. Лечение в основном симптоматическое. У взрослых глюкокортикостероиды (например, преднизолон 2 мг/кг или до 50 мг перорально 1 раз в день) могут контролировать боли в животе и, в ряде случаев, требуются при интенсивных болях в суставах или поражении почек. При тяжелом поражении почек может быть использована пульстерапия метилпреднизолоном внутривенно с последующим назначением внутрь преднизолона и иммунодепрессантов (микофенолата мофетила, азатиоприна, ритуксимаба или циклофосфамида). Однако влияние глюкокортикостероидов на симптомы со стороны почек не до конца выяснено.

Задание 63.

55-летняя пациентка М., медицинская сестра, заболела остро 7 дней назад, когда появились жалобы на лихорадку до 38 °С, ринорею и выраженную слабость. Лечила ОРВИ самостоятельно, с небольшим эффектом, однако спустя 6 дней появилась сыпь на коже голеней, бедер и ягодицах, в связи с чем обратилась к врачу-терапевту. Объективно: симметричные геморрагические высыпания на коже голеней, бедер и ягодиц, возвышающиеся над кожей и не исчезающие при надавливании. Увеличение печени и селезенки. ЧСС - 100 в минуту, систолический шум на верхушке. В крови: Нб - 90 г/л, эритроциты - 3×10^{12} /л, лейкоциты - 12×10^9 /л, эозинофилы - 2 %, палочкоядерные - 10 %, сегментоядерные - 70 %, лимфоциты - 13 %, моноциты - 5 %, тромбоциты - 150×10^9 /л, СОЭ - 40 мм/ч. АСТ - 250 МЕ, АЛТ - 200 МЕ. Время кровотечения - 5 мин. АЧТВ - 30 с, протромбиновый индекс - 80 %. Уровень агрегации тромбоцитов повышен.

Вопросы:

1. Проявлением какого заболевания может быть геморрагический синдром?
2. Определите тип кровоточивости у больной.
3. Каково клиническое значение имеющихся лабораторных изменений?
4. Какие дополнительные методы исследования целесообразно провести для уточнения диагноза?

Эталон ответа:

1. На основании жалоб пациентки, анамнеза заболевания, данных лабораторного обследования, с учетом профессиональной деятельности пациентки следует предположить наличие вирусного гепатита С и его внепеченочного проявления в виде ГВ.
2. Характер кожных высыпаний в виде симметричных геморрагий, приподнимающихся над кожей и не исчезающих при надавливании, свидетельствует о васкулитно-пурпурном типе кровоточивости. Данный тип характерен для ГВ.
3. В крови у больной выявлена нормохромная анемия, умеренная тромбоцитопения, повышенная агрегация тромбоцитов. Поскольку отсутствуют петехии, синяки, то геморрагии вряд ли обусловлены тромбоцитопенией, а также нарушением в плазменном звене гемостаза (нормальные показатели АЧТВ и протромбинового индекса).
4. Наиболее информативным методом диагностики является исследование крови на наличие вируса гепатита С (РНК-вирус) методом полимеразной цепной реакции.

Задание 64.

Женщина 32 лет обратилась к врачу общей практики с жалобами на общую слабость, быструю утомляемость, снижение веса на 10 кг за последние несколько месяцев, боль в правой подчелюстной области с иррадиацией в правое ухо, боль в горле при глотании, боль в правой половине шеи, субфебрильную лихорадку. Считает себя больной в течение 5-6 недель. Из анамнеза известно, что до обращения к врачу общей практики обследовалась у отоларинголога, инфекциониста, стоматолога (обострение хронического тонзиллита, мононуклеоз исключены, проведена экстракция 7 зуба верхней челюсти справа, проведен курс антибактериальной терапии). Лечение без эффекта. Лабораторно признаки выраженного воспаления: СОЭ 70 мм/час, СРБ 90 мг/л, гемоглобин 112 г/л. При осмотре пациентки врач выявил периферическую лимфаденопатию и снижение пульсации на

правой лучевой артерии. АД на правой руке – 95/65 мм рт ст, на левой руке – 125/80, пульс 75.

Вопросы:

1. Какой предположительный диагноз?
2. Каков план обследования?
3. Каков план лечения?
4. Порядок взаимодействия врача общей практики с врачами-специалистами.

Эталон ответа:

1. Учитывая пол и возраст пациентки, жалобы, данные анамнеза заболевания и результаты лабораторного обследования, следует предположить у пациентки системный васкулит по типу артериита Такаясу. Боль в области шеи без объективных причин, асимметрия пульсации на лучевых артериях и разница АД на руках более 10 мм рт ст, а также высокие уровни СОЭ и СРБ при отсутствии изменений в ОАК, характерных для заболеваний крови или инфекционной патологии делают этот диагноз наиболее вероятным.

2. Для подтверждения диагноза артериита Такаясу необходимо выполнить дуплексное исследование сосудов брахиоцефальной области, при отсутствии патологических изменений – контрастное исследование сосудов дуги аорты (МРТ или КТ ангиографию). Для исключения диагноза СКВ необходимо провести иммунологическое исследование на наличие АНФ, антител к двуспиральной ДНК.

3. В схеме лечения будут использоваться глюкокортикостероиды. Оптимальная доза, режим снижения и длительность лечения четко не определены. Монотерапия глюкокортикоидами индуцирует ремиссию у большинства больных. Обычно используется преднизолон. Обычно назначают преднизолон начиная с 1 мг/кг перорально 1 раз в день в течение 1–3 мес, затем дозу постепенно снижают в течение нескольких месяцев. Более низкие начальные дозы также могут индуцировать ремиссию. Примерно у половины больных, несмотря на хороший начальный эффект, отмечается рецидив после снижения дозы или отмены препарата. У некоторых больных успешно применяли метотрексат, циклофосфамид, азатиоприн, микофенолата мофетил, ингибиторы фактора некроза опухолей (ФНО) (например, инфликсимаб) и тоцилизумаб. Их назначают, если глюкокортикоиды недостаточно эффективны или не удается снизить их дозировку. Лечение метотрексатом начинают с дозы 0,3 мг/кг 1 раз в неделю, затем ее повышают до 25 мг в неделю. Также может быть использован микофенолата мофетил. Циклофосфамид можно назначать пациентам с коронарным васкулитом или другими серьезными осложнениями, связанными с активным артериитом. Часто назначают антитромбоцитарный препарат (например, аспирин по 325 мг перорально 1 раз в день), поскольку тромбоцитопосредованная окклюзия может играть роль в прогрессировании ишемии. Необходимо активно лечить артериальную гипертензию; в этом случае могут быть эффективны ингибиторы ангиотензинпревращающего фермента (АПФ).

4. Диагноз подтвердить и назначить лечение должен ревматолог. Следует проконсультировать пациентку у сосудистого хирурга с целью решения вопроса о проведении эндоваскулярного вмешательства.

Задание 65.

Мужчина 35 лет обратился к врачу общей практики с жалобами на гнойно-кровянистые выделения из носа, частые носовые кровотечения, покраснение глаз, боли в суставах кистей, общую слабость, повышение температуры тела до 37,5-37,5°C. Жалобы беспокоят в течение 4-х недель после перенесенного переохлаждения (зимняя рыбалка). Был гнойный гайморит и отит за этот же период. Лечился самостоятельно (капли в нос, нестероидные противовоспалительные препараты (диклофенак), антибиотики (флемоксин-солютаб) с кратковременным эффектом. Проявления ринита прогрессируют, продолжают носовые кровотечения. При осмотре врач выявил в носовой полости

образование по типу гранулемы, на коже нижних конечностей элементы эритематозных высыпаний

Вопросы:

1. Предположите диагноз?
2. Каков план обследования?
3. Каков план лечения?
4. Порядок взаимодействия врача общей практики с врачами-специалистами.

Эталон ответа:

1. Наличие воспалительного синдрома, прогрессирующего ринита, сопровождающегося гнойно-геморрагическим отделяемым, с периодическими носовыми кровотечениями, кожные высыпания, образование по типу гранулемы в носовой полости позволяют предположить у пациента наличие системного процесса по типу васкулита, вероятнее всего гранулематоза с полиангиитом Вегенера (ГПА). В плане дифференциальной диагностики – другие АНЦА-ассоциированные васкулиты и заболевания ЛОР-органов.

2. Необходимо провести комплексное обследование для подтверждения диагноза и исключить вовлечение в процесс нижних дыхательных путей, почек и других органов: - ОАК, биохимический анализ крови - биохимические маркеры функциональной активности печени и почек (Общий билирубин и фракции, ГГТП, ЩФ, АЛТ, АСТ, креатинин, мочевины, общий белок, альбумин), электролиты крови (калий, натрий, кальций). Иммунологические маркеры иммунного воспаления: СРБ, РФ, АНФ, АНЦА (к протеиназе-3 и миелопероксидазе). КТ органов грудной клетки. Биопсия образования в носовой полости.

3. Для индукции ремиссии применяются кортикостероиды с метотрексатом или ритуксимабом. Далее для поддержания ремиссии назначается один ритуксимаб или другие препараты, такие как метотрексат, азатиоприн или мофетила микофенолат (ритуксимаб плюс еще один из этих препаратов, иногда вместе с низкой дозой кортикостероидов, если пациенты имеют множественные рецидивы). При необходимости (развитие ОПП с трансформацией в ОБП, а затем в ТПН) - трансплантация почек. Пациенты с тяжелыми проявлениями, угрожающими жизни или жизнедеятельности отдельных органов (например, альвеолярное кровотечение, быстро прогрессирующий гломерулонефрит, острая множественная мононейропатия с моторными нарушениями), требуют немедленной госпитализации и начала лечения для достижения ремиссии. Таким пациентам назначают высокие дозы кортикостероидов и циклофосфамид или ритуксимаб. Последний кажется особенно полезным для снижения риска рецидива. Дозы кортикостероидов снижают до максимально низких с последующей отменой. Ирригация придаточных пазух изотоническим раствором натрия хлорида с использованием 2% мупироциновой мази для носа или без нее помогает уменьшить образование корок и развитие вторичной стафилококковой инфекции.

4. Диагноз подтвердить и назначить лечение должен ревматолог. Также требуется консультация отоларинголога, пульмонолога и нефролога.

Задание 66.

53-летний мужчина обратился с жалобами на кашель, одышку, лихорадку и потерю в весе в течение нескольких месяцев. Отмечает периодически кашель с прожилками крови или розовую мокроту. На рентгенограмме грудной клетки выявляются полости. В анализе мочи – эритроциты, эритроцитарные цилиндры, белок. В ОАК – эозинофилия. Нет ответа на проводимую антибиотико-терапию. Посев мокроты отрицателен (включая туберкулез). Год назад был поставлен диагноз бронхиальной астмы. При аускультации - сухие хрипы над всей поверхностью легких. В анамнезе – множественная пищевая аллергия.

Вопросы:

1. Предположите диагноз?

2. Каков план обследования?
3. План лечения
4. Порядок взаимодействия врача общей практики с врачами-специалистами.

Эталон ответа:

1. На основании жалоб пациента, данных анамнеза, осмотра (вовлечение процесс легких, почек), данных лабораторно-инструментального обследования (эозинофилия, альбуминурия, эр. цилиндры) можно предположить у пациента наличие эозинофильного гранулематоза с полиангиитом Чарга-Стросса.

2. Для подтверждения диагноза требуется проведение: развернутого биохимического анализа крови, СРБ, РФ, АНЦА-антител, Эхо-КГ, КТ органов грудной клетки, биопсию почек.

3. Основой лечения эозинофильного гранулематоза с полиангиитом (ЭГПА) является системная терапия кортикостероидами совместно с иммунодепрессантами, так как монотерапия кортикостероидами часто не поддерживает ремиссию даже в отсутствие неблагоприятных прогностических факторов. В зависимости от тяжести и типа поражения органов на основании тех же общих критериев, что и при терапии гранулематоза с полиангиитом или микроскопического полиангиита, к курсу терапии добавляются другие иммуносупрессанты (например, циклофосфамид, ритуксимаб, метотрексат, азатиоприн). Поражение сердца, проявляющееся миокардитом с сердечной недостаточностью, является основной причиной смерти при ЭГПА. В связи с чем требуется симптоматическая и патогенетическая терапия по актуальным клиническим рекомендациям с применением иАПФ, БАБ, АМКР, иНГЛТ2 и др. с целью достижения компенсации симптомов СН.

4. Для комплексного подхода к ведению данной пациентки требуется консультация гематолога, ревматолога, пульмонолога.

Задание 67.

Женщина А., 36 лет, бухгалтер, обратилась к участковому врачу-терапевту с жалобами на общее недомогание, слабость, похудение на 5 кг за 2 месяца, мигрирующие боли в межфаланговых суставах кистей и голеностопных суставах, красные пятна неправильной формы на лице, субфебрильную температуру тела. Считает себя больной около 6 месяцев.

Начало заболевания постепенное. Появились боли в межфаланговых суставах, их припухлость и гиперемия, поочередно на правой и левой кисти. Постепенно присоединились слабость, недомогание. За медицинской помощью не обращалась. 2 месяца назад (июль) - отдых в Таиланде. После возвращения отметила ухудшение самочувствия: усилилась слабость, присоединились боли в голеностопных суставах, стала худеть без видимой причины, повысилась температура тела до 37,5°C, без ознобов.

Отметила наличие красных пятен на лице, долгое время считала их последствиями загара. Во время очередного планового медосмотра выявлены анемия и изменения в моче, в связи с чем обратилась к участковому терапевту.

При осмотре: кожные покровы и видимые слизистые бледные, «сосудистая бабочка» в области переносицы и щек неправильной формы, волосы тусклые, ломкие, имеются участки облысения. Подкожно-жировая клетчатка практически отсутствует. Отеков нет. Пальпируются подчелюстные, подмышечные, паховые лимфоузлы 0,5-1 см в диаметре, мягкой консистенции, безболезненные при пальпации. Тонус и сила мышц в норме, одинаковые с обеих сторон. Части скелета пропорциональны, кости при пальпации и поколачивании безболезненны. Отмечается припухлость проксимальных и дистальных межфаланговых суставов кистей и голеностопных суставов, болезненность при движениях в них, местная гиперемия.

Грудная клетка нормостеничная, симметричная, равномерно участвует в дыхании. Перкуторно над лёгкими ясный лёгочный звук. Дыхание везикулярное, хрипов нет. Пульс ритмичный, 78 в минуту, АД - 120/80 мм рт. ст. Верхушечный толчок визуально и

пальпаторно не определяется. Границы относительной сердечной тупости: правая - на 0,5 см от правого края грудины, верхняя - нижний край III ребра, левая - на 1 см кнутри от среднеключичной линии. Аускультативно: тоны глухие, ритмичные, ЧСС - 78 в минуту. Отёчность и гиперемия красной каймы губ. Живот симметричный, мягкий, безболезненный во всех отделах при поверхностной и глубокой пальпации. Печень не увеличена. Симптом поколачивания отрицательный с обеих сторон, почки не пальпируются, пальпация в их проекции безболезненна.

Лабораторное обследование:

Общий анализ крови: гемоглобин - 99 г/л, эритроциты - $2,9 \times 10^{12}$ /л, цветовой показатель - 0,9; лейкоциты - $2,7 \times 10^9$ /л, эозинофилы - 4%, палочкоядерные нейтрофилы - 3%, сегментоядерные - 52%, лимфоциты - 35%, моноциты - 6%; СОЭ - 30 мм/ч, тромбоциты - 98×10^9 .

Общий анализ мочи: светло-жёлтая, прозрачная, рН кислая, удельный вес - 1016; белок - 0,3 г/л, сахар - нет, лейкоциты - 1-2 в поле зрения, эпителий почечный - 2-4 в поле зрения, эритроциты - 3-4 в поле зрения, цилиндры гиалиновые - 5-8 в поле зрения, цилиндры восковидные - 2-3 в поле зрения, соли - нет.

Биохимическое исследование крови: билирубин общий - 38,8 мкмоль/л, прямой - 8,2, не прямой - 30,6 мкмоль/л, креатинин - 108 мкмоль/л, глюкоза - 4,3 ммоль/л, АСТ - 10,0 ммоль/л, АЛТ - 19,0 ммоль/л, холестерин - 4,0 ммоль/л, калий - 3,9 ммоль/л, общий белок - 86 г/л, альбумины - 45%, α_1 - 3,5%, α_2 - 10,5%, β - 13,6%, γ - 27,4%, фибриноген - 6,2 г/л, СРБ - + + +, серомукоид - 0,32 г/л.

Обнаружены антитела к ДНК, антинуклеарный фактор, 6 LE-клеток на 1000 лейкоцитов.

ЭКГ: ритм синусовый, ЧСС - 64 удара в минуту. Электрическая ось отклонена влево. Диффузные дистрофические изменения миокарда левого желудочка.

Рентгенография органов грудной клетки: без патологии.

Рентгенография суставов кистей и голеностопных суставов патологических изменений не выявлено.

Вопросы:

1. Предположите наиболее вероятный диагноз.
2. Перечислите выявленные синдромы.
3. Составьте и обоснуйте план дополнительного обследования пациента.
4. Составьте план лечения данного пациента.
5. Определите прогноз и трудоспособность пациента.

Эталон ответа:

1. Предварительный диагноз: Системная красная волчанка, подострое течение, с поражением кожи, суставов, лимфоузлов, почек. Активность III ст. Артрит пястнофаланговых и межфаланговых суставов кистей. Анемия легкой степени тяжести, нормохромная.

2. Синдромы: кожный, суставной, лихорадочный, лимфоаденопатии, анемический, мочевоый.

3. Пациенту рекомендовано дообследование:

- ЭхоКГ (выявление поражения сердца);
- определение СКФ расчетным методом (определение ХПН и ХБП);
- биопсия почки (золотой стандарт диагностики);
- иммунологические показатели на системные маркеры, Sm - антиген, антифосфолипидные антитела

4. Исключить психоэмоциональную нагрузку, уменьшить пребывание на солнце, не применять пероральные контрацептивы с высоким содержанием эстрогенов. Диета с высоким содержанием полиненасыщенных жирных кислот, кальция, витамина Д.

Медикаментозное лечение: нестероидные противовоспалительные средства, аминохинолиновые препараты, глюкокортикоиды. Рекомендуемая ежедневная доза

глюкокортикоидов не должна превышать 20-25 мг, плаквенил назначается в дозе 200-400 мг в день. При высокой активности показана пульс-терапия инфузии 6-метилпреднизолона 3 дня по 500-1000 мг. Длительность терапии практически не ограничена и может продолжаться в течение многих лет. При достижении улучшения, снижения активности болезни - доза глюкокортикоида может быть медленно уменьшена (обычно по 1 мг в 7-10 дней) до поддерживающей, которая варьирует в зависимости от течения болезни, поражения того или иного органа или системы, риска развития обострения, коморбидных заболеваний и осложнений.

Для индукционной терапии используется циклофосфан или мофетила микофенолат. Циклофосфан назначается по 1000 мг внутривенно ежемесячно в течение 6 месяцев или по 500 мг каждые 2 недели, до 6 инфузий. Мофетила микофенолат назначается в дозе 2-3 г в день в течение 6 месяцев. Циклофосфан и мофетила микофенолат применяются в комбинации с пульс-терапией 6-метилпреднизолоном и последующим назначением глюкокортикоидов внутрь в дозе 0.5-1.0 мг/кг. Индукционная терапия проводится в течение 3-6 месяцев. При достижении клинико-лабораторного эффекта цитостатики используются в качестве поддерживающей терапии: мофетила микофенолат в дозах 1-2 г в день или азатиоприн 2 мг/кг в день в течение 6 месяцев. Возможно применение генно-инженерных биологических препаратов (Ритуксимаб или Оренсия).

5. Прогноз относительно благоприятный: возможно достижение стойкой клинико-лабораторной ремиссии при пожизненной поддерживающей терапии.

Необходимо определение группы инвалидности (II).

Задание 68.

Больная Б., 24 лет, жалуется на головную боль, слабость, боли в суставах, эритематозную сыпь на спине.

Больна 3 года. Заболевание началось с высокой температуры, появления эритематозной сыпи на туловище и конечностях, макрогематурии. Получала нерегулярно Преднизолон 30 мг в сутки, но в дальнейшем от лечения отказалась. Спустя год возник артрит, появилось генерализованное увеличение лимфоузлов. При обследовании был выявлен перикардит, плеврит. Настоящее ухудшение в течение 2 месяцев.

Объективно: состояние тяжёлое. Питание пониженное. Кожные покровы сухие, отмечаются участки эритематозной сыпи на коже спины. Пальпируются увеличенные лимфатические узлы до 1 см в диаметре. Отмечается скованность, отёчность в межфаланговых суставах кистей. Деформаций нет. Дыхание ослабленное в нижних отделах с обеих сторон, там же притупление при перкуссии. Сердце расширено в поперечнике (14,5 см), тоны глухие. Пульс – 58 уд в мин., ритм правильный. Артериальное давление – 150/90 мм рт. ст. Печень выступает из-под края рёберной дуги на 1,5 см. Селезёнка не пальпируется. Отёчность голеней.

Общий анализ крови: гемоглобин – 64 г/л, эритроциты – $1,8 \times 10^{12}/л$, тромбоциты – $180 \times 10^9/л$, лейкоциты – $4,2 \times 10^9/л$, СОЭ – 56 мм/ч.

Анализ мочи: удельный вес – 1010, белок – 1,2%, в осадке до 40 эритроцитов в поле зрения, холестерин сыворотки крови – 6,4 ммоль/л, креатинин сыворотки крови – 124 мкмоль/л, общий белок сыворотки крови – 51 г/л, альбумин – 25 г/л.

Вопросы:

1. Назовите предполагаемый диагноз.
2. Предложите план дополнительного обследования больного?
3. Чем обусловлены изменения лабораторных показателей?
4. С какими заболеваниями проводится дифференциальный диагноз?
5. Предложите план лечения.

Эталон ответа:

1. Предварительный диагноз: Системная красная волчанка с поражением, кожи, лимфоузлов, сердца, почек, суставов и анемией, подострое течение. Активность III ст.

2. План дополнительного обследования:
- общий анализ крови, общий анализ мочи;
 - биохимический анализ крови: общий белок, белковые фракции, холестерин, креатинин, мочеви́на, билирубин;
 - иммунологические показатели: LE-клетки, циркулирующие иммунные комплексы, активность комплемента, ревматоидный фактор, антину́клеарный фактор, антину́клеарные антитела-антитела к двуспиральной ДНК, к Sm- антигену. Антитела к C1q компоненту комплемента;
 - лабораторные маркеры антифосфолипидного синдрома: антитела к фосфолипидам
- волчаночный антикоагулянт, антитела к кардиолипину;
- консультации врачей окулиста, психиатра, невролога.

3. Системная красная волчанка характеризуется гиперпродукцией широкого спектра органонеспецифических аутоантител к различным компонентам ядра и иммунных комплексов, вызывающих иммуновоспалительное повреждение внутренних органов.

Поражение почек с развитием нефротического синдрома. Аутоиммунная гемолитическая анемия.

4. Дифференциальную диагностику следует провести с лекарственной волчанкой, гранулематозным васкулитом с полиангиитом, ВИЧ-инфекцией, хроническим гломерулонефритом, ревматоидным полиартритом.

5. Исключить психоэмоциональную нагрузку, уменьшить пребывание на солнце, не применять пероральные контрацептивы с высоким содержанием эстрогенов. Диета с высоким содержанием полиненасыщенных жирных кислот, кальция, витамина Д.

Медикаментозное лечение: нестероидные противовоспалительные средства, аминохинолиновые препараты, глюкокортикоиды. Рекомендуемая ежедневная доза глюкокортикоидов не должна превышать 20-25 мг, плаквенил назначается в дозе 200-400 мг в день. При высокой активности показана пульс-терапия инфузии 6- метилпреднизолона 3 дня по 500-1000 мг. Длительность терапии практически не ограничена и может продолжаться в течение многих лет. При достижении улучшения, снижения активности болезни - доза глюкокортикоида может быть медленно уменьшена (обычно по 1 мг в 7-10 дней) до поддерживающей, которая варьирует в зависимости от течения болезни, поражения того или иного органа или системы, риска развития обострения, коморбидных заболеваний и осложнений.

Для индукционной терапии используется циклофосфан или мофетила микофенолат. Циклофосфан назначается при развитии волчаночного нефрита по 1000 мг внутривенно ежемесячно в течение 6 месяцев или по 500 мг каждые 2 недели, до 6 инфузий. Мофетила микофенолат назначается в дозе 2-3 г в день в течение 6 месяцев. Циклофосфан и мофетила микофенолат применяются в комбинации с пульс-терапией 6-метилпреднизолоном и последующим назначением глюкокортикоидов внутрь в дозе 0.5-1.0 мг/кг. Индукционная терапия проводится в течение 3-6 месяцев. При достижении клинико-лабораторного эффекта цитостатики используются в качестве поддерживающей терапии: мофетила микофенолат в дозах 1-2 г в день или азатиоприн 2 мг/кг в день в течение 6 месяцев.

Антигипертензивные препараты: ингибиторы АПФ (моноприл 10 мг 1 раз в день), антагонисты кальция (амлодипин 5 мг 1 раз в день). Плазмаферез.

Задание 69.

Женщина М., 45 лет, программист, поступила в терапевтическое отделение с жалобами на нарастающую общую слабость, боль, ограничение движений и онемение, преимущественно пальцев, в обеих кистях, незначительный сухой кашель, сердцебиение при физической нагрузке, снижение аппетита, сухость во рту, затруднение жевания и глотания.

Считает себя больной с 32 лет: после сильного переохлаждения впервые стала отмечать онемение пальцев обеих рук при мытье их холодной водой, постепенно

продолжительность онемения увеличивалась, оно стало возникать при незначительном понижении температуры воздуха. Одновременно появилась повышенная потливость обеих ладоней. Постепенно в течение 6 месяцев присоединилась общая слабость, снижение аппетита, в связи с чем больная обратилась в поликлинику по месту жительства.

Были сделаны исследования общего анализа крови, рентгенография органов грудной клетки, ФГДС, однако причина астенизации не была выявлена. Онемение пальцев рук сохранялось, постепенно появились ограничение подвижности пальцев и боли в ногтевых фалангах кистей. При повторном осмотре через год был выставлен диагноз ревматоидного артрита, и больной назначили Преднизолон по 20 мг/сут, с помощью которого боли были купированы, но онемение кистей рук сохранялось, и больная самостоятельно прекратила принимать Преднизолон. В 42 года после инсоляции больная стала отмечать затруднение глотания, присоединение сухого кашля и сердцебиения при ходьбе. В последние 6 месяцев резко усилились боли в ногтевых фалангах при попытке работы на клавиатуре компьютера. Кожные покровы равномерно гиперпигментированы. Кожа кистей и пальцев рук холодная, уплотнена, равномерно утолщена, не берётся в складку, морщины над межфаланговыми суставами отсутствуют. Ногтевые фаланги всех пальцев укорочены. Мышцы плечевого и тазового пояса атрофичны, предплечий – уплотнены, ригидны. Объём пассивных и активных движений в межфаланговых суставах резко снижен. Дыхание поверхностное, 24 в минуту. Выявлено уменьшение экскурсии легких и симметричное ослабление везикулярного дыхания в нижних отделах. АД - 110/70 мм рт. ст. Тоны сердца неритмичные, 88 в минуту, единичные экстрасистолы; I тон над верхушкой и основанием мечевидного отростка ослаблен. Живот мягкий, безболезненный как при поверхностной, так и при глубокой пальпации.

Лабораторное обследование:

Общий анализ крови: эритроциты - $3,1 \times 10^{12}/л$, гемоглобин - 95 г/л, цветовой показатель - 0,85; лейкоциты - $15,3 \times 10^9/л$; эозинофилы – 2%, палочкоядерные нейтрофилы – 8%, сегментоядерные нейтрофилы – 72%, лимфоциты – 17%, моноциты – 1%; СОЭ - 27 мм/ч.

Биохимический анализ крови: общий белок - 75 г/л; альбумины - 40%, глобулины - 60%, 1 - 3,8%, 2 – 12%; – 12%; – 32,2%; фибриноген – 6,6 г/л; СРБ (++)

Повторные исследования LE клеток в крови отрицательны.

ЭКГ: единичные экстрасистолы, гипертрофия правых отделов сердца.

Рентгенография органов грудной клетки: «сотовое» лёгкое, явления пневмосклероза, преимущественно в нижних отделах.

Рентгенография кистей: остеолит дистальных фаланг, эпифизарный остеопороз.

Вопросы:

1. Сформулируйте предварительный диагноз.
2. На основании каких синдромов поставлен предварительный диагноз.
3. Составьте и обоснуйте план дополнительного обследования пациента.
4. Определите тактику лечения данного пациента. Обоснуйте свой выбор.
5. Определите прогноз болезни и трудоспособность пациента.

Эталон ответа:

1. Предварительный диагноз: Системная склеродермия, хроническое течение, активность II, кожная форма с синдромом Рейно, склеродактилией, дисфагией, легочным фиброзом, ДН I.

2. Диагноз выставлен на основании выделенных синдромов Рейно, склеродермии, суставного, дисфагии, дыхательной недостаточности, анемического и иммунных нарушений.

3. Пациенту рекомендовано (для подтверждения и уточнения диагноза): широкопольная капилляроскопия ногтевого ложа, иммунограмма, рентгенография пищевода с контрастированием, биопсия кожи, ЭхоКГ, суточное мониторирование ЭКГ,

функция внешнего дыхания, ФГДС, глазное дно, антитела к ДНК, определение антинуклеарного фактора, атицентромерных антител и анти Scl 70.

1. 4. С учетом развития висцеропатий с нарушением функции ряда органов пациенту показано назначение метотрексата 1 раз в неделю подкожно или перорально в течение 6–12 месяцев и более + преднизолон 0,5–1 мг/кг массы тела в сутки перорально в течение 2–4 недель с последующей постепенной отменой. С целью своевременного выявления побочных явлений необходимо контролировать состояние периферической крови, для чего до достижения стабильной дозы еженедельно проводится общий анализ крови с определением количества лейкоцитов и тромбоцитов и биохимический анализ крови (АЛТ, АСТ, ЩФ, билирубин, альбумин), далее каждые 4–8 недель. Терапию метотрексатом прекращают, если число лейкоцитов в крови составляет менее $1,5 \times 10^9/\text{л}$, количество нейтрофилов — менее $0,2 \times 10^9/\text{л}$, количество тромбоцитов менее $75 \times 10^9/\text{л}$. Также необходимо контролировать функцию печени, почек. Больным, получающим метотрексат, необходимо отказаться от иммунизации (если она не одобрена врачом) в интервале от 3 мес. до 1 года после приема препарата.

С целью снижения частоты и выраженности нежелательных эффектов используется фолиевая кислота: внутрь по 1 табл. (1 мг) 1 раз в день, кроме дня введения метотрексата, либо 5 мг 1 раз в неделю через 1–3 дня после приема метотрексата.

Гидроксихлорохин 200 мг 2 раза в день перорально, с постепенным снижением дозы до 100–200 мг в сутки, курс лечения до 6 месяцев.

Вазодилатирующие и антиагрегантные средства: пентоксифиллин 100–200 мг перорально 3 раза в сутки или 400 мг перорально 1–2 раза в сутки в течение 4–6 недель; антагонисты кальция (амлодипин 5 мг). Для заживления дигитальных язв - препараты простагландина E.

Учитывая поражение пищевода, необходимо дробное питание, последний прием пищи не позже 18 часов, при выраженной дисфагии - метоклопрамид 10 мг 3–4 р/сут, при наличии рефлюкс-эзофагита - омепразол 20 мг/сут.

Санаторно-курортное лечение противопоказано. Вне активности заболевания массаж, ЛФК.

5. Прогноз неблагоприятный, связан с висцеральными поражениями. Больной нетрудоспособен, требуется определение группы инвалидности (II).

Задание 70.

Больная П., 46 лет, поступила в терапевтическое отделение городской клинической больницы с жалобами на сильные мышечные боли, мышечную слабость, повышение температуры до 38°C , появление отеков, зудящих пятен на коже лица, шеи, груди.

Считает себя больной около 3 дней, связывает начало болезни с избыточной физической нагрузкой за несколько дней до появления болей.

Объективно: общее состояние средней тяжести. Сознание ясное. Положение пассивное (больная лежит в постели). Температура тела $37,6^{\circ}\text{C}$. Кожные покровы на лице, вокруг глаз, шее, груди ярко гиперемированы, отечны. На ощупь - тестоватой консистенции. Над суставами пальцев слегка приподнимающиеся эритематозные шелушащиеся высыпания. Покраснение и шелушение кожи ладоней. Больная правильного телосложения, умеренного питания. Мускулатура развита нормально. Тонус мышц резко снижен. Мышцы плечевого и тазового пояса уплотнены, увеличены в объеме, тестоватой консистенции, при пальпации очень болезненны. Сила этих мышц снижена до 1–2 баллов. Суставы не изменены, движения в суставах ограничены из-за болей в мышцах. Лимфоузлы не увеличены. Грудная клетка болезненная при пальпации. Перкуторно - ясный легочный звук. В легких дыхание везикулярное, ослабленное ЧД 16 в мин. Границы сердца не изменены Тоны сердца приглушены, ритмичные. Пульс 82 в мин АД -110/170 мм рт. ст. Живот спокойный, безболезненный.

Общий анализ крови: эритроциты - $4,6 \times 10^{12}/л$, гемоглобин - 139 г/л, лейкоциты - $15,0 \times 10^9/л$, палочкоядерные нейтрофилы - 2%, сегментоядерные нейтрофилы - 70%, эозинофилы - 2%, лимфоциты - 19%, моноциты - 7%, СОЭ - 26 мм/ч.

Общий анализ мочи: прозрачная, реакция кислая. Удельный вес - 1015, белок отсутствует, лейкоциты 2-3 в п/з.

Биохимический анализ крови: белок - 81 г/л, АСТ - 98 МЕ/л, АЛТ - 100 МЕ/л, КФК - 1002 МЕ/л холестерин - 5,2 ммоль/л, СРБ ++, билирубин общий 12 мкмоль/л, креатинин - 120 мкмоль/л, мочевины - 4,52 ммоль/л. серомукоиды 46 ед.

Электромиография: короткие мелкие полифазные моторные единицы фибрилляции. Биопсия скелетных мышц: признаки некроза мышечных фибрилл 1-го и 2-го типов, фагоцитоз, регенерация с базофилией, крупные ядра и ядрышки в сакролемме, перифасциальная атрофия, вариабельность размера микрофибрилл, воспалительный эксудат.

Вопросы:

- 1) Сформулируйте предварительный диагноз.
- 2) Обоснуйте поставленный диагноз.
- 3) Выделите основные синдромы данного заболевания.
- 4) Назначьте лечение.

Эталон ответа:

1. Предварительный диагноз: Первичный идиопатический полимиозит, острое течение.

2. Диагноз «полимиозита» поставлен на основании жалоб больной на сильные мышечные боли, мышечную слабость, повышение температуры до $38^{\circ}C$, появление отеков, зудящих пятен на коже лица, шеи, груди; данных объективного осмотра (больная лежит в постели, температура тела $37,6^{\circ}C$; кожные покровы на лице, вокруг глаз, шее, груди ярко гиперемированы, отечны, на ощупь - тестоватой консистенции; над суставами пальцев слегка приподнимающиеся эритематозные шелушащиеся высыпания, покраснение и шелушение кожи ладоней; тонус мышц резко снижен, а мышцы плечевого и тазового пояса уплотнены, увеличены в объеме, тестоватой консистенции, при пальпации очень болезненны, сила в них снижена до 1-2 баллов); а также данных лабораторного (повышение КФК) и инструментального обследований (короткие мелкие полифазные моторные единицы фибрилляции при электромиографии и признаки некроза мышечных фибрилл 1-го и 2-го типов, фагоцитоз, регенерация с базофилией, крупные ядра и ядрышки в сакролемме, перифасциальная атрофия, вариабельность размера микрофибрилл, воспалительный эксудат при биопсии скелетных мышц).

3. Миастенический и кожный синдромы.

4. Рекомендовано избегать факторы, которые могут спровоцировать обострение болезни: отказаться от пребывания на солнце, от курения, от контактов с инфекционными больными, избегать физических и психо-эмоциональных перегрузок.

Следует исключить факторы, повышающие риск развития побочных эффектов терапии глюкокортикоидами: не употреблять в пищу сладкие продукты, включая мед и сладкие фрукты, повышающие риск развития стероидного сахарного диабета, исключение острой пищи, применение гастропротекторов (омепразол, пантопразол) с целью предотвращения язвенных осложнений.

2. Медикаментозная терапия заключается в назначении глюкокортикоидов (преднизолон/метипред). Начальная доза преднизолона 1 - 2 мг/кг/сут. Суточную дозу препарата в начале лечения следует делить на 3 приема (оценивая ее переносимость), однако в течение первой половины дня, затем перевести пациента на прием полной дозы преднизолона в утренние часы. Оценка эффективности терапии проводится через 2-4 недели от начала терапии глюкокортикоидом. Длительность инициальной дозы преднизолоном составляет в среднем 2,5-3 месяца.

Снижение дозы преднизолона начинается при нормализации уровня КФК в сыворотке крови, исчезновении спонтанной активности при электромиографии, нарастании мышечной силы, объема движений и проводится под строгим клинико-лабораторным контролем. Доза преднизолона постепенно снижается по 1/4 дозы от исходной в месяц, в среднем, по 1/2 – 1/4 таблетки в 5-7-10 дней до достижения поддерживающего уровня. Темп снижения зависит от исходной дозы преднизолона и степени активности болезни. Чем ниже доза глюкокортикоида, тем медленнее ее снижение.

Рекомендованы препараты кальция в сочетании с витамином Д и бисфосфонаты (ксидифон, фосамакс).

При выявлении кальциноза применяется динатриевая соль этилендиаминотетрауксусной кислоты (Na₂ЭДТА), образующая комплексные соединения с различными катионами, в т.ч. с ионами Ca²⁺ и способствуя выделению их с мочой.

3. При недостаточной эффективности проводимой терапии глюкокортикоидами возможно назначение иммуносупрессивной терапии: метотрексат по 7,5–25 мг/нед внутрь или внутривенно, азатиоприн по 2–3 мг/кг/сут (100–200 мг/сут). При резистентности к терапии глюкокортикоидами - циклоспорин А по 2,5–5,0 мг/кг/сутки, а также мофетила микофенолат.

Задание 71.

Больной Б., 49 лет, жалуется на эритематозные высыпания на коже, одышку при физической нагрузке, прогрессирующую мышечную слабость, поперхивание при приеме пищи, изменение голоса, выраженную общую слабость.

Пациент считает себя больным около 6 месяцев с момента появления эритематозных высыпаний, в дальнейшем присоединилась мышечная слабость, которая прогрессирует в последний месяц.

Объективно: Общее состояние средней тяжести. На коже области декольте и над разгибательной поверхностью проксимальных межфаланговых суставов имеются эритематозные высыпания. Периорбитальный отёк. Мышцы предплечий, голеней и бёдер плотные, болезненные при пальпации.

Общий анализ крови: эритроциты - $4,3 \times 10^{12}/л$, Hb - 120 г/л, лейкоциты - $8,0 \times 10^9/л$, тромбоциты - $400,0 \times 10^9/л$, СОЭ - 50 мм/час.

Биохимический анализ крови: АЛТ – 200 Ед/л, АСТ - 250 Ед/л, КФК - 1600 Ед/л, Миоглобин (+++).

На рентгенограмме пищевода – снижение тонуса пищеводной стенки. По данным миографии (обычной, стимуляционной) наблюдается снижение потенциалов.

Вопросы:

1. Сформулируйте предварительный диагноз.
2. Какой диагностический метод необходимо выполнить для подтверждения диагноза?
4. Назначьте лечение.

Эталон ответа:

1. Первичный идиопатический дерматомиозит с поражением мышц и кожи. Острое течение.

2. Биопсия поперечно-полосатой мышцы.
3. ССД, онкологические заболевания.
4. Рекомендовано избегать факторы, которые могут спровоцировать обострение болезни: отказаться от пребывания на солнце, от курения, от контактов с инфекционными больными, избегать физических и психо-эмоциональных перегрузок.

4. Медикаментозная терапия заключается в назначении глюкокортикоидов (преднизолон/метипред). Начальная доза преднизолона 1 - 2 мг/кг/сут. Суточную дозу препарата в начале лечения следует делить на 3 приема (оценивая ее переносимость), однако в течение первой половины дня, затем перевести пациента на прием полной дозы

преднизолона в утренние часы. Оценка эффективности терапии проводится через 2-4 недели от начала терапии глюкокортикоидом. Длительность инициальной дозы ГК составляет в среднем 2,5-3 месяца.

Снижение дозы преднизолона начинается при нормализации уровня КФК в сыворотке крови, исчезновении спонтанной активности при электромиографии, нарастании мышечной силы, объема движений и проводится под строгим клинико-лабораторным контролем. Доза преднизолона постепенно снижается по 1/4 дозы от исходной в месяц, в среднем, по 1/2 – 1/4 таблетки в 5-7-10 дней до достижения поддерживающего уровня. Темп снижения зависит от исходной дозы преднизолона и степени активности болезни. Чем ниже доза глюкокортикоида, тем медленнее ее снижение.

Рекомендованы препараты кальция в сочетании с витамином Д и бисфосфонаты (ксидифон, фосамакс).

При выявлении кальциноза применяется динатриевая соль этилендиаминотетрауксусной кислоты (Na₂ЭДТА), образующая комплексные соединения с различными катионами, в т.ч. с ионами Ca²⁺ и способствуя выделению их с мочой.

5. При недостаточной эффективности проводимой терапии глюкокортикоидами возможно назначение иммуносупрессивной терапии: метотрексат по 7,5–25 мг/нед внутрь или внутривенно, азатиоприн по 2–3 мг/кг/сут (100–200 мг/сут). При резистентности к терапии глюкокортикоидами - циклоспорин А по 2,5–5,0 мг/кг/сутки, а также мофетила микофенолат.

6. При развитии дисфагии рекомендовано проведение пульс-терапии метипредом 1000мг N 3 в сочетании с пероральным приемом глюкокортикоида в адекватной дозе.

Задание 72.

Больная У. 24 лет, фельдшер, была направлена в стационар с жалобами на боли воспалительного ритма в суставах кистей, голеностопных суставах, наличие утренней скованности в суставах до 1 часа. Также отмечает повышение температуры тела до субфебрильных цифр по вечерам, появление сыпи на лице в области скул, общую слабость, выпадение волос. Из анамнеза: считает себя больной в течение 2 лет, когда начала отмечать появление гиперемии кожи лица и шеи в ответ на инсоляцию. С лета настоящего года после гиперинсоляции (отдыхала на юге) и перегревания появились эритематозные высыпания на шее, руках. Через две недели после возвращения домой отметила повышение температуры тела до фебрильных цифр. По месту жительства выставлен диагноз ОРЗ, проводилась терапия антибактериальными препаратами без эффекта. При дополнительном обследовании выявлен белок в моче. Направлена в стационар. При осмотре: общее состояние средней степени тяжести. Кожные покровы: эритематозная сыпь в виде «бабочки» на коже лица, области декольте. Симметричные отёки до нижней трети голеней. Слизистые чистые. Дыхание везикулярное, хрипов нет. ЧДД – 17 в минуту. Тоны сердца ясные, ритм правильный. ЧСС – 92 ударов в 1 минуту, АД - 140/80 мм рт. ст. Живот мягкий, безболезненный, печень не выступает из-под края рёберной дуги по срединно-ключичной линии. Мочеиспускание свободное, безболезненное. Стул регулярный, оформленный. Припухлость в области II, III пястнофаланговых и II проксимальных межфаланговых суставов, в области голеностопных суставов; ограничение движений за счет болей, хват кистей - 80%; деформаций нет. Общий анализ крови: эритроциты – $3,6 \times 10^{12}$ /л, гемоглобин – 86 г/л, тромбоциты – 100×10^9 /л, лейкоциты - $1,6 \times 10^9$ /л, эозинофилы - 1%, палочкоядерные нейтрофилы - 8%, сегментоядерные нейтрофилы – 59%, лимфоциты – 25%, моноциты - 4%, СОЭ – 22 мм/ч. Общий анализ мочи – мутная, цвет - желтый, плотность – 1,022, реакция - кислая, белок – 0,560 г/л, глюкоза – отрицательная, лейкоциты - 20-25 в поле зрения. Биохимический анализ крови: креатинин – 118 мкмоль/л, мочевины - 8,8 ммоль/л, общий белок – 67 г/л, альбумины - 45%, α_1 – 4%, α_2 – 15%, β – 9%, γ - 27%, фибриноген – 6,3 г/л. Антитела к ДНК и антинуклеарный фактор – более 200 Ед/мл.

Вопросы:

1. Предположите наиболее вероятный диагноз.
2. Обоснуйте поставленный Вами диагноз.
3. Составьте и обоснуйте план дополнительного обследования пациента.
4. Препараты каких групп лекарственных средств Вы бы рекомендовали пациенту в составе комбинированной терапии? Обоснуйте свой выбор.

Эталон ответа:

1. Системная красная волчанка, подострое течение, высокой степени активности с поражением кожи (эритема, фотосенсибилизация), суставов (артралгии, артрит), почек (люпус-нефрит), крови (тромбоцитопения, анемия, лейкопения).

2. Диагноз «системная красная волчанка (СКВ)» установлен на основании жалоб больной на наличие эритематозной сыпи в области скул, лихорадки, суставного синдрома, данных анамнеза (пациентка отмечает аллергическую реакцию на инсоляцию в течение 2 лет); установление течения СКВ основано на анамнезе заболевания (в дебюте конституциональные симптомы, неспецифическое поражение кожи и суставов, периодические обострения, развитие полиорганной симптоматики в течение 2 лет с момента появления первых симптомов). Степень активности СКВ установлена на основании наличия проявлений артрита, протеинурии (0,560 г/сут.), высыпаний на коже (эритематозная сыпь на скулах), алопеции (диффузное выпадение волос), повышенного содержания антител к двуспиральной ДНК (более 200 ЕД/мл), тромбоцитопении ($100 \times 10^9/\text{л}$), лейкопении ($1,6 \times 10^9/\text{л}$), поражения почек (протеинурия, снижение СКФ).

3. Пациенту рекомендовано: УЗ-исследование почек для оценки поражения органа-мишени, решение вопроса о проведении нефробиопсии с целью определения люпус-нефрита. Рентгенография грудной клетки (поражение лёгких). ЭхоКГ (для оценки толщины стенок миокарда, диастолической и систолической функции, исключить перикардит). Анализ крови: иммунологический анализ крови с определением компонентов комплимента, гемостазиограмма.

4. Глюкокортикостероиды короткого действия (Преднизолон или Метилпреднизолон). Данная группа препаратов наиболее эффективная для лечения СКВ. При высокой степени активности СКВ с целью достижения быстрого эффекта показана пульс-терапия (500-1000 мг Метилпреднизолона внутривенно капельно в течение трёх дней). Цитостатические иммунодепрессанты (Циклофосфан или Мофетиламикофенолат) назначаются больным СКВ при прогрессирующем течении, высокой активности, сопровождающимся поражением жизненно важных органов и систем. Цитостатики являются важнейшим компонентом лечения СКВ, особенно при угрожающем течении с поражением почек, ЦНС, генерализованном васкулите, альвеолите.

Задание 73.

Больная П., 37 лет, доставлена в приёмное отделение больницы в связи с обильным носовым кровотечением. Жалобы на слабость, головокружение.

Анамнез: в течение последних 5 лет отмечает частые носовые кровотечения, лёгкость образования синяков на коже. Обследовано отоларингологом – патологии со стороны ЛОР-органов не выявлено. АД в пределах нормальных значений. При сборе семейного анамнеза выяснилось, что у матери также были частые носовые кровотечения. Объективно: при осмотре состояние удовлетворительное. Кожа бледная, на коже груди, ног обильные петехиальные геморрагические высыпания и единичные обширные экхимозы. В лёгких дыхание везикулярное, хрипов нет. Тоны сердца ясные, ритмичные, ЧСС 70 в минуту, АД 120/80 мм.рт.ст. Печень, селезёнка не увеличены. Симптом поколачивания отрицательный с обеих сторон. Стул, диурез не нарушен. Общий анализ крови: гемоглобин - 94 г/л, эритроциты - $3,6 \times 10^{12}/\text{л}$, ЦП - 0,68, лейкоциты - $6,2 \times 10^9/\text{л}$, СОЭ - 20 мм/ч. Лейкоцитарная формула: палочкоядерные - 3%, сегментоядерные - 67%, эозинофилы - 2%, лимфоциты - 23%, моноциты - 5%, тромбоциты $15 \times 10^9/\text{л}$.

Вопросы:

1. Выделите основные клинические синдромы
2. Сформулируйте и обоснуйте предварительный диагноз.
3. Назовите необходимые дополнительные исследования.
4. Составьте план лечения.

Эталон ответа:

1. Основные клинические синдромы: геморрагический с петехиально-пятнистым типом кровоточивости, анемический.

2. Предварительный диагноз: наследственная тромбоцитопения, непрерывно рецидивирующее течение, обострение. Постгеморрагическая гипохромная анемия легкой степени тяжести.

Диагноз поставлен на основании жалоб на частые носовые кровотечения, спонтанное появление синяков на теле, с учетом данных семейного анамнеза (у матери подобная симптоматика), данных объективного исследования, выявивших петехиально-пятнистый тип геморрагического синдрома, отсутствия у пациентки других конкурентных заболеваний с возможным развитием геморрагического синдрома, а также принимая во внимание результаты ОАК – выраженную тромбоцитопению. Диагноз постгеморрагическая анемия установлен на основании указаний в анамнезе частых кровотечений и снижения гемоглобина до 94 г/л.

3. Дополнительные исследования, необходимые для подтверждения диагноза: определение времени кровотечения по Duke, времени ретракции кровяного сгустка, АЧТВ, ПТВ, МНО, аутоантител к тромбоцитам (гликопротеинам мембраны тромбоцитов GPIIb/IIIa, GPIb-IX/V), при необходимости – исследование костного мозга.

4. Глюкокортикостероиды (метилпреднизолон) в дозе 1–1,5–2 мг на 1 кг массы тела в сутки в течение 3–4 недель.

Задание 74.

Больной Н., 16 лет, поступил с жалобами на боли и припухлость левого коленного сустава, гематурию, общую слабость. Из анамнеза: с детских лет периодически отмечал носовые и десневые кровотечения, неоднократно появлялись обширные гематомы различной локализации, были гемартрозы локтевой и коленных суставов, у дяди по материнской линии с детства также отмечались поражения суставов, частые длительные носовые кровотечения, частое беспричинное образование обширных гематом). Общее состояние средней тяжести. Положение вынужденное, из-за выраженного болевого синдрома. Кожа и видимые слизистые бледные, чистые. Правый локтевой и правый коленный суставы деформированы. Левый коленный сустав деформирован, болезненный при пальпации, горячий на ощупь. В легких дыхание везикулярное, хрипов нет. Тоны сердца ясные, ритмичные, ЧСС 70 в минуту, АД 120/80 мм.рт.ст. Печень, селезенка не увеличены. Симптом поколачивания отрицательный с обеих сторон. Стул, диурез не нарушен. ОАК: Эритроциты 3,6 г/л, Нв 116,3 г/л, ЦП 0,82. Тромбоциты 180,0 Г/л. Лейкоциты 7,5 г/л, сегментоядерные - 66%, лимфоциты 19%, моноциты 15%. СОЭ 28 мм/ч. Анизоцитоз +; пойкилоцитоз +; микроцитоз+. ОАМ. Реакция нейтральная, уд. вес 1013, белок отриц., эп. кл. плоские 1-2 в пл. зр., лейкоциты 0-1-2 в пл. зрения, эритроциты 10-15 в пл. зрения, неизмененные. Анализ крови биохимический: креатинин 79,3 мкмоль/л. общий белок 79,3 г/л, билирубин 19,5 мкмоль/л, АСТ 0,22 ммоль/л, АЛТ 0,19 ммоль/л, глюкоза крови 4,8 ммоль/л.

Вопросы:

1. Выделите основные синдромы
2. Обоснуйте и сформулируйте предварительный диагноз.
3. Какие методы исследования необходимо провести для уточнения диагноза.
4. Проведите дифференциальную диагностику.

5. Укажите принципы лечения данного заболевания.

Эталон ответа:

1. Основные клинические синдромы: геморрагический с гематомным типом кровоточивости, суставной.

2. Гемофилия, тип А, тяжелая форма, острый гемартроз левого коленного сустава, хронические остеоартрозы правого коленного, обоих локтевых суставов; гематурия. Диагноз поставлен на основании жалоб на боли в левом коленном суставе, данных анамнеза, выявивших наличие у пациента гематомного типа кровоточивости а также частые носовые и десневые кровотечения, данных семейного анамнеза (подобная симптоматика у дяди по материнской линии), основываясь на результатах объективного исследования – припухлость болезненность левого коленного сустава, деформацию коленных и локтевых суставов, принимая во внимание данные лабораторных исследований, выявивших гематурию.

3. Пациенту рекомендовано: определение АЧТВ, времени кровотечения по Duke, времени ретракции кровяного сгустка, ПТВ, МНО, факторов свертывания крови VII, VIII, IX. УЗИ коленного сустава, консультация ортопеда, с целью предотвращения синовита и контрактуры коленного сустава.

4. Гемофилию следует дифференцировать от болезни Виллебранда, в данном случае присутствует поражение суставов, что является характерным именно для гемофилии и очень редко встречается при БВ, кроме того, для БВ характерен петехиально-пятнистый или смешанный тип кровоточивости, чего не наблюдалось у данного пациента. Также возможно дифференцировать от тромбоцитопении, для которой характерны петехии и экхимозы, но не характерны обширные гематомы и поражения суставов.

5. Проведение заместительной терапии (факторами свертывания крови, криопреципитатом вводимым в/в в дозе 800ЕД, содержащим факторы свертывания), адекватная иммобилизация поврежденной конечности и обезболивание. В дальнейшем пациенту назначают постоянную профилактическую терапию концентратами фактора VIII, а также объясняют необходимость применения данных препаратов при первых признаках кровоточивости (терапия по требованию).

Задание 75.

Больная П., 25 лет поступила в гематологическое отделение с жалобами на обильное носовое кровотечение, головокружение, общую слабость и одышку при незначительной физической нагрузке. Считает себя больной с рождения: длительная кровоточивость из царапин, ссадин (в том числе мелких); частые обильные носовые и десневые кровотечения; синяки на теле от незначительных ударов или спонтанные. С 2-х летнего возраста на учете у гематолога. С 11-летнего возраста обильные менструации по 7-10 дней. 2 года назад обильное луночное кровотечение после экстракции зуба. Наследственность по материнской линии отягощена: геморрагии наблюдались у прадеда, бабушки, у двух дядей, матери. Объективно: состояние средней тяжести. Видимые слизистые и кожные покровы бледные. Десны рыхлые, подкравливают. Дыхание в легких везикулярное. Тоны сердца ритмичные, 90 в мин. АД = 130/80 мм рт. ст. Живот мягкий, безболезненный. Печень и селезенка не увеличены. Стул, диурез не нарушен. В ОАК: эр. – $2,97 \times 10^{12}/л$, Нв – 63,0 г/л, ретикул. – 0,5%, тромбоц. – $250 \times 10^9/л$, лейкоц. – $6,6 \times 10^9/л$, баз. – 1%, эоз – 4%, пал. – 1%, нейтр. с/я – 52%, лимф. – 36%, мон. – 6%, СОЭ – 29 мм/ч. В мазке анизоцитоз, пойкилоцитоз, гипохромия и микроцитоз эритроцитов. Железо в сыворотке крови – 5,7 мкмоль/л, ОЖСС – 78,3 мкмоль/л, коэф. насыщения трансферинем железом – 7,28%. Коагулограмма: время свертывания крови – 6 мин 25 сек (N до 5 мин); время кровотечения по Дукке – 9 мин (N до 6 мин), АЧТВ – 45,2 сек (N до 35 с); ПТИ – 88%; ПТВ – 15,6 сек; ТВ – 16,1 сек; МНО – 1,0; фибриноген – 2,25 г/л; адгезия тромбоцитов – 5,9%; агрегация тромбоцитов с АДФ – 53 сек; агрегация тромбоцитов с ристомицином – 35 сек; ретракция кровяного сгустка – 70%, активность фактора VIII – 61%.

Вопросы:

1. Выделите основные клинические синдромы
2. Обоснуйте и поставьте диагноз
3. Нужны ли какие-то дополнительные обследования для подтверждения диагноза.
4. Проведите дифференциальную диагностику.
5. Назначьте лечение.

Эталон ответа:

1. Основные клинические синдромы – геморрагический синдром петехиально-гематомного (смешанного) типа, анемический синдром.

2. Болезнь Виллебранда. Хроническая постгеморрагическая железодефицитная анемия, III степени тяжести (тяжелая). Диагноз поставлен на основании жалоб пациентки на частые носовые и десневые кровотечения, длительную кровоточивость при повреждениях кожи, наличие частых спонтанных гематом, учитывая данные анамнеза (больна с рождения, отягощенный анамнез по геморрагическому синдрому у родственников), принимая во внимание данные объективного исследования (контактная кровоточивость десен) и лабораторных исследований, выявивших нарушение сосудисто-тромбоцитарного и коагуляционного звеньев гемостаза (увеличение времени кровотечения; снижение адгезии и ристомицин-агрегации тромбоцитов; удлинение АЧТВ, времени свертывания крови). Диагноз ЖДА установлен на основании снижения Нв до 63 г/л, снижение содержания железа, повышения ОЖСС.

3. Исследование уровня и активности фактора Виллебранда в крови.

4. Данное состояние возможно дифференцировать с гемофилией и тромбоцитопенией. В пользу БВ указывает наличие петехиально-пятнистого компонента геморрагического синдрома, что не встречается при гемофилии,. Также крайне редко встречается женский пол среди пациентов с гемофилией У пациентки отсутствуют поражения суставов, в лабораторных исследованиях наряду с удлинением АЧТВ, характерным для гемофилии, присутствуют нарушения со стороны тромбоцитарного звена гемостаза, что также свидетельствует в пользу БВ. Клинически заболевание у данной пациентки сходно с тромбоцитопенией, также удлинено время кровотечения, однако нормальное содержание тромбоцитов в сочетании с измененными показателями коагуляционного звена гемостаза позволяют исключить тромбоцитопению.

5. Принципы гемостатической терапии: концентраты фактора VIII, содержащие фактор Виллебранда (иммунат, гемоктин СДТ, Вилате, октанат, криопреципитат).

ОПК- 10:

Задания закрытого типа:

Задание 1. Инструкция: Выберите один правильный ответ.

Для лечения ТЭЛА с низким риском ранней смерти можно использовать все, кроме:

- А) тромболитики;
- В) нефракционированный гепарин;
- С) низкомолекулярные гепарины;
- Д) дабигатран, апиксабан, ривароксабан.

Эталон ответа: А) тромболитики.

Задание 2. Инструкция: Выберите один правильный ответ.

Для длительной профилактики рецидивов ТЭЛА можно использовать все, кроме:

- А) варфарин;
- В) дабигатран, апиксабан, ривароксабан;
- С) нефракционированный гепарин.

Эталон ответа: С) нефракционированный гепарин.

Задание 3. Инструкция: Выберите один правильный ответ.

При использовании варфарина для длительной профилактики рецидивов ТЭЛА целевое значение МНО должно быть в пределах:

- А) 1,5-2,0;
- В) 2,0-2,5;
- С) 2,5-3,0;
- Д) 3,0-3,5.

Эталон ответа: В) 2,0-2,5.

Задание 4. Инструкция: Выберите один правильный ответ.

Основным методом лечения инфаркта легких нетяжелого течения является применение:

- А) антибактериальных средств;
- В) глюкокортикостероидов;
- С) цитостатиков;
- Д) антикоагулянтов;
- Е) хирургического лечения.

Эталон ответа: Д) антикоагулянтов.

Задание 5. Инструкция: Выберите один правильный ответ.

При лечении пневмонии применяются все препараты, кроме одного:

- А) цефтриаксон;
- В) амоксициллин;
- С) левофлоксацин;
- Д) изониазид;
- Е) линезолид.

Эталон ответа: Д) изониазид.

Задание 6. Инструкция: Выберите один правильный ответ.

Основным методом лечения рака легких является применение:

- А) антибактериальных средств;
- В) глюкокортикостероидов;
- С) цитостатиков;
- Д) антикоагулянтов;
- Е) хирургического лечения.

Эталон ответа: Е) хирургического лечения.

Задание 7. Инструкция: Выберите один правильный ответ.

Некроз перегородки носа характерен для:

- А) идиопатического фиброзирующего альвеолита;
- В) экзогенного аллергического альвеолита;
- С) болезни Вегенера;
- Д) синдрома Гудпасчера;
- Е) саркоидоза.

Эталон ответа: С) болезни Вегенера.

Задание 8. Инструкция: Выберите один правильный ответ.

На рентгенограмме органов грудной клетки с двух сторон определяются расширенные, с полициклическими очертаниями корни легких. Других патологических изменений не обнаружено. Данные изменения характерны для:

- А) идиопатического легочного фиброза;

- В) лимфогранулематоза;
- С) центрального рака легких;
- Д) туберкулезного бронхоаденита;
- Е) саркоидоза.

Эталон ответа: Е) саркоидоза.

Задание 9. Инструкция: Выберите один правильный ответ.

На рентгенограмме органов грудной клетки определяется картина «матового стекла». Данные изменения характерны для:

- А) интерстициальной пневмонии;
- В) пневмокониоза;
- С) туберкулеза легких;
- Д) рака легких;
- Е) саркоидоза.

Эталон ответа: А) интерстициальной пневмонии.

Задание 10. Инструкция: Выберите один правильный ответ.

Диагноз гранулематоз Вегенера достоверно подтверждается:

- А) обнаружением в крови антител к базальной мембране;
- В) гистологическим обнаружением гранулем в тканях и артериях среднего калибра;
- С) компьютерной томографией органов грудной клетки;
- Д) МРТ органов грудной клетки;
- Е) биохимический анализ крови.

Эталон ответа: В) гистологическим обнаружением гранулем в тканях и артериях среднего калибра.

Задание 11. Инструкция: Выберите один правильный ответ.

Причиной парадоксального пульса при перикардите является:

- А) снижение наполнения левого желудочка на вдохе;
- В) повышение наполнения левого желудочка на вдохе;
- С) присоединение фибрилляции предсердий;
- Д) снижение наполнения левого желудочка на выдохе.

Эталон ответа: А) снижение наполнения левого желудочка на вдохе.

Задание 12. Инструкция: Выберите один правильный ответ.

Что не характерно для сердечных болей при остром фибринозном перикардите?

- А) носят постоянный, длительный и однообразный характер;
- В) ослабевают при наклоне грудной клетки вперед;
- С) усиливаются при глубоком вдохе и кашле;
- Д) купируются приемом нитроглицерина.

Эталон ответа: Д) купируются приемом нитроглицерина.

Задание 13. Инструкция: Выберите один правильный ответ.

Для воспалительного перикардального синдрома характерны все критерии, кроме:

- А) перикардитическая боль в груди;
- В) перикардальные шумы;
- С) появление глубокого Q, подъема ST инверсии Т на ЭКГ;
- Д) появление или нарастание перикардального выпота.

Эталон ответа: С) появление глубокого Q, подъема ST инверсии Т на ЭКГ.

Задание 14. Инструкция: Выберите один правильный ответ.

С каким заболеванием чаще всего приходится дифференцировать констриктивный перикардит?

- А) дилатационная кардиомиопатия;
- В) гипертрофическая кардиомиопатия;
- С) рестриктивная кардиомиопатия;
- Д) острый инфаркт миокарда.

Эталон ответа: С) рестриктивная кардиомиопатия.

Задание 15. Инструкция: Выберите один правильный ответ.

Какое лечение рекомендуется пациенту с экссудативным перикардитом и развившейся тампонадой сердца?

- А) неотложный перикардиоцентез;
- В) вазодилататоры;
- С) диуретики;
- Д) кортикостероиды.

Эталон ответа: А) неотложный перикардиоцентез.

Задание 16. Инструкция: Выберите один правильный ответ.

Стадия острой левожелудочковой недостаточности IV степени по KILLIP соответствует:

- А) интерстициальному отеку легких;
- В) кардиогенному шоку;
- С) остановке кровообращения;
- Д) альвеолярному отеку легких.

Эталон ответа: В) кардиогенному шоку.

Задание 17. Инструкция: Выберите один правильный ответ.

Показанием к назначению морфина является:

- А) тромбоэмболия легочной артерии;
- В) неукротимая рвота;
- С) тахикардия;
- Д) отек легкого.

Эталон ответа: Д) отек легкого.

Задание 18. Инструкция: Выберите один правильный ответ.

При острой левожелудочковой недостаточности предпочтение отдают:

- А) фуросемиду;
- В) маннитулу;
- С) спиронолактону;
- Д) гидрохлортиазиду.

Эталон ответа: А) фуросемиду.

Задание 19. Инструкция: Выберите один правильный ответ.

Наиболее частым осложнением истинного кардиогенного шока является:

- А) фибрилляция желудочков;
- В) атриовентрикулярная тахикардия;
- С) электромеханическая диссоциация;
- Д) тахисистолическая форма мерцательной аритмии.

Эталон ответа: А) фибрилляция желудочков.

Задание 20. Инструкция: Выберите один правильный ответ.

Пациенту с отеком легких, развившемся на фоне пароксизма фибрилляции предсердий, показано назначение:

- А) постановки временной электрокардиостимуляции;
- В) в/в введения нитроглицерина;
- С) в/в введения метопролола;
- Д) электрокардиоверсии.

Эталон ответа: Д) электрокардиоверсии.

Задание 21. Инструкция: Выберите один правильный ответ.

При сочетании АГ и ИБС рекомендовано применение следующей комбинации антигипертензивных препаратов:

- А) пролонгированный дигидропиридиновый антагонист кальция и бета-адреноблокатор;
- В) бета-адреноблокатори диуретик;
- С) альфа-адреноблокатор и антагонист кальция;
- Д) антагонист кальция и диуретик.

Эталон ответа: А) пролонгированный дигидропиридиновый антагонист кальция и бета-адреноблокатор.

Задание 22. Инструкция: Выберите один правильный ответ.

Показаниями к проведению нефробиопсии у пациентов с ренальным ОПП неясной этиологии являются все, кроме:

- А) наличие анурии или продолжительной олигурии (более 2-3 нед);
- В) быстро прогрессирующий нефритический синдром;
- С) наличие выраженной артериальной гипертензии в отсутствии признаков гиперволемии (после коррекции артериального давления);
- Д) наличие единственной функционирующей почки (врожденная или приобретенная патология).

Эталон ответа: Д) наличие единственной функционирующей почки (врожденная или приобретенная патология).

Задание 23. Инструкция: Выберите один правильный ответ.

Заболевание, с которым не следует дифференцировать болезнь Крона:

- А) язвенный колит;
- В) синдром раздраженного кишечника;
- С) дизентерия;
- Д) бруцеллез;
- Е) язвенная болезнь 12-п кишки.

Эталон ответа: Д) бруцеллез.

Задание 24. Инструкция: Выберите один правильный ответ.

Тактика терапевта при остром холецистите:

- А) холод на живот, госпитализация;
- В) грелка на область печени;
- С) «слепое зондирование»;
- Д) желчегонные средства в амбулаторных условиях.

Эталон ответа: А) холод на живот, госпитализация.

Задание 25. Инструкция: Выберите один правильный ответ.

В лечении язвенной болезни, ассоциированной с хеликобактерией, применяются все, кроме:

- А) омепразол + кларитромицин + метранидазол
- В) омепразол + кларитромицин + амоксициллин
- С) субцитрат висмута + амоксициллин + метранидазол
- Д) субцитрат висмута + амоксициллин + метранидазол + омепразол/ранитидин

Е) антациды + ранитидин + лактобактерин

Эталон ответа: Е) антациды + ранитидин + лактобактерин.

Задания открытого типа:

Задание 1.

У роженицы М., 35 лет, в послеродовом периоде появились сильные боли в грудной клетке, резкая одышка смешанного характера с потерей сознания.

Объективно: общее состояние тяжелое, кожа холодная, влажная. Отмечается цианоз лица. ЧДД до 30 в 1 минуту. При аускультации дыхание в правой половине грудной клетки резко ослаблено, единичные сухие хрипы, в нижних отделах незвучные мелкопузырчатые хрипы. Шейные вены набухшие, пульс ритмичный 100 в 1 минуту. АД - 90/60 мм рт. ст. Сердечные тоны приглушены, расщепление второго тона над легочной артерией. Живот мягкий безболезненный.

Общий анализ крови: эритроциты - $4,5 \times 10^{12}/л$, Нв - 135 г/л, СОЭ - 15 мм/час, лейкоциты - $9,5 \times 10^{12}/л$, п - 2%, с - 65%, э - 2%, м - 10%, л - 21%.

Время свертывания - 4 мин., ЛДГ - 4,2 мкмоль/ч/л.

Общий анализ мочи: цвет соломенно-желтый, реакция кислая, уд. вес - 1016, лейкоциты - 1-2 в п/зр., эп. клетки - 1-2 в п/зр.

Вопросы:

1. Установите предварительный диагноз.
2. Определите клиническую вероятность предполагаемого заболевания по модифицированной Женевской шкале.
3. Оцените состояние гемодинамики.
4. Оцените риск раннего летального исхода.
5. Учитывая состояние гемодинамики, какое исследование следует незамедлительно выполнить у постели пациентки?
6. Какой результат исследования вы ожидаете получить?

Эталон ответа:

1. Предварительный диагноз: тромбоэмболия легочной артерии, шок, острая дыхательная недостаточность.

2. Степень клинической вероятности ТЭЛА умеренная; по модифицированной Женевской шкале – 5 баллов (ЧСС > 95 уд/мин).

3. Гемодинамика нестабильная. Имеется обструктивный шок. Его критерии: САД < 90 мм рт.ст., гипоперфузия органов (нарушение ментального статуса, холодная влажная кожа).

4. Риск раннего летального исхода высокий из-за наличия шока. Индекс PESI высокий – 90 баллов.

5. Учитывая нестабильность гемодинамики, следует незамедлительно выполнить ЭХОКГ у постели пациентки.

6. В результате исследования будут получены признаки дисфункции правого желудочка (тромбоз правых отделов сердца, увеличение диастолического размера правого желудочка, соотношение размеров правого и левого желудочков более 1, систолическое сглаживание межжелудочковой перегородки).

Задание 2.

У женщины М., 39 лет через день после длительного авиаперелета внезапно появились боли в грудной клетке, резкая одышка, потеряла сознание. Регулярно принимает гормональные противозачаточные препараты. Страдает ожирением. Три года назад перенесла тромбоз левой голени.

Объективно: Общее состояние тяжелое, сознание присутствует, отмечается сине-багровый цианоз верхней части тела, кожа влажная, холодная, избыточный вес. Дыхание

поверхностное до 32 в одну минуту. При аускультации дыхание ослаблено, средне- и мелкопузырчатые незвучные хрипы над всей поверхностью легких. Шейные вены набухшие, пульс нитевидный 112 ударов в минуту, тоны сердца глухие. Артериальное давление 90/40 мм рт.ст. Живот увеличен, пальпации не доступен.

1. Установить предварительный диагноз;
2. Укажите факторы риска и определите клиническую вероятность предполагаемого заболевания по модифицированной Женевской шкале;
3. Оцените состояние гемодинамики;
4. Оцените риск раннего летального исхода;
5. Учитывая состояние гемодинамики, какое исследование следует незамедлительно выполнить у постели пациентки?
6. Какой результат исследования вы ожидаете получить?
7. Определить тактику лечения пациентки;
8. В случае благоприятного исхода дайте рекомендации по профилактике.

Эталон ответа:

1. Предварительный диагноз: Тромбоэмболия легочной артерии, шок, острая дыхательная недостаточность.

2. Степень клинической вероятности ТЭЛА умеренная; по модифицированной Женевской шкале – 8 баллов (ЧСС > 95 уд/мин, ТГВ в анамнезе). Факторы риска: ожирение, авиаперелет, прием гормональных контрацептивов, тромбоз левого голени в анамнезе.

3. Гемодинамика нестабильная. Имеется обструктивный шок. Его критерии: САД < 90 мм рт.ст., гипоперфузия органов (нарушение ментального статуса, холодная влажная кожа).

4. Риск раннего летального исхода высокий из-за наличия шока. Индекс PESI высокий – 130 баллов.

5. Учитывая нестабильность гемодинамики, следует незамедлительно выполнить ЭхоКГ пациентке.

6. В результате исследования будут получены признаки дисфункции правого желудочка (тромбоз правых отделов сердца, увеличение диастолического размера правого желудочка, соотношение размеров правого и левого желудочков более 1, систолическое сглаживание межжелудочковой перегородки).

7. Тактика лечения пациентки: лечение шока, дыхательной недостаточности, тромболитическая или эмболэктомия.

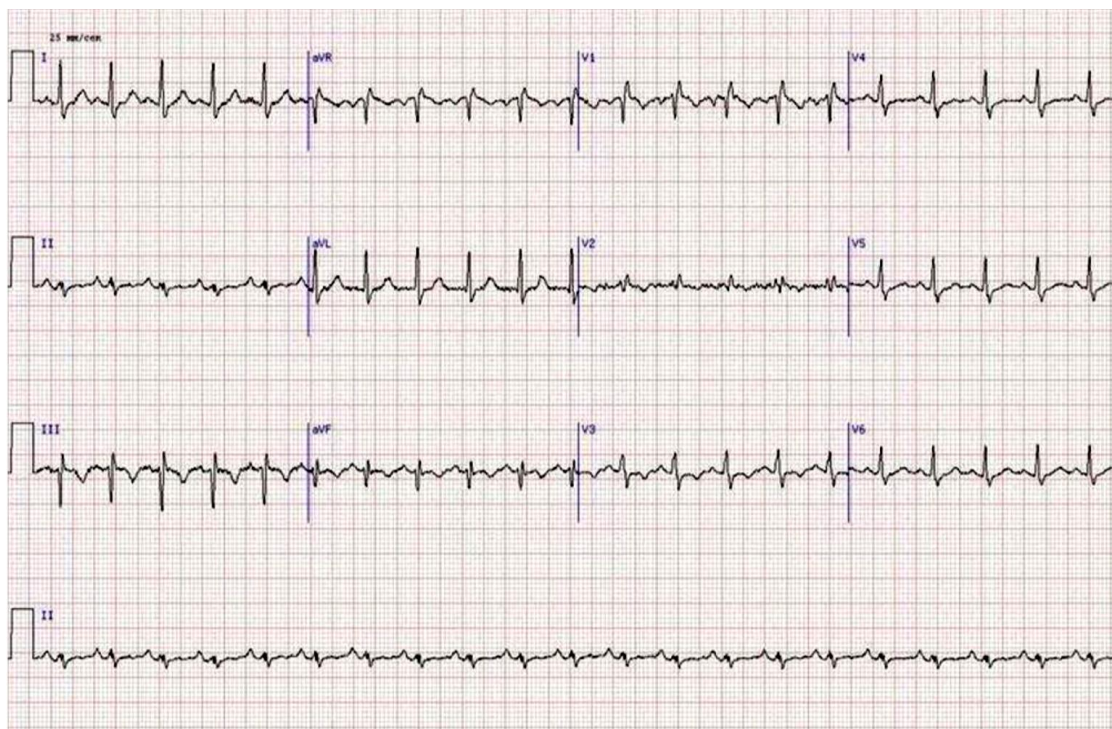
8. Прием оральных антикоагулянтов (варфарин или ПОАК) длительно (не менее 12 мес.). Отмена гормональных контрацептивов. Снижение массы тела.

Задание 3.

Больная Т., 35 лет, офис-менеджер, доставлена бригадой скорой медицинской помощи в приемное отделение городской больницы в связи с внезапно начавшимся приступом одышки смешанного характера, сердцебиением, колющей болью в прекардиальной области, головокружением и общей слабостью. В анамнезе отмечено, что за 5 суток до приступа одышки у больной появились мягкий отек правой нижней конечности от стопы до паховой складки, незначительный цианоз и умеренная болезненность конечности. В последующем указанные симптомы сохранялись, пыталась лечиться самостоятельно, используя различные мази с антибиотиками и спиртовые компрессы. Настоящий приступ одышки возник впервые в конце продолжительного рабочего дня на фоне полного благополучия.

Из анамнеза жизни известно, что пациентка работает в офисе и проводит большую часть времени в положении сидя, ведет малоподвижный образ жизни, курит, применяет комбинированные оральные контрацептивы.

ЭКГ пациентки Т., 35 лет



Объективно: состояние тяжелое. Кожа и видимые слизистые бледные, чистые, видимая пульсация шейных вен. Отмечается отек правой нижней конечности, мягкий и теплый наощупь, распространяющийся от уровня стопы до верхней трети бедра со слабо выраженным цианозом, умеренной болезненностью при пальпации и сохраненной пульсацией на артериях стопы, подколенной и общей бедренной артериях. Суставы без патологии. Грудная клетка правильной формы. Перкуторно над легкими ясный легочный звук. Дыхание везикулярное, хрипов нет, частота дыхания - 25 в минуту. Пульс одинаковый на обеих лучевых артериях, слабого наполнения, 110 в минуту, АД - 90/65 мм рт. ст. Акцент II-тона в точке выслушивания клапана легочной артерии. Шумов нет. Живот симметричный, мягкий, безболезненный во всех отделах при поверхностной и глубокой пальпации. Печень выступает из-под реберной дуги на 1 см. Симптом поколачивания отрицательный. Индекс массы тела более 31 кг/м². Субфебрилитет.

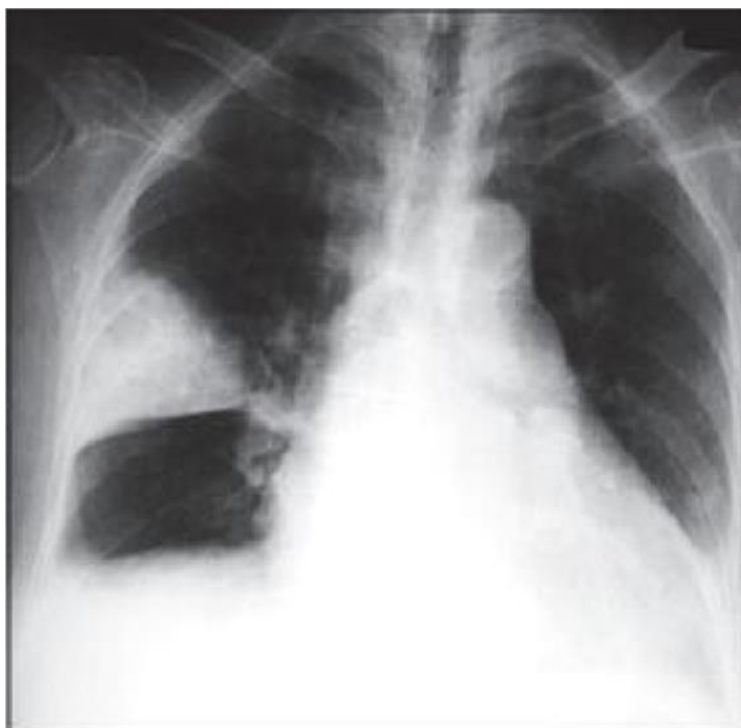При лабораторных и инструментальных исследованиях выявлены следующие данные:

Общий анализ крови: гемоглобин - 130 г/л, эритроциты - $4,1 \times 10^{12}$ /л, лейкоциты - $5,7 \times 10^9$ /л, эозинофилы - 1%, палочкоядерные нейтрофилы - 10%, сегментоядерные нейтрофилы - 50%, лимфоциты - 35%, моноциты - 4%; СОЭ - 24 мм/ч.

Общий анализ мочи: соломенно-желтая, прозрачная, рН кислая, удельный вес - 1010, эпителий - 2-4 в поле зрения, эритроциты, цилиндры, соли не определяются.

Биохимическое исследование крови: билирубин общий - 12,8 мкмоль/л, креатинин - 0,093 ммоль/л, глюкоза - 6,9 ммоль/л, холестерин - 6,2 ммоль/л, калий - 3,7 ммоль/л, общий белок - 75 г/л, фибриноген - 8,2 г/л, СРБ - 25 мг/л.

Рентгенография органов грудной клетки пациентки Т., 35 лет



1. Выделите синдромы, определите ведущий;
2. Интерпретируйте представленную электрокардиограмму;
3. Сформулируйте диагноз;
4. Составьте план дополнительных обследований;
5. Назначьте лечение.

Эталон ответа:

1. Синдром дыхательной недостаточности, синдром острого легочного сердца, болевой синдром в грудной клетке, синдром венозной недостаточности, интоксикационный синдром. Ведущий – синдром острого легочного сердца.

2. Ритм синусовый, тахикардия, острая перегрузка правых отделов сердца, симптом SI-QIII-TIII, неполная блокада правой ножки пучка Гиса.

3. Острый тромбоз общей бедренной вены справа. Массивная тромбоэмболия легочной артерии. Острое легочное сердце.

4. План обследования:

-Рентгенография органов грудной клетки.

-D-димер.

-Тропонины Т и I.

-Эхо-кардиография.

-Цветное дуплексное сканирование вен нижних конечностей и таза.

-Компьютерная томография органов грудной клетки.

-Коронароангиография.

5. Проведение системного лекарственного тромболитика (Стрептокиназа 250 000 МЕ в качестве нагрузочной дозы за 30 минут, далее 100 000 МЕ/ч в течение 12-24 часов, либо Альтеплаза 100 мг в/в в течение 2 часов), антикоагулянтная терапия (Нефракционированный гепарин - 5000-10000 ЕД в/в струйно, затем постоянная инфузия 10-15 Ед/кг/мин – 5-7 дней либо низкомолекулярный Гепарин – фраксипарин 0,1 мл на 10 кг массы в течение 10 дней; Варфарин – за 5 дней до отмены Гепарина под контролем МНО, в течение 6-12 месяцев).

Альтернативой комбинации парентеральных антикоагулянтов с Варфарином являются: Ривароксабан 15 мг 2 раза в день – 3 недели, затем 20 мг/сут или Апиксабан 10 мг 2 раза в

день – 7 дней, затем 5 мг 2 раза в день. Инотропы (Добутамин 5-20 мкг/кг/мин или Допамин 5-30 мкг/кг/мин в/в инфузия), ингаляция кислородом (6-8 литров/мин), эластическая компрессия нижних конечностей, в подостром периоде физиопроцедуры, назначение НПВС, флеботоников. При наличии флотирующего тромба в просвете вены – установка съемного кава-фильтра.

Задание 4.

Больной А., 52 лет, 3 день после операции аппендэктомии. При попытке подняться с постели внезапно появилась одышка, сухой кашель, давящая боль по всей передней поверхности грудной клетки, резкая общая слабость, через сутки присоединилось кровохаркание.

Объективно: состояние средней тяжести, цианоз, набухание шейных вен. В легких дыхание везикулярное, хрипов нет. Частота дыхательных движений 36 в минуту. Тоны сердца приглушены, ритм правильный, акцент 2 тона на легочной артерии.

ЭКГ: правограмма, глубокий зубец S в I отведении, зубец Q в III отведении, глубиной 1/3 зубца R и продолжительностью 0,02 секунды. Депрессия сегмента ST и отрицательный зубец T в V1–V3 отведениях, высокие зубцы R в стандартных отведениях.

1. Поставьте наиболее вероятный диагноз;
2. Какие методы исследования необходимы в данном случае;
3. Какое лечение следует назначить данному больному;
4. С какими заболеваниями следует провести дифференциальный диагноз?

Эталон ответа:

1. Предварительный диагноз: Постоперационная тромбоэмболия легочной артерии.

2. План обследования: общий анализ крови и мочи; биохимический анализ крови: общий белок, белковые фракции, билирубин, аминотрансферазы, ЛДГ общая и по фракциям, серомукоид, фибрин; ЭКГ в динамике; рентгенологическое исследование легких; вентиляционно-перфузионное сканирование легких, исследование коагулограммы и D-димера в плазме крови; ЭХОКГ; селективная ангиопульмонография, инструментальная диагностика флеботромбозов нижних конечностей.

3. Тромболитическая терапия: рекомбинантный тканевой активатор плазминогена, гепаринотерапия до 30 000 ЕД в сутки, постоянная оксигенотерапия через носовой катетер (в ряде случаев искусственная вентиляция легких), за 3-5 дней до отмены Гепарина назначают Варфарин, Синкумар, при шоке – Добутамин, при инфаркт-пневмонии – антибиотики (нежелателен Пенициллин), облегчение боли. Катетерные и хирургические эмболэктомии. Установка кава-фильтров. Антиагреганты.

4. Дифференциальную диагностику следует провести со следующими заболеваниями: Инфаркт миокарда, расслаивающая аневризма аорты, долевая пневмония, пневмоторакс, острый перикардит.

Задание 5.

Женщина А., 44 лет, менеджер, обратилась в поликлинику с жалобами на приступы удушья и одышку после физической нагрузки и появляющиеся спонтанно ночью, а также дискомфорт в груди.

Анамнез заболевания: больная впервые заболела после тяжелой пневмонии 11 лет назад. Затем приступы удушья повторялись после физической нагрузки и во время простудных заболеваний, купирующиеся ингаляцией Сальбутамола (3-4 раза в сутки). Пациентка перенесла внебольничную 2-стороннюю бронхопневмонию и острый аппендицит. Наличие аллергических заболеваний у себя и родственников отрицает. Гемотрансфузий не было. Вредных привычек нет.

Объективно: состояние удовлетворительное, сознание ясное. Кожа и слизистые чистые физиологической окраски. Язык влажный. Лимфоузлы не увеличены. При перкуссии легких – коробочный звук, при аускультации – жесткое дыхание, сухие хрипы по всем

легочным полям, свистящие при форсированном выдохе. Частота дыхательных движений 19 в минуту. Границы сердца не изменены. Тоны сердца приглушены, ритмичны. АД - 135/90 мм рт. ст. Пульс – 67 ударов в минуту, хорошего наполнения и напряжения. Живот мягкий, безболезненный. Печень, селезенка не увеличены. Стул, диурез в норме.

Общий анализ крови: гемоглобин – 123 г/л, эритроциты – $3,8 \times 10^{12}$ /л, лейкоциты - $8,9 \times 10^9$ /л, палочкоядерные нейтрофилы – 3%, сегментоядерные нейтрофилы – 63%, эозинофилы – 5%, моноциты – 6%, лимфоциты – 13%; СОЭ - 19 мм/ч.

Биохимический анализ крови: общий билирубин - 5,3 мкм/л; общий белок - 82 г/л, мочевины - 4,7 ммоль/л.

Общий анализ мочи: удельный вес - 1028, белок - отриц., эпителий - 1-3 в поле зрения.

Анализ мокроты: слизистая, без запаха. При микроскопии: лейкоциты - 5-6 в поле зрения, эозинофилы - 10-12 в поле зрения, клетки эпителия бронхов, единичные альвеолярные макрофаги. ВК (бациллы Коха) - отриц. (3-кратно).

Рентгенография органов грудной клетки: повышена прозрачность легочных полей, уплощение и низкое стояние диафрагмы. Легочный рисунок усилен. Корни легких увеличены, тень усилена. Тень сердца увеличена в поперечнике.

- 1.Предположите вероятный диагноз;
- 2.Обоснуйте предварительный диагноз;
- 3.Составьте план дополнительного обследования;
- 4.Проведите дифференциальный диагноз;
- 5.Составьте план лечения (назовите необходимые группы лекарственных препаратов).

Эталон ответа:

1.Предварительный диагноз: Бронхиальная астма, среднетяжелое недостаточно контролируемое течение. ДН 0.

2.Диагноз поставлен на основании жалоб больной на приступы удушья, одышку после физической нагрузки, возникающие спонтанно ночью, на дискомфорт в груди; анамнеза жизни (приступы повторяются после физической нагрузки и во время простудных заболеваний; приступы удушья купировала ингаляцией Сальбутамола (3-4 раза в сутки)); данных объективного исследования (в легких перкуторно - коробочный звук, аускультативно – дыхание жесткое, сухие хрипы над легочными полями, свистящие при форсированном выдохе); данных лабораторных методов (в мокроте: эозинофилы - 10-12 в поле зрения, лейкоциты - 5-6 в поле зрения); данных инструментальных методов исследования (повышена прозрачность легочных полей, усиленный легочный рисунок, увеличены корни легких).

3.План обследования: А) Исследование функции внешнего дыхания: спирометрия (определение объема форсированного выдоха за 1 секунду - ОФВ₁ и форсированной жизненной емкости легких - ФЖЕЛ). Б) Тест с бронхолитиком (тест на обратимость бронхообструкции). В) Аллергологическое обследование (кожные пробы, определение специфических IgE в сыворотке крови, ингаляционные провокационные тесты с аллергенами). Г) Рентгенография органов грудной клетки (для исключения альтернативного диагноза).

4.Для хронической обструктивной болезни легких характерно длительное предшествующее курение или наличие других факторов риска, медленное нарастание респираторных симптомов, постоянное или интермитирующее покашливание днем, прогрессирующая одышка, наличие необратимой бронхиальной обструкции, редко присутствует эозинофилия мокроты. Начинается в среднем возрасте.

5.Терапия:

А) Диета: стол №15.

Б)Ингаляционные глюкокортикостероиды в низких дозах в сочетании с длительно действующими бета2-агонистами.

Альтернатива: ингаляционные глюкокортикостероиды в средних или высоких дозах или ингаляционные глюкокортикостероиды в низких дозах в сочетании с антилейкотриеновыми рецепторами.

В) Ингаляционные β_2 – агонисты быстрого действия при потребности или комбинация ингаляционных глюкокортикостероидов в низких дозах в сочетании с Формотеролом.

Задание 6.

Больная С., 34 лет, обратилась к участковому терапевту с жалобами на учатившиеся в течение последнего месяца приступы удушья, которые сопровождаются слышимыми на расстоянии свистящими хрипами, кашлем с выделением небольшого количества вязкой мокроты, после чего наступает облегчение. Подобные состояния беспокоят около 2 лет, не обследовалась.

В анамнезе пациентка отмечает аллергический ринит. Ухудшение состояния связывает с переходом на новую работу в библиотеку. В течение последнего месяца симптомы возникают ежедневно, ночью 3 раза в неделю, нарушают активность и сон.

Объективно: общее состояние удовлетворительное. Нормостенического телосложения. Кожные покровы бледно-розового цвета, высыпаний нет. Периферические отеки отсутствуют. Над легкими дыхание жесткое, выслушиваются рассеянные сухие свистящие хрипы. ЧДД - 18 в минуту. Тоны сердца ясные, ритм правильный, ЧСС – 72 удара в минуту. АД – 120/80 мм рт. ст. Живот при пальпации мягкий, безболезненный.

Общий анализ крови: эритроциты - $4,2 \times 10^{12}/л$, гемоглобин - 123 г/л, лейкоциты - $4,8 \times 10^9/л$, эозинофилы - 16%, сегментоядерные нейтрофилы - 66%, лимфоциты - 18%, моноциты - 2%, СОЭ - 10 мм/ч.

Общий анализ мокроты: слизистая, лейкоциты - 5-7 в поле зрения, плоский эпителий - 7-10 в поле зрения, детрит в небольшом количестве, спирали Куршманна.

Рентгенограмма органов грудной клетки: инфильтративных теней в легких не определяется. Диафрагма, тень сердца, синусы без особенностей.

Спирометрический тест. Исходные данные: ЖЕЛ - 82%, ОФВ₁ - 62%, ФЖЕЛ - 75%. Через 15 минут после ингаляции 800 мкг Сальбутамола: ОФВ₁ - 78%.

1. Сформулируйте диагноз. Обоснуйте степень тяжести заболевания;
2. Как проводится проба с бронходилататором? Оцените результаты;
3. Какие исследования необходимо провести для подтверждения диагноза?
4. Назначьте лечение.

5. Имеются ли показания к назначению ингаляционных глюкокортикоидов в данном случае?

Эталон ответа:

1. Бронхиальная астма, смешанная, персистирующая, средней степени тяжести, обострение. Степень тяжести астмы (персистирующая, средней тяжести) определяется на основании количества дневных приступов (ежедневно), ночных симптомов (3 раза в неделю).

2. Спирометрия с использованием ингаляционного бронхолитика быстрого действия. Критерием обратимости бронхиальной обструкции служит прирост ОФВ₁ $\geq 15\%$. У данной пациентки обструкция является обратимой.

3. Спирометрия, оценка аллергологического статуса, рентгенография органов грудной клетки.

4. А) Обучение пациентов. Б) Контроль окружающей среды. В) Медикаментозное лечение начинаем с 3 ступени. Для быстрого снятия симптомов используются бронходилататоры ингаляционные короткого действия: Сальбутамол, Фенотерол или комбинированный препарат Беродуал (Фенотерол + Ипратропия бромид). Для контроля бронхиальной астмы - низкие дозы ингаляционных глюкокортикостероидов + β_2 -агонист длительного действия.

5. Да, у данной пациентки имеются показания к назначению ингаляционных глюкокортикоидов. При этом следует помнить о местных нежелательных эффектах: орофарингеальный кандидоз, дисфония, кашель из-за раздражения верхних дыхательных путей.

Профилактика: применение ингаляторов со спейсерами, промывание полости рта и горла водой с последующим сплевыванием после ингаляции.

Системные побочные эффекты зависят от дозы: угнетение коры надпочечников, склонность к образованию синяков, снижение минеральной плотности костной ткани.

Задание 7.

Пациент Б., 62 лет, на приеме у терапевта жалуется на общую слабость, повышенную утомляемость, кашель с выделением небольшого количества слизистой мокроты, одышку при незначительной физической нагрузке (подъём на 1 этаж, ходьба в умеренном темпе).

Выраженность симптомов по «Оценочному тесту по ХОБЛ» (САТ) 28 баллов.

Курит по 1 пачке сигарет в день в течение 35 лет, индекс курильщика = 35 пачка/лет. В течение многих лет беспокоит кашель с мокротой по утрам. Иногда субфебрильная температура. 3 года назад появилась постепенно усиливающая одышка, отеки на голенях. При усилении одышки применял беродуал. В последние годы участились обострения в связи с простудой до 3 раз в год. В прошлом году один раз был госпитализирован в стационар с обострением.

Объективно: гиперстенического телосложения, повышенного питания. ИМТ – 28 кг/м². Выраженный диффузный цианоз. Грудная клетка обычной конфигурации. При перкуссии лёгочный звук, в нижних отделах с коробочным оттенком. Дыхание жёсткое, с удлинённым выдохом, рассеянные сухие свистящие хрипы. ЧДД – 24 в минуту. Границы сердца расширены вправо, акцент 2 тона над лёгочной артерией. ЧСС – 85 ударов в минуту. АД - 130/80 мм рт.ст. Шейные вены в положении лёжа набухают. Печень пальпируется на 2 см ниже края реберной дуги. Отмечаются отеки нижних конечностей.

Общий анализ крови: эритроциты – $4,6 \cdot 10^9$ /л, Hb – 166 г/л, лейкоциты – $6,2 \cdot 10^9$ /л (лейкоцитарная формула – без особенностей), СОЭ – 14 мм/ч.

Спирометрия: ОФВ₁=30,0% от должной величины, ОФВ₁/ФЖЕЛ=0,6.

Пульсоксиметрия: SaO₂=87%.

ЭКГ – признаки гипертрофии правого желудочка и правого предсердия.

Результаты рентгенограммы органов грудной клетки: лёгочный рисунок усилен, деформирован. Корни деформированы, уплотнены.

1. Предположите наиболее вероятный диагноз;

2. Обоснуйте поставленный диагноз;

3. Назначьте терапию.

Эталон ответа:

1. Предварительный диагноз: Хроническая обструктивная болезнь легких, III степень тяжести нарушения бронхиальной проходимости, стабильное течение с выраженными симптомами (САТ-28) и частыми обострениями.

Осложнения: Дыхательная недостаточность II степени. Хроническое легочное сердце, декомпенсированное. ХСН IIА, ФК III.

2. Диагноз «ХОБЛ» установлен на основании жалоб больного на кашель с выделением мокроты и одышку, возникающую при незначительной физической нагрузке (подъём на 1 этаж, ходьба в умеренном темпе), наличия в анамнезе фактора риска (курит по 1 пачке сигарет в день в течение 35 лет, индекс курильщика = 35 пачка/лет), признаков бронхиальной обструкции (сухие свистящие хрипы, снижение ОФВ₁/ФЖЕЛ <0,7 и снижение ОФВ₁), рентгенологических данных. Степень нарушения бронхиальной проходимости установлена на основании данных спирометрии (ОФВ₁=30% от должных значений). Стабильное течение основного заболевания с выраженными симптомами

определено согласно «Оценочному тесту по ХОБЛ» - САТ 28 баллов с частыми обострениями (до 3 раз в год).

Диагноз «ХЛС, декомпенсация» и стадия хронической сердечной недостаточности поставлены на основании данных ЭКГ и клинических признаков правожелудочковой недостаточности (увеличение печени, отеки нижних конечностей, набухание шейных вен).

Степень дыхательной недостаточности определена на основании выраженности одышки (при незначительной физической нагрузке) и данных пульсоксиметрии.

3. Немедикаментозные мероприятия: 1) прекращение курения, 2) легочная реабилитация (физические тренировки, нутритивная поддержка), 3) кислородотерапия и респираторная поддержка (при необходимости). Б. Вакцинация от гриппа и короновиральной инфекции, противопневмококковая вакцинация для снижения риска обострений ХОБЛ.

Поскольку пациент относится к группе D по классификации GOLD с учетом выраженности симптомов и частых обострений заболевания, то больному показано назначение одного из вариантов лечения:

1) комбинированная терапия ингаляционными глюкокортикостероидами (ИГКС) и длительно-действующими бета₂-агонистами (ДДБА) (Флютиказон 500 мкг/Сальметерол 50 мкг или Будесонид 320 мкг/Формотерол 9 мкг – по 2 ингаляции в сутки);

2) длительно-действующие антихолинергические препараты (Тиотропия бромид 18 мкг 1 ингаляция в сутки),

3) комбинированная терапия: ИГКС / ДДБА + блокатор М-холинорецепторов: формотерол/ будесонид (Флютиказон 500 мкг/Сальметерол 50 мкг или Будесонид 320 мкг/Формотерол 9 мкг – по 2 ингаляции в сутки) + Тиотропия бромид (18 мкг 1 раз в день, ингаляционно). В дальнейшем, при улучшении функции легких (ОФВ₁ > 50% от должного) и без повторных обострений, рекомендуется постепенная отмена ИГКС со ступенчатым уменьшением его дозы в течение 3 месяцев.

Альтернативной терапией является комбинация ИГКС + ДДБА (Флютиказон 500 мкг/Сальметерол 50 мкг или Будесонид 320 мкг/Формотерол 9 мкг – по 2 ингаляции в сутки) с ингибитором фосфодиэстеразы-4 (Рофлумиласт таблетки 0,5 мг 1 раз в день). Либо комбинация длительно-действующих антихолинергических препаратов (Тиотропия бромид 18 мкг 1 ингаляция в сутки) с ингибитором фосфодиэстеразы-4 (Рофлумиласт таблетки 0,5 мг 1 раз в день).

Возможно назначение короткодействующих бронхолитиков бета-агонистов (например, Формотерол 12 мкг, ингаляционно) или антихолинергических средств (например, Ипратропия бромид 40 мкг, ингаляционно) по требованию.

Для лечения хронической сердечной недостаточности и легочного сердца следует назначить: 1) блокатор кальциевых каналов дигидропиридинового ряда – Амлодипин начиная с 2,5 мг в сутки, увеличивая постепенно дозировку до 10 мг в сутки в зависимости от переносимости препарата и появления побочных эффектов (отеки нижних конечностей и гипотония), 2) ингибитор АПФ – Лизиноприл 2,5 - 5 мг 1 раз в день или блокатор рецепторов ангиотензина II - Кандесартан 8 мг/сут под контролем АД, 3) бета-адреноблокаторы – Небиволол 1,25 мг 1 раз в день утром под контролем ЧСС и АД, 4) диуретики - Торасемид 2,5-5 мг утром под контролем АД, 5) антагонисты альдостерона - Спиринолактон 25-50 мг утром.

Задание 8.

Мужчина С., 70 лет, обратился к терапевту с жалобами на кашель с небольшим количеством трудно отделяемой слизисто-гноющей мокротой, одышку при незначительной физической нагрузке, повышение температуры тела до 37,4°C, появившимися после переохлаждения.

Кашель с мокротой отмечает в течение 10 лет. Обострения заболевания 3-4 раза в год в осенне-зимний период. Около 2 лет назад появилась одышка при физической нагрузке, мокрота стала отходить с трудом. Пациент курит 30 лет по 1 пачке в день.

При осмотре: лицо одутловатое, отмечается теплый цианоз, набухание шейных вен на выдохе. Грудная клетка бочкообразной формы. Над лёгочными полями перкуторный звук с коробочным оттенком. Дыхание равномерно ослаблено, с обеих сторон выслушиваются сухие свистящие хрипы. ЧДД - 24 в минуту. Тоны сердца приглушены, акцент 2 тона на лёгочной артерии, там же выслушивается диастолический шум, ритм правильный. ЧСС - 90 ударов в минуту. АД - 130/80 мм рт. ст. Живот мягкий, безболезненный. Печень и селезёнка не пальпируются. Периферических отёков нет.

Общий анализ крови: гемоглобин - 165 г/л, лейкоциты - $9,2 \times 10^9$ /л, эозинофилы - 1%, нейтрофилы - 73%, лимфоциты - 26%, СОЭ – 29 мм/ч.

Результаты рентгенографии органов грудной клетки: лёгочные поля повышенной прозрачности, лёгочный рисунок усилен, деформирован, сосудистый рисунок усилен в центре и обеднён на периферии, корни лёгких расширены, выбухание ствола лёгочной артерии. Инфильтративных изменений не выявлено.

ЭКГ: признаки гипертрофии правого желудочка.

Данные спирометрии: снижение ЖЕЛ - до 80%, ОФВ₁ – 29% от должных величин.

1. Сформулируйте вероятный диагноз;

2. Какие дополнительные исследования необходимо провести для подтверждения диагноза?

3. Назначьте лечение;

4. Критерии назначения антибактериальной терапии при данном заболевании;

5. Определите показания к госпитализации.

Эталон ответа:

1. Предварительный диагноз: Хроническая обструктивная болезнь лёгких, IV степень нарушения бронхиальной проходимости, крайне тяжёлое течение, стадия обострения.

Осложнения: Дыхательная недостаточность II степени Хроническое лёгочное сердце, декомпенсированное. ХСН IIА, ФК III.

2. Дополнительные методы исследования, необходимые для подтверждения диагноза: ЭхоКС, газовый состав крови, пульсоксиметрия, проба с бронходилататорами, цитологическое и микробиологическое исследование мокроты, фибробронхоскопия.

3. Немедикаментозные методы лечения ХОБЛ включают прекращение курения, что является одним из эффективных методов, снижающих прогрессирование заболевания, а также легочную реабилитацию (физические тренировки, нутритивная поддержка), кислородотерапию и респираторную поддержку. Ежегодная вакцинация от коронвирусной и пневмококковой инфекций, гриппа для снижения риска обострений ХОБЛ.

С целью лечения бронхообструктивного синдрома рекомендована бронходилатирующая терапия через небулайзер - комбинированные бронхорасширяющие препараты М-холиноблокаторы (Ипратропия бромид) + β_2 -адреномиметики (Фенотерол) - например, Беродуал 50/21 мкг в виде 1-2 ингаляций 3 раза в день.

Для купирования обострения ХОБЛ, вызванного как правило микробной микрофлорой, показано назначение антибиотиков. С учетом наиболее частых возбудителей и неотягощенного аллергологического анамнеза – Амоксиклав (Амоксициллин 1000мг/клавулановая кислота 200 мг) 1,2 г в/в 3 раза в день 5-14 дней.

Отхаркивающие и муколитические средства (Ацетилцистеин 100мг по 2 табл 2-3 раза в день, Бромгексин 8 мг 4 раза в день).

Малопоточная оксигенотерапия по 16 часов в сутки.

В качестве базисной терапии рекомендовано назначение блокаторов М-холинорецепторов пролонгированного действия – Тиотропия бромид 18 мкг утром, ингаляционно. Поскольку ХОБЛ крайне тяжело течения, необходимо назначение комбинированного препарата, включающего ИГКС/ДДБА - Формотерол/ Будесонид 160 мкг/4,5 мкг/доза — 1–2 ингаляции 2 раза в день.

Для лечения хронической сердечной недостаточности и легочного сердца следует назначить: 1) блокатор кальциевых каналов дигидропиридинового ряда – Амлодипин начиная с 2,5 мг в сутки, увеличивая постепенно дозировку до максимальной 20 мг в сутки в зависимости от переносимости препарата и появления побочных эффектов (отеки нижних конечностей и гипотония), 2) ингибитор АПФ – Лизиноприл 2,5 мг 1 раз в день или Периндоприл 2,5 мг 1 раз в под контролем АД, 3) бета-адреноблокаторы – Небиволол 1,25 мг 1 раз в день утром под контролем ЧСС и АД, 4) диуретики - Торасемид 2,5-5 мг утром под контролем АД, 5) антагонисты альдостерона - Спиринолактон 25-50 мг утром.

4. Показанием к антибактериальной терапии больным ХОБЛ является инфекционной характер обострения: усиление одышки, усиление кашля или увеличение количества мокроты и гнойный характер мокроты.

5. Показаниями к госпитализации больного являются:

- значительное нарастание интенсивности симптомов;
- крайне тяжелая степень ХОБЛ;
- возникновение острой или обострение хронической сопутствующей патологии;
- возраст больного;
- возникновение декомпенсации лёгочного сердца.

Задание 9.

Больной А., 48 лет, при обращении к терапевту жалуется на ежедневные приступы одышки, свистящих хрипов, кашля, длящиеся несколько часов, купирующиеся 3-4 ингаляциями Сальбутамола или в/в введением Эуфиллина и Преднизолона. Просыпается 1-2 раза ночью из-за приступов одышки. Такое состояние стабильно сохраняется в течение 2 месяцев.

Заболел 10 лет назад зимой, на фоне острого респираторного заболевания появился дыхательный дискомфорт, свистящие хрипы. Ставили диагноз: Хронический бронхит с астматическим компонентом. Принимал Сальбутамол, Фенотерол. В течение нескольких лет симптомы наблюдались только в холодное время года, при простудах, вдыхании холодного воздуха, перемене погоды. 2-3 года назад появились приступы одышки в осеннее-весеннее время на фоне цветения растений, а также вдыхания библиотечной и домашней пыли. Приступы стали носить более тяжелый характер, труднее поддавались лечению. Появилась одышка между приступами болезни. Постоянно принимает Монтелукаст (10 мг/сут), ингаляции Беклометазона (800 мкг/сут), Сальбутамол (8-10 ингаляций/сутки). Периодически купирует приступы Эуфиллином и Преднизолоном в/в.

Объективно: Общее состояние средней тяжести. ЧДД - 22 в мин. Грудная клетка правильной формы, симметричная. Перкуторный тон над легкими с коробочным оттенком. Дыхание везикулярное, рассеянные сухие свистящие хрипы с обеих сторон. Тоны сердца ритмичные, чистые. ЧСС - 96 ударов в минуту. АД - 135/80 мм рт.ст. Со стороны других органов и систем патологии не обнаружено.

Результаты рентгенографии органов грудной клетки: легочные поля повышенной прозрачности. Очаговых и инфильтративных изменений не определяется. Синусы свободные. Тень средостения обычной формы и размеров. Живот мягкий, безболезненный, печень у края реберной дуги, эластичная, безболезненная. Селезенка не пальпируется. Почки не пальпируются, симптом поколачивания отрицательный с обеих сторон. Физиологические отправления не нарушены. Периферических отеков нет.

Спирометрия: ЖЕЛ - 74%, ОФВ₁ - 45%, ОФВ₁/ФЖЕЛ - 65% от должных величин. Проба с сальбутамолом: Δ ОФВ₁ = 13%.

ЭКГ: электрическая ось отклонена вправо, ритм синусовый, 80 в 1 минуту. Повышена амплитуда зубцов Р во II и III стандартных отведениях. В грудных отведениях переходная зона смещена влево.

Анализ мокроты общий: слизистая; при микроскопии - единичные эозинофилы и нейтрофилы в поле зрения.

Анализ крови общий: лейкоциты- 8×10^9 /л, эритроциты- $5,0 \times 10^{12}$ /л, гемоглобин- 150 г/л, СОЭ- 3 мм/ч.

1.Сформулируйте предварительный диагноз;

2.Назначьте медикаментозное лечение.

Эталон ответа:

1) Диагноз: Бронхиальная астма, смешанная форма, тяжелое течение, неконтролируемая.

Осложнения: Дыхательная недостаточность II степени. Хроническое легочное сердце, компенсированное. ХСН I, ФК II.

2)С учетом тяжелого неконтролируемого течения бронхиальной астмы пациенту рекомендованы высокие дозы комбинированной ИГКС/ДДБА+блокатор М-холинорецепторов (Формотерол/ Будесонид 320 мкг /9 мкг 2 ингаляции 2 раза в день+ Тиотропия бромид 18 мкг 1 раз в день утром (с использование жидкостного ингалятора)).

Для лечения хронической сердечной недостаточности и легочного сердца следует назначить: 1) блокатор кальциевых каналов дигидропиридинового ряда – Амлодипин начиная с 2,5-5 мг в сутки, в зависимости от переносимости препарата и появления побочных эффектов (отеки нижних конечностей и гипотония), 2) ингибитор АПФ – Периндоприл 2,5 мг 1 раз в под контролем АД, 3) антагонисты альдостерона - Спиринолактон 25-50 мг утром.

При недостаточной эффективности ингаляционной терапии следует назначить Преднизолон в таблетированной форме в дозе 40-50 мг в сутки сроком 5-7 дней.

Задание 10.

Больная 28, лет, жалуется на одышку, выраженные боли в области сердца в течение 2 дней, слабость, повышение t до $38,3^{\circ}\text{C}$.

Пациент заболевание связывает с перенесенной 10 дней назад пневмонией. Объективно: сидит с наклоном туловища вперед, кожные покровы бледные, цианоз губ. В легких – дыхание везикулярное, ЧДД 24 вмин. Границы сердца не расширены, тоны приглушены, в III-IV межреберье слева возле края грудины определяется шум, мягкого тембра в систолу и диастолу. ЧСС 96 в мин. АД 110/70 мм рт.ст. Печень +1 см, в крови – лейкоц. $11,2 \times 10^9$ /л, СОЭ - 38 мм/ч.

1.Укажите наиболее вероятный диагноз;

2.Какой типичный для этого заболевания аускультативный феномен определяется у пациентки?

3.Какой диагностический метод нужно выполнить в первую очередь?

4.Какие признаки предполагаемого заболевания вы ожидаете получить с помощью этого метода?

5.Назначьте лечение.

Эталон ответа:

1.Острый фибринозный перикардит не установленной этиологии, вероятно вирусный.

2.Шум трения перикарда

3.ЭКГ.

4.Конкордартный подъем сегмента ST в большинстве стандартных, усиленных однополюсных отведений от конечностей и грудных отведений. Формирование отрицательные зубцов T в этих же отведениях.

5. Препаратами первой линии, применяемыми для лечения острого перикардита, являются НПВС и прежде всего, ипобруфен (по 300-600 мг 2-3 р/день) в сочетании с малыми дозами колхицина (0,5 мг 1 раз в день при весе менее 70 кг) в течение 3 мес.

Задание 11.

Больной 42 лет жалуется на выраженную слабость, головокружение, одышку при малейшей физической нагрузке. Около 2 недель назад 3 дня находился на больничном листе с диагнозом «острая респираторная вирусная инфекция». 5 дней назад вновь повысилась

температура до субфебрильных цифр, потом появились постоянные боли за грудиной средней интенсивности, облегчающиеся в вертикальном положении и приеме анальгина. Последние 2 дня боли не беспокоят, но появилось ощущение тяжести в правом подреберье, пастозность стоп и голеней. Сегодня утром по совету тещи принял 2 таблетки Фуросемида, выделил около 1,5 литров мочи. Состояние резко ухудшилось, одышка усилилась, при попытке встать кратковременная потеря сознания. Вызвана бригада скорой медицинской помощи.

При осмотре состояние средней тяжести. В сознании. Лежит низко. Голенит пастозны. В легких везикулярное дыхание, хрипов нет. Частота дыхательных движений - 22 в минуту, шейные вены набухшие. Верхушечный толчок не определяется. Тоны сердца глухие, частота сердечных сокращений - 128 в минуту. Ритм правильный, АД - 110/70 мм рт. ст., при обычных цифрах - 130/80 мм рт. ст. На вдохе величина систолического давления снижается на 15 мм рт. ст. Печень + 4 см, чувствительна при пальпации.

На ЭКГ синусовая тахикардия. Амплитуда желудочкового комплекса во всех отведениях снижена, зубец Т во всех отведениях сглажен.

1. Поставьте наиболее вероятный диагноз.
2. Какие методы исследования необходимы в данном случае?
3. Какое лечение следует назначить данному больному?
4. С какими заболеваниями следует провести дифференциальный диагноз?
5. Какие симптомы являются обязательными для данного заболевания?

Эталон ответа:

1. Острый экссудативный перикардит. Тампонада сердца. НК IIБ стадии.
2. Общий анализ крови, мочи. Биохимический анализ крови: общий белок, белковые фракции, серомукоид, фибриноген, СРБ, АСТ, АЛТ, АСЛ-О. Рентгенологическое исследование грудной клетки. ЭКГ. ЭХОКГ. Диагностическая пункция перикарда. 85

3. Антибактериальная терапия (цефалоспорины), иммуносупрессивная терапия (Преднизолон 20-30 мг/сут). Лечение недостаточности кровообращения: диуретики, ингибиторы ангиотензин-превращающего фермента. Пункция перикарда с удалением жидкости.

4. ИБС, инфаркт миокарда; миокардит, цирроз печени.

5. Боли в сердце. Одышка, которая уменьшается при наклонах тела вперед. Появляется сухой кашель, иногда рвота вследствие давления экссудата на трахею, бронхи и диафрагмальный нерв. Симптомы тампонады сердца: значительное расширение тени сердца, резкое повышение венозного давления (набухание шейных вен, особенно заметное в горизонтальном положении), снижение артериального давления, появление парадоксального пульса.

Задание 12.

Больной, 25 лет, обратился к участковому врачу с жалобами на боли давящего характера в области сердца, продолжающиеся в течение 2 суток, усиливающиеся при дыхании и лежа в постели на спине, повышение температуры тела до 38 °С, озноб, потливость, слабость.

Около 2 недель назад до появления вышеописанных жалоб после переохлаждения появился кашель, насморк, к врачу не обращался, работал.

Состояние больного средней тяжести. Кожные покровы и видимые слизистые обычной окраски, зев чистый, гиперемии нет, миндалины не увеличены. Периферические лимфоузлы не увеличены. Дыхание через нос свободное. ЧД - 20 в минуту. При перкуссии легких - ясный легочный звук. При аускультации - дыхание везикулярное, хрипов нет.

Область сердца не изменена. Правая граница сердца - у правого края грудины, левая - на 1,5 см кнутри от среднеключичной линии, верхняя - треть межреберья. Тоны сердца ясные, в четвертом межреберье слева по парастернальной линии прослушивается на ограниченном участке «скребущий» шум, усиливающийся на вдохе и при надавливании стетоскопом. Пульс - 128 в минуту, ритм правильный. АД - 90/60 мм рт.ст. Живот мягкий,

безболезненный при пальпации. Печень не увеличена, селезенка не пальпируется. Отеков нет.

1. Сформулируйте и обоснуйте предварительный диагноз.
2. Составьте план обследования больного.
3. Какие результаты, подтверждающие диагноз, вы ожидаете получить?
4. Составьте план лечения.
5. Каков прогноз заболевания?

Эталон ответа:

1. Острый фибринозный перикардит. Характерным в данном случае является связь заболевания с переохлаждением, длительный характер болей в сердце, связанный с актом дыхания и изменением положения тела. Среди общих симптомов отмечается лихорадка, озноб, потливость. Патогномоничный признак - шум трения перикарда, для которого характерна ограниченная локализация, «скребущий» звук, отсутствие иррадиации, усиление на высоте вдоха и при надавливании грудной клетки стетоскопом.

2. Общий анализ крови, биохимический анализ крови (КФК, КФК МВ, ЛДГ, тропонин), ЭКГ, ЭхоКГ, рентгенография органов грудной клетки.

В анализе крови возможен лейкоцитоз, сдвиг влево, ускорение СОЭ. Исследование ферментов крови проводится для исключения поражения миокарда.

На ЭКГ, учитывая ранний срок заболевания, вероятно, будет наблюдаться конкордантный подъем сегмента ST в основных, возможно, грудных отведениях. Рентгенологические и ЭхоКГ-признаки при остром и сухом перикардите отсутствуют.

3. Госпитализация больного. Назначение НПВС + колхицин, при отсутствии эффекта - преднизолон.

4. Выздоровление. Возможна трансформация в острый экссудативный или в констриктивный перикардит.

Задание 13.

Больной, 42 года, поступил в стационар с жалобами на одышку при нагрузке и в покое, сердцебиение, слабость, возникающую при незначительной физической нагрузке, снижение трудоспособности, тяжесть в правом подреберье, потерю веса.

В 30-летнем возрасте лечился по поводу туберкулеза легких. Считает себя больным около года, когда стали появляться одышка, сердцебиение при физической нагрузке. Последние 2 месяца самочувствие ухудшилось, усилилась одышка. Беспокоит быстрая утомляемость, значительное снижение трудоспособности. Проводимое лечение сердечными гликозидами, мочегонными эффекта не принесло.

Объективно: пониженного питания, бледен, цианоз губ, ушей. Число дыханий - 24 в минуту в покое, 30 в минуту - при незначительно физической нагрузке (5 приседаний). Набухание шейных вен. В легких перкуторно - легочный звук, дыхание везикулярное, хрипов нет. Область сердца не изменена. Правая граница сердца - у левого края грудины, левая - на 2 см кнутри от среднеключичной линии, верхняя - нижний край 3 ребра по парастернальной линии. Тоны сердца глухие. Пульс - 108 в минуту. Ритм правильный. АД - 110/75 мм рт.ст. Живот мягкий, чувствительный при пальпации в правом подреберье. Печень на 5 см выступает из-под края реберной дуги. Селезенка не пальпируется. Периферических отеков нет.

Анализ крови: Нб - 120 г/л, лейкоциты - $8,8 \times 10^9$ /л, палочкоядерные - 3 %, сегментоядерные - 73 %, лимфоциты - 15 %, эозинофилы - 2 %, моноциты - 3 %, СОЭ - 35 мм/ч.

Анализ мочи: относительная плотность - 1015, лейкоциты - 2-3 в поле зрения.

Биохимический анализ крови: общий белок - 65 г/л, билирубин - 20 ммоль/л, холестерин - 4,5 ммоль/л, мочевины - 8,8 ммоль/л, креатинин - 127 ммоль/л, калий - 4,5 мэкв/л.

УЗИ органов брюшной полости: правая доля печени увеличена на 5 см, диффузно-неоднородной структуры, умеренное расширение воротной вены, селезенка не увеличена, небольшое количество жидкости в брюшной полости.

Рентгенография органов грудной клетки: легочные поля прозрачны, в прикорневых зонах множественные петрифекаты, очаги Гона справа, междолевые шварты справа. Границы сердца в пределах нормы, по правому контуру сердечной тени определяется кольцеобразное обызвествление сердечной сорочки, снижение пульсации.

ЭКГ: ритм синусовый, двугорбые расширенные зубцы Р, амплитуда QRS снижена, отрицательный зубец Т во II, III, aVF, V1-V3 отведениях.

ЭхоКГ: утолщение, сращение, кальциноз перикарда, диастолическая дисфункция левого желудочка.

- 1.Предположите наиболее вероятный диагноз;
- 2.Что послужило причиной данного заболевания?
- 3.Тактика ведения больного;
- 4.Показания к хирургическому лечению.

Эталон ответа:

- 1.Констриктивный перикардит.
- 2.Туберкулез легких.
- 3.Консультация хирурга для решения вопроса о проведении перикардэктомии.
- 4.Показание к операции - признаки нарушения кровообращения и венозного кровотока.

Задание 14.

Больная, 18 лет, поступила в кардиологическое отделение с жалобами на одышку при незначительном физическом напряжении и в покое, чувство тяжести и давления за грудиной, сердцебиение, боли в коленных и голеностопных суставах, повышение температуры тела до 38,5 °С, охриплость голоса, кашель.

Из анамнеза известно, что около месяца назад перенесла ангину. Через 2 нед появились боли в коленных и голеностопных суставах, повысилась температура тела. Ухудшение самочувствия последние 5 дней, когда появились вышеперечисленные жалобы, носящие нарастающий характер.

Состояние больной тяжелое. Положение ортопноэ. Цианоз губ, шеи, пальцев рук. Набухание шейных вен. Покраснение, припухлость и ограничение подвижности в коленных и голеностопных суставах. На внутренней поверхности ног - кольцевидная эритема. Лимфоузлы не

увеличены. Периферических отеков нет. Грудная клетка конической формы. Число дыханий - 28 в минуту. При перкуссии - ясный легочный звук, при аускультации - дыхание везикулярное, хрипов нет.

Отмечается выбухание грудной клетки в области сердца, сглаженность межреберных промежутков. Границы относительной тупости сердца: правая - на 3 см кнаружи от правого края грудины, левая - по передней подмышечной линии, верхняя - на уровне второго ребра. Верхушечный толчок определяется в четвертом межреберье по передней подмышечной линии.

При аускультации: тоны сердца глухие. Пульс - 128 в минуту, малого наполнения, ритмичный. АД - 80/50 мм рт.ст. Живот обычной формы, мягкий, безболезненный при пальпации. При глубокой пальпации определяется сигмовидная кишка, подвижная, безболезненная.

Печень на 3 см выступает из-под реберной дуги, край ее закруглен, чувствителен при пальпации. Область почек не изменена. Симптом Пастернацкого отрицателен. Селезенка не увеличена.

Рентгеноскопия органов грудной клетки: легочные поля прозрачны, без очаговых и инфильтративных изменений. Расширение размеров сердечной тени во всех направлениях,

особенно вверх и вправо. Дуги сердца не дифференцируются, сосудистый пучок укорочен, пульсация резко ослаблена.

ЭКГ: вольтаж QRS резко снижен, отрицательный зубец T в I, II, III, V2-V6 отведениях.

Анализ крови: Hb - 125 г/л, эритроциты - 4×10^{12} /л, лейкоцитов - $10,8 \times 10^9$ /л, палочкоядерные - 5 %, сегментоядерные - 68 %, лимфоциты - 20 %, эозинофилы - 2 %, моноциты - 5 %, СОЭ - 42 мм/ч, СРБ - резко положительный, титр антистрептолизина-О - 1250 Ед, титр антигиалуронидазы - 865 Ед.

Анализ мочи: относительная плотность - 1018, реакция кислая, лейкоциты - 2-3 в поле зрения.

1. формулируйте клинический диагноз;
2. Обоснуйте поставленный диагноз;
3. Какие еще методы обследования необходимо провести для уточнения диагноза?
4. Какие осложнения данного заболевания можно наблюдать у больной?
5. Какова тактика лечения?

Эталон ответа:

1. Диагноз: ревматизм, активная фаза. III степень активности. Ревматический полиартрит. Острый экссудативный перикардит. Тампонада сердца.

Указание в анамнезе на перенесенную ангину, полиартрит, кольцевидную эритему, увеличение СОЭ, высокий титр противострептококковых антител, повышение СРБ позволяет поставить диагноз ревматизма высокой степени активности, ревматического полиартрита.

Острый экссудативный перикардит установлен на основании жалоб больной, объективного исследования, указывающих на расширение границ сердца. Подтверждением являются данные рентгенологического исследования, характерные изменения на ЭКГ.

Кашель, охриплость голоса, нарастающая одышка, тахикардия, гипотония, набухшие шейные вены, глухость тонов сердца позволяют заподозрить тампонаду сердца.

2. ЭхоКГ, Признаки тампонады: ранний диастолический коллапс правого желудочка (ПЖ), поздний диастолический коллапс правого предсердия (ПП), аномальное движение межжелудочковой перегородки, повышенная дыхательная вариабельность (>25%) скорости митрального тока, дыхательная вариабельность объёмов желудочков, скорости потока в аорту (визуализация парадоксального пульса по ЭхоКГ) и переполнение нижней полой вены.

3. Постельный режим, диета с ограничением соли и жидкости. В случае наличия тампонады - перикардиоцентез. Лечение основного заболевания: антибиотики пенициллинового ряда, кортикостероиды, НПВС, колхицин.

В случае отсутствия в течение 2 нед эффекта от проводимой терапии и сохранения большого объема выпота показан перикардиоцентез с введением кортикостероидов в полость сердечной сумки.

Задание 15.

Больной М. 72 лет, пенсионер, обратился к врачу-терапевту участковому с жалобами на головные боли, головокружение, шум в ушах, повышение АД до 210/120 мм рт. ст.

Анамнез заболевания: высокие цифры АД появились 2 года назад, принимал Метопролол, Гипотиазид, однако добиться существенного снижения АД не удавалось. В течение полугода отмечает усталость при ходьбе, боли в ногах, которые заставляют останавливаться (при прохождении менее 200 метров). Госпитализирован для уточнения причины и подбора лекарственной терапии.

Объективно: состояние удовлетворительное. Отёков нет. Над всей поверхностью легких перкуторно - лёгочный звук, при аускультации - дыхание везикулярное, хрипов нет. Область сердца визуально не изменена.

Границы сердца: правая - 1 см кнаружи от правого края грудины, верхняя - II ребро, левая - 1,5 см кнаружи от левой СКЛ в V межреберье. Верхушечный толчок в V межреберье,

кнаружи от СКЛ, разлитой. Тоны сердца приглушены, ритмичные. Акцент II тона над аортой, систолический шум на аорте без проведения на сосуды шеи. Пульс - 76 ударов в минуту, ритмичный. Сосудистая стенка вне пульсовой волны плотная. АД - 195/115 мм рт. ст. Живот мягкий, безболезненный. Печень по краю рёберной дуги. Над брюшной аортой выслушивается систолический шум. Симптом поколачивания отрицательный. Снижена пульсация на артериях тыла обеих стоп.

При лабораторных и инструментальных исследованиях получены следующие данные.

Общий анализ крови: гемоглобин - 145 г/л, эритроциты - $4,5 \times 10^{12}$ /л, лейкоциты - $7,9 \times 10^9$ /л, СОЭ - 12 мм/час, цветовой показатель - 1,0.

Общий анализ мочи: удельный вес - 1020, белок - 0033 г/л, лейкоциты – ед. в поле зрения, единичные гиалиновые цилиндры.

Биохимический анализ крови: сахар - 5,2 ммоль/л (3,5-6,1), холестерин - 7,2 ммоль/л (4,0), мочевины - 9,0 ммоль/л (2,4-8,3), креатинин - 0,13 мкмоль/л (0,014-0,44), калий - 5,4 ммоль/л (3,4-5,3), натрий - 135 ммоль/л (130-156).

Изотопная ренография: умеренное снижение секреторной и экскреторной функции правой почки.

Осмотр глазного дна: ангиопатия сосудов сетчатки.

ЭХО-КГ: ПЖ - 2,1 см (норма - 2,3), МЖП - 1,25 см (норма - 1,0 см), ЗСЛЖ - 1,25 см (норма - 1,0 см), КДРЛЖ - 5,8 см (норма - 5,5), КСРЛЖ - 3,7 см (норма - 3,5). Фракция выброса - 54% (норма - 60-80%). Кальциноз митрального, аортального клапанов.

1. Выделите ведущие синдромы (объясните патофизиологические механизмы их возникновения);

2. Составьте дифференциально-диагностический ряд;

3. Сформулируйте и обоснуйте диагноз;

4. Составьте план обследования для уточнения диагноза;

5. Составьте план лечения.

Эталон ответа:

1. Синдром:

- артериальной гипертонии;

- синдром кардиомегалии, преимущественно левых отделов;

- синдром перемежающейся хромоты.

2. В план дифференциальной диагностики необходимо включить изолированную систолическую гипертонию (для лиц пожилого возраста), гипертоническую болезнь, вазоренальную гипертонию. Общим являются признаки артериальной гипертонии (повышение АД, шум в ушах, головокружение), повышенные цифры АД.

Однако, для изолированной систолической гипертонии цифры диастолического давления должны быть в пределах нормы. Повышение систолического АД в пожилом возрасте связано с повышением ОПСС (стенка сосудов становится «жесткой», снижена эластичность сосудистой стенки).

Для гипертонической болезни характерно более раннее начало (45-50 лет), длительный анамнез артериальной гипертонии. Для вазоренальной гипертонии - пожилой возраст, стойкое повышение АД, сосудистые шумы, повышен уровень холестерина плазмы крови.

3. Атеросклероз аорты, почечных сосудов. Вазоренальная гипертония. Перемежающаяся хромота, ишемия 2А степени. Основные диагностические признаки: возраст больного (72 года), монотонно высокая гипертония, наличие сосудистых шумов (признаки атеросклероза аорты: акцент II тона над аортой, систолический шум брюшной аорты, повышен уровень холестерина плазмы), боли, усталость в ногах при ходьбе до 200 метров, заставляющие больного останавливаться, снижение пульсации на артериях тыла стоп.

4. Дообследование:

По возможности определение ренина плазмы (из почечных вен);

Проба Реберга (определить функцию почек); УЗИ почек;

Экскреторная урография (выявить запаздывание нефрографического эффекта);

Липидограмма;

Контрастная аортография с ангиографией почечных артерий (выявить наличие стеноза почечных артерий).

5. План лечения:

- диета с ограничением животных жиров, соли (стол № 10);

- статины (стабилизация атеросклеротических бляшек, гипохолестеримическое действие);

- Норваск 10 мг 1 раз в день утром (вазодилатация, нефропротективные свойства);

- малые дозы диуретиков: Индапамид 1,25 мг (тиазидоподобный диуретик с вазодилатирующим действием);

- аспирин, профилактика тромбоза в сосудах.

Активное выявление признаков коронарного атеросклероза (коронарография) и атеросклероза БЦА (ЦДС). Консультация сосудистого хирурга для диагностики и определения показаний к хирургическому лечению (нефрэктомия, либо реконструктивная операция на почечных сосудах – удаление атеросклеротических бляшек из почечных артерий, либо ангиопластика).

Задание 16.

Больной 45 лет. Жалобы на одышку в покое, усиливающуюся в положении лежа. В течение 15 лет артериальная гипертензия до 210/100 мм рт. ст., 3 года назад перенес инфаркт миокарда. Получает эналаприл по 10 мг 2 раза в сутки, конкор 5 мг, аспирин.

Объективно: акроцианоз. Ортопноэ, ЧД - 36 в минуту. В легких влажные мелкопузырчатые хрипы в нижних отделах. Тоны сердца приглушены, систолический шум на верхушке, проводится в подмышечную область, ритм галопа. Пульс - 110 в минуту, ритмичный, напряженный. АД - 230/140 мм рт. ст. Печень на 5 см выступает из-под края реберной дуги. Отеки голеней.

На ЭКГ – синусовая тахикардия, рубцовые изменения переднеперегородочной области.

ЭхоКГ – аорта 3,5 см; левое предсердие 5,5 см.; КДР 7 см.; КСР 5,5 см.; МЖП 1,4 см.; ЗСЛЖ 1,4 см. ПЖ 4 см. Аортальный, митральный, трикуспидальный клапаны не изменены. Регургитация на митральном и трикуспидальном клапанах 3 степени. Обширная зона акинеза передней стенки. Расчетное давление в правом желудочке 50 мм.рт.ст.

1. Оцените аускультативные данные;

2. Оцените результаты ЭхоКГ;

3. Какая стадия сердечной недостаточности имеется у больного?

4. О чем свидетельствует давление в правом желудочке 50 мм рт.ст.?

Эталон ответа:

1. Шум митральной недостаточности

2. Дилатация левых и правых отделов, гипертрофия левого желудочка, относительная митральная и трикуспидальная недостаточность, легочная гипертензия, акинез передней стенки

3. ПБ

4. О легочной гипертензии

Задание 17.

Мужчина 30 лет, обратился по поводу загрудинной боли, возникающей при ходьбе и в покое, плохо купирующейся нитроглицерином, кратковременной потери сознания при физической нагрузке. Болен 6 месяцев.

Объективно: В легких дыхание везикулярной. Границы относительной сердечной тупости не расширены. Тоны ритмичны, систолический шум с отрывом от 1 тона на верхушке, систолический шум на аорте, не проводится на сонные артерии. АД - 110/70 мм рт. ст. Пульс - 80 в минуту, ритмичный. Печень не увеличена. Отеков нет.

ЭКГ – ритм синусовый, отклонение э.о.с. влево. Гипертрофия левого желудочка. Регистрируется глубокий зубец Q в I, avL, V5-6.

1. Оцените аускультативную картину.
2. Какова возможная причина изменений ЭКГ?
3. Каков дифференциальный ряд?
4. Какое исследование необходимо?
5. Какова возможная причина потери сознания?

Эталон ответа:

1. Аускультативные данные характерны для ИГСС.
2. Глубокий зубец Q может отражать гипертрофию межжелудочковой перегородки.
3. Аортальный стеноз, митральная недостаточность, пролапс митрального клапана.
4. ЭхоКГ.
5. Обструкция выходного тракта левого желудочка.

Задание 18.

Больная 30 лет. Жалобы на одышку при небольшой физической нагрузке. В детстве частые бронхиты.

Объективно: цианоз губ. В легких дыхание везикулярное. Пульсация шейных вен. Тоны ритмичны, систолический шум во 2 межреберье слева от грудины, расщепление 2 тона на легочной артерии. ЧСС 80 в мин. АД 100/70 мм.рт.ст. Печень на 3 см выступает из-под края реберной дуги. Отеки голеней. ЭКГ – ритм синусовый, вертикальное положение э.о.с. Неполная блокада правой ножки пучка Гиса.

Рентгенография органов грудной клетки – гиперволемиа малого круга.

1. Оцените аускультативную картину;
2. Каков дифференциальный ряд?
3. О чем свидетельствуют гепатомегалия и отеки?
4. Какое исследование необходимо для диагноза?

Эталон ответа:

1. Шум относительного стеноза легочной артерии при ДМПП, расщепление 2 тона связано с объемной перегрузкой правого желудочка при ДМПП.

2. Стеноз легочной артерии, ДМЖП.
3. О правожелудочковой недостаточности.
4. ЭхоКГ.

Задание 19.

Больной 66 лет страдает приступами стенокардии напряжения при умеренной физической нагрузке в течение 4 лет. С того же времени знает об артериальной гипертензии. Регулярной терапии не получал. Утром проснулся из-за резкой жгучей боли за грудиной, не купируемой нитроглицерином. Вызвал врача скорой помощи через 2 часа от начала болевого синдрома, когда жгучая боль за грудиной усилилась, стала иррадиировать в левую руку и появилась одышка, перебои в работе сердца.

При осмотре состояние средней тяжести, одышка в покое. Кожные покровы покрыты липким потом, холодные на ощупь, акроцианоз. Пульс - 92 в минуту, аритмичный, 5-6 экстрасистол в минуту, АД - 160/90 мм рт. ст. Тоны сердца глухие, акцент 2 тона над лёгочной артерией. Частота дыхательных движений - 28 в минуту. Выслушиваются влажные хрипы в нижних отделах лёгких. Печень у края рёберной дуги, периферических отёков нет. Больной был экстренно госпитализирован в отделение реанимации.

На ЭКГ: ритм синусовый, в отведениях V₁₋₄ - подъем сегмента ST 3 мм выше изолинии, одиночная политопная желудочковая экстрасистолия с полной компенсаторной паузой. Лейкоцитоз - 10,000. Тропонин - 16 мкмоль/л.

1. Ваш предположительный диагноз;
2. Критерии основного диагноза;

3. Какие осложнения основного заболевания Вы предполагаете?

4. Дополнительные методы обследования;

5. Лечебная тактика, выбор препаратов.

Эталон ответа:

1. Инфаркт миокарда передней стенки левого желудочка, острейшая стадия. Желудочковая экстрасистолия 3 (Lown, Wolf). ОССН по Killip II.

2. Критерии инфаркта миокарда - наличие биомаркеров некроза кардиомиоцитов в сочетании хотя бы с одним из следующих признаков:

симптомы ишемии;

эпизоды подъёма сегмента ST на ЭКГ или впервые возникшая полная блокада левой ножки пучка Гиса.

У больного с предшествующим анамнезом ишемической болезни сердца, стенокардии напряжения развивается клиническая картина острого коронарного синдрома в качестве первичного коронарного события. На ЭКГ - достоверные признаки повреждения миокарда передней стенки левого желудочка с охватом верхушки, маркеры некроза миокарда.

3. Желудочковая экстрасистолия 3 градации (Lown, Wolf). В условиях электрической нестабильности миокарда у больного в остром периоде инфаркта миокарда желудочковая экстрасистолия высоких градаций является триггером жизнеопасных желудочковых аритмий.

Сердечная недостаточность II функционального класса (Killip) - у больного имеются одышка, акроцианоз, влажные хрипы в нижних отделах лёгких.

4. Экстренная коронароангиография.

Непрерывный мониторинг ЭКГ, АД, СИ.

Экстренная эхокардиография с доплерографией.

Рентген грудной клетки.

Маркеры повреждения миокарда в динамике.

КОС крови в динамике.

Креатинин крови, глюкоза, липидный спектр.

5. Основные лечебные задачи:

- купирование болевого синдрома;

- торможение процесса тромбообразования в коронарной артерии;

- восстановление кровотока по коронарной артерии и профилактика её ретромбоза; гемодинамическая и нейрогуморальная разгрузка сердца.

Для купирования болевого синдрома у больного с развивающимся отёком лёгких предпочтительно внутривенное медленное введение морфина 2-4 мг.

Ингаляция кислорода (со скоростью 2-8 литров в минуту) – при сохраняющейся ишемии миокарда и явном застое в лёгких.

Для лечения отека легких введение петлевых диуретиков (Фуросемид).

Бета-блокаторы липофильные показаны всем пациентам с ОКС, признаками дисфункции левого желудочка (снижение смертности больных, ограничение зоны инфаркта, уменьшение частоты нарушений ритма, снижение частоты разрывов миокарда).

Аспирин показан всем больным с ОКС, начальная доза 150-300 мг (без кишечнорастворимой оболочки), затем 75-100 мг/с (I-A).

Ингибиторы P2Y₁₂ рецепторов тромбоцитов (Тикагрелол, Прасугрель, Клопидогрель) должны быть назначены всем больным с ОКС в дополнении к Аспирину, как можно раньше, при отсутствии противопоказаний (высокий риск кровотечений). Продолжительность комбинированного лечения 12 месяцев. Тикагрелол (180 мг начальная доза, 90 мг 2 раза в день - поддерживающая доза) рекомендуется всем пациентам среднего и высокого риска коронарных событий (например - высокий уровень тропонинов).

Применение антикоагулянтов рекомендуется всем больным в дополнение к антитромбоцитарной терапии (в/в введение Гепарина).

Больным с ИМ с подъёмом сегмента ST, поступающим в больницу с возможностью ЧКВ, должно быть выполнено ЧКВ в течение 90 минут после первого контакта с медицинским работником: ангиопластика и стентирование инфаркт-ассоциированной коронарной артерии. Если коронарное вмешательство не может быть выполнено в течении 120 минут от первого контакта с медицинским работником - показано проведение тромболиза с последующим выполнением коронарографии: незамедлительно при неэффективном тромболизе и в сроки 3-24 часа при эффективном тромболизе с проведением ангиопластики и стентирования инфаркт-ассоциированной артерии, если сохраняется функционально значимый стеноз.

Задание 20.

Больная А., 57 лет, продавец в магазине, госпитализирована 11.12.2019 г. с жалобами на интенсивную жгучую боль по всей грудной клетке в течение 7,5 часов, с иррадиацией в левое плечо, шею, нижнюю челюсть, локоть, также предъявляла жалобы на потливость, сердцебиение, слабость, одышку в покое, кашель.

Анамнез заболевания: рост - 178 см, вес - 105 кг. Не курит. Отец в 49 лет перенес инфаркт миокарда. С 35 лет пациентка отмечает повышение артериального давления до 180/100 мм рт. ст. Обследована, принимает Периндоприл 10 мг на ночь, Метопролола сукцинат 100 мг утром. В 2016 г. отмечала состояние, характеризующееся потерей двигательной активности правой верхней конечности в течение 3 часов, затем спонтанно двигательная функция восстановилась. Пациентка с 2004 г. страдает сахарным диабетом 2 типа, принимает Метформин 1000 мг/сут. Пользуется глюкометром, сахар крови в пределах 9,5 ммоль/л. С мая 2019 г. отмечает приступы давящих болей за грудиной при физической нагрузке (ходьба по ровной местности до 600 метров) продолжительностью до 5 минут, которые купировались после прекращения ходьбы. Лечилась амбулаторно и стационарно, выставлялся диагноз «ишемическая болезнь сердца», дополнительно назначена Ацетилсалициловая кислота 75 мг/сут, Розувастатин 10 мг/сут, короткодействующие нитраты по потребности. В августе 2019 г. планово проведена коронароангиография, выявлено изолированное поражение передней нисходящей (ПНА) коронарной артерии – 95% стеноз в средней трети. В виду тяжести поражения немедленно выполнено стентирование стеноза ПНА стентом с лекарственным покрытием. Пациентке после выписки рекомендовано продолжить приём терапии, включая Аспирин, Метопролола сукцинат, Периндоприл, Розувастатин и Метформин, а также в течение одного года Клопидогрел 75 мг/сут. За два дня до настоящего ухудшения пациентка прекратила прием Клопидогрела, оправдывая это появившейся кровоточивостью дёсен. Ухудшение состояния в виде появления интенсивного болевого синдрома в грудной клетке в покое появилось в 06-00. Пациентка самостоятельно приняла 4 таблетки Нитроглицерина без эффекта и в 12-00 после появления одышки и слабости обратилась за медицинской помощью. Вызвала скорую медицинскую помощь (СМП).

При осмотре врачом СМП состояние тяжёлое за счёт болевого синдрома в грудной клетке, одышки, гипотонии (АД - 100/60, ЧСС – 98 в минуту). Записана электрокардиограмма (ЭКГ). С некупированным болевым синдромом доставлена в приёмное отделение.

Объективно: состояние тяжёлое за счёт болевого синдрома в грудной клетке, одышки, гипотонии.

При осмотре кожные покровы мраморной окраски, холодные, выраженно влажные. Сохраняется одышка в покое, частота дыхания до 28 в минуту, пациентка принимает вынужденную позу полусидя. Аускультативно над всеми лёгочными полями влажные мелкопузырчатые хрипы. Пульс на лучевых артериях выраженно ослаблен, нитевидный, 120 ударов в минуту. Аускультативно в области сердца ослаблен I тон, тахикардия до 120 в минуту, выслушивается систолический шум на верхушке. Артериальное давление на

правой верхней конечности - 80/50 мм рт. ст., на левой верхней конечности - 75/50 мм рт. ст. Отёков на нижних конечностях нет.

По ЭКГ в приёмном отделении без динамики, по сравнению с пленкой СМП.

Дополнительные методы обследования. Общий анализ крови: гемоглобин - 139 г/л, лейкоциты - 11×10^9 /л, эритроциты - $4,8 \times 10^{12}$ /л, СОЭ - 8 мм/час.

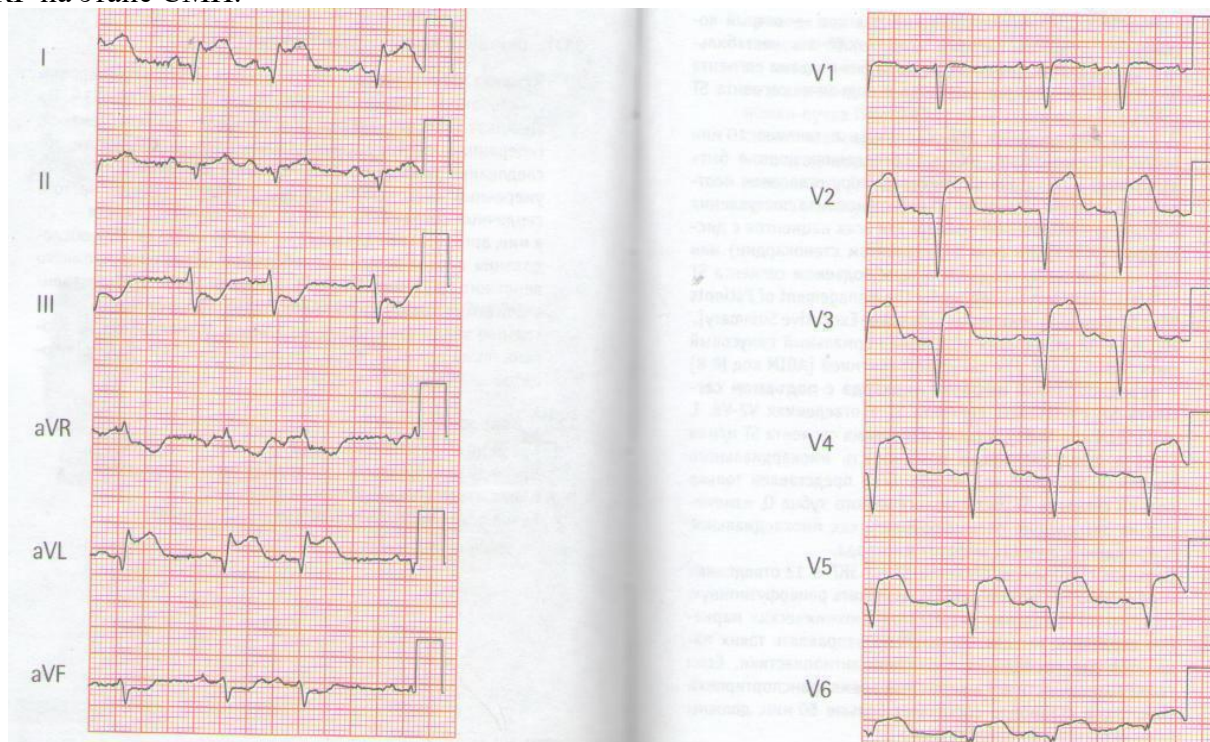
Биохимический анализ крови: сахар - 22 ммоль/л, креатинкиназа общая фракция - 1900 Е/л, креатинкиназа-МВ фракция - 102 Е/л, тропонин Т - 2,9 нг/мл; общий холестерин - 6,2 ммоль/л, холестерин липопротеинов низкой плотности - 4,1 ммоль/л; рН крови - 7,2.

По ЭхоКГ фракция выброса левого желудочка - 38%, выраженная митрально-папиллярная дисфункция, регургитация на митральном клапане III, гипертрофия миокарда левого желудочка. По данным измерения инвазивной гемодинамики центральное венозное давление - 260 мм вод. ст. (N - 90-110 мм. вод. ст.).

Давление заклинивания лёгочных капилляров - 23 мм рт. ст. (N - 10-18 мм рт. ст.). Сердечный индекс - 1,9 л/мин/м² (N - 2,5-4,5 л/мин/м²).

Сатурация - 69% (N - 80-100).

Рентгенологически в лёгких венозный застой III степени, тень сердца расширена влево. ЭКГ на этапе СМП.



1. Выделите синдромы, определите ведущий;
2. Сформулируйте диагноз;
3. Обоснуйте поставленный Вами диагноз;
4. Составьте план дополнительных обследований;
5. Назначьте лечение.

Эталон ответа:

1. Синдромы:

- болевой ангинозный или острый коронарный синдром (status anginosus);
- сердечной недостаточности (острой) - одышка, хрипы, тахикардия, гипотония, мраморность и холодность кожных покровов;
- гипоксической энцефалопатии (головокружение);
- гипергликемический (сахарный диабет).

Ведущий - острый коронарный синдром.

2.Основной диагноз: ИБС. Инфаркт миокарда, Q-необразующий, передний распространённый (с элевацией сегмента ST), осложнённый острой митрально-папиллярной дисфункцией, отёком лёгких, кардиогенным шоком, ОССН Killip IV.

Плановое чрескожное коронарное вмешательство со стентированием ПНА в августе 2014 г.

Фоновый: Гипертоническая болезнь III ст, неконтролируемая АГ, риск 4 (очень высокий). Транзиторная ишемическая атака в 2016 г. Дислипидемия, Гипертрофия левого желудочка, ожирение.

Сахарный диабет 2 тип, декомпенсация.

3.На основании клиники (ангинозный болевой синдром в грудной клетке в течение 7,5 часов, не купирующийся Нитроглицерином), ЭКГ-признаков субэпикардального повреждения миокарда передней стенки левого желудочка, повышения концентрации маркера некроза миокарда - КФК-МВ - диагностирован инфаркт миокарда.

Признаки ОССН: кардиогенный шок – стойкая гипотония, периферическая гипоперфузия (бледность кожных покровов, пульс слабого наполнения), начинающийся отёк лёгких (тахипноэ, влажные хрипы в подлопаточных областях).

4.План обследования:

- развёрнутый общий анализ крови с определением гематокрита и тромбоцитов;
- глюкоза крови, липидограмму;
- кардиомаркеры (КК-МВ, КК, тропонины);
- кислотно-основное состояние (рН, рСО₂, dЕ);
- анализ мочи на кетоновые тела (степень компенсации сахарного диабета);
- кровь на калий, натрий, креатинин, мочевины для оценки повреждения почек при кардиогенном шоке;
- кровь на АСТ, АЛТ, билирубин для оценки повреждения печени;
- коагулограмма;
- гликемический профиль (компенсация сахарного диабета 2 типа);
- ЭхоКГ;
- рентгенографическое исследование органов грудной клетки.

5.Наркотические анальгетики (морфин) в/в, кислородотерапия, инотропная поддержка (Дофамин, Норэпинефрин), включая механическую (ЭКМО, внутриаортальную баллонную контрпульсацию), антикоагулянты (Гепарин), антиагреганты (Аспирин+Тикагрелол в течение 1 года), статины (Розувастатин), диуретики (Фуросемид). Экстренно выполнить ЧКВ всех пораженных артерий. При невозможности ЧКВ - провести тромболитическую терапию.

Задание 21.

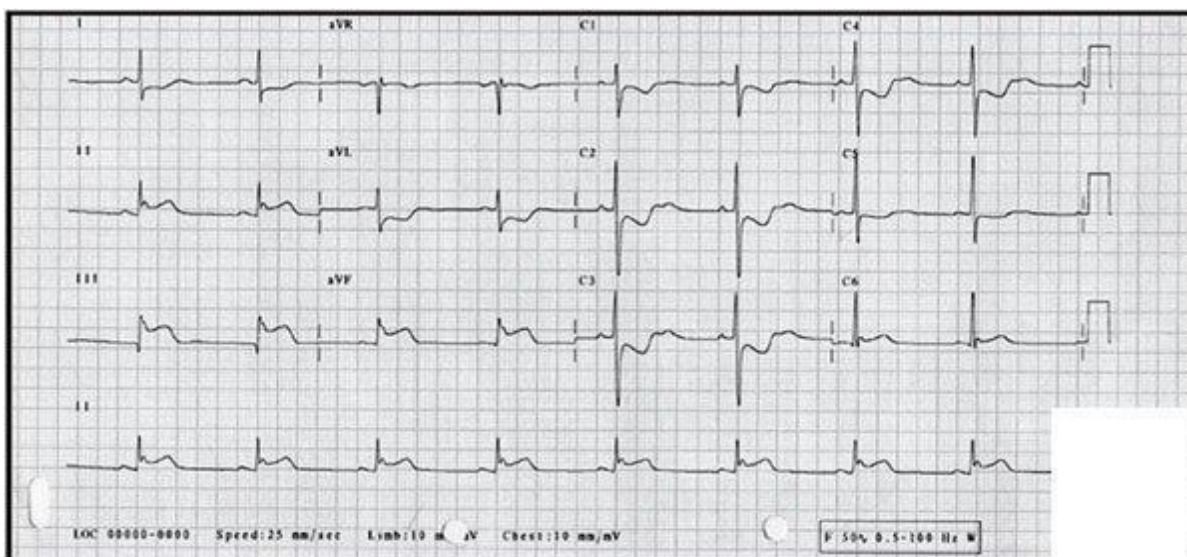
Больной И., 62 лет, преподаватель ВУЗа. Сегодня в покое около 3 часов назад без видимой причины появилась и стала нарастать одышка смешанного характера. Пациент госпитализирован.

Анамнез заболевания: около 5 лет страдает гипертонической болезнью. Антигипертензивные препараты принимает нерегулярно.

Объективно: при поступлении состояние средней степени тяжести, ортопноэ, кожа бледная, акроцианоз. Частота дыхательных движений - 26 в минуту. При аускультации выслушиваются влажные мелкопузырчатые хрипы над всеми отделами лёгких. Перкуторно границы сердца расширены влево, пульс на лучевой артерии 100 в минуту, ритмичный, тоны сердца приглушены, ритмичные, ЧСС - 100 в минуту, АД - 130/90 мм рт. ст. Живот мягкий, безболезненный, размеры печени по Курлову - 9×8×7 см.

Вскоре после поступления состояние больного резко ухудшилось: появился продуктивный кашель, усилилась одышка, увеличилось количество влажных хрипов над всеми лёгочными полями.

ЭКГ



1. Выделите синдромы, определите ведущий (объясните патофизиологический механизм его возникновения);
2. Сформулируйте диагноз;
3. Составьте план обследования для уточнения диагноза;
4. Определите план лечения.

Эталон ответа:

1. Синдромы: острой левожелудочковой недостаточности, артериальной гипертензии; электрокардиографический синдром острого субэпикардального повреждения. Ведущий синдром - острой левожелудочковой недостаточности, основой которой является снижение систолической функции вследствие острого повреждения миокарда левого желудочка.

2. Основной диагноз: ИБС: инфаркт миокарда задненижний, атипичный (астматический) вариант начала, осложнённый отёком лёгких. ОССН по Killip III. Фоновый: Гипертоническая болезнь III ст. Риск 4 (очень высокий).

3. План обследования: общий анализ крови, общий анализ мочи, определение электролитов (K, Na) в крови, гликемии, креатинина (с расчетом СКФ), рентгенография органов грудной клетки, эхокардиография, коронарография.

4. План лечения: наркотические анальгетики (Морфин в/в), оксигенотерапия, петлевые диуретики (Лазикс (фуросемид) в/в), при переносимости горизонтального положения – по экстренным показаниям выполнить чрескожное коронарное вмешательство на инфаркт-связанной артерии, при невозможности проведения ЧКВ – провести тромболитическую терапию (Стрептокиназа или Альтеплаза). Непрямые антикоагулянты (Гепарин), двойная антиагрегантная терапия в течении 1 года (Аспирин + Клопидогрел / Тикагрелор), бета-адреноблокатор (бисопролол или метопролол), ингибитор АПФ (периндоприл или рамиприл), статины в высокой дозировке (Аторвастатин 80 мг/сут.).

Задание 22.

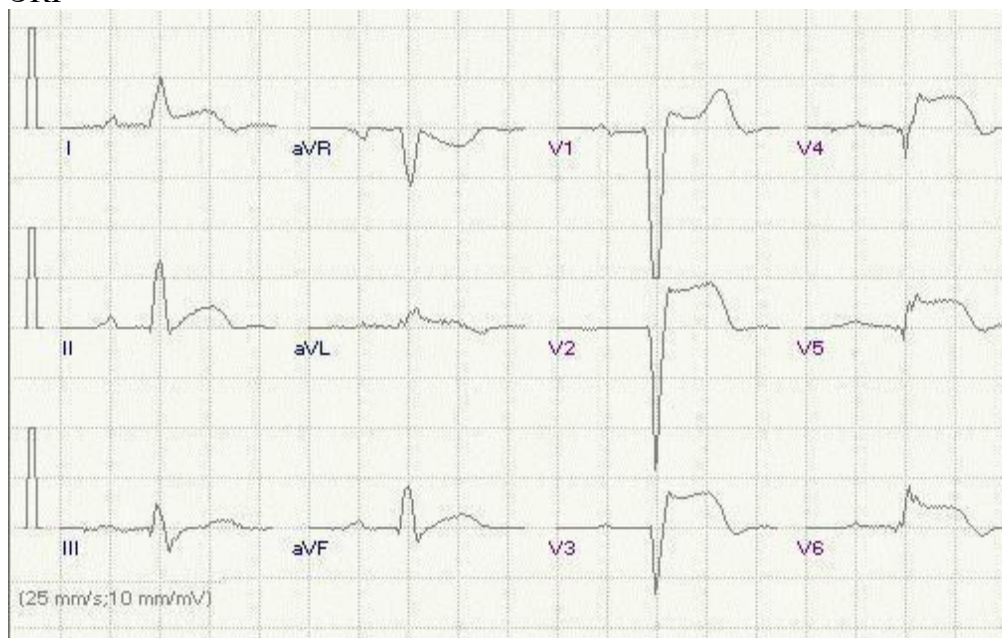
В приёмный покой скорой помощью доставлен больной 52 лет, шофер, с жалобами на резкие давящие боли за грудиной с иррадиацией в обе руки и левую лопатку, длящиеся более 4 часов. Боль не купируется приемом Нитроглицерина и инъекционными анальгетиками, сопровождается резкой слабостью, страхом смерти, выраженной потливостью.

Из анамнеза выяснено, что больного около 10 лет беспокоили приступообразные головные боли, шум в ушах, головокружение, «мелькание мушек» перед глазами, кратковременные колющие боли в области сердца, без иррадиации. Часто отмечалось повышение АД до 160/100 мм рт. ст., иногда – до 200/120 мм рт. ст. Обследован амбулаторно 3 года назад – установлен диагноз «гипертоническая болезнь», данных рекомендаций не придерживался, назначенную терапию не принимал.

Объективно: кожные покровы бледные, акроцианоз. ЧД - 26 в минуту, дыхание поверхностное. Перкуторно над всеми лёгочными полями определяется ясный лёгочный звук, при аускультации - дыхание жёсткое, большое количество влажных хрипов в подлопаточных областях. Пульс одинаков на обеих руках, ритмичный, слабого наполнения и напряжения. ЧСС - 120 в минуту, АД - 80/60 мм рт. ст. Тоны сердца глухие, ритмичные; акцент II тона не определяется. Живот мягкий, безболезненный, печень не увеличена. Отёков нижних конечностей нет.

В анализах: КФК-МВ - 98 Е/л.

ЭКГ



1. Сформулируйте диагноз;
2. Обоснуйте поставленный Вами диагноз;
3. Составьте план дополнительных обследований;
4. Назначьте лечение.

Эталон ответа:

1. Основной диагноз: ИБС: инфаркт миокарда передний распространенный, осложнённый кардиогенным шоком, интерстициальным отёком лёгких. ОССН по Killip IV.

Фоновый: Гипертоническая болезнь III стадии, неконтролируемая АГ, риск 4 (очень высокий).

2. На основании клиники (ангинозный болевой синдром в грудной клетке в течение 4 часов, не купирующийся Нитроглицерином), ЭКГ-признаков субэпикардального повреждения миокарда передней стенки левого желудочка, повышения концентрации маркера некроза миокарда - КФК-МВ - диагностирован инфаркт миокарда. Признаки кардиогенного шока - стойкая гипотония, периферическая гипоперфузия (бледность кожных покровов, пульс слабого наполнения), начинающийся отёк лёгких (тахипноэ, влажные хрипы в подлопаточных областях).

3. План обследования: общий анализ крови, общий анализ мочи, биохимический анализ крови (тропонин Т или I, Глюкоза, креатинин с расчётом СКФ, К, Na), КЩС, ЭКГ в динамике, коронароангиография, ЭхоКГ, рентгенография органов грудной клетки, мониторинг центральной гемодинамики (установка катетера Сван-Ганса).

4. План лечения: наркотические анальгетики (Морфин) в/в, оксигенотерапия, инотропная поддержка (Дофамин, Норадреналин), включая механическую (ЭКМО, внутриаортальную баллонную контрпульсацию), антикоагулянты (Гепарин), антиагреганты (Аспирин+Тикагрелол), статины (Розувастатин), диуретики (Фуросемид). Экстренно выполнить ЧКВ всех пораженных артерий. При невозможности ЧКВ – провести тромболитическую терапию.

Задание 23.

Больной Т., 48 лет доставлен в отделение с жалобами на резчайшую боль за грудиной, иррадирующую в обе руки, под левую лопатку, некупирующиеся нитроглицерином, которая немного уменьшилась после введения промедола. В течение последних 10 дней отмечает периодические боли за грудиной меньшей интенсивности и продолжительности.

При осмотре: состояние тяжелое, кожные покровы бледные, покрыты холодным потом. Пульс 120 в мин., слабого наполнения и напряжения. ЧСС 120 в мин, Тоны сердца глухие. АД 80/40 мм рт. ст., ЧД 28 в мин. В легких дыхание везикулярное. Печень не увеличена, отеков нет.

ЭКГ в I, II, aVL, V2 - V6 отведениях дугообразный подъем интервал ST, отрицательный зубец T в этих отведениях.

- 1.Сформулируйте предварительный диагноз;
- 2.Составьте план обследования;
- 3.Составьте план лечения;
- 4.Патогенетические механизмы развившегося состояния?

Эталон ответа:

1.Диагноз: ИБС: Острый инфаркт миокарда в области передне-боковой стенки левого желудочка, осложненный кардиогенным шоком. ОССН по Killip II.

2.План обследования:

- Экстренная коронароангиография.
- Непрерывный мониторинг ЭКГ, АД.
- Экстренная эхокардиография с доплерографией.
- Рентгенография органов грудной клетки.
- Маркеры повреждения миокарда в динамики.
- ОАК, ОАМ.
- Креатинин крови, глюкоза, липидный спектр.

3.План лечения: наркотические анальгетики (Морфин) в/в, оксигенотерапия, инотропная поддержка (Дофамин, Норадреналин), включая механическую (ЭКМО, внутриаортальную баллонную контрпульсацию), антикоагулянты (Гепарин), антиагреганты (Аспирин+Тикагрелол), статины (Розувастатин). Экстренно выполнить ЧКВ всех пораженных артерий. При невозможности ЧКВ – провести тромболитическую терапию.

Аспирин показан всем больным с ОКС, начальная доза 150-300 мг (без кишечнорастворимой оболочки), затем 75-100 мг/с (I-A).

Ингибиторы P2Y12 рецепторов тромбоцитов (Тикагрелол, Прасугрель, Клопидогрель) должны быть назначены всем больным с ОКС в дополнении к Аспирину, как можно раньше, при отсутствии противопоказаний (высокий риск кровотечений). Продолжительность комбинированного лечения 12 месяцев. Тикагрелол (180 мг начальная доза, 90 мг 2 раза в день - поддерживающая доза) рекомендуется всем пациентам среднего и высокого риска коронарных событий (например - высокий уровень тропонинов).

Применение антикоагулянтов рекомендуется всем больным в дополнение к антитромбоцитарной терапии (в/в введение Гепарина).

Больным с ИМ с подъёмом сегмента ST, поступающим в больницу с возможностью ЧКВ, должно быть выполнено ЧКВ в течение 90 минут после первого контакта с медицинским работником: ангиопластика и стентирование инфаркт-ассоциированной коронарной артерии. Если коронарное вмешательство не может быть выполнено в течении 120 минут от первого контакта с медицинским работником - показано проведение тромболитика с последующим выполнением коронарографии: незамедлительно при неэффективном тромболитике и в сроки 3-24 часа при эффективном тромболитике с проведением ангиопластики и стентирования инфаркт-ассоциированной артерии, если сохраняется функционально значимый стеноз.

4.Нарушение коронарного кровотока, некроз миокарда, снижение сократительной способности левого желудочка, не исключается рефлекторное влияние болевого механизма, гемодинамические нарушения (левожелудочковая недостаточность).

Задание 24.

Мужчина А., 57 лет, вызвал врача на дом. Предъявляет жалобы на интенсивные давящие загрудинные боли с иррадиацией в левую руку и левую лопатку. Вышеописанная симптоматика появилась около 2 часов назад после интенсивной физической нагрузки. Самостоятельно принял 2 таблетки нитроглицерина – без эффекта. Ранее боли подобного характера никогда не беспокоили.

В анамнезе Гипертоническая болезнь в течение последних 10 лет с максимальными цифрами АД 200/100 мм рт.ст. Регулярно лекарственные препараты не принимал. Курит по 1 пачке сигарет в день в течение 30 лет. Газоэлектросварщик. Аллергические реакции отрицает.

При объективном обследовании: кожные покровы влажные. В легких перкуторный звук, дыхание везикулярное, хрипов нет. Тоны сердца ослаблены, ритм правильный, АД – 160/100 мм рт. ст., ЧСС – 88 ударов в 1 минуту. Живот мягкий, безболезненный. Стул и диурез в норме.

На ЭКГ зарегистрированы синусовый ритм, подъем сегмента ST > 0,2 мВ в отведениях II, III, aVF. Транспортная доступность до стационара неотложной кардиологии, располагающего возможностью проведения первичного чрескожного вмешательства – 30 мин.

- 1.Предположите наиболее вероятный диагноз;
- 2.Обоснуйте поставленный диагноз;
- 3.Какой должна быть тактика ведения пациента на догоспитальном этапе? Обоснуйте свой выбор;
- 4.Какой объём медикаментозной помощи должен быть оказан пациенту на догоспитальном этапе?
- 5.Назовите диагностический метод, позволяющий установить окончательный диагноз инфаркта миокарда?

Эталон ответа:

1.Предварительный диагноз: Острый коронарный синдром с подъёмом сегмента ST в нижней стенке левого желудочка – инфаркт миокарда с подъёмом сегмента ST в нижней стенке левого желудочка.

Фоновый диагноз: Гипертоническая болезнь III стадии, неконтролируемая АГ, риск 4 (очень высокий).

Осложнение: Острая сердечно-сосудистая недостаточность (ОССН) I по Killip.

2.Диагноз «Острого коронарного синдрома» поставлен на основании жалоб пациента на типичные ангинозные боли, продолжающиеся около 2 часов, не купирующиеся приёмом нитроглицерина; характерных изменений на ЭКГ: подъём сегмента ST > 0,2 мВ в более чем в двух смежных отведениях для мужчины старше 40 лет. Диагноз «Гипертоническая болезнь» установлен на основании данных анамнеза: повышение АД в последние 10 лет. Стадия артериальной гипертензии установлена на основании наличия острого коронарного синдрома, свидетельствующего о заболевании сердца как ассоциированном клиническом состоянии. Неконтролируемая степень артериальной гипертензии основана на цифрах повышения АД в анамнезе и при объективном осмотре. Риск сердечно-сосудистых осложнений (ССО) определён в соответствии со степенью повышения АД и наличия ассоциированного клинического состояния. Диагноз «ОССН I по Killip» поставлен на основании отсутствия признаков сердечной недостаточности.

3.Пациенту требуется экстренная госпитализация. Необходим вызов бригады скорой медицинской помощи - бригады интенсивной терапии. Учитывая то, что транспортная доступность до стационара неотложной кардиологии составляет менее 120 минут с момента

первого медицинского контакта, наиболее целесообразной тактикой является выполнение первичного чрезкожного вмешательства (ЧКВ).

4. Медикаментозное лечение на догоспитальном этапе включает: купирование болевого синдрома - Нитроглицерин в дозе 0,4-0,5 мг в виде таблеток под язык или аэрозоля (спрея) по контролем АД, при неэффективности - Морфин в/в дробно. Перед использованием 10 мг морфина разводят в 10 мл 0,9% раствора натрия хлорида. Первоначально следует ввести в/в медленно 2-4 мг лекарственного вещества. При необходимости введение повторяют каждые 5-15 минут по 2-4 мг до купирования боли или возникновения побочных эффектов, не позволяющих увеличить дозу.

Антитромботическая терапия: Аспирин 250 мг разжевать, нагрузочная доза Клопидогрела - 600 мг внутрь, прямые антикоагулянты в/в болюсно – Гепарин 70-100 Ед/кг, при необходимости возможно повторное введение с целью поддерживать активированное время свертывания 250-350 сек (первое определение через 2-5 минут после введения, затем каждые 20-30 мин на протяжении всей процедуры ЧКВ). Применение Гепарина прекращается после успешного окончания процедуры ЧКВ.

Кислородотерапия.

Для снижения риска осложнений и улучшения прогноза пациенту рекомендуется внутривенное введение бета-адреноблокатора (метопролол по 5 мг 2-3 раза с интервалом как минимум 2 минуты) под контролем АД и ЧСС.

5. «Золотым стандартом» диагностики инфаркта миокарда является обнаружение в крови кардиоспецифических ферментов. Диагноз может быть установлен на госпитальном этапе при обнаружении в крови наиболее специфических маркеров некроза миокарда - сердечных тропонинов.

Задание 25.

Мужчина В., 59 лет, находился на стационарном лечении в кардиологическом диспансере с 01.09.2019 г. по 14.09.2019 г. по поводу переднего Q-образующего инфаркта миокарда от 01.09.2019 г. Поступал с жалобами на интенсивные давящие загрудинные боли с иррадиацией в область левой лопатки, одышку, возникшие после стрессовой ситуации.

Из анамнеза известно, что в последние 2 года периодически повышалось АД до максимальных цифр 160/90 мм рт.ст. Постоянно лекарственную терапию не получал, эпизодически принимал каптоприл 25 мг. При физической нагрузке периодически возникал дискомфорт в области сердца и одышка. За медицинской помощью не обращался. Курит более 30 лет по 1/2 пачке сигарет в день.

Семейный анамнез отягощен. Отец умер от инфаркта миокарда в возрасте 60 лет.

Пациент работает машинистом башенного крана.

При поступлении проведена коронароангиография, обнаружена окклюзия передней межжелудочковой артерии, выполнены чрескожная транслюминарная коронарная ангиопластика (ЧТКА) и эндопротезирование передней межжелудочковой артерии.

Результаты биохимического анализа крови: общий холестерин - 6,36 ммоль/л, ЛПНП - 3,69 ммоль/л, ЛПВП - 1,25 ммоль/л, ТГ - 2,26 ммоль/л, глюкоза натощак - 4,5 ммоль/л.

ЭхоКГ: гипертрофия левого желудочка, увеличение полости левого предсердия. Локальная гипокинезия боковой стенки левого желудочка. Митральная регургитация 2 ст., трикуспидальная регургитация 1 ст. Нарушение диастолической функции левого желудочка ($VE/VA < 1,0$). ФВ - 50 %.

Период стационарного лечения протекал без особенностей, после выписки пациент направлен в специализированный кардиореабилитационный стационар, где находился до 30.09.2019 г.

Результаты велоэргометрии: субмаксимальная ЧСС 137 уд/мин достигнута при нагрузке 100 Вт.

Результаты теста с 6-минутной ходьбой: за 6 мин пройдено 412 метров.

30.09.2019 г. явился на приём в поликлинику по месту жительства. Жалобы на одышку, появляющуюся при быстрой ходьбе.

Постоянно принимает Аспирин 100 мг/сут, Клопидогрел 75 мг/сут, Аторвастатин 40 мг/сут, Бисопролол 2,5 мг/сут, Лизиноприл 5 мг 2 раза в сутки.

При осмотре: состояние удовлетворительное. Индекс массы тела – 37 кг/м². Кожные покровы чистые, обычной окраски. В лёгких дыхание везикулярное, хрипов нет. ЧДД 16 в минуту. Тоны сердца ослаблены, ритм правильный. ЧСС – 70 ударов в минуту, АД – 150/100 мм рт.ст. Живот мягкий, при пальпации безболезненный во всех отделах. Печень и селезёнка не увеличены. Отеков нет. Дизурических расстройств нет. Симптом поколачивания по поясничной области отрицательный с обеих сторон.

- 1.Предположите наиболее вероятный диагноз;
- 2.Обоснуйте поставленный диагноз;
- 3.Разработайте программу реабилитации на поликлиническом этапе;
- 4.Оцените данные лабораторных анализов и объективного осмотра пациента, проведите коррекцию медикаментозной терапии.

Эталон ответа:

1.ИБС: стенокардия напряжения II ФК. Постинфарктный кардиосклероз (01.09.2019 г.). ЧТКА и эндопротезирование передней межжелудочковой артерии (01.09.2019 г.).

Фоновый: Гипертоническая болезнь III стадии, неконтролируемая АГ, риск 4 (очень высокий). Ожирение II ст. Гиперлипидемия.

Осложнение: ХСН ПА стадии, II ФК.

2.Диагноз «ИБС: стенокардия напряжения» поставлен на основании жалоб пациента на типичные ангинозные боли, данных анамнеза, наличия стенозирующего атеросклероза коронарных артерий (по данным коронароангиографии), перенесённого инфаркта миокарда. Постинфарктный кардиосклероз выставлен, поскольку с момента перенесённого инфаркта миокарда прошло более 28 суток. Функциональный класс стенокардии напряжения определён в соответствии с результатами велоэргометрии (нагрузка 100 Вт соответствует второму ФК). Диагноз «Гипертонической болезни» установлен на основании данных анамнеза (повышение АД в последние 2 года), стадия установлена на основании наличия ИБС, постинфарктного кардиосклероза как ассоциированного клинического состояния. Неконтролируемая степень АГ основана на цифрах повышения АД в анамнезе и при объективном осмотре. Риск ССО определён в соответствии со степенью повышения АД и наличия ассоциированного клинического состояния. Ожирение II ст. установлено на основании значения ИМТ. Гиперлипидемия установлена на основании повышения уровня общего холестерина, ЛПНП, триглицеридов. Диагноз «Хроническая сердечная недостаточность» установлен на основании жалоб пациента на одышку при физической нагрузке, наличия диастолической дисфункции левого желудочка по данным ЭхоКГ. Стадия ХСН определена в соответствии с классификацией Василенко- Стражеско по наличию умеренных признаков недостаточности кровообращения по малому кругу. ФК ХСН определён в соответствии с пройденной дистанцией теста с 6- минутной ходьбой.

3.После выписки больного из стационарного кардиореабилитационного отделения он направляется в поликлинику по месту жительства, в котором наблюдается в течение 1 года врачом-кардиологом. При отсутствии врача-кардиолога пациент наблюдается врачом-терапевтом участковым. Через год пациент переводится в группу наблюдения с другими формами ИБС. Программа кардиореабилитации на поликлиническом этапе включает в себя программы контролируемых физических тренировок (ФТ). Пациент должен выполнять аэробную ФТ средней интенсивности и длительностью по 30 мин ≥ 3 раза в неделю. ФТ осуществляются под контролем клинического состояния пациента, АД, ЧСС, ЭКГ.

В первые недели занятий ЧСС на высоте ФТ и в первые 3 минуты после неё не должна превышать исходную более чем на 20 ударов в минуту, а дыхание - не более чем на 6 в минуту. Допускается повышение (от исходного) систолического АД на 20-40 мм и диастолического АД на 10-12 мм рт. ст. Данному пациенту в качестве физической нагрузки

может быть назначена дозированная ходьба. Для дозированной ходьбы ЧСС остаётся основным методом контроля правильного дозирования нагрузки. Тренировочная ЧСС может быть рассчитана по формуле: ЧСС тренировочная = (ЧСС максимальная - ЧСС покоя) × 60% + ЧСС покоя. Период активного контроля за пациентом должен продолжаться от 3 до 6 месяцев.

Далее больному назначаются неконтролируемые ФТ, легко и без всяких опасений выполняемые в домашних условиях под самоконтролем. Посещение образовательных программ «Школа для больных, перенёсших инфаркт миокарда». При необходимости - программы психологической реабилитации. Программы по модификации факторов риска - занятия с диетологом, специалистом по отказу от курения.

Профессиональная реабилитация: работа по основной профессии невозможна (значительное физическое и эмоциональное напряжение, работа на высоте). Показано направление пациента на МСЭ для установления группы инвалидности на 1 год. Переобучение на профессию, не связанную с значительным физическим и эмоциональным напряжением.

Рекомендована гиполипидемическая диета.

4. В объективном осмотре обращают на себя внимание значения ЧСС и АД, которые выше целевых после перенесённого инфаркта миокарда, что требует коррекции медикаментозной терапии - увеличение дозы бета-адреноблокаторов и ингибиторов АПФ до достижения целевых значений ЧСС и АД. В лабораторных анализах обращает на себя внимание гиперхолестеринемия (увеличение уровня общего холестерина, ЛПНП, ТГ). Рекомендуется выполнить повторное исследование липидного спектра крови через 4-6 недель после инфаркта миокарда, при необходимости произвести коррекцию дозы статинов до достижения уровня ЛПНП менее 1,8 ммоль/л.

Медикаментозная терапия: антиагреганты: аспирин. (100 мг 1 раз вечером после еды) + тикагрелол (60 мг 2 раза в день) в течение 1 года после перенесённого инфаркта миокарда, ингибиторы АПФ: периндоприл (10 мг) или рамиприл (5 мг), бета-адреноблокаторы: небивалол (10 мг утром) или бисопролол (5 мг утром), статины: розувастатин (10 мг вечером) или аторвастин (40 мг вечером), в дозах, необходимых для поддержания целевых показателей АД, ЧСС, ЛПНП.

Задание 26.

Мужчина М., 65 лет, 18.04.2019 обратился к врачу с жалобами на периодически появляющиеся давящие боли в области сердца при значительной физической нагрузке, проходящие самостоятельно.

Из анамнеза известно, что 3 месяца назад пациент перенес острый нижний инфаркт миокарда с подъёмом сегмента ST. Больному была выполнена коронарография – выявлен стеноз правой коронарной артерии (ПКА) 90%, (ПМЖВ стеноз 35%, ОВ 30%), в связи с чем проводилась трансбаллонная ангиопластика и стентирование ПКА стентом с лекарственным покрытием.

В течение длительного времени страдает гипертонической болезнью с максимальным повышением цифр артериального давления до 210/110 мм рт. ст. Хорошее самочувствие при артериальном давлении 120/70 мм рт. ст.

Вредные привычки: курение в течение 20 лет по 10 сигарет в день.

При осмотре: состояние средней тяжести. Кожные покровы чистые, гиперемии нет. В лёгких дыхание жёсткое, хрипов нет. Тоны сердца приглушены, ритмичные. ЧСС – 70 уд. в мин., АД – 190/100 мм рт.ст. Живот мягкий, при пальпации безболезненный во всех отделах. Печень и селезёнка не увеличены. Дизурии нет. Симптом поколачивания по поясничной области отрицательный.

Результаты анализа крови: общий холестерин – 5,4 ммоль/л, ТГ – 1,6 ммоль/л, ХС-ЛПВП – 1,1 ммоль/л; ХС-ЛПНП – 3,6 ммоль/л.

1. Предположите наиболее вероятный диагноз;

2. Составьте и обоснуйте план дополнительного обследования пациента;
3. Перечислите группы препаратов и сроки их применения, которые должны быть рекомендованы на постоянный прием пациенту. Обоснуйте их применение.

Эталон ответа:

1. Диагноз: ИБС. Стенокардия напряжения, ФК I. Постинфарктный кардиосклероз (18.01.2019). Трансбаллонная ангиопластика и стентирование ПКА от 18.01.2019 г.

Фоновый диагноз: Гипертоническая болезнь III стадии, неконтролируемая АГ, риск 4 (очень высокий). Дислипидемия III ст. Табакокурение.

ХСН 0-I.

2. План дообследования:

- ЭКГ (гипертрофия миокарда ЛЖ, признаки рубцовых изменений миокарда: патологический зубец Q, QS, отрицательный зубец T).

- ЭхоКГ (сократимость миокарда ЛЖ, размеры полостей, состояние клапанного аппарата, внутриполостной тромбоз).

- стресс - ЭКГ с физической нагрузкой (при ФВ ЛЖ > 50%) для оценки толерантности к физической нагрузке и определения функционального класса стенокардии.

- Суточное мониторирование АД (оценка стабильности повышения АД, суточного профиля АД).

Консультация врача-окулиста и проведение офтальмоскопии для оценки наличия гипертонической офтальмопатии.

3. Группы препаратов:

- Двойная антиагрегантная терапия: ингибитор ЦОГ-1 (аспирин 75 мг вечером) + блокатор P2Y₁₂ рецепторов (тикагрелол 60 мг 2 раза в день) до 18.01.2020 г., затем монотерапия аспирином, постоянно (цель - профилактика тромбозов).

- Бета-адреноблокаторы для уменьшения ЧСС, снижения потребности миокарда в кислороде, улучшения перфузии миокарда за счёт удлинения диастолы, постоянно (бисопролол 2,5-5 мг или метопролол 25-100 мг утром). При наличии противопоказаний к бета-адреноблокаторам, возможно назначение блокаторов f-каналов ивабрадина (5 мг 2 раза в день).

- Статины в высоких дозах, обладающие гиполипидемическим и плеiotропным (противовоспалительным) действиями, постоянно (розувастатин 10-20 мг или аторвастатин 20-40 мг вечером).

- Ингибиторы АПФ (периндоприл 5-10 мг или рамиприл 5-10 мг) или антагонисты рецепторов к ангиотензину II (валсартан 40-80 мг) для предотвращения ремоделирования сердца, коррекции артериальной гипертензии, улучшении прогноза и уменьшении смертности, постоянно.

Задание 27.

Женщина Б., 46 лет, бухгалтер, обратилась к участковому врачу с жалобами на приступы давящих болей за грудиной с иррадиацией в левую руку, возникающие в покое, преимущественно в ночное время и в ранние утренние часы (4-6 часов утра). Приступы проходят самостоятельно в течение 3-4 минут.

Из анамнеза известно, что приступы болей за грудиной беспокоят в течение 3 месяцев. Физическую нагрузку переносит хорошо, может подняться на 4-5 этаж без остановки, болевые приступы при этом не возникают. Появление болей за грудиной связывает с возникшей стрессовой ситуацией на работе. До настоящего времени за медицинской помощью не обращалась.

Семейный анамнез отягощен по материнской линии.

При осмотре: состояние удовлетворительное. Рост 172 см, вес 66 кг, ИМТ 22,3 кг/м². Кожные покровы обычной окраски, нормальной влажности. В лёгких – дыхание везикулярное. ЧДД 16 в 1 минуту. Тоны сердца ясные, ритмичные, акцент II тона над

проекцией аорты. ЧСС 64 уд. в 1 минуту. АД 130/85 мм рт. ст. Живот при пальпации мягкий, безболезненный. Печень и селезенка не увеличены. Дизурических расстройств нет.

Результаты анализов крови: глюкоза натощак – 5,1 ммоль/л, креатинин – 76 мкмоль/л, общий холестерин – 6,3 ммоль/л, ТГ – 2,2 ммоль/л, ХС-ЛПВП – 1,2 ммоль/л, ХС-ЛПНП – 4,2 ммоль/л, АСТ - 28 ед/л, АЛТ - 34 ед/л.

ЭКГ в покое: ритм синусовый, 60 ударов в минуту. ЭОС не отклонена.

- 1.Предположите наиболее вероятный диагноз;
- 2.Обоснуйте поставленный диагноз;
- 3.Составьте и обоснуйте план дополнительного обследования пациента;
- 4.Какие лекарственные препараты Вы бы рекомендовали пациентке? Обоснуйте свой выбор.

Эталон ответа:

1.Диагноз: ИБС: вазоспастическая стенокардия. Дислипидемия ИБ тип по Фредриксону. ХСН 0.

2.Диагноз «ИБС» установлен на основании жалоб больного на приступ болей, характерный для стенокардии по локализации.

Диагноз «вазоспастическая стенокардия» установлен на основании характеристики болевого приступа: загрудинные боли с иррадиацией в левую руку, возникающие в ночные и ранние утренние часы, купирующиеся самостоятельно в течение нескольких минут, наличие высокой толерантности к физической нагрузке.

Диагноз «дислипидемия ИБ типа» установлен на основании повышения общего холестерина за счет ХС-ЛПНП и ТГ.

3.Пациенту рекомендовано:

-суточное мониторирование ЭКГ для выявления эпизодов болевой и безболевой ишемии миокарда, их характера (обратить внимание на возможность появления эпизодов элевации сегмента ST наиболее характерных для этого вида стенокардии), общего количества и длительности; возможных нарушений ритма и проводимости, которые, наряду с обширной зоной ишемии при приступе, могут свидетельствовать о неблагоприятном прогнозе заболевания;

-проведение ЭхоКГ для выявления зон гипо- и акинезии миокарда, оценки диастолической и систолической функции миокарда и состояния клапанного аппарата сердца.

- стресс - ЭКГ с физической нагрузкой (при ФВ ЛЖ > 50%) для оценки толерантности к физической нагрузке. У части пациентов вазоспастическая стенокардия развивается на фоне атеросклероза коронарных артерий.

Следующий этап диагностики – выполнение коронароангиографии (КАГ). Главным диагностическим критерием вазоспастической стенокардии является верифицированный при КАГ спазм коронарной артерии - спонтанный или во время фармакологической пробы. Провокационные пробы проводят, как правило, лицам с интактными или малоизмененными коронарными артериями по результатам предыдущего ангиографического исследования. Основными пробами для выявления вазоспастической стенокардии являются - холоддовая проба, интракоронарное введение Ацетилхолина, Метахолина, Гистамина, Дофамина.

4.В качестве антиангинальных препаратов для профилактики приступов вазоспастической стенокардии пациентке рекомендованы антагонисты кальциевых каналов. Действие обусловлено замедлением тока Ca через $\alpha 1$ и $\alpha 2$ адренергические пути и кальциевые каналы периферических сосудов, уменьшением чувствительности артериальных сосудов к эндогенным влияниям прессорных аминов, что приводит к снижению общего периферического сосудистого сопротивления и АД. Дигидропиридиновые антагонисты кальция оказывают выраженное селективное действие на мускулатуру сосудов, приводя к расширению периферических артерий, не влияют на проводящую систему сердца и не вызывают значимого снижения сократительной функции миокарда. Предпочтительнее назначение дигидропиридиновых антагонистов кальция –

Амлодипин 10 мг в сутки. При недостаточной эффективности антагонистов кальция рассмотреть добавление блокатора калиевых каналов – Никорандила. Прогностическое действие аспирина, статинов, ингибиторов АПФ при вазоспастической стенокардии на фоне ангиографически интактных коронарных артерий не изучено. Несмотря на это, учитывая атерогенный тип дислипидемии целесообразно применение статинов (розувастатин 20 мг в сутки). Целями лечения является уровень ХС-ЛНП < 1,8 или уменьшение уровня ХС-ЛНП > 50%, если целевой уровень не может быть достигнут.

Задание 28.

Больной Ф., 47 лет, поступил в стационар с амбулаторного приёма в поликлинике, куда обратился с жалобами на сжимающие боли за грудиной, возникающие при ходьбе в среднем темпе через 500 м или при подъёме по лестнице на 3 этаж, проходящие через 1-2 минуты покоя.

Впервые боли за грудиной появились 2 года назад, но больному их появление не связывал с заболеванием сердца, к врачам не обращался. Настоящее ухудшение наступило в течение недели, когда приступы загрудинных болей участились, стали возникать при меньших нагрузках – при спокойной ходьбе через 50-100 м, появились приступы сжимающих болей в покое.

Из анамнеза известно, что у больного Гипертоническая болезнь с максимальными цифрами АД – 170/100 мм рт. ст. Курит до 1 пачки сигарет в день в течение 20 лет. Мать и отец больного страдают артериальной гипертензией. Имеются случаи внезапной смерти среди родственников.

При осмотре: состояние удовлетворительное. Рост 175 см, вес 76 кг. Кожные покровы обычной окраски, нормальной влажности. В лёгких – дыхание везикулярное. ЧДД 16 в 1 минуту. Тоны сердца ясные, ритмичные, акцент II тона над проекцией аорты. ЧСС 74 ударов в 1 минуту. АД 160/100 мм рт. ст. Живот при пальпации мягкий, безболезненный. Печень и селезёнка не увеличены. Дизурических расстройств нет.

Результаты анализов крови: глюкоза натощак – 4,1 ммоль/л, креатинин – 79 мкмоль/л, АСТ - 28 ед/л, АЛТ - 34 ед/л.

1. Какой наиболее вероятный диагноз у данного больного?
2. Обоснуйте поставленный диагноз;
3. Составьте план дополнительного обследования пациента;
4. Какова дальнейшая лечебная тактика?

Эталон ответа:

1. Предварительный диагноз: ИБС: прогрессирующая стенокардия.

Фоновый диагноз: Гипертоническая болезнь III стадии, неконтролируемая АГ, риск 4 (очень высокий). Осложнения: ХСН 0.

2. Диагноз «ИБС: прогрессирующая стенокардия» поставлен на основании жалоб больного на учащение приступов загрудинных болей, возникающих при меньших нагрузках, при спокойной ходьбе через 50-100 м и появлении приступов сжимающих болей в покое.

Диагноз «Гипертоническая болезнь» поставлен на основании данных анамнеза: АГ с максимальными цифрами АД 170/100 мм рт. ст. и наличии фактора риска: курит до 1 пачки сигарет в день в течение 20 лет.

3. План дополнительного обследования: липидограмма, коагулограмма, ЭКГ, ЭхоКГ; СМЭКГ по Холтеру; тредмилл-тест; стресс-ЭхоКГ, сцинтиграфия миокарда, коронароангиография.

4. Немедикаментозная терапия (модификация образа жизни, отказ от курения). Медикаментозная терапия: антиагреганты (аспирин 100 мг 1 раз в день вечером или тикагрелол 60 мг 2 раза в день); β-адреноблокаторы (бисопролол 2,5-5 мг 1 таблетку утром или метопролол 50-100 мг 1 раз в день утром) под контролем АД и ЧСС; статины (розувастатин 10-20 мг или аторвастатин 20-40 мг 1 раз в день вечером); иАПФ

(периндоприл 5-10 мг или рамиприл 10 мг 1 раз в день) или АРА II (валсартан 40-80 мг 1 раз в день); блокаторы кальциевых каналов дигидропиридинового ряда (амлодипин 5 мг 1 раз в день вечером). Хирургическое лечение по показаниям (транслюминарная балонная ангиопластика).

Задание 29.

Мужчина, 57 лет, страдает ИБС. В связи с ухудшением состояния поступил в кардиологическое отделение. С целью выявления локализации атеросклеротического поражения коронарных артерий и степени выраженности процесса было рекомендовано проведение коронароангиографии. На следующий день после выполнения вмешательства было отмечено повышение уровня креатинина сыворотки крови до 130 ммоль/л (при поступлении был 94 ммоль/л). Еще через день, уровень креатинина достиг отметки 148 ммоль/л, а диурез за 6 часов составил 240 мл. Вес пациента 100 кг. Был вызван дежурный нефролог для консультации.

1. Сформулируйте предварительный диагноз;
2. Перечислите факторы риска ОПП в данном клиническом случае?
3. Какие признаки помогли вам заподозрить диагноз?
4. С какими заболеваниями необходимо провести дифференциальную диагностику?
5. Какие дополнительные исследования необходимы для подтверждения диагноза? Какие специалисты нужны для консультации пациента?
6. Назначьте лечение.

Эталон ответа:

1. Диагноз: Ренальное пост-контрастное острое повреждение почек, 1 стадия (по KDIGO 2012).

2. У пациента имеют место следующие факторы риска ОПП: мужской пол, атеросклеротическое заболевание в анамнезе (ИБС), применение контрастного вещества.

3. Диагноз был заподозрен в связи с наличием факторов риска у пациента на фоне прироста креатинина более, чем на 26 мкмоль/л за 48 часов и уменьшения диуреза менее, чем 0,5 мл/кг/6 часов.

4. Дифференциальный диагноз следует проводить с другими причинами развития ОПП (напр., ОПП, индуцированное приемом лекарственных препаратов, ОПП на фоне ОИМ), а также с ХБП.

5. С целью дообследования пациенту необходимо выполнить: общий анализ крови, общий анализ мочи, биохимический анализ крови (креатинин, мочевины, калий, натрий, глюкоза, билирубин (прямой и непрямой), АлТ, АсТ, ГГТП, общий белок, альбумин), определение СКФ по СКД-ЕРІ, КЩС, анализ на газы крови. Инструментальные методы: УЗИ почек и почечных артерий, УЗИ органов брюшной полости, УЗИ сердца, ЭКГ, нефробиопсия (при сохраняющейся олигурии более 2-3 недель). Требуется консультация нефролога, уролога и врача отделения диализа.

6. Для лечения и профилактики контраст-индуцированного ОПП, рекомендуется коррекция гиповолемии с использованием 0,9 % раствора натрия хлорида и кристаллоидных растворов. Объемы инфузии определяются индивидуально. Нефропротекторная терапия с применением блокаторов РААС (в схеме лечения ИБС у пациента должен быть иАПФ, напр., периндоприл 5 мг – 1 таблетка утром), статинов (розувостатин 10 мг – 1 таблетка вечером). При СКФ более 30 мл/мин/1,73м² – тиазидный или тиазидоподобный диуретик (напр., индапамид 1,5 мг – 1 таб утром), при СКФ менее 30 мл/мин/1,73м² – петлевой диуретик (напр., торасемид – 10 мг – 1 таблетка утром). Сорбенты, напр., Полисорб – доза подбирается индивидуально в расчете на кг массы тела. В остальном – поддерживающая симптоматическая терапия с контролем суточного диуреза, уровня креатинина, мочевины и калия сыворотки крови. При прогрессировании ОПП и дальнейшем приросте креатинина – рассмотреть возможность проведения заместительной почечной терапии.

Задание 30.

Мужчина, 54 года. Поступил по СМП с симптомами ОКС. При объективном обследовании в нижних отделах лёгких выслушиваются мелкопузырчатые хрипы, ЧДД 23/мин, АД 70/40 мм рт ст, пульс 110 уд/мин. На ЭхоКГ: ФВ 28, гипокинезия задней и боковой стенок ЛЖ. На следующий день на фоне проводимой терапии АД 90/50 мм рт ст, ЧДД 100/мин, на ЭхоКГ ФВ 30, в б/х анализе крови: калий 5,5 ммоль/л, креатинин 160 мкмоль/л, объём выделенной мочи за 6 часов 200 мл. На 8-й день после поступления калий 6,5 ммоль/л креатинин 320 мкмоль/л, мочевины 29 ммоль/л, объём выделенной мочи за 6 часов 200 мл.

1. Сформулируйте предварительный диагноз;
2. Перечислите факторы риска ОПП в данном клиническом случае?
3. Какие признаки помогли вам заподозрить диагноз?
4. С какими заболеваниями необходимо провести дифференциальную диагностику?
5. Какие дополнительные исследования необходимы для подтверждения диагноза? Какие специалисты нужны для консультации пациента?
6. Назначьте лечение.

Эталон ответа:

1. Диагноз:
- Острая болезнь почек, 1 стадия.
2. Факторами риска ОПП в данном клиническом случае являются: мужской пол и резкое снижение фракции выброса на фоне ОКС с последующей гипоперфузией почек.
3. Диагноз ОБП был заподозрен в связи с наличием факторов риска у пациента на фоне прироста креатинина более, чем на 26 мкмоль/л за 48 часов и уменьшения диуреза менее, чем 0,5 мл/кг/6 часов и сохраняющейся олигурией в течение более 6 суток.
4. Дифференциальный диагноз следует проводить с другими причинами развития ОПП (напр., ОПП, индуцированное приемом лекарственных препаратов, ОПП на фоне ОИМ), а также с ХБП.
5. С целью дообследования пациенту необходимо выполнить: общий анализ крови, общий анализ мочи, биохимический анализ крови (креатинин, мочевины, калий, натрий, глюкоза, билирубин (прямой и непрямой), АлТ, АсТ, ГГТП, общий белок, альбумин), определение СКФ по СКД-ЕРИ, КЩС, анализ на газы крови. Инструментальные методы: УЗИ почек и почечных артерий, УЗИ органов брюшной полости, УЗИ сердца, ЭКГ, нефробиопсия (при сохраняющейся олигурии более 2-3 недель). Требуется консультация нефролога, уролога и врача отделения диализа.
6. Пациенту рекомендуется продолжение терапии по поводу перенесенного ОИМ с применением кардио- и нефропротекторов (блокаторы РААС, иНГЛТ-2, статины, антиагреганты). Требуется консилиум для перевода пациента в отделение эфферентных методов лечения в связи с наличием показаний для проведения острого диализа (мочевина >27 ммоль/л, гиперкалиемия >6 ммоль/л, олигурия).

Задание 31.

Женщина, 52 года. Страдает Сахарным диабетом 2 типа в течение 6 лет, лечение получает последние 5 лет (Диабетон МВ 60 мг 1 таблетка утром, Метформин 500 мг – 1 таблетка вечером), уровень гликированного гемоглобина 6,7%. Рост 166 см, 92 кг. На последнем визите у эндокринолога был зафиксирован в ОАМ - альбумин 0,33 г/л, в б/х анализе крови калий 5,8 ммоль/л, мочевины 540 мкмоль/л, креатинин 98 мкмоль/л. При повторном визите через 3 месяца уровень альбумина в моче остался на прежнем уровне, калий 5,5 ммоль/л, креатинин 101 мкмоль/л, женщина стала отмечать пастозность голеней и периодическое повышение АД до 160/100 мм рт ст.

1. Сформулируйте предварительный диагноз;
2. Какие факторы ХБП имеются у пациента?
3. Какие признаки помогли заподозрить диагноз?

4. С какими заболеваниями необходимо провести дифференциальную диагностику?
5. Какие дополнительные исследования необходимы для подтверждения диагноза? Какие специалисты нужны для консультации пациента?

6. Назначьте лечение.

Эталон ответа:

1. Основной диагноз: Сахарный диабет 2 типа, целевой уровень HbA1c <6,5 %.

Осложнения: Диабетическая нефропатия, ХБП С3а (СКФ по СКД-ЕРІ 57 мл/мин/1,73м²) А3.

Сопутствующий: Артериальная гипертензия 3 ст., II ст., риск 4 (очень высокий). Гипертоническая нефропатия. ХСН 0. Ожирение алиментарно-конституциональное 1 ст. Гиперурикемия.

2. Данная пациентка имеет следующие факторы риска ХБП: сахарный диабет, артериальная гипертензия, ожирение.

3. Диагноз был заподозрен на основании длительности анамнеза заболевания, неэффективности сахароснижающей терапии, наличия проявлений микроангиопатии (альбуминурии), артериальной гипертензии.

4. Дифференциальную диагностику следует проводить между ХБП смешанного генеза (диабетическая и гипертоническая), лекарственным хроническим тубулоинтерстициальным нефритом и ишемической болезнью почек.

5. С целью дообследования пациенту необходимо выполнить: общий анализ крови, общий анализ мочи, биохимический анализ крови (креатинин, мочеви́на, калий, натрий, глюкоза, билирубин (прямой и непрямой), АлТ, АсТ, ГГТП, общий белок, альбумин), коагулограмму, липидограмму, определение СКФ по СКД-ЕРІ. Инструментальные методы: УЗИ почек и почечных артерий, УЗИ органов брюшной полости, УЗИ сердца, ЭКГ. Требуется консультация нефролога, кардиолога, диетолога и терапевта.

6. Пациентке рекомендуется оптимизировать питание с использованием принципа хлебных единиц, ограничить в рационе легкоусвояемые углеводы. Соблюдать диету при повышенном уровне мочево́й кислоты. Добавить умеренную физическую нагрузку. В медикаментозной терапии следует отменить Диабетон и перевести пациентку на комбинированный препарат метформин+эмплаглифлозин 1000мг+5 мг – 2 раза в день утром и вечером. Помимо достижения целевых значений HbA1c, эмплаглифлозин будет снижать сердечно-сосудистый риск за счет кардио и нефропротекторного действия. Так же пациентке рекомендуется назначение антигипертензивной терапии с использованием блокаторов РААС в качестве кардио- и нефропротекторов (напр., периндоприл в комбинации с индапамидом 5мг+1,25мг – 1 таблетка утром 1 раз в день) с учетом того, что при альбуминурии А3 целевой уровень САД должен быть в диапазоне 120-130 мм рт ст. В связи с тем, что пациентка относится к очень высокой группе риска, ей показано применение препаратов ацетилсалициловой кислоты (75 мг – 1 таблетка вечером). С целью снижения уровня мочево́й кислоты рекомендуется добавить в терапию аллопуринол 100 мг – 1 таблетка утром 1 раз в день с последующей коррекцией дозы и контролем уровня мочево́й кислоты не чаще 1 раза в 3 недели с достижением целевого уровня мочево́й кислоты менее 360 мкмоль/л. После получения результатов липидограммы требуется коррекция углеводного обмена с подбором дозы статина. Пациентке необходима консультация эндокринолога, кардиолога, нефролога, диетолога и терапевта.

Задание 32.

Женщина 28 лет, поступила в ревматологическое отделение с жалобами на отеки нижних конечностей, одышку, сыпь на лице в виде бабочки, красный цвет мочи. АД 140/90 мм рт ст. В ОАК анемия, тромбоцитопения; в б/х анализе крови - креатинин 220 мкмоль/л; в ОАМ альбуминурия (2,8 г/л), изменённые эритроциты на все поле зрения. Диурез в норме. Положительный анализ на антинуклеарный фактор. По результатам нефробиопсии пациентке был поставлен диагноз СКВ с поражением почек по типу диффузного

пролиферативного гломерулонефрита (класс IV), назначена патогенетическая терапия. На фоне проводимого лечения состояние пациентки улучшилось, уменьшились потери белка с мочой (альбуминурия 0,5 г/л). Через 6 месяцев наблюдения креатинин 140 мкмоль/л. Была направлена на консультацию к нефрологу.

1. Сформулируйте предварительный диагноз;
2. Какие признаки помогли заподозрить диагноз?
3. С какими заболеваниями необходимо провести дифференциальную диагностику?
4. Какие дополнительные исследования необходимы для подтверждения диагноза? Какие специалисты нужны для консультации пациента?
5. Назначьте лечение.

Эталон ответа:

1. Основной диагноз: Системная красная волчанка, подострое течение, умеренная степень активности, «люпус-нефрит» (нефротическая форма) IV класса по типу диффузного пролиферативного гломерулонефрита в стадии неполной ремиссии.

Осложнения: хроническая болезнь почек С3б (СКФ по СКД-ЕРІ 57 мл/мин/1,73м²) А3.

2. Диагноз был заподозрен на основании анамнеза заболевания, наличия проявлений СКВ, изменений в ОАМ (альбуминурии, гематурии) более 3 месяцев, снижения СКФ менее 60 мл/мин/1,73м² более 3 месяцев.

3. Дифференциальную диагностику следует проводить с синдромом Шарпа, болезнью Стилла у взрослых, лекарственной волчанкой, системными васкулитами.

4. С целью дообследования пациенту необходимо выполнить: общий анализ крови, общий анализ мочи, биохимический анализ крови (креатинин, мочевины, калий, натрий, глюкоза, билирубин (прямой и непрямой), АлТ, АсТ, ГГТП, общий белок, альбумин), коагулограмму, липидограмму, определение СКФ по СКД-ЕРІ в динамике. Инструментальные методы: УЗИ почек и почечных артерий, УЗИ органов брюшной полости, УЗИ сердца, ЭКГ. Требуется консультация нефролога, ревматолога и кардиолога.

5. Пациентке рекомендовано продолжить патогенетическую терапию по поводу СКВ, назначенную ревматологом. С целью нефропротекции рекомендовано добавить в схему блокатор РААС, несмотря на нормотензию (напр., ирбисартан – 150 мг – 1 таблетка утром 1 раз в день) под контролем артериального давления (с учетом того, что при альбуминурии А3 целевой уровень САД должен быть в диапазоне 120-130 мм рт. ст.), препарат ацетилсалициловой кислоты (75 мг – 1 таблетка вечером). С целью усиления нефропротекторного эффекта следует рассмотреть включение в схему препарата группы ингибиторов СДП-2 под контролем уровня глюкозы крови.

Задание 33.

Женщина 49 лет, страдает ревматоидным артритом 20 лет. В течение этого времени наблюдаются обострения 3-4 раза в год, сопровождающиеся выраженным болевым синдромом, отеками и припухлостью поражённых суставов, а также ограничением подвижности в них. В связи с чем пациентка получает различные НПВП курсами продолжительностью 2-4 недели. Опасаясь развития обострения заболевания, принимает различные НПВП, в том числе, при минимальных симптомах.

Из базисной терапии получает метотрексат 7,5 мг 1 раз в неделю. В связи с неэффективностью терапии обратилась к ревматологу, который при обследовании обнаружил в ОАМ 0,4 г/л белка, 15 лейкоцитов в поле зрения; в б/х анализе крови креатинин 135 мкмоль/л, мочевины 11 ммоль/л. В крови повышен уровень РФ, СОЭ 36, СРБ 11. Посев на микрофлору отрицательный. Направлена к нефрологу на консультацию.

1. Сформулируйте предварительный диагноз;
2. Какие признаки помогли заподозрить диагноз?
3. С какими заболеваниями необходимо провести дифференциальную диагностику?
4. Какие дополнительные исследования необходимы для подтверждения диагноза? Какие специалисты нужны для консультации пациента?

5. Назначьте лечение.

Эталон ответа:

1. Основной диагноз: Ревматоидный артрит серопозитивный, активная фаза, активность II степени.

Сопутствующий: Хронический тубулоинтерстициальный нефрит лекарственного генеза (НПВП-нефропатия). Хроническая болезнь почек С3б стадии (СКФ по СКД-ЕРІ 40 мл/мин/1,73м²). АЗ.

2. Диагноз был заподозрен на основании анамнеза заболевания (длительное неэффективное лечение ревматоидного артрита с постоянным приемом НПВП для снижения болевого синдрома), наличия проявлений РА, изменений в ОАМ (альбуминурия, стерильная лейкоцитурия) более 3 месяцев, снижения СКФ менее 60 мл/мин/1,73м² более 3 месяцев, повышенного СОЭ, РФ, СРБ и уровня мочевой кислоты.

3. Дифференциальную диагностику следует проводить с другими диффузными заболеваниями соединительной ткани, в частности с синдромом Шарпа, синдромом Фелти, а также с СКВ, болезнью Стилла у взрослых, системными васкулитами и амилоидозом почек.

4. С целью дообследования пациенту необходимо выполнить: общий анализ крови, общий анализ мочи (с определением нитритов и лейкоцитэстеразы), биохимический анализ крови (креатинин, мочевины, калий, натрий, глюкоза, билирубин (прямой и непрямой), АлТ, АсТ, ГГТП, общий белок, альбумин), коагулограмму, липидограмму, определение уровня антител к циклическому цитруллинированному пептиду (АЦЦП) и антинуклеарных антител (ANA), а также СКФ по СКД-ЕРІ в динамике. Инструментальные методы: УЗИ почек и почечных артерий, УЗИ органов брюшной полости, УЗИ сердца, ЭКГ, СМАД, рентгенография пораженных суставов. При быстром прогрессировании ХБП следует рассмотреть возможность проведения нефробиопсии для исключения амилоидоза почек, как одного из осложнений ревматоидного артрита. Требуется консультация нефролога, ревматолога и кардиолога.

5. В связи с неэффективностью лечения ревматоидного артрита требуется коррекция болезнь-модифицирующей терапии с подбором препаратов и оптимальных дозировок, что снизит частоту приема пациенткой НПВП, повышающих сердечно-сосудистый риск и темпы прогрессирования ХБП. С целью уменьшения обозначенных рисков рекомендуется добавить в терапию блокаторы РААС под контролем артериального давления (с учетом того, что при альбуминурии АЗ целевой уровень САД должен быть в диапазоне 120-130 мм рт ст.), препарат ацетилсалициловой кислоты (75 мг – 1 таблетка вечером). С целью усиления нефропротекторного эффекта следует рассмотреть включение в схему препарата группы иНГЛТ-2 под контролем уровня глюкозы крови. Ревматоидный артрит способствует прогрессированию атеросклероза, в связи с чем по результатам липидограммы, а также оценки сердечно-сосудистого риска следует подобрать гиполипидемический препарат и его оптимальную дозу (напр., аторвастатин 40 мг – 1 таблетка вечером).

Задание 34.

К врачу обратилась женщина Б., 33 года, с жалобами на тупые, распирающие боли вокруг пупка и левой части живота, возникающие через 3 часа после еды, вздутие и сильное урчание в животе, обильный жидкий стул до 4 раз в день, слабость, повышенную утомляемость, похудение.

Вышеперечисленные симптомы беспокоят в течение 2-х лет, ухудшение состояния провоцируется приемом острой пищи.

Объективно: Т тела - 37,4 °С. Состояние удовлетворительное. Кожа и видимые слизистые оболочки чистые, бледные, сухие. В углах рта определяются «заеды». Подкожно-жировой слой развит недостаточно. Со стороны легких и сердца патологии нет.

Язык влажный, густо обложен белым налетом. Живот мягкий, умеренно болезненный в околопупочной области.

При осмотре окулистом выявлен иридоциклит.

На фиброколоноскопии: гиперемия, отек, отсутствие слизистого рисунка, микроабсцессы, мелкоточечные геморрагии.

1. Сформулируйте предварительный диагноз;

2. Назовите необходимые дополнительные исследования;

3. Определите Вашу тактику в отношении пациента, расскажите о принципах лечения, прогнозе и профилактике заболевания.

Эталон ответа:

1. Предварительный диагноз: Язвенный колит, хроническое непрерывное течение, левостороннее поражение, среднетяжелая атака. Внекишечные проявления (иридоциклит).

2. План обследования:

- общий анализ крови и мочи;

- бактериологическое и микроскопическое исследование кала;

- определение показателей биохимического анализа крови: С-реактивный белок, фекальный кальпротектин, общий белок, альбумины, печеночные пробы, гемокоагулограмма, электролиты;

- осмотр анальной области, пальцевое исследование прямой кишки;

- биопсия слизистой прямой кишки и других участков слизистой толстой кишки;

- фиброгастродуоденоскопия;

- УЗИ органов брюшной полости, забрюшинного пространства, малого таза.

3. План лечения:

1) пероральный месалазин 3-4,8 г/сутки в комбинации с месалазином в клизмах 2-4 г/сутки.

2) При отсутствии эффекта показано пероральное назначение системных глюкокортикостероидов в дозе 60 мг преднизолона или топических в дозе 9 мг/сутки будесонида в течение 8 недель.

3) Показана комбинация с азатиоприном 2 мг/кг.

4) При отсутствии эффекта от ГКС в течение 2-х недель показана биологическая терапия (инфликсимаб, адалимубаб, голимубаб или ведолизумаб).

5) Антибактериальные средства: ципрофлоксацин 400 мг 2 раза в день + метронидазол 1,5 г в течение 7-10 дней.

6) Диспансерное наблюдение при язвенном колите проводится пожизненно. В стадии клинической ремиссии колоноскопия должна выполняться не реже, чем каждые 3 года. Больному следует разъяснить необходимость постоянного приема лекарственных препаратов, т. к. это снижает частоту обострений и является методом химиопрофилактики колоректального рака.

Долгосрочный прогноз течения язвенного колита оценивают по наличию эндоскопической ремиссии, каждые 6 месяцев необходимо исследовать кал на уровень фекального кальпротектина и ректороманоскопию.

Риск тяжелого обострения язвенного колита в течение жизни составляет 15%, при проведении адекватной противорецидивной терапии в течение 5 лет обострений удается избежать у 50% пациентов, в течение 10 лет у 20% больных. Факторами риска агрессивного течения язвенного колита являются прогрессирование поражения от дистального к тотальному, первичный склерозирующий холангит, детский и подростковый возраст на момент начала заболевания.

При применении иммуносупрессоров показана профилактика оппортунистических инфекций, проведение вакцинопрофилактики:

1. Рекомбинантная вакцина против HBV.

2. Поливалентная инактивированная пневмококковая вакцина.

3. Трехвалентная инактивированная вакцина против гриппа.

4. Для женщин до 26 лет – вакцинация от вируса папилломы человека.

Задание 35.

Мужчина Ф., 36 лет. При обращении в поликлинику предъявляет жалобы на неоформленный стул с примесью крови до 12 раз в сутки, схваткообразные боли внизу живота перед дефекацией, похудение на 8 кг за 3,5 месяца.

Из анамнеза наличие примеси крови в кале и неоформленный стул в течение 3,5 месяцев.

Температура не повышалась. Контакт с инфекционными больными отрицает, за пределы области не выезжал. Курил 1 пачку сигарет в сутки 10 лет, год назад прекратил.

Злоупотребление алкоголем, внутривенную наркоманию отрицает. У родственников заболеваний желудочно-кишечного тракта нет. Работает менеджером, профессиональных вредностей нет.

Объективно: состояние удовлетворительное. Температура 36,7 °С. Кожные покровы бледные, влажные. Рост – 175 см, вес – 58 кг. В лёгких везикулярное дыхание, побочных дыхательных шумов нет. ЧДД – 18 в минуту. При аускультации – ритм сердца правильный, соотношение тонов в норме, шумов нет. ЧСС – 98 ударов в минуту. АД – 110/70 мм рт. ст. При осмотре живот симметричен, участвует в акте дыхания. При пальпации мягкий, болезненный в левой фланговой и левой подвздошной области. Печень по Курлову – 9×8×7 см. Размеры селезенки – 6×4 см. Мочеиспускание свободное, безболезненное.

Общий анализ крови: эритроциты – $2,7 \times 10^{12}$, Hb - 108 г/л, цветовой показатель – 0,6, тромбоциты – 270×10^{12} , лейкоциты – $7,0 \times 10^9$, эозинофилы – 1%, палочкоядерные нейтрофилы – 2%, сегментоядерные нейтрофилы – 65%, лимфоциты – 27%, моноциты – 5%, СОЭ – 22 мм/ч.

Копрограмма: кал неоформленный, слизь +++, лейкоциты – 10-15 в поле зрения, эритроциты – 5-6 в поле зрения.

Фиброколоноскопия: слизистая нисходящей ободочной, сигмовидной и прямой кишки диффузно гиперемирована, легко кровоточит при контакте с колоноскопом, сосудистый рисунок смазан. В ректосигмоидном отделе выявлены множественные эрозии, покрытые фибрином.

- 1.Предположите наиболее вероятный диагноз;
- 2.Обоснуйте поставленный диагноз;
- 3.Составьте и обоснуйте план дополнительного обследования пациента;
- 4.Препараты каких групп показаны для лечения пациента в данной ситуации? Обоснуйте свой выбор;
- 5.Через 2 недели терапии отмечено уменьшение частоты стула до 2 раз в сутки, нет примесей крови в кале. Какова Ваша дальнейшая лечебная тактика? Обоснуйте Ваш выбор.

Эталон ответа:

1.Предварительный диагноз: Язвенный колит, левостороннее поражение, острое течение с постепенным началом, средней степени тяжести. Анемия средней степени тяжести.

2.Диагноз «язвенный колит» установлен на основании характерных клинических проявлений – диареи с примесью слизи, крови в течении трёх месяцев, эндоскопических признаков поражения прямой кишки, непрерывного поражения, контактной кровоточивости, наличия поверхностных язв слизистой толстой кишки. Диагноз «анемия» установлен на основании снижения цифр гемоглобина и эритроцитов в общем анализе крови.

3.Пациенту рекомендовано дообследование: общий анализ мочи, биохимическое исследование крови (общий белок, альбумин, общий билирубин, прямой и непрямой билирубин, глюкоза, общий холестерин, АСТ, АЛТ, ЩФ, ГГТ, калий, натрий, креатинин, амилаза, СРБ, железо, ОЖСС, ферритин), гистологическое исследование биоптатов толстой кишки, бактериологическое исследование кала, выявление в кале токсинов А и В к Clostridiumdifficile, УЗИ брюшной полости, фиброгастродуоденоскопия.

4. Медикаментозное лечение: Месалазин 4-5 г перорально в комбинации с Месалазином ректально (свечи, пена, микроклизмы) 2-4 г в сутки 6-8 недель. Месалазин – производное 5-аминосалициловой кислоты, является препаратом выбора при лечении ЯК в данной ситуации: первая атака средней тяжести, пациент ранее не получал лечения. При левостороннем поражении эффективно назначение ректальных форм Месалазина. При подтверждении дефицита железа - заместительная терапия (Сорбифер – 1 к × 2 раза в день, при непереносимости - парентеральные формы).

5. При достижении ремиссии постоянный приём Месалазина 1,5-2 г/сутки внутрь (допустимо назначение Сульфасалазина 3 г/сутки) в комбинации с Месалазином 2 г 2 раза в неделю ректально.

Задание 36.

Больной С., 30 лет, программист, обратился в поликлинику к терапевту с жалобами на тупые, ноющие малоинтенсивные боли в нижних отделах живота ближе к левому флангу, возникающие перед дефекацией, либо усиливающиеся сразу после опорожнения кишечника, длящиеся около 30-40 минут, разжиженный стул с примесью слизи и небольших количеств алой крови, частота стула до 5-6 раз в сутки, в том числе, в ночное время, ложные позывы на дефекацию с выделением из прямой кишки только слизи с примесью алой крови, ощущение урчания, бурления в животе в течение дня, снижение веса на 6 кг за прошедшие 4 месяца.

Из анамнеза: нарушение стула впервые отметил 5 месяцев назад после поездки на юг в летнее время и связал указанный симптом с особенностями питания (употребление больших количеств овощей и фруктов). Диарея сохранялась, прогрессировала и после возвращения из отпуска. Самостоятельно принимал смекту, мезим с незначительным и нестойким эффектом. Через 1,5 месяца отметил появление в кале слизи и прожилок крови, затем появились слабые боли по левому флангу живота. Начал прием но-шпы. По совету родственницы 2 недели назад в течение 5 дней принимал левомецетин по 3 таблетки в день, на этом фоне значительно усилились диарея и боли в животе, увеличилась примесь крови в кале, что и послужило поводом для обращения к участковому врачу. Обращение за медицинской помощью откладывал, поскольку считал, что у него имеет место какое-то инфекционное заболевание кишечника и опасался госпитализации в инфекционное отделение, предпочитая лечиться самостоятельно. В прошлом в период студенчества имели место неоднократные эпизоды жидкого стула, появление которых пациент связывал с употреблением якобы недоброкачественных продуктов. Лечился, как правило, самостоятельно, употреблял отвары вяжущих средств.

При осмотре: состояние удовлетворительное, $t - 36,8^{\circ}\text{C}$, рост - 178 см, вес - 61 кг, кожные покровы и видимые слизистые бледно-розовой окраски. Дыхание везикулярное во всех отделах, хрипов нет. ЧДД – 18 в 1 мин. При аускультации сердечные тоны приглушены, ритм правильный. ЧСС – 92 в 1 мин. АД – 120/85 мм рт.ст. Язык умеренно диффузно обложен сероватым налётом, влажный. Живот участвует в дыхании, умеренно равномерно вздут, при поверхностной пальпации мягкий, определяется умеренная болезненность по левому флангу живота, при глубокой пальпации отчетливая болезненность в левой подвздошной области, где пальпируется спазмированная, плотноэластическая, болезненная сигмовидная кишка; остальные отделы толстой кишки безболезненны. Пальпация эпигастральной и подрёберных областей безболезненна Пузырные симптомы отрицательные. Размеры печени и селезёнки по Курлову: 10x8x7 см и 6x4 см, соответственно. Край печени не определяется. Симптом поколачивания в поясничной области отрицательный.

В анализах: эритроциты = $3,02 \times 10^{12}/\text{л}$, Hb = 103 г/л, MCH - 23p/g, MCHC – 300 g/l, лейкоциты = $12,6 \times 10^9/\text{л}$. СОЭ = 38 мм/час.

Копрограмма: кал разжиженный, неоформленный, мышечные волокна, крахмал внутриклеточный в небольшом количестве, лейкоциты до 30-40 в поле зрения, эритроциты

в значительном количестве, слизь в большом количестве. Фекальный кальпротектин 532 мкг/г.

Общий белок сыворотки 62,3 г/л, альбумины – 49,3%, глобулины 50,7%, СРП – 95 мг/л.

Ректороманоскопия без подготовки: аппарат введен до 18 см. Слизистая оболочка прямой кишки диффузно гиперемирована, отёчна, выраженная контактная кровоточивость, множественные эрозии, местами, сливные, покрытые фибрином. В просвете кишки слизь, окрашенная кровью, и жидкие каловые массы в небольшом количестве.

1.Предположите наиболее вероятный диагноз;

2.Обоснуйте поставленный диагноз;

3.Какие дополнительные методы исследования Вы назначили бы данному пациенту?

4.Определите план ведения пациента с использованием медикаментозных и немедикаментозных методов.

Эталон ответа:

1.Предварительный диагноз: Язвенный колит впервые выявленный, дистальная форма, активность средней степени. Хроническая постгеморрагическая анемия лёгкой степени.

2.Пациент имеет диарейный синдром, патологические примеси в кале (слизь, кровь), ложные позывы на дефекацию, умеренные боли в проекции сигмовидной кишки, маркеры синдрома системного воспаления, высокие показатели фекального кальпротектина и достаточно специфические эндоскопические изменения слизистой оболочки прямой кишки. Заболевание манифестировалось после поездки на юг (воздействие инсоляции, диета с большим содержанием растительной клетчатки).

3.Дополнительно к проведенному обследованию пациенту рекомендовано проведение фиброколоноскопии (оценка протяжённости поражения толстой кишки) с биопсией слизистой оболочки толстой кишки из зоны максимального поражения с целью оценки степени тяжести воспалительного процесса. Бактериологическое исследование кала с целью исключения микробного генеза воспаления слизистой толстой кишки. Исследование кала на предмет исключения глистно-паразитарной инвазии. Серологическая диагностика CMV-инфекции, ВИЧ – инфекции. Биохимический анализ крови (билирубин, АЛТ, АСТ, протеинограмма, железо сыворотки, ферритин, общая железосвязывающая способность крови, глюкоза), ультразвуковое исследование брюшной полости.

4.У больного имеет место впервые выявленное серьёзное непрерывно прогрессирующее в течение минимум 5 месяцев заболевание кишечника в фазе обострения. Пациент нуждается в динамическом врачебном наблюдении с целью своевременной и адекватной коррекции лечения при необходимости. Показано стационарное лечение в условиях специализированного гастроэнтерологического отделения. Диетотерапия – стол 4.

Активная комплексная медикаментозная терапия, включающая применение стероидных гормонов (системных и местнодействующих: Преднизолон, Будесонид, Гидрокортизон), воздействующих на слизистую оболочку толстой кишки. Препаратами выбора в острой стадии патологического процесса (дистального или левостороннего) являются топические стероиды стандартных дозах (0,5-1,0 мг/кг/с) в течение не менее 8 недель. Препараты 5-аминосалициловой кислоты (5-АСК): Месалазин, Сульфасалазин - в виде перорального средства и местнодействующих лекарственных форм (суспензия, суппозитории, пена) назначаются длительно, на стадии достижения клинической и эндоскопической ремиссии - в поддерживающих дозах постоянно. В случае достижения клинической и эндоскопической ремиссии с использованием стероидных гормонов поддержание ремиссии осуществляется с использованием иммунодепрессантов (Азатиоприн, Метатрексат). Используется симптоматическая терапия по показаниям (панкреатические полиферментные средства, препараты железа и т. д.).

Задание 37.

Больной Б., 28 лет, военнослужащий, предъявляет жалобы на боли в правой подвздошной области постоянного характера (ночью нередко просыпается от болей). На

этом фоне периодически возникают приступы болей по типу колики. Беспокоят выраженная слабость, снижение массы тела, диарея - стул 3-4 раза в сутки в виде жидкой кашицы, без патологических примесей, обильный. Отмечает повышение температуры до 37,6 °С ежедневно, особенно к вечеру.

Анамнез заболевания: заболел 1 год назад, когда внезапно, среди полного здоровья появились интенсивные боли в правой подвздошной области, повышение температуры до 38,0 °С. Доставлен в приёмное отделение, где осмотрен хирургом, диагностирован острый аппендицит. При исследовании крови выявлен лейкоцитоз, пациент взят на операцию.

При ревизии обнаружены утолщенная подвздошная кишка с отёчной рыхлой стенкой, увеличенные брыжеечные лимфоузлы. Червеобразный отросток не изменён. Произведена аппендэктомия. В послеоперационном периоде появилась гипертермия до 38,5 °С, на фоне введения антибиотиков температура снизилась до субфебрильных цифр, однако полностью не исчезла. Боли в правой подвздошной области сохранялись, стали носить тупой постоянный характер. Пациент стал отмечать учащение стула, вначале до 2-х раз в сутки, затем 3-4, каловые массы вначале имели характер густой каши («коровий кал»), затем стали жидкими. В испражнениях периодически появлялись слизь и кровь в небольшом количестве. Постепенно нарастала слабость, за год болезни пациент потерял 6 кг массы тела.

Объективно: пониженного питания, кожа несколько суховата, тургор снижен. Периферические лимфоузлы не пальпируются. Лёгкие и сердце без патологических изменений. Пульс - 80 ударов в минуту, АД - 110/70 мм рт. ст. Язык обложен белым налётом. Живот участвует в дыхании, обычной конфигурации. При пальпации отмечает болезненность в правом нижнем квадранте, здесь же пальпируется уплотненная болезненная слепая кишка и несколько выше раздутые урчащие петли тонкой кишки. На остальном протяжении патологических изменений не выявлено. Печень по краю рёберной дуги. Селезёнка не пальпируется.

При лабораторных и инструментальных исследованиях получены следующие данные:

Общий анализ крови: гемоглобин - 117 г/л, СОЭ - 34 мм/час, эритроциты - $3,2 \times 10^{12}$ /л, лейкоциты - $12,6 \times 10^9$ /л, эозинофилы - 2%, палочкоядерные нейтрофилы - 10%, сегментоядерные нейтрофилы - 51%, лимфоциты - 37%.

Биохимический анализ крови: общий белок - 52 г/л, альбумины - 55%, глобулины: альфа1 - 3,7%, альфа2 - 10,0%, бета - 11,0%, гамма - 20,3%. Общий билирубин - 16,4 (прямой - 3,1; свободный - 13,3) ммоль/л, глюкоза - 5,5 ммоль/л., холестерин - 3,9 ммоль/л, калий - 3,5 ммоль/л, натрий - 142 ммоль/л, ЩФ - 310 U/L (норма до 306).

RRS: в перианальной области определяются рубцы, в одном из них свищ со скудным отделяемым. Между рубцами имеются единичные трещины. Осмотрены прямая и сигмовидная кишки, слизистая на всем протяжении без патологических изменений.

Ирригоскопия: бариевая взвесь ретроградно заполняет все отделы толстой кишки и подвздошную на протяжении 15-20 см. Имеются неравномерные сужения дистального отдела подвздошной кишки и неровные контуры, отсутствие гаустр в слепой и восходящей кишках.

1. Сформулируйте предварительный диагноз;
2. Обоснуйте поставленный диагноз;
3. Составьте и обоснуйте план дополнительного обследования пациента;
4. Препарат какой группы для патогенетической терапии Вы бы рекомендовали пациенту в составе комбинированной терапии? Обоснуйте свой выбор;
5. Каков прогноз при данном заболевании?

Эталон ответа:

1. Предварительный диагноз: Болезнь Крона, илеоколит с поражением терминального отдела подвздошной кишки, хроническое рецидивирующее течение, средне-тяжёлая форма, осложнённая перианальным поражением (свищ).

2. Диагноз заподозрен на основании анамнеза: на операции выявлена утолщённая подвздошная кишка с рыхлой отёчной стенкой, увеличение брыжеечных лимфоузлов, неизменённым червеобразным отростком на операции и при гистологическом исследовании; хронического течения болезни, сопровождающегося болями в животе постоянного характера, диареей, лихорадкой у молодого пациента, а также имеющегося осложнения – периаанального свища. Синдромы мальабсорбции и мальдигестии средне-тяжёлой степени.

3. Пациенту рекомендовано дообследование:

- биохимическое исследование крови с определением электролитов и микроэлементов (магний, железо, кальций) для оценки степени мальдигестии;
- анализ кала на фекальный кальпротектин;
- анализ крови на антитела ASCA и ANCA для дифференциальной диагностики с язвенным колитом;
- УЗИ органов брюшной полости для выявления гепатомегалии, спленомегалии, лимфаденопатии брюшной полости;
- фиброгастродуоденоскопия для исключения проксимального поражения при болезни Крона, эрозивно-язвенных изменений;
- фиброколоноскопия с биопсией для обнаружения гранулём, а также массивной лимфоидной инфильтрации всех слоёв стенки кишки – вид бульжной мостовой при фиброколоноскопии;
- кал на микобактерии туберкулёза для дифференциальной диагностики с туберкулёзным поражением кишечника;
- пассаж бария по кишечнику (имеется сужение дистального отдела подвздошной кишки и, возможно, изменение стенки слепой и восходящей кишки, что характерно для болезни Крона, при которой развивается фиброз стенки с нарушением проходимости).

4. В качестве противовоспалительной терапии - глюкокортикостероиды: Преднизолон 150 и более мг в/в капельно, затем внутрь – 1 мг/кг массы тела больного: например, 60 мг/сут с постепенным снижением дозы до минимальной эффективной + производные 5 – АСК: Месалазин (Пентаса) 2-6 г в сутки длительно. При отсутствии противопоказаний и наличии возможности – как можно раньше рекомендована антицитокиновая терапия: например, Инфликсимаб, Адалимомаб, Голимомаб в/в капельно курсами.

Кроме противовоспалительной терапии в патогенетическую терапию входит деконтаминация кишечника: Альфа-нормикс - 400 мг 3 раза в сутки 7-14 дней, Метронидазол парантерально.

Коррекция электролитных нарушений, лечение мальабсорбции, мальдигестии.

5. Прогноз заболевания значительно варьирует и определяется индивидуально. Течение болезни Крона может быть бессимптомным (при локализации очага только в области ануса у пожилых людей) или протекать в крайне тяжелой форме. У 13-20% больных отмечается хроническое течение заболевания. При правильно проводимом лечении длительность периодов ремиссии достигает нескольких десятков лет. Как самостоятельное заболевание, болезнь Крона очень редко является причиной смерти больных, и процент летальности остается крайне низким. Обычно пациенты, получающие поддерживающую терапию, доживают до глубокой старости.

Задание 38.

Больной П. 30 лет, жалуется на резкие боли в правой подвздошной области, возникшие остро в предшествующий день после обильного приема пищи за праздничным столом. Также беспокоит тошнота, урчание в животе, неустойчивый стул, повышение температуры до 37,3 С.

При пальпации живота выявляется умеренная локальная болезненность, а также плотное опухолевидное образование в этой области.

При обследовании в анальной области диагностирован параректальный свищ.

При ФКС обнаружены множественные афтоидные язвы, диффузно расположенные на гиперемированной слизистой оболочке подвздошной кишки.

1. Назовите предварительный диагноз;

2. С какими заболеваниями необходимо провести дифференциальный диагноз?

3. Назовите дополнительные методы обследования;

4. Определите Вашу тактику в отношении пациента, расскажите о принципах лечения, прогнозе и профилактике заболевания.

Эталон ответа:

1. Диагноз: Болезнь Крона: илеоколит с поражением терминального отдела подвздошной кишки и слепой кишки, пенетрирующая форма, осложненная инфильтратом брюшной полости, параректальным свищем, среднетяжелая атака, хроническое рецидивирующее течение.

2. Дифференциальную диагностику следует проводить с язвенным колитом, аппендицитом, острыми кишечными инфекциями, туберкулезом, дивертикулитом, раком кишечника.

3. План обследования: общий анализ крови и мочи, гемокоагулограмма, альбумины, печеночные пробы, электролиты, исследование СРБ, фекального кальпротектина, антител к *Saccharomyces cerevisiae* (ASCA) класса Ig G и Ig A, перинуклеарным антигенам гранулоцитов (pANCA). Бактериологическое и микроскопическое исследование кала. Осмотр перианальной области, пальцевое исследование прямой кишки. УЗИ органов брюшной полости, забрюшинного пространства, ЭФГДС, колоноскопия + илеоскопия с прицельной биопсией и гистологическим исследованием биоптатов, МРТ, КТ с контрастированием кишечника.

4. Для индукции ремиссии применяют преднизолон 60 мг в сутки, азатиоприн 2 мг/кг в сочетании с антибиотиками (метронидазол + фторхинолоны в/в 10-14 дней). Эффективность комбинированной терапии оценивают через 2-4 недели: при достижении клинической ремиссии снижают дозу преднизолона до полной отмены. Поддерживающая терапия азатиоприном проводится не менее 4-х лет. При отсутствии эффекта рекомендуется биологическая терапия (инфликсимаб, адалимумаб, цертолизумаб пэгол или ведолизумаб). Показана консультация фтизиатра – скрининг на туберкулез (R-графия органов грудной клетки, квантифероновый тест, проба Манту, Диаскин тест, контроль уровня лейкоцитов. При неэффективности лечения – хирургическое вмешательство.

В связи с прогрессирующим характером заболевания пациенты, страдающие болезнью Крона, должны получать постоянную (пожизненную) терапию и проходить регулярный (пожизненный) мониторинг активности заболевания. Каждые 3 месяца выполнять исследования уровня С-реактивного белка, фекального кальпротектина, общий анализ крови (у пациентов, получающих иммуносупрессоры – ежемесячно), каждые 6 месяцев УЗИ кишечника, ежегодно рентгенологическое или МР-исследование кишечника, осмотр перианальной области, пальцевое исследование прямой кишки, эндоскопическое исследование.

Прогностически неблагоприятными факторами при БК являются курение, дебют заболевания в детском возрасте, перианальное поражение, пенетрирующий фенотип заболевания, распространенное поражение тонкой кишки.

При применении иммуносупрессоров необходимо проводить профилактику оппортунистических инфекций. Пациенты подлежат обязательной вакцинопрофилактике рекомбинантной вакциной против HBV, поливалентной инактивированной пневмококковой вакциной, трехвалентной инактивированной вакциной против гриппа. Для женщин до 26 лет – вакцинация от вируса папилломы человека. Необходимо соблюдать принципы гормональной терапии.

Задание 39.

Мужчина Б., 50 лет, обратился к терапевту с жалобами на повышенную утомляемость, слабость, тупые ноющие боли в области правого подреберья, отрыжку воздухом, тошноту, снижение аппетита, похудение и периодически возникающий кожный зуд.

Из анамнеза известно, что пациент употребляет алкоголь (более 60 г этанола в сутки) в течение 20 лет. Пять лет назад появились боли ноющего характера в области правого подреберья, повышенная утомляемость, тошнота, кожный зуд, усиливающийся в вечернее время. За медицинской помощью пациент не обращался.

Периодически принимал антигистаминные препараты, баралгин, креон по 25000 Ед. два раза в сутки. Эффекта от принимаемых препаратов не было.

Настоящее обострение в течение последних двух недель, когда после употребления алкоголя появились слабость, почти постоянные тупые боли в области правого подреберья, тошнота, отрыжка воздухом, снижение аппетита. Операций, гемотрансфузий не было.

При осмотре: состояние удовлетворительное. Рост 175 см, вес 79 кг. Кожные покровы желтушной окраски, склеры иктеричны; выявляются телеангиэктазии на лице, груди, спине, плечах. В лёгких дыхание везикулярное, хрипов нет. ЧД – 16 в мин. Тоны сердца приглушены, ритм правильный. ЧСС – 69 в 1 мин; АД - 125/80 мм рт.ст. Язык влажный, обложен белым налётом. Живот мягкий, при поверхностной пальпации умеренно болезненный в области правого подреберья. Размеры печени по Курлову: 9(+3)×8×7 см. При глубокой пальпации печень плотноватой консистенции, определяется умеренная болезненность. Селезёнка не пальпируется. Дизурии нет. Симптом поколачивания по поясничной области отрицательный.

Результаты исследований:

Общий анализ крови: эритроциты – $4,4 \times 10^{12}/л$; лейкоциты – $6,5 \times 10^9/л$; нейтрофилы сегментоядерные – 63%; нейтрофилы палочкоядерные – 1%; лимфоциты – 29%; моноциты – 4%; эозинофилы – 2%; базофилы – 1%; Нв – 147 г/л; тромбоциты – $218 \times 10^9/л$; СОЭ – 20 мм/ч.

Биохимия крови: общий билирубин – 27 мкмоль/л; непрямого билирубин – 24,5 мкмоль/л; прямой билирубин – 2,5 мкмоль/л; АЛТ – 215 ед/л; АСТ – 218 ед/л; ГГТП – 89 ед/л; ЩФ – 279 ед/л; ТГ – 3,9 ммоль/л; ХС-ЛПНП – 2,9 ммоль/л; ХС-ЛПВП – 1,4 ммоль/л; глюкоза – 5,1 ммоль/л; креатинин – 65 мкмоль/л; мочевины – 2,9 ммоль/л; альбумин – 44 г/л; общий белок – 72,5 г/л; альфа-1-глобулины – 3,3 г/л; альфа-2-глобулины – 5,7 г/л; бета-глобулины – 7,2 г/л; γ -глобулины – 12,5 г/л; альфа-фетопротеин – 3,1 ед/л; ферритин – 55 мкг/л; трансферрин – 2,7 г/л; калий – 3,7 ммоль/л; Na – 139,5 ммоль/л; железо – 22,5 мкмоль/л; амилаза – 45 ед/л; ХС – 5,4 ммоль/л. ПТИ – 86%.

Иммуноферментный анализ (исследование крови на маркёры гепатитов В, С): HBsAg (-); анти-HBs (-); анти-HBcIgG (-); HBeAg (-); анти-HBe (-); анти-HBcIgM (-); анти-HCV – отриц.

Эластометрия печени: определена стадия F2 (по шкале METAVIR), умеренный фиброз.

Кал на скрытую кровь – отриц.

Рентгенологическое исследование лёгких: без патологических изменений.

ЭКГ – без патологических изменений.

Общий анализ мочи: в пределах нормы.

1.Предположите наиболее вероятный диагноз;

2.Обоснуйте поставленный диагноз;

3.Составьте и обоснуйте план дополнительного обследования пациента;

4.Назначение лечение.

Эталон ответа:

1.Предварительный диагноз: Хронический гепатит алкогольной этиологии, умеренной степени активности, стадия F2 (умеренный фиброз).

2.Диагноз «хронический алкогольный гепатит» установлен на основании жалоб больного на общую слабость, повышенную утомляемость, тупую ноющую боль в правом

подреберье, тошноту, снижение аппетита, периодический кожный зуд; данных анамнеза (пациент злоупотребляет алкоголем в течение 13 лет); данных объективного осмотра (желтушность кожных покровов, иктеричность склер, наличие у больного телеангиэктазий, «пальмарной» эритемы, гепатомегалии).

Подтверждают диагноз «хронический алкогольный гепатит» данные лабораторных исследований (повышение АЛТ, АСТ, ГГТП, общего билирубина, щелочной фосфатазы, а также повышение уровня триглицеридов).

Исключена другая (вирусная) этиология хронического гепатита: исследование крови на маркеры гепатита В, С: HBsAg (-); анти-HBs (-); анти-HBcIgG (-); HBeAg (-); анти-HBe (-); анти-HBcIgM (-); анти-HCV – отрицательный.

Степень активности хронического алкогольного гепатита определена на основании повышения уровня АЛТ и АСТ (в 5 раз по сравнению с нормой). Стадия хронического алкогольного гепатита F2 установлена на основании данных эластометрии печени (по шкале METAVIR), умеренный фиброз.

3. УЗИ органов брюшной полости и забрюшинного пространства (для исключения очаговых образований печени, признаков портальной гипертензии, сопутствующей патологии); фиброэзогастроуденоскопия (ФЭГДС) – для выявления и/или определения состояния вен пищевода и /или желудка; дуплексное сканирование сосудов печеночно-селезеночного бассейна для выявления признаков портальной гипертензии.

4. Назначение лечения

1. Рекомендуется соблюдение диеты. Исключить алкоголь, жирное, жареное, острое, копченое, соленое, кофе, газированные напитки, какао.

Целесообразно назначение диеты, богатой белками (не менее 1 г на 1 кг массы тела), с высокой энергетической ценностью (не менее 2000 ккал/сут), с достаточным содержанием витаминов (особенно группы В, фолиевой и липоевой кислот) и микроэлементов – цинка и селена, дефицит которых наиболее часто наблюдается при злоупотреблении алкоголем.

2. Пациенту показано назначение адеметионина (гептрал) вначале парентерально по 5-10 мл (400-800 мг) внутривенно или внутримышечно в течение 10-14 дней, а затем по 400-800 мг (1-2 таблетки) 2 раза в день. Продолжительность курса лечения составляет в среднем 2 месяца.

Адеметионин выступает как антиоксидант, оказывает детоксицирующий эффект, ускоряет регенерацию ткани печени и замедляет развитие фиброза. Важным аспектом использования этого препарата является его антидепрессивное действие.

Применение экзогенного адеметионина позволяет снизить накопление и отрицательное воздействие токсических метаболитов на гепатоциты, стабилизировать вязкость клеточных мембран, активизировать работу связанных с ними ферментов.

3. Рекомендован метадоксин, который обладает гепатопротекторным действием, предотвращает накопление триглицеридов в гепатоцитах, препятствует образованию фибронектина и коллагена, что значительно замедляет процесс формирования цирроза печени, способствует ускорению процесса выведения этанола и ацетальдегида из организма, снижает психические и соматические проявления похмельного синдрома, уменьшает время купирования абстинентного синдрома, улучшает функции мышления и короткой памяти, препятствует возникновению двигательного возбуждения, которое вызывается этанолом, а также снижает влечение к алкоголю.

Лечение метадоксином начинают с внутривенного, однократного в сутки введения 600–1200 мг препарата, длительностью до 4-х недель, с последующим переходом на пероральный прием 1000–1500 мг/сут, продолжительностью до 3 месяцев.

4. Пациенту рекомендовано назначение эссенциальных фосфолипидов, препаратов расторопши, L-орнитина, L-аргинина, таурина.

Наблюдение у гастроэнтеролога в первый год каждые 3 месяца, во 2-й год – каждые 6 месяцев, в последующие годы в случае стабилизации процесса – 1 раз в год.

Задание 40.

Пациентка А., 30 лет, на приеме терапевта жалуется на общую слабость, быструю утомляемость, отсутствие аппетита, тяжесть в правом подреберье, кожный зуд и повышение температуры тела до 37,7 °С.

Пациентка считает себя больной в течение нескольких лет, когда впервые появилась слабость, стала нарастать утомляемость, снижаться работоспособности. В течение года беспокоят тяжесть в правом подреберье, кожный зуд, нарушение менструальной функции. Периодически отмечала боли в коленных суставах, повышение температуры тела до субфебрильных цифр.

Объективное обследование: общее состояние средней тяжести, сознание ясное. Питание пониженное (рост – 176 см, вес – 56 кг). Кожные покровы со следами расчесов, лицо и ладони гиперемированы. Склеры иктеричны, на лице, груди и шее – сосудистые звездочки, на голенях – мелкие геморрагические высыпания. Периферические лимфатические узлы не пальпируются. В легких дыхание везикулярное, хрипов нет. ЧД - 20 в мин. Границы сердца в пределах нормы. Тоны сердца ясные, ритм правильный. Пульс 86 ударов в мин. АД - 120/80 мм рт. ст. Язык влажный, слегка обложен желтоватым налетом. Живот мягкий, умеренно болезненный в правом подреберье. Печень выступает на 4 см из-под края реберной дуги, край болезненный, плотно-эластической консистенции. Селезенка не увеличена. Симптом поколачивания по поясничной области отрицательный.

Общий анализ крови: эритроциты $3,9 \times 10^{12}/л$, гемоглобин – 122 г/л, лейкоциты $6,3 \times 10^9/л$, СОЭ - 55 мм/ч.

Биохимический анализ крови: билирубин - 120,0 мкмоль/л (прямой - 88,0 мкмоль/л, не прямой - 32,0 мкмоль/л), холестерин - 7,9 ммоль/л, альбумины - 36%, γ -глобулины - до 3 верхней границы нормы (ВГН), повышение АЛТ - до 7 ВГН, АСТ – до 6 ВГН, щелочная фосфатаза – до 2 ВГН, глюкоза - 5,5 ммоль/л, сывороточное железо - 25 мкмоль/л, LE-клетки в низком титре, тканевые антитела к гладкой мускулатуре (SMA) - 1 : 160. Маркеры вирусных гепатитов В, С и D отрицательные.

1. Какой наиболее вероятный диагноз?
2. Обоснуйте поставленный диагноз;
3. Обоснуйте назначение лечения данной пациентки.

Эталон ответа:

1. Предварительный диагноз: Аутоиммунный гепатит с умеренной степенью активности, тип 1.

2. Диагноз поставлен на основании: жалоб пациентки на слабость, быструю утомляемость, отсутствие аппетита, тяжесть в правом подреберье, кожный зуд, повышение температуры тела до 37,7 °С; данных объективного обследования: гиперемия ладоней, иктеричность склер, наличие сосудистых звездочек на лице, груди и шее, гепатомегалия, геморрагические высыпания.

Лабораторно: гипербилирубинемия, повышение АЛТ, АСТ, ЩФ, γ -глобулины, высокий титр тканевых антител к гладкой мускулатуре (SMA) (1:160).

3. У пациентки с аутоиммунным гепатитом имеются абсолютные показания к медикаментозной терапии: выраженные симптомы, АСТ ≥ 5 ВГН + γ -глобулина ≥ 2 ВГН. Рекомендовано назначение одной из схем:

Схема 1. Преднизолон (суточные дозы): 1 неделя – 60 мг, 2 неделя – 40 мг, 3 неделя – 30 мг, 4 неделя - 20 мг, затем снижение дозы на 2,5-5 мг/нед до поддерживающей 2,5-10 мг/сут.

Схема 2. Преднизолон 1 неделя – 30 мг, 2 неделя – 20 мг, затем снижение дозы на 2,5-5 мг/нед до поддерживающей 2,5-10 мг/сут. Азатиоприн 50 мг постоянно после 1-й недели.

Лечение должно продолжаться минимум 3 года и в течение не менее 24 месяцев после полной нормализации активности aminотрансфераз сыворотки и уровня IgG.

Пациентке следует проводить вакцинацию против гепатитов А и В, а также ежегодную противогриппозную вакцинацию.

Задание 41.

Больной 18 лет. Со слов матери страдает желтухой с раннего детства, а с 12 лет появились приступообразные боли в правом подреберье, сопровождающиеся усилением желтухи.

Объективно: Общее состояние удовлетворительное. Субиктеричность склер и кожных покровов. Органы грудной клетки без особенностей. Живот мягкий, безболезненный при пальпации. Печень и селезенка не увеличены.

Анализ крови и мочи без изменений.

Билирубин-32,1 ммоль/л, непрямой-28,5 ммоль/л, АсАТ-0,32 ммоль/л, АЛТ-0,40 ммоль/л.

- 1) Сформулируйте предварительный диагноз;
- 2) Как объяснить появление желтухи?
- 3) Какую другую желтуху следует исключить?
- 4) Тактика лечения.

Эталон ответа:

1.Предварительный диагноз: Доброкачественная гипербилирубинемия – болезнь Жильбера.

2.Нарушением захвата свободного билирубина из плазмы гепатоцита, дефект конъюгации билирубина с глюкуроновой кислотой печеночными клетками.

3.Гемолитическую/ретикулоцитоз, осмотическая стойкость эритроцитов, железа сыворотки крови.

4.Диета: стол № 5, фенобарбитал.

Задание 42.

Женщина С., 48 лет. Ранее часто принимала антидепрессанты. В течение 2 лет отмечает непереносимость жирной пищи, тупые боли в правом подреберье, периодически диффузный зуд, боли в костях, боли и опухание лучезапястных, коленных, межфаланговых суставов, выпадение зубов, определяются ксантелазмы и темно-коричневая пигментация ногтей. Последние 3 месяца нарастающая желтуха, темная моча.

Печень на 5 см, плотная, край закруглен. Селезенка - 16×12 см.

Анализ крови: связанный билирубин – 144 нмоль/л, свободный – 57 мкмоль/л, АсАТ – 216 нмоль/л, АлАТ – 283 нмоль/л, ЩФ – 222мкмоль/л, холестерин – 9,1 ммоль/л, протромбин – 65%, γ -глобулины – 22%, АМА в титре 1:80.

- 1.Какой ведущий синдром у данной больной?
- 2.С какими заболеваниями следует провести дифференциальный диагноз?
- 3.Сформулируйте предварительный диагноз.
- 4.Что может способствовать развитию заболевания?

Эталон ответа:

1.Синдром холестаза.

2.Дифференциальную диагностику следует провести со следующими заболеваниями: вторичный билиарный цирроз печени, рак печени, редкие формы цирроза печени: веноокклюзивные циррозы, циррозы при синдроме Бадда-Киари, болезнь Вильсона-Коновалова.

3.Диагноз: Первичный билиарный цирроз печени.

4.Прием антидепрессантов.

Задание 43.

Больная А., 48 лет, жалуется на зуд кожи, нарушения менструального цикла, желтушность кожных покровов, снижение аппетита, похудение, дискомфорт в правом верхнем квадранте живота.

Считает себя больной в течении 4 лет. Лечилась у дерматолога по поводу нейродермита и у гинеколога по поводу климактерической дисфункции яичников.

При обследовании выявлены субиктеричность склер, пигментные пятна и множественные следы расчёсов на коже туловища. В лёгких дыхание везикулярное, хрипов нет. ЧД – 18 в минуту. Тоны сердца ясные, ритмичные. ЧСС – 78 ударов в минуту. Печень выступает из-под края рёберной дуги на 7 см, край плотный, безболезненный. Селезёнка не пальпируется. Дизурии нет. Сиптом поколачивания с обеих сторон отрицательный.

В биохимическом анализе крови: общий билирубин – 87,5 мкмоль/л, щелочная фосфатаза – 413 Ед/л, ГГТП – 62 Ед/л. В общем анализе крови: СОЭ – 25 мм/час.

1. Поставьте наиболее вероятный диагноз;
2. Какие исследования необходимы для подтверждения диагноза?
3. Какое лечение следует назначить пациентке?

Эталон ответа:

1. Предварительный диагноз: Первичный билиарный цирроз.

2. Для подтверждения диагноза необходимо проведение следующих исследований:

- Общий анализ крови.

- Биохимический анализ крови: билирубин общий и его фракции, АСТ, АЛТ, щелочная фосфатаза, ГГТП, общий белок, белковые фракции, холестерин, мочевины, креатинин, коагулограмма, фибриноген.

- Общий анализ мочи.

- УЗИ печени, желчного пузыря, поджелудочной железы, селезенки и сосудов портальной системы.

- Фиброэзофагогастродуоденоскопия.

- Серологическое исследование крови на наличие антител к вирусам гепатита В, D и С для исключения возможных вирусных гепатотропных инфекций.

3. Лечение.

- Диета должна быть физиологически полноценной по содержанию белка (1,2—1,4 г/кг), углеводов (4—5 г/кг), с умеренным ограничением жиров (до 1,2 г/кг) за счет растительных масел, богатых омега-6 жирными кислотами. необходимо пищевой рацион обогащать антиоксидантами, витаминами А, Е, С, В5, солями кальция, лецитином, омега-3 жирными кислотами, клетчаткой.

- Урсодезоксихолевая кислота (УДХК) в дозе 13 - 15 мг/кг/сутки однократно вечером либо в два приема. При неэффективности стандартных доз УДХК возможно применение высоких доз препарата - 20 мг/кг/сутки.

- Глюкокортикостероиды (ГКС) - преднизолон в дозе 20—30 мг/день в течение 8 недель с постепенным уменьшением дозы до 8—10 мг/день.

- Для лечения кожного зуда применяются следующие препараты:

Фенобарбитал, холестирамин (4— 16 г/сут) или холестипол (5—30 г/сут).

Задание 44.

Больной С., 72 лет, пенсионер, обратился в поликлинику к врачу-терапевту участковому с жалобами на тупые, ноющие малоинтенсивные боли и ощущение тяжести в подложечной области через 15-20 минут после еды, тошноту, изжогу. Болевые ощущения усиливаются при погрешностях в питании. Периодически беспокоят одышка, давящие боли за грудиной, возникающие при умеренных физических нагрузках (подъём на 2-й этаж), купируются приёмом нитраминта и при прекращении нагрузки.

Из анамнеза: боли в подложечной области беспокоят последние 4-5 недель, несколько уменьшаются после приёма нитроглицерина, альмагеля. Около недели назад пациент отметил эпизод появления чёрного стула в течение 2-х суток. В возрасте 49 лет диагностировали язвенную болезнь 12-перстной кишки, лечился в стационаре, в последующем обострений заболевания никогда не фиксировалось. Последние 10 лет к врачам по этому поводу пациент не обращался. Больной страдает ИБС, 1,5 года назад перенёс инфаркт миокарда, 10 месяцев назад проведена операция стентирования коронарных артерий (установлено 2 стента).

Пациент получает медикаментозное лечение по поводу ИБС, в том числе, тромбо-асс и клопидогрел, последние 5 месяцев прекратил приём крестора.

При осмотре: состояние удовлетворительное, ИМТ – 27 кг/м², кожный покров и видимые слизистые бледно-розовой окраски. Голени пастозны. Дыхание везикулярное во всех отделах, хрипов нет. ЧД – 18 в 1 минуту. Сердце – тоны приглушены, акцент 2 тона на аорте, ритм правильный. ЧСС – 92 в 1 минуту. АД – 130/85 мм рт.ст. Живот участвует в дыхании, при пальпации мягкий, определяется умеренная болезненность в эпигастрии по средней линии тела и в пилоро-дуоденальной зоне, остальные отделы живота безболезненны. Пузырные симптомы отрицательные. Размеры печени и селезёнки по Курлову: 11×9×8 см и 6×4 см соответственно. Край печени плотно-эластической консистенции определяется на 2 см ниже рёберной дуги, безболезненный. Пальпация отделов толстой кишки безболезненна. Симптом поколачивания в поясничной области отрицательный.

В анализах: эритроциты - $3,11 \times 10^{12}/л$, Hb - 103 г/л, МСН - 22p/g, МСНС – 300 g/l, лейкоциты - $5,6 \times 10^9/л$. СОЭ - 8 мм/час.

Общий холестерин - 7,8 ммоль/л, триглицериды - 2,6 ммоль/л.

ЭКГ: ритм синусовый, 72 в 1 минуту; RI> RII> RIII, в I, avL, v1-4 отведениях зубец Q > 1/3 зубца R, зубец T отрицательный.

1.Предположите наиболее вероятный диагноз;

2.Обоснуйте поставленный диагноз;

3.Какие дополнительные методы исследования назначили бы данному пациенту?

4.Определите план ведения пациента с использованием медикаментозных и немедикаментозных методов лечения;

5.Укажите препараты из группы ингибиторов протонной помпы, которые Вы выбрали бы в данном случае. Обоснуйте выбор. Укажите дозы препаратов. Выберите схему эрадикационной терапии.

Эталон ответа:

1.НПВП – ассоциированная гастропатия: эрозивно-язвенное поражение желудка, осложнившееся состоявшимся желудочно-кишечным кровотечением. Постгеморрагическая анемия легкой степени. ИБС: стабильная стенокардия II ФК, ПИКС по передней стенке и верхушке ЛЖ. Стентирование ЛКА, ПМЖА, ХСН III ФК (NYHA)

2.Пациент, страдающий ИБС и получающий двойную антитромбоцитарную терапию (ДАТТ): Аспирин и Клопидогрел, имеет несколько факторов риска развития у него НПВП-ассоциированной гастропатии (пожилой возраст, ИБС, наличие в анамнезе язвенной болезни 12-перстной кишки, проведение в течение 1,5 лет ДАТТ, отсутствие указаний на применение антисекреторных средств на фоне ДАТТ). НПВП – ассоциированная гастропатия представлена множественными гастродуоденальными эрозиями и/или язвами, характеризуется мало- или бессимптомным течением и высокой частотой манифестации с развития осложнений – кровотечений. У пациента имеются убедительные диагностические критерии указанного диагноза: синдром желудочной диспепсии, эпизод желудочно-кишечного кровотечения, наличие клинических признаков анемии (тахикардия, снижение уровня гемоглобина, эритроцитов, снижение показателей МСН и МСНС в общем анализе крови).

3.Дополнительно к проведенному обследованию пациенту рекомендовано: проведение фиброгастродуоденоскопии с биопсией слизистой оболочки желудка из зоны поражения (язвенного дефекта) и стандартных зон биопсии с целью оценки стадии гастрита, уточнения характера поражения слизистой оболочки гастродуоденальной зоны; диагностика наличия инфекции *H. pylori* морфологическим методом либо выявление антигена *H. pylori* в кале методом иммуноферментного анализа, либо обнаружение ДНК *H. pylori* в кале методом полимеразной цепной реакции. Использование серологического метода нецелесообразно, т.к. неизвестно проводилась ли эрадикационная терапия язвенной болезни 12-перстной кишки в прошлом. В соответствии со Стандартом оказания медицинской помощи при

язвенной болезни желудка и 12-перстной кишки рекомендуется анализ крови биохимический (билирубин, АЛТ, АСТ, глюкоза, а также железо сыворотки, общая железосвязывающая способность сыворотки, ферритин), ультразвуковое исследование внутренних органов, анализ кала на скрытую кровь.

4. Выбор тактики лечения, в том числе решение вопроса о необходимости стационарного лечения, должен быть осуществлен с учетом результатов эндоскопического обследования пациента. Эталонном лечении НПВП - ассоциированных гастропатий является назначение антисекреторной терапии с целью коррекции факторов агрессии, воздействующих на слизистую оболочку желудка. Препаратами выбора являются ингибиторы протонной помпы (ИПП), используемые в стандартных дозах в острой стадии патологического процесса в гастродуоденальной зоне и в поддерживающих дозах в качестве профилактического средства. Пациенту показана терапия ИПП в постоянном режиме в сочетании с постоянным приемом ДАТТ.

В период острых проявлений НПВП-гастропатии в комбинации с ИПП показана терапия гастропротекторами (Висмута трикалия дицитрат, Ребамипид, Сукральфат) курсами не менее 4 недель.

В случае выявления инфекции *H. pylori* пациенту показана эрадикация инфекции с целью снижения степени риска ulcerогенных воздействий на слизистую оболочку гастродуоденальной зоны при продолжающейся терапии Аспирином и Клопидогрелем.

Пациенту показана в постоянном режиме терапия ИБС: помимо ДАТТ рекомендуется прием гиполипидемического средства (Аторвастатина, Розувастатина), селективного β -блокатора (Бисопролола), ингибитора АПФ (рамиприл или периндоприл) и антагониста альдостерона (верошпирон) в связи с наличием симптомов сердечной недостаточности и с учетом уровня артериального давления.

В случае выявления сидеропении показана терапия препаратами железа до достижения уровня нормальных значений гемоглобина.

Медикаментозная терапия должна проводиться на фоне использования диетотерапии. Показана диета в рамках стола 1 в период обострения на 4-6 недель с последующим индивидуальным расширением в рамках стола 5п.

5. При выборе ИПП следует руководствоваться сведениями о лекарственном взаимодействии препаратов. С учетом необходимости использования комбинированной терапии, включающей Клопидогрел, следует выбирать ИПП с наименьшими лекарственными взаимодействиями: оптимальный выбор – Пантопразол 40 мг 2 раза в день или Рабепразол 20 мг 2 раза в день не менее 4 недель, далее препарат ИПП может применяться в половинной дозе.

В качестве схемы эрадикации инфекции *H. pylori* возможно использование 10-дневной тройной терапии с добавлением Висмута трикалия дицитрата с последующей пролонгацией курса цитопротектора до 4 недель.

Четырехнедельные курсы цитопротекторов (Ребамипид) целесообразно повторять 3-4 раза в год.

Задание 45.

Больной Г., 48 лет, электросварщик, обратился к врачу-терапевту участковому с жалобами на частую, выраженную изжогу после еды и в ночное время, особенно, при употреблении острой, жирной или обильной пищи, частую тошноту по утрам, отрыжку пищей после еды, обычно, при наклонах туловища и положении лёжа, плохой сон из-за изжоги.

Из анамнеза: со школьного возраста отмечал боли в животе, плохой аппетит. Лечился самостоятельно, по советам родственников периодически принимая Но-шпу и ферментные препараты с незначительным эффектом. Во время службы в армии лечился в госпитале по поводу гастрита. В дальнейшем длительное время жалоб со стороны органов пищеварения не имел. Питается нерегулярно, работает по сменам, регулярно имеет ночные смены. Курит

с 13 лет по 20 сигарет в день. Алкоголь практически не употребляет. Описанные жалобы появились два года назад после длительного периода значительных физических нагрузок (строительство дома) и эпизода тяжелого психо-эмоционального стресса (пожар в квартире). Самостоятельно принимал альмагель, омез в течение 10-14 дней с хорошим эффектом. В течение последующих 2-х лет часто беспокоила изжога, но к врачам не обращался, использовал Альмагель, Омез короткими курсами с кратковременным эффектом. Последнее ухудшение – в течение месяца после погрешности в диете и алкоголизации; на фоне приёма привычного набора препаратов в течение недели самочувствие с положительной динамикой, в связи с чем, лечение прекратил. Через 5 дней симптомы возобновились. Три дня назад имел место однократный эпизод чёрного разжиженного стула. В дальнейшем стул без особенностей.

При осмотре: состояние удовлетворительное.

Рост – 175 см, вес – 63 кг. Кожа физиологической окраски, умеренной влажности, чистая. В лёгких везикулярное дыхание. ЧД – 18 в минуту. Тоны сердца умеренно приглушены, ритм правильный. ЧСС – 80 в минуту, АД – 130/85 мм рт.ст. Язык густо обложен серым налетом, влажный. Живот мягкий, умеренно болезненный высоко в эпигастрии слева от средней линии и в пилорoduоденальной зоне. Пальпация других отделов живота практически безболезненна. Печень 10,5×8×7 см. Край закруглен, эластичной консистенции, безболезненный. Пузырные симптомы отрицательные. Селезенка не пальпируется, перкуторно 7×5 см. Симптом поколачивания по поясничной области отрицательный.

В анализах: эритроциты – $4,0 \times 10^{12}/л$, гемоглобин – 122 г/л, МСН – 26р/g, МСНС – 346 г/л, лейкоциты – $5,2 \times 10^9/л$: базофилы – 0%, эозинофилы – 1%, палочкоядерные – 2%, сегментоядерные – 68%, лимфоциты – 23%, моноциты – 6%. СОЭ – 5 мм/час.

Анализ кала на скрытую кровь положительный.

ФГДС – пищевод проходим. Слизистая нижней трети пищевода ярко гиперемирована с множественными мелкими эрозиями, занимающими до половины диаметра пищевода. Кардиальный жом смыкается не полностью. В пищевод пролабирует слизистая оболочка желудка. Желудок содержит значительное количество секрета с примесью желчи. Слизистая тела желудка слегка отечна, розовая, складки магистрального типа. Слизистая антрума очагово гиперемирована с множественными плоскими эрозиями. Пилорус зияет. Луковица 12-перстной кишки не деформирована. Слизистая оболочка розовая, блестящая. Постбульбарный отдел без особенностей.

- 1.Предположите наиболее вероятный диагноз;
- 2.Обоснуйте поставленный диагноз;
- 3.Какие дополнительные методы исследования назначили бы данному пациенту?
- 4.Определите план ведения пациента с использованием медикаментозных и немедикаментозных методов;
- 5.Составьте конкретную схему медикаментозного лечения данного пациента с указанием доз, продолжительности приема. Выберите схему поддерживающей терапии. Выберите схему эрадикационной терапии. Обоснуйте Ваш выбор. Определите сроки проведения контрольного эндоскопического исследования. Примите решение по экспертизе трудоспособности пациента.

Эталон ответа:

1.ГЭРБ: эрозивный эзофагит 2 стадия по Savari–Miller. Недостаточность кардии. Скользящая грыжа пищеводного отверстия диафрагмы 1 ст. Хронический антральный гастрит с эрозиями в стадии обострения (Нр статус неизвестен).

Эпизод спонтанно остановившегося кровотечения из верхних отделов ЖКТ от (дата). Недостаточность пилоруса.

2.Диагноз «ГЭРБ» установлен на основании жалоб пациента на наличие частой и выраженной изжоги, отрыжки пищей, усиливавшихся в положении лежа и при наклонах туловища; анамнестических данных с указанием на связь появления выраженной

клинической симптоматики со значительными физическими нагрузками и психоэмоциональным стрессом; на основании данных ФГДС, описывающих практически классическую эндоскопическую картину эрозивной формы ГЭРБ. Стадия заболевания определена на основании результатов эндоскопического исследования пищевода. Диагноз «хронический гастрит» также подтвержден эндоскопически. Имевший место эпизод мелены, спонтанно купировавшийся, не привел к снижению уровня гемоглобина, но является признаком высокого риска рецидива указанного осложнения при условии отсутствия адекватного лечения.

3. Дополнительно к проведенному обследованию пациенту рекомендовано проведение диагностики инфекции *H. pylori* неинвазивным методом (обнаружение антител к антигену *H. pylori* в сыворотке крови, выявление антигена *H. pylori* в кале методом ИФА либо обнаружение ДНК *H. pylori* в кале методом ПЦР). Использование серологического метода возможно, т.к., известно, что эрадикационная терапия инфекции *H. pylori* пациенту не проводилась. Показаны рентгеноскопия пищевода и желудка с целью уточнения размеров ГПОД, суточное мониторирование интрапищеводного и интрагастрального pH, с целью уточнения характера рефлюктата в связи с наличием у пациента дуоденогастрального рефлюкса.

4. Лечение возможно проводить в амбулаторных условиях с обязательным соблюдением пациентом особых рекомендаций по образу жизни (соблюдение режима питания и диеты, показана диета в рамках стола 1 в период обострения на 4-6 недель с последующим индивидуальным расширением в рамках стола 5п, отказ от курения, следует избегать состояний, сопровождающихся повышением внутрибрюшного давления и т.д.). Эталонном лечении ГЭРБ является назначение антисекреторной терапии с целью коррекции факторов агрессии, воздействующих на слизистую оболочку пищевода и желудка: препаратами выбора являются ингибиторы протонной помпы. Снижение кислотной продукции считается основным фактором, способствующим заживлению эрозивно-язвенных поражений. Для лечения эрозивного эзофагита при наличии 2 и большей стадии эзофагита назначаются ИПП в стандартных дозах в течение не менее 8 недель. Поддерживающую терапию после заживления эрозий следует проводить в течение 16-24 недель. В случае выявления инфекции *H. pylori* пациенту показана эрадикация инфекции. С целью коррекции нарушений двигательной функции верхних отделов пищеварительного тракта пациенту показаны прокинетики. Ситуационно и в виде курсового лечения целесообразно использовать антациды и альгинаты. В терапии эрозивного процесса в желудке пациенту показаны цитопротекторы (Висмута трикалия дицитрат, Ребамипид, Сукральфат) курсами не менее 4 недель.

5. С учетом необходимости достижения максимально быстрого эффекта: стойкого купирования клинических симптомов заболевания оптимальным ИПП является Рабепразол в дозе 20 мг 2 раза в сутки за 30-40 мин до еды в течение 8 недель. Итоприда гидрохлорид 50 мг 3 раза в день за 25-30 мин до еды 4 недели. Гевискон 1 саше 3 раза в день через час после еды и перед сном 4 недели. В качестве схемы эрадикации инфекции *H. pylori* возможно использование 10-дневной тройной терапии с добавлением Висмута трикалия дицитрата с последующей пролонгацией курса цитопротектора до 4 недель. Поддерживающая терапия с использованием половинной дозы ИПП должна продолжаться в данном случае до 24 недель (продолжительность терапии может корректироваться с учетом результатов контрольного эндоскопического исследования). Контрольная ФГС должна быть проведена 8 недель лечения.

С учетом тяжести клинических проявлений ГЭРБ, профессии пациента его следует признать временно нетрудоспособным и оформить листок нетрудоспособности общей продолжительностью не менее 3 недель.

Задание 46.

Мужчина А., 56 лет, находится в клинике с диагнозом «цирроз печени», портальная гипертензия. Состояние стало прогрессивно ухудшаться. Умеренная тахикардия и нормальное артериальное давление сменились выраженной тахикардией и снижением АД до 75/40 мм рт.ст.. Увеличилась одышка, значительно уменьшился диурез. Кожные покровы бледные, холодные на ощупь, обильно покрыты липким холодным потом. Тоны сердца глухие. Пульс очень частый, слабый. Центральное венозное давление 11 мм вод.ст. Дважды отмечалась кровавая рвота. Нв упал до 52 г/л, Нt – 21%.

1.Сформулируйте и обоснуйте предположительный диагноз;

2.Какие дополнительные методы обследования следует провести?

3.Какие методы лечения? Когда возникает необходимость в переливании препаратов крови?

Эталон ответа:

1.Кровотечение из вен пищевода. Геморрагический шок.

2.Эндоскопия.

3.Зонд Блэкмора. Применение препаратов крови на фоне противошоковой терапии. Использование аминокaproновой кислоты, адроксона, транексамовой кислоты, свежезамороженной плазмы. Переливание препаратов крови при снижении гемоглобина ниже 80 г/л и гематокрита ниже 30.

Задание 47.

Мужчина Е., 42 лет, почувствовал сильнейшую боль в верхнем отделе живота, которую сравнил с ударом кинжала. Боль появилась в момент физической нагрузки, рвоты не было. Много лет страдает язвенной болезнью желудка, по поводу чего многократно лечился в терапевтических клиниках. Вызвана скорая медицинская помощь, приехавший фельдшер осмотрел больного. Больной бледен, покрыт холодным потом, выражение лица страдальческое, положение вынужденное - лежит на боку, ноги приведены к животу, пульс 80 уд. в мин, язык суховат, обложен слегка белым налетом. Живот в акте дыхания не участвует, пальпацией определяется резкое напряжение мышц, болезненность, положительный симптом Щеткина – Блюмберга.

1.Сформулируйте предположительный диагноз и обоснуйте его;

2.Назовите дополнительные симптомы необходимые для уточнения диагноза;

3.Составьте и аргументируйте алгоритм оказания неотложной помощи;

4.Составьте диагностическую и лечебную программу в стационаре.

Эталон ответа:

1.Диагноз. Перфоративная язва желудка.

Диагноз поставлен на основании жалоб больного: в момент физической нагрузки больной почувствовал сильнейшие боли в верхнем отделе живота, (удар кинжала). Положение больного на боку с приведенными к животу ногами тоже характерно для перфорации. В пользу предполагаемого диагноза говорят и результаты исследования живота — в акте дыхания передняя брюшная стенка не участвует, пальпация резко болезненна, мышцы брюшного пресса напряжены, положителен симптом Щеткина-Блюмберга.

2.Дополнительные симптомы

Дополнительно можно проверить симптом сглаженности или отсутствия печеночной тупости, который объясняется поступлением воздуха в брюшную полость через перфоративное отверстие стенки желудка. Этот симптом определяется практически всегда при перфорации язвы желудка. В отлогих местах можно определить притупление перкуторного звука за счет поступления в брюшную полость жидкого желудочного содержимого. Пальцевое ректальное и вагинальное исследования могут выявить болезненность тазовой брюшины.

3.Алгоритм оказания неотложной помощи.

- 1) исключить энтеральное введение жидкости и пищи;
- 2) вызвать машину скорой медицинской помощи для транспортировки больного в отделение неотложной хирургии;
- 3) ввести сердечные и дыхательные аналептики по показаниям.
Анальгетики не вводить!
- 4) приложить холод к животу;
- 5) ввести тонкий назогастральный зонд. Целесообразно удалить содержимое желудка с помощью зонда;
- 6) транспортировать в положении лежа со слегка согнутыми в коленных и тазобедренных суставах ногами.

Введение лекарственных средств, кроме анальгетиков, в зависимости от состояния больного. Холод уменьшит боли и развитие воспалительного процесса, поэтому целесообразно его применение на догоспитальном этапе.

Транспортировка только в положении лежа в рациональном для больного положении.

4. Диагностическая и лечебная программа в стационаре.

Выполняют анализы крови и мочи (изменения зависят от сроков заболевания). При неясной клинической картине проводят дополнительные исследования:

- 1) обзорную Рс-графию с целью обнаружения “серпа просветления” над печенью;
- 2) лапароскопию.

Лечение оперативное.

Объем операции зависит от времени с момента перфорации, общего состояния больного, квалификации хирурга, особенностей язвенного анамнеза, характера язвы и т.д.

Задание 48.

Вызов участкового терапевта к больному 20 лет на 3 день болезни. Жалобы на постоянные боли по всему животу, которые в начале заболевания локализовались в правой подвздошной области.

Объективно: состояние тяжелое, температура тела 38,7 °С. Многократная рвота застойным содержимым. Черты лица заострены, кожа бледная. Слизистые сухие, язык обложен серым налетом. Пульс 120 ударов в минуту. Живот вздут, не участвует в акте дыхания. При пальпации разлитая болезненность и мышечное напряжение по всей передней брюшной стенке.

1. Сформулируйте и обоснуйте предположительный диагноз;

2. Назовите дополнительные физикальные методы обследования для уточнения диагноза и расскажите о методике их применения;

3. Составьте и аргументируйте алгоритм оказания неотложной помощи больному;

Эталон ответа:

1. Диагноз: Острый разлитой перитонит аппендикулярной этиологии.

Ставится на основании:

а) анамнеза и жалоб на боли по всему животу, которые вначале локализовались в правой подвздошной области (аппендикулярный перитонит), длительность заболевания – третьи сутки, соответствует токсическому периоду заболевания;

б) объективного исследования:

- местные симптомы: боли в животе, как самостоятельные, так и пальпаторные, напряжение мышц всей передней брюшной стенки, вздутие живота, отсутствие участия живота в акте дыхания;

- общие симптомы: выраженные симптомы интоксикации и обезвоживания: многократная рвота, гипертермия, тахикардия, симптом ножниц, бледность кожи, сухость слизистых, заостренность черт лица, обложенность языка приводят к тяжелому общему состоянию пациента.

Рвота и вздутие живота свидетельствуют о развитии пареза кишечника.

2. Дополнительные физикальные методы обследования

Для подтверждения диагноза необходимо выявить достоверные для перитонита симптомы раздражения брюшины.

Симптом Щеткина-Блюмберга – резкая болезненность при пальпации, усиливающаяся при внезапном отнятии руки от брюшной стенки.

Симптом Воскресенского (рубашки) – резкое усиление болей в конце движения руки исследователя, быстро скользящей по натянутой рубашке, от мечевидного отростка к левой, а затем правой подвздошной области.

Симптом Раздольского – резкое усиление болей со стороны передней брюшной стенки при легкой перкуссии ее кончиками согнутых пальцев кисти.

3. Алгоритм оказания неотложной помощи

Больной с перитонитом по жизненным показаниям нуждается в экстренном оперативном вмешательстве, для чего срочно госпитализируется в отделение ургентной хирургии.

Необходимо:

а) приложить пузырь со льдом к передней брюшной стенке (уменьшение боли, замедление, развития гнойно-инфекционного процесса).

б) ввести тонкий назо-гастральный зонд для аспирации желудочного содержимого (профилактика рвоты, уменьшение эндотоксикоза).

в) транспортировать пациента на носилках в положении лежа.

г) осуществить оксигенотерапию через носовые катетеры в машине скорой помощи (уменьшение явлений дыхательной недостаточности, улучшение оксигенации крови, окислительно-восстановительных процессов в организме).

Противопоказано:

- введение анальгетиков (маскируют клинические симптомы).
- прикладывание тепла к животу (активизирует гнойно-воспалительный процесс).
- применение лекарственных препаратов и жидкости энтерально (провоцируют рвоту).
- применение клизм (ухудшают общее состояние, провоцируют перфорацию кишечника).

Задание 49.

Больной С., 44 года, предъявляет жалобы терапевту на пожелтение склер и кожи, слабость, темную мочу, отвращение к пище, лёгкую тошноту.

Считает себя больным около 14 дней. В течение этого времени температура тела держалась в пределах 37,1–37,4 °С, болели суставы, исчез аппетит, а в последние 3 дня отмечает темную мочу, желтушность склер и кожи. Принимал анальгин, витамины. Три месяца назад лечился в неврологическом отделении по поводу функционального расстройства нервной системы, получал лекарства в виде таблеток, подкожных и внутривенных инъекций.

Общее состояние средней тяжести. Температура тела 36,9 °С.

Объективно: склеры и кожные покровы умеренно желтушные. Периферические лимфоузлы не изменены. Пульс – 55 ударов в мин, АД – 110/60 мм рт. ст. Дыхание везикулярное. Живот мягкий, слегка болезненный в эпигастрии. Печень выступает из-под края рёберной дуги на 3 см, пальпируется нижний полюс селезёнки. Моча тёмно-коричневого цвета, кал серый.

1. Установите предварительный диагноз на основании полученных данных с учётом синдромального подхода и обоснуйте его;

2. Дайте этиологическую характеристику возбудителю, предположительно вызвавшему заболевание, а также назовите источники инфекции и пути заражения;

3. Укажите основные методы лабораторной диагностики;

4. Назовите заболевания, с которыми необходимо проводить дифференциальную диагностику.

Эталон ответа:

1. У больного имеется синдром инфекционной интоксикации, атралгический синдром (боли в суставах), диспепсический синдром (снижение аппетита, лёгкая тошнота); холестатический синдром (желтушность кожи и склер, тёмная моча, ахоличный стул); гепатоспленомегалия. Учитывая данные эпиданамнеза (наличие инъекции в период, по срокам укладывающийся в инкубационный), можно предположить у больного острый вирусный гепатит, с парентеральным механизмом передачи (В или С), желтушная форма, период разгара, среднетяжёлое течение.

2. Вирус гепатита В (HBV) относится к ДНК-вирусам. Вирус гепатита В высокоустойчив во внешней среде. При температуре -20°C может сохраняться годами. Инактивируется только при высоких температурах при автоклавировании в течение 30 минут и при сухожаровой стерилизации (160°C) в течение часа. При обработке 3-5% раствором хлорамина погибает через 60 минут, а 3-5% раствор фенола инактивирует вирус в течение суток. Вирус гепатита С (HCV) является РНК вирусом, покрытым оболочкой, размерами 50-60 нм в диаметре. Генетическая вариабельность HCV затрудняет выработку эффективного иммунного ответа, осложняет серологическую диагностику, создаёт проблемы в создании вакцины. Вирус С инактивируется при температуре $+60^{\circ}\text{C}$ в течение 30 минут, при 100°C - за 2 минуты. Источником инфекции является человек. Механизм заражения - парантеральный, половой, при медицинских и немедицинских манипуляциях.

3. План лабораторных методов исследования:

1) Общий анализ крови.

2) Общий анализ мочи.

3) Биохимический анализ крови: билирубин и его фракции, АЛТ, АСТ, щелочная фосфатаза, ГГТП, холестерин, фибриноген, коагулограмма, протеинограмма.

4) Определение серологических маркеров вирусов: методом ИФА - HBsAg, HBcorAB, HCVAB и ДНК HBV и РНК HCV методом ПЦР.

4. Дифференциальная диагностика проводится с вирусными гепатитами с фекально-оральным механизмом передачи (А, Е), лептоспирозом, псевдотуберкулёзом, иерсиниозом, инфекционным мононуклеозом, желчнокаменной болезнью, гемолитическими и другими надпеченочными желтухами.

Задание 50.

У больного А., 55 лет, при обследовании по эпидемическим показаниям был обнаружен HBsAg в крови.

Из анамнеза установлено, что впервые HBsAg был обнаружен год назад, когда больной лечился в стационаре по поводу язвенной болезни желудка. Несколько лет отмечает быструю утомляемость, снижение трудоспособности, чувство тяжести в правом подреберье. Перенесенный в прошлом вирусный гепатит отрицает.

Состояние удовлетворительное. Индекс массы тела - 28 кг/м^2 . Кожные покровы обычной окраски, чистые. В легких дыхание везикулярное, хрипов нет. Тоны сердца ясные, ритмичные. ЧСС - 62 удара в минуту, АД - 130/80 мм рт. ст. При пальпации живот мягкий, безболезненный. Печень на 2 см ниже реберной дуги, размеры по Курлову 12x10x9 см

В общем анализе крови и мочи отклонений не выявлено.

HBsAg +, HBeAg (+), HBV ДНК 3000 МЕ/мл.

В биохимическом анализе крови отмечается повышение АЛТ в 5 раза выше нормы, АСТ в 4 раза выше нормы, при нормальных значениях общего белка, протромбина, холестерина, мочевины, креатинина, билирубина.

По данным УЗИ органов гепатопанкреатодуоденальной зоны диаметр портальной и селезеночной вены в пределах нормальных значений. Площадь селезенки 45 см^2 . Эластография печени: соответствует фиброзу F2 (по шкале METAVIR).

1. Какой наиболее вероятный диагноз?

2. Обоснуйте поставленный диагноз;

3. Составьте и обоснуйте план дополнительного обследования пациента;

4.Обоснуйте назначение медикаментозного и немедикаментозного лечения данного пациента.

Эталон ответа:

1.Предварительный диагноз: Хронический вирусный гепатит В HBeAg-положительный, умеренной степени активности, стадия F2 (по шкале METAVIR), умеренный фиброз.

2.Диагноз «хронический вирусный гепатит В» установлен на основании жалоб больного на быструю утомляемость, снижение трудоспособности, чувство тяжести в правом подреберье. Подтверждают диагноз данные лабораторных исследований: (повышение АЛТ, АСТ), маркеры гепатита В (HBsAg +, HBeAg (+), уровень ДНК HBV 3000 МЕ/мл.).

Степень активности хронического вирусного гепатита определена на основании повышения уровня АЛТ и АСТ (в 5 раз по сравнению с нормой).

Стадия хронического вирусного гепатита F2 установлена на основании данных эластометрии печени (по шкале METAVIR), умеренный фиброз.

3.План дополнительного обследования:

1)Антитела HCV и антитела HCD – для исключения сопутствующих гепатитов С и В.

2)ФЭГДС – для выявления и/или определения состояния вен пищевода и /или желудка.

3)Дуплексное сканирование сосудов печеночно-селезеночного бассейна для выявления признаков портальной гипертензии.

4.Лечение:

1)Немедикаментозная терапия включает соблюдение диеты с исключением алкоголя, жирной, жареной, острой, копченой и соленой пищи, кофе, газированных напитков и какао.

2)Назначение противовирусной терапии обусловлено наличием у пациента компенсированного поражения печени, вирусной репликации (ДНК HBV 3000 МЕ/мл), повышением уровня АЛТ и АСТ, признаками фиброза в печени F2 на основании данных эластометрии печени (по шкале METAVIR).

Среди аналогов нуклеозидов/нуклеотидов предпочтение следует отдавать энтекавиру и тенофовиру, поскольку они обладают высокой противовирусной активностью, и к ним редко развивается резистентность. Энтекавир (нуклеозидный аналог гуанозина) внутрь в дозе 0,5 мг/сут в течение 48 недель. Активность АЛТ необходимо оценивать каждые 3 месяца в процессе лечения и после его окончания. При лечении аналогами нуклеозидов/нуклеотидов мониторинг уровня ДНК HBV должно проводиться 1 раз в 3 месяца как минимум в течение первого года лечения.

Задание 51.

Мужчина С., 46 лет, жалуется на общую слабость, повышенную утомляемость, снижение работоспособности, почти постоянные тупые боли в области правого подреберья, тошноту и нарушение сна.

Считает себя больным в течение двух лет, когда впервые появились общая слабость, повышенная утомляемость, чувство тяжести в области правого подреберья, периодическое повышение температуры до субфебрильных цифр. За медицинской помощью не обращался. При появлении болевого синдрома принимал эссенциале - форте по 2 капсуле 3 раза в день, ферментные препараты (креон по 10000 Ед. 2 раза в сутки) и но-шпу. Улучшения самочувствия не отметил. Настоящее обострение в течение месяца, когда после перенесенного гриппа усилились боли в области правого подреберья, увеличилась общая слабость. Операций, гемотрансфузий не было. Алкоголем не злоупотребляет, гепатотоксичные лекарственные средства не принимал, был донором.

При осмотре: состояние удовлетворительное. Рост – 165 см, вес – 70 кг, ИМТ – 25,7 кг/м². Кожные покровы желтушной окраски, склеры иктеричны, выявляются телеангиэктазии на груди, плечах и спине. В лёгких дыхание везикулярное, хрипов нет, ЧД - 16 в мин. Тоны сердца ритмичные, приглушены. ЧСС - 74 в 1 мин; АД - 130/80 мм рт.ст. Язык влажный, обложен белым налётом. Живот мягкий, при пальпации умеренно болезненный в области правого подреберья. Размеры печени по Курлову: 12(+3)×8×7 см. При глубокой пальпации

печень плотноватой консистенции, определяется умеренная болезненность при пальпации. Селезёнка не увеличена. Дизурии нет. Симптом поколачивания по поясничной области отрицательный.

Результаты исследований:

Общий анализ крови: эритроциты – $4,6 \times 10^{12}/л$; лейкоциты – $6,7 \times 10^9/л$; нейтрофилы сегментоядерные – 63%; нейтрофилы палочкоядерные – 1%; лимфоциты – 29%; моноциты – 4%; эозинофилы – 2%; базофилы – 1%; Hb – 144 г/л; тромбоциты – $242 \times 10^9/л$; СОЭ – 22 мм/ч.

Биохимический анализ крови: общий билирубин – 36 мкмоль/л; непрямой билирубин – 30,5 мкмоль/л; прямой билирубин – 5,5 мкмоль/л; АЛТ – 218 ед/л; АСТ – 157 ед/л; ГГТП – 82 ед/л; щелочная фосфатаза – 142 ед/л; глюкоза – 5,1 ммоль/л; креатинин – 64 мкмоль/л; мочевины – 3,2 ммоль/л; альбумин – 38 г/л; общий белок – 70,2 г/л; альфа-1-глобулины – 2,8 г/л; альфа-2-глобулины – 5,7 г/л; бета-глобулины – 6,7 г/л; γ -глобулины – 17 г/л; ТТГ – 0,94 МЕ/л; альфа-фетопротеин – 3,3 ед/л; ферритин – 55 мкг/л; трансферрин – 2,4 г/л; калий – 3,6 ммоль/л; Na – 137 ммоль/л; амилаза – 42 ед/л; железо – 20,7 мкмоль/л; ХС – 5,2 ммоль/л; церулоплазмин – 188 мг/л. ПТИ – 57%.

Иммуноферментный анализ (исследование крови на маркеры гепатитов В, С): анти-HCV – положительный; HBsAg (-); анти-HBs (-); анти-HBcIgG (-); HBeAg (-); анти-HBe (-); анти-HBcIgM (-); анти-ВИЧ – отрицательный. Генотипирование HCV: генотип 1 – положительный. Иммунологическое исследование: концентрация Ig класса G в сыворотке крови – 7,3 г/л. Молекулярно-биологические исследования: ПЦР: РНК ВГС – положительный; количественный анализ РНК ВГС – 31000 МЕ/мл.

Эластометрия печени: определена стадия F4 (по шкале METAVIR), цирроз печени.

При УЗИ органов брюшной полости выявлены гепатомегалия, диффузные дистрофические изменения паренхимы печени.

Анализ кала на скрытую кровь – отрицательный.

Общий анализ мочи: в пределах нормы.

Рентгенологическое исследование легких: без патологических изменений.

ЭКГ – без патологических изменений.

1. Предположите наиболее вероятный диагноз;

2. Обоснуйте поставленный диагноз;

3. Составьте и обоснуйте план дополнительного обследования пациента;

4. Обоснуйте назначение медикаментозного и немедикаментозного лечения данного пациента.

Эталон ответа:

1. Предварительный диагноз: Цирроз печени, ассоциированный с HCV-инфекцией, класс А по Child-Pugh (компенсированный).

2. Диагноз «цирроз печени, ассоциированный с HCV-инфекцией, класс А по Child-Pugh» установлен на основании жалоб больного на общую слабость, повышенную утомляемость, снижение работоспособности, тупую боль в правом подреберье; данных анамнеза, объективного осмотра (желтушность кожных покровов, иктеричность склер, наличие у больного телеангиэктазий, гепатомегалии).

Подтверждают диагноз «цирроз печени С» данные исследований (выявление анти-HCV; ПЦР: РНК HCV – положительный, уровень РНК ВГС (31000 МЕ/мл).

Исключена другая этиология цирроза печени: исследование крови на маркеры гепатита В: HBsAg (-); анти-HBs (-); анти-HBcIgG (-); HBeAg (-); анти-HBe (-); анти-HBcIgM (-)), а также исключены злоупотребление алкоголем и приём гепатотоксичных лекарственных средств.

Класс А цирроза печени установлен на основании классификации Child-Pugh. Согласно классификационным критериям (печёночная энцефалопатия, асцит не выявлены, общий билирубин – 36 мкмоль/л, альбумин – 38 г/л, ПТИ – 57%) определено 5 баллов, что соответствует классу А по Child-Pugh.

Диагноз «цирроз печени» подтверждается данными эластометрии печени: F4 (по шкале METAVIR), что соответствует циррозу печени.

Зарегистрировано изменение биохимических показателей крови: повышение АЛТ, АСТ, общего билирубина, ГГТП, гамма-глобулинов, снижение ПТИ.

При УЗИ органов брюшной полости выявлены гепатомегалия, диффузные дистрофические изменения паренхимы печени.

3. План дополнительных методов исследований:

- ФЭГДС – для выявления и/или определения состояния вен пищевода и /или желудка;
- дуплексное сканирование сосудов печеночно-селезеночного бассейна для выявления портальной гипертензии.

4. Рекомендовано соблюдение диеты: исключить алкоголь, жирное, жареное, острое, копченое, соленое, кофе, газированные напитки, какао.

Пациенту с циррозом печени С, класс А по Child-Pugh, генотип 1 рекомендовано назначение следующей схемы противовирусной терапии:

- дасабувир 500 мг/сутки и омбитасвир+паритапревир+ритонавир 12,5 + 75 + 50 мг/сутки внутрь во время еды (необходимо включение рибавирина при длительности терапии 24 недели; длительность терапии без включения рибавирина 12 недель).

Или

- даклатасвир 60 мг/сутки + софосбувир 400 мг/сутки + рибавирин 15 мг/кг/сутки независимо от приема пищи в течение 12 недель.

Для оценки эффективности ПВТ используется определение уровня РНК ВГС после 4, 12, 24 недели терапии, а также через 24 недели после ее окончания.

Лечение проводится в условиях стационара.

Задание 52.

Больной П., 42 лет, госпитализирован в стационар по направлению врача-терапевта с жалобами на слабость, сонливость в дневное время, желтушность кожных покровов, чувство тяжести в правом подреберье, периодические носовые кровотечения после физической работы, увеличение живота в объёме, отёки на нижних конечностях в области стоп и голеней.

Тяжесть в правом подреберье беспокоит в течение последних 3 месяцев. За последний месяц отметил нарастание общей слабости, увеличение живота и желтуху. Употребляет водку по 200 мл ежедневно в течение последнего года, наблюдается у нарколога. Употребление наркотиков отрицает. Гемотрансфузий, оперативных вмешательств не было.

Объективно: состояние средней степени тяжести. Сознание ясное. Тест связывания чисел – 40 сек. Рост – 178 см, вес – 62 кг. Кожа обычной влажности, желтушная. В области груди и верхней части спины видны «сосудистые звездочки». Склеры глаз иктеричны. Отёки стоп и нижней трети голеней. В лёгких дыхание везикулярное, побочных дыхательных шумов нет. ЧДД – 18 в мин. При аускультации тоны сердца ритмичные, шумов нет. ЧСС – 78 ударов в минуту. АД – 110/70 мм рт. ст. Язык влажный, малиновый, сосочки сглажены.

Живот увеличен в объёме, пупок сглажен, на передней брюшной стенке радиально от пупка определяются расширенные, извитые вены. В положении лёжа живот распластан. При пальпации мягкий, болезненный в правом подреберье. Размеры печени по Курлову - 15×15×13 см. Нижний край печени при пальпации плотный, бугристый. Стул оформленный, коричневого цвета, без патологических примесей. Размеры селезёнки - 15×12 см.

Мочевыделение свободное, безболезненное, моча тёмно-жёлтая.

Общий анализ крови: эритроциты – $4,1 \times 10^{12}/л$; Нв – 122 г/л; цветовой показатель – 0,9%; тромбоциты – $98 \times 10^9/л$, лейкоциты – $3,2 \times 10^9/л$, эозинофилы – 1%, палочкоядерные нейтрофилы – 4%, сегментоядерные нейтрофилы – 63%, лимфоциты – 29%, моноциты – 3%, СОЭ – 22 мм/ч.

Биохимические анализы: общий билирубин – 130 мкмоль/л, прямой билирубин – 100 мкмоль/л, АЛТ – 120 Ед/л, АСТ – 164 Ед/л. МНО – 2, альбумин – 28 г/л.

Фиброзогастроуденоскопия: варикозное расширение вен пищевода I ст.

УЗИ органов брюшной полости: переднезадний размер правой доли печени – 170 мм, контуры чёткие и неровные. Паренхима неравномерно диффузно-повышенной эхогенности. Диаметр портальной вены – 16 мм. Желчный пузырь нормальных размеров, содержимое – желчь. Гепатикохоледох не расширен. Селезёнка расположена обычно, структура однородная, паренхима средней эхогенности. Площадь селезёнки – 36,1 см². Свободная жидкость в брюшной полости.

1. Предположите наиболее вероятный диагноз;
2. Обоснуйте поставленный диагноз;
3. Составьте и обоснуйте план дополнительного обследования пациента;
4. Какая тактика и терапия требуется пациенту при поступлении.

Эталон ответа:

1. Предварительный диагноз: Цирроз печени алкогольной этиологии, класс С по Чайлду-Пью. Портальная гипертензия (асцит, спленомегалия, варикозное расширение вен пищевода I ст.). Гиперспленизм (тромбоцитопения). Печёночная энцефалопатия I ст.

2. У больного выявлены желтуха, цитолиз, «печёночные знаки»: малиновые ладони, «сосудистые звёздочки», синдром портальной гипертензии (гепатоспленомегалия, асцит, варикозное расширение вен пищевода, передней брюшной стенки, расширение портальной вены), признаки печёночной недостаточности (гипоальбуминемия, гипокоагуляция). По данным УЗИ – паренхима печени неравномерно диффузно-повышенной эхогенности. Алкогольный анамнез свидетельствует о наиболее вероятной этиологии цирроза печени. Класс С выставлен согласно классификации Чайльд-Пью – 11 баллов. Снижение скорости теста связывания чисел свидетельствует о I степени печёночной энцефалопатии. Тромбоцитопения в данной ситуации связана с гиперспленизмом.

3. План дополнительных исследований:

- биохимический анализ крови: коагулограмма, общий белок, креатинин, мочевины, калий, натрий, ГГТП, щелочная фосфатаза, амилаза, маркеры вирусных гепатитов HBsAg, антитела к HCV, ВИЧ-инфекции;

- общий анализ мочи;

- копрограмма;

- ЭКГ;

- рентгенография лёгких.

4. Отказ от алкоголя. Диета с содержанием белка 1,0 г/кг/сут преимущественно растительного происхождения. Калорийность пищи - 1800–2500 ккал/сут обеспечивается адекватным поступлением жиров (70–140 г) и углеводов (280–325 г). Ограничение содержания соли до 4,6-6,9 г/сут. Санация кишечника с целью уменьшения эндотоксинемии.

Медикаментозная терапия включает назначение следующих препаратов:

- Лактулоза - 15-45 мл 2-3 раза в сутки (стул до 2-3 раз в сутки).

- Возможен приём невсасывающихся антибиотиков (рифаксимин 1200 мг/сут. 7-10 дней).

- L-орнитин-L-аспартат - внутривенное капельное введение 20–30 г препарата в течение 7–14 дней с последующим переходом на пероральный прием 9–18 г/сут (в случае развития почечной недостаточности назначение препарата следует ограничить).

- Мочегонная терапия: спиронолактон - 50–200 мг/сут (дозу увеличивают постепенно: шаг – 100 мг в 7 дней). При неэффективности спиронолактона или развитии гиперкалиемии необходимо назначить фуросемид в начальной дозе 40 мг/сут с постепенным увеличением дозы на 40 мг каждые 7 дней до 160 мг/сут, критерий эффективности - уменьшение массы тела не менее 2 кг в неделю).

- Для снижения давления в портальной вене –пропранолол 10-320 мг в сутки.

Задание 53.

Больной Б, 58 лет, обратился за медицинской помощью с жалобами на общую слабость, недомогание, тошноту, чувство тяжести в правом подреберье, метеоризм, кожный зуд, ноющие боли в правом подреберье, усиливающиеся после приема жирной пищи и физической нагрузки, носовые кровотечения.

Из анамнеза выявлено употребление спиртных напитков в большом количестве в течение многих лет.

Объективно: температура тела 36,9 °С. Общее состояние средней тяжести. Кожные покровы и видимые слизистые оболочки желтоватого цвета, в правом носовом ходе есть корочки коричневого цвета. Язык гладкий, влажный не обложен. На коже груди есть стойкие локальные расширения мелких сосудов кожи, состоящее из центральной части и лучеобразных разветвлений сосудов. Грудные железы увеличены. Дыхание ослаблено в нижне-боковых отделах легких. ЧД 23 в мин. Тоны сердца ритмичные, приглушены. ЧСС 92 в мин. АД 140/90 мм рт. ст.

Живот увеличен в размерах, при пальпации умеренно болезненный в правом подреберье. Печень на 5 см выступает из-под края реберной дуги по среднеключичной линии, умеренно болезненная, плотная, поверхность неровная. Селезенка выступает из – под края реберной дуги на 2 см, безболезненная.

1. Сформулируйте предварительный диагноз;
2. С какими заболеваниями следует проводить дифференциальную диагностику?
3. Назовите дополнительные методы обследования.

Эталон ответа:

1. Диагноз: Алкогольный цирроз печени, класс В по Чайлд-Пью.

2. Дифференциальную диагностику следует проводить с заболеваниями, при которых наблюдается гепато-лиенальный синдром (хронический гепатит, альвеококкоз печени, болезнь или синдром Бадда-Киари, тромбоз воротной и селезеночных вен, тромбоз нижней полой вены, гемохроматоз, гепатоцеребральная дистрофия, α -1-антитрипсиновая недостаточность, первичный амилоидоз печени, хронический миелолейкоз, доброкачественный сублейкемический миелоз, болезнь Вальденстрема).

2. План обследования: исследование крови на маркеры вирусных гепатитов, билирубин, АЛТ, АСТ, общий белок, белковые фракции, γ -ГТП, щелочная фосфатаза, коагулограмма, ЭФГДС, КТ, УЗИ органов брюшной полости.

Задание 54.

Больной К. 44 лет обратился в поликлинику с жалобами на ноющие боли в эпигастриальной области, которые возникают через 20-30 минут после приема пищи; на тошноту и рвоту желудочным содержимым, возникающую на высоте болей и приносящую облегчение; на снижение аппетита.

Из анамнеза заболевания: впервые подобные жалобы возникли около 6 лет назад, но боли купировались приемом Алмагеля и Но-шпы. За медицинской помощью ранее не обращался. Отмечает весенне-осенние обострения заболевания. Ухудшение самочувствия около двух дней, после употребления алкоголя и жареной пищи.

Работает водителем такси. Питается нерегулярно, часто употребляет алкоголь. Курит в течение 20 лет до 2 пачек сигарет в день. Наследственный анамнез: у отца – язвенная болезнь желудка.

Объективно: общее состояние относительно удовлетворительное. Астеник, пониженного питания. Кожа и видимые слизистые бледно-розовые. Периферические лимфоузлы не увеличены. Дыхание везикулярное, хрипов нет. ЧДД – 16 в минуту. Пульс удовлетворительного наполнения и напряжения, 74 удара в минуту. АД - 120/80 мм рт. ст. Тоны сердца ясные, ритмичные. ЧСС – 74 удара в минуту. Язык обложен белым налетом. Живот при пальпации мягкий, болезненный в эпигастриальной области, симптом Менделя положительный, симптом Щеткина-Блюмберга отрицательный. Селезенка не увеличена.

Симптом поколачивания отрицательный с обеих сторон. Стул ежедневно, без патологических примесей.

Данные дополнительных методов исследования.

Общий анализ крови: гемоглобин – 130 г/л, эритроциты – $4,2 \times 10^{12}$ /л. - 1, лейкоциты – $6,5 \times 10^9$ /л, эозинофилы – 1%, палочкоядерные нейтрофилы – 1%, сегментоядерные нейтрофилы – 60%, лимфоциты – 30%, моноциты – 8%, СОЭ – 10 мм/ч.

Общий анализ мочи: относительная плотность – 1018, эпителий – 2-4 в поле зрения, белок, цилиндры, соли - не определяются.

Биохимический анализ крови: глюкоза – 4,5 ммоль/л, фибриноген – 2,9 г/л, общий белок – 68 г/л.

ФГДС: пищевод свободно проходим, слизистая не изменена, кардиальный жом смыкается. Желудок обычной формы и размеров. Слизистая гиперемирована, складки обычной формы и размеров, в кардиальном отделе по большой кривизне определяется язвенный дефект 1,0-1,5 см, с ровными краями, неглубокий, дно прикрыто фибрином. Луковица двенадцатиперстной кишки обычной формы и размеров, слизистая бледно-розового цвета. Выявлен *Helicobacter pylori*.

1. Выделите основные синдромы;
2. Сформулируйте диагноз;
3. Обоснуйте диагноз;
4. С какими заболеваниями необходимо дифференцировать данную патологию?
5. Перечислите основные принципы лечения.

Эталон ответа:

1. Болевой абдоминальный синдром, синдром желудочной диспепсии.
2. Язвенная болезнь желудка, стадия обострения, впервые выявленная, НР-ассоциированная.

3. Диагноз выставлен на основании жалоб (ранние боли в эпигастрии после приема пищи); данных анамнеза: наличие факторов риска (употребление алкоголя, нерегулярное питание, курение, отягощенная наследственность), сезонные обострения (весной и осенью); данных ФГДС; обнаружения НР.

4. Хронический гастродуоденит, симптоматические язвы, хронический панкреатит, хронический холецистит, злокачественные новообразования желудка.

5. Соблюдение режима питания и диеты, эрадикация НР (стандартная тройная терапия в течение 14 дней), курс базисной антисекреторной терапии в течение 6-8 недель.

Задание 55.

Больная В. 37 лет жалуется на боли жгучего характера в подложечной области, возникающие натощак и по ночам, изжогу, тошноту, иногда, на высоте болей, рвоту, приносящую облегчение.

Данные симптомы беспокоят 10 лет, возникают, в основном, весной и осенью. Самостоятельно принимает соду, Алмагель, вызывающие положительный эффект. Настоящее обострение связывает с приемом Вольтарена по поводу болей в поясничной области.

Объективно: состояние удовлетворительное, кожа обычной окраски, влажная. Пульс – 60 ударов в минуту, АД – 100/70 мм рт. ст. Язык влажный, густо обложен белым налетом. Живот обычной формы, не вздут, при пальпации резко болезненный в эпигастральной области. Стул со склонностью к запорам (1 раз в 2 дня).

Общий анализ крови: гемоглобин – 130 г/л, СОЭ – 10 мм/ч, лейкоциты – $5,2 \times 10^9$ /л; лейкоформула: палочкоядерные нейтрофилы – 2%, сегментоядерные нейтрофилы – 66%, лимфоциты – 27%, моноциты – 5%.

Биохимический анализ крови: АЛТ – 40 ед/л, АСТ – 32 ед/л. Диастаза мочи – 64 ед.

ЭФГДС: пищевод свободно проходим, кардия смыкается. В желудке натощак содержится большое количество светлой секреторной жидкости и слизи. Складки

слизистой оболочки желудка утолщены, извитые, диффузно гиперемированы. Луковица 12-перстной кишки деформирована, на задней стенке выявляется дефект слизистой оболочки до 0,7 см в диаметре. Края дефекта имеют четкие границы, гиперемированы, отечны. Дно дефекта покрыто фибринозными наложениями белого цвета. Постбульбарные отделы без патологии.

Хелик-тест: базальный уровень – 4 мм; нагрузочный уровень – 10 мм; показатель прироста – 6 мм; Нр (+).

1. Сформулируйте диагноз;
2. Перечислите экзогенные и эндогенные предрасполагающие факторы, приводящие к развитию данного заболевания;
3. Показания к госпитализации;
4. Осложнения данного заболевания;
5. Назначьте лечение.

Эталон ответа:

1. Язвенная болезнь с локализацией язвы (0,7 см) средних размеров на задней стенке луковицы двенадцатиперстной кишки, фаза обострения. Рубцово-язвенная деформация

2. Экзогенные факторы: нервно-психические воздействия, психоэмоциональный стресс; травмы, заболевания головного мозга; алиментарный фактор; прием лекарственных препаратов (НПВП, ГК и др.); бытовые и производственные вредности; метеорологические условия; инфицирование *Helicobacter pylori*. Эндогенные факторы: наследственная предрасположенность; первая группа крови; конституциональный статус; пол и возраст; заболевания внутренних органов; дисбактериоз гастродуоденальной зоны.

3. Показания к госпитализации: больные с осложненным и часто рецидивирующим течением заболевания; больные язвой желудка, если нет возможности провести квалифицированное исследование гастробиоптата; больные язвой, протекающей с выраженным болевым синдромом или болевым синдромом, который не купируется в течение недели амбулаторного лечения; больные с гастродуоденальными язвами, развившимися у ослабленных больных или на фоне тяжелых сопутствующих заболеваний; при невозможности организовать лечение больного и контроль за заживлением язвы в поликлинических условиях.

4. Осложнения:

- кровотечение: легкое, средней степени, тяжелое, крайне тяжелое;
- перфорация;
- пенетрация;
- стеноз: компенсированный; субкомпенсированный; декомпенсированный;
- малигнизация.

5. Лечение: трехкомпонентная схема: Омез 20 мг 2 раза в день + Кларитромицин 500 мг 2 раза в день + Амоксициллин 1000 мг 2 раза в день (или Метронидазол 500 мг 3 раза в день) (10 дней).

При неэффективности - четырехкомпонентная схема: Омез 20 мг 2 раза в день + Тетрациклин 500 мг 4 раза в день + Метронидазол 500 мг 3 раза в день + Де-нол 240 мг 2 раза в день (10 дней).

Задание 56.

Мужчина 64 лет обратился к врачу-терапевту участковому с жалобами на боли в эпигастрии через 20 минут после еды, рвоту, приносящую облегчение, похудел за месяц на 7 кг. Боли в эпигастрии беспокоят около 2 месяцев.

При осмотре: состояние удовлетворительное. Кожные покровы обычной окраски, чистые. В легких – дыхание везикулярное, хрипов нет. Тоны сердца ясные ритмичные, ЧСС – 72 удара в минуту, АД - 120/80 мм рт. ст. При пальпации живот мягкий, болезненный в эпигастрии. Печень по краю реберной дуги. Размеры - 10×9×8 см. Селезенка не пальпируется.

Проведена фиброгастродуоденоскопия: в средней трети желудка язвенный дефект 3 см в диаметре, взята биопсия.

- 1.Сформулируйте предварительный диагноз;
- 2.Обоснуйте поставленный Вами диагноз;
- 3.Составьте план дифференциального диагноза;
- 4.Составьте план дополнительного обследования;
- 5.Какое медикаментозное лечение Вы бы рекомендовали пациенту? Обоснуйте свой выбор.

Эталон ответа:

- 1.Язвенная болезнь впервые выявленная, обострение: язва тела желудка 3 см в диаметре.
- 2.Диагноз установлен на основании жалоб больного, данных осмотра и ФГДС.
- 3.Язвенная болезнь, рак желудка.
- 4.ФГДС с биопсией 6-8 фрагментов (исключить рак желудка, *H. pylori*). Рентгеноскопия ЖКТ с барием (исключить осложнения язвенной болезни).

5.Ингибиторы протонной помпы – базисная группа препаратов для лечения кислотозависимых заболеваний (Омепразол, Лансопразол, Эзомепразол, Пантопразол, Рабепразол), антациды (Маалокс, Алмагель, Фосфалюгель и т. п.) – симптоматическая терапия, прокинетики (Этаприд) влияет на тонус нижнего пищеводного сфинктера, улучшают антродуоденальную координацию. При выявлении *H. Pylori* эрадикационная терапия (Амоксициллин + Кларитромицин). При подтверждении рака желудка – консультация врача-онколога.

Задание 57.

Мужчина 48 лет, по профессии программист, обратился к врачу-терапевту участковому с жалобами на боли в эпигастральной области, преимущественно натощак и в ночное время, заставляющие его просыпаться, а также на почти постоянную изжогу, чувство тяжести и распирания в эпигастральной области после приема пищи, изжогу, отрыжку кислым, тошноту.

Из анамнеза известно, что пациент много курит, злоупотребляет кофе, питается нерегулярно. Часто бывают обострения хронического фарингита. Болен около трех лет. Не обследовался, лечился самостоятельно (принимал фитотерапию).

При осмотре: состояние удовлетворительное. ИМТ - 32,0 кг/м². Кожные покровы чистые, обычной окраски. Температура тела нормальная. Зев – миндалины, задняя стенка глотки не гиперемированы. В легких дыхание везикулярное, хрипов нет. Тоны сердца приглушены, ритмичные, ЧСС – 70 ударов в минуту, АД – 120/80 мм рт. ст. Живот участвует в акте дыхания, при пальпации мягкий, болезненный в эпигастральной области, напряжения мышц живота нет, симптом поколачивания по поясничной области отрицательный.

ЭФГДС: пищевод свободно проходим, утолщены продольные складки, очаговая гиперемия слизистой дистального отдела пищевода, кардия смыкается не полностью. В желудке натощак содержится небольшое количество светлой секреторной жидкости и слизи. Складки слизистой оболочки желудка утолщены, извитые. Луковица 12-перстной кишки деформирована, на задней стенке выявляется дефект слизистой до 0,5 см в диаметре. Края дефекта имеют четкие границы, гиперемированы, отечны. Дно дефекта покрыто фибринозными наложениями белого цвета. Постбульбарные отделы без патологии. Уреазный тест на наличие *H. pylori* – положительный.

- 1.Предположите наиболее вероятный диагноз;
- 2.Обоснуйте поставленный Вами диагноз;
- 3.Составьте и обоснуйте план дополнительного обследования пациента;
- 4.Какое лечение Вы бы рекомендовали пациенту в составе комбинированной терапии? Обоснуйте свой выбор.

5. Необходимо ли взять пациента на диспансерный учет? Что нужно назначить пациенту в качестве профилактической терапии «по требованию» при появлении симптомов, характерных для обострения язвенной болезни?

Эталон ответа:

1. Язвенная болезнь двенадцатиперстной кишки, ассоциированная с *Helicobacter pylori*, одиночная малая (0,5 см) язва задней стенки луковицы двенадцатиперстной кишки впервые выявленная, рубцово-язвенная деформация луковицы двенадцатиперстной кишки. Гастроэзофагеальная рефлюксная болезнь (ГЭРБ), I стадия. Хронический фарингит стадия ремиссии. Ожирение I ст.

2. У пациента имеются голодные боли, ночные боли, изжога, которые характерны для язвенной болезни 12-перстной кишки. Диагноз подтверждают данные ЭФГДС: луковица 12-перстной кишки деформирована, на задней стенке выявляется дефект слизистой до 0,5 см в диаметре. Края дефекта имеют четкие границы, гиперемированы, отечны. Дно дефекта покрыто фибринозными наложениями белого цвета. Ассоциация язвенной болезни с *Helicobacter pylori* определена по положительному уреазному тесту. Гастроэзофагеальная рефлюксная болезнь (ГЭРБ), I стадия выставлена на основании жалоб на изжогу, отрыжку кислым; наличия факторов риска: хронического фарингита у пациента (данные анамнеза), при обследовании выявлено ожирение I степени; данных ЭФГДС – пищевод свободно проходим, утолщены продольные складки, очаговая гиперемия слизистой дистального отдела пищевода (изменения соответствуют I стадии ГЭРБ). Ожирение I ст. выставлено на основании показателя индекса массы тела - 32,0 кг/м², который соответствует I ст. ожирения.

3. Пациенту с целью исключения осложнений рекомендовано следующее обследование: полный гематологический анализ крови, трансаминазы (АЛТ, АСТ), сахар крови, креатинин крови. Проведение ЭКГ для дифференциального диагноза с ИБС; УЗИ брюшной полости для исключения сопутствующей патологии; для уточнения степени воспаления и выявления метаплазии – цитологическое и гистологическое исследование биоптата краев язвы и слизистой в месте поражения пищевода, суточная внутрипищеводная рН-метрия для уточнения характера рефлюктата. Консультация врача-хирурга - по показаниям (при наличии осложнения язвенной болезни), врача-онколога – при подозрении на злокачественный характер изъязвления. Консультация врача-оториноларинголога для уточнения стадии хронического фарингита.

4. Трехкомпонентная схема эрадикации *Helicobacter pylori*: ИПП в стандартной дозе (Омепразол – 20 мг, Лансопразол – 30 мг, Рабепразол – 20 мг или Эзомепразол – 20 мг); Кларитромицин - 500 мг; Амоксициллин - 1000 мг или Метронидазол (МТР) - 500 мг. Все препараты назначить 2 раза в день, длительностью не менее 10-14 дней. При неэффективности данной терапии назначается квадротерапия. Учитывая наличие ГЭРБ необходимо назначить прокинетики, которые стимулируют опорожнение желудка: Итоприда гидрохлорид. Итоприда гидрохлорид усиливает пропульсивную моторику ЖКТ за счет антагонизма с допаминовыми D₂- рецепторами и дозозависимого ингибирования активности ацетилхолинэстеразы. Активирует высвобождение ацетилхолина и подавляет его разрушение. Оказывает специфическое действие на верхний отдел ЖКТ, ускоряет транзит по желудку и улучшает его опорожнение. Назначается по 50 мг 3 раза до еды. Через 14 дней продолжить прием ИПП в стандартной дозе ещё 2-5 недель для эффективного заживления язвы под контролем ФГДС.

5. Все пациенты с язвенной болезнью и ГЭРБ должны состоять на диспансерном учете. Рекомендуются немедикаментозная терапия с учетом сочетания язвенной болезни с ГЭРБ:

- 1) избегать обильного приема пищи;
- 2) после приема пищи избегать наклонов вперед и горизонтального положения; последний прием пищи не позднее, чем за 3 часа до сна;
- 3) ограничить прием продуктов, снижающих давление нижнего пищеводного сфинктера и оказывающих раздражающее действие на слизистую оболочку пищевода: богатых

жирами (цельного молока, сливок, тортов, пирожных), жирной рыбы и мяса, алкоголя, кофе, крепкого чая, шоколада, цитрусовых, томатов, лука, чеснока, жаренных блюд; отказаться от газированных напитков;

4) спать с приподнятым головным концом кровати;

5) исключить нагрузки, повышающие внутрибрюшное давление – не носить тесную одежду и тугие пояса, корсеты, не поднимать тяжести более 8-10 кг на обе руки, избегать физических нагрузок, связанных с перенапряжением брюшного пресса; б) отказаться от курения; нормализовать и поддерживать массу тела в норме. Профилактическую терапию «по требованию» назначают при появлении симптомов, характерных для обострения язвенной болезни. Показано назначение Омепразола в полной суточной дозе (40 мг) в течение 2-3 дней, а затем в половинной дозе (20 мг) в течение двух недель.

Задание 58.

Больная С. 55 лет обратилась к врачу-терапевту участковому с жалобами на тошноту, острые ночные и голодные боли в эпигастрии, уменьшающиеся после приема пищи, тошноту, рвоту «кофейной гущей», однократно черный «дегтеобразный» стул. Лечится по поводу ревматоидного артрита, длительно (более 3 месяцев) принимала Индометацин по 1 таблетке 3 раза в день. Ранее данных жалоб не отмечала, к врачу не обращалась.

Объективно: состояние средней тяжести. Кожные покровы бледные. Пониженного питания. Язык обложен белым налетом, влажный. В легких дыхание везикулярное, ЧД – 16 в минуту. Тоны сердца ясные, ритмичные, ЧСС – 88 ударов в минуту, АД – 110/70 мм рт. ст. Живот напряженный, резко болезненный локально в зоне Шофара. Симптомы раздражения брюшины отрицательные. Стул черный «дегтеобразный». Мочеиспускание не нарушено.

Клинический анализ крови: гемоглобин – 100 г/л; эритроциты – $3,0 \times 10^{12}$ /л; лейкоциты $8,4 \times 10^9$ /л; палочкоядерные – 4%; сегментоядерные – 61%; эозинофилы – 1%; лимфоциты – 30%; моноциты – 4%; СОЭ – 20 мм/час.

1. Предположите наиболее вероятный диагноз;

2. Обоснуйте поставленный Вами диагноз;

3. Составьте и обоснуйте план дополнительного обследования пациента;

4. Какой группы противоязвенных препаратов Вы бы рекомендовали пациенту в стартовой терапии? Обоснуйте свой выбор;

5. Через 2 недели терапии выявлены признаки рубцевания язвы. Какова Ваша дальнейшая лечебная тактика? Обоснуйте Ваш выбор.

Эталон ответа:

1. Язвенная болезнь желудка, осложненная кровотечением на фоне приема НПВС.

2. Диагноз «язвенная болезнь желудка, осложненная кровотечением на фоне приема НПВС» установлен на основании жалоб больного на тошноту, острые ночные и голодные боли в эпигастрии, уменьшающиеся после приема пищи, тошноту, рвоту «кофейной гущей», однократно черный «дегтеобразный» стул, данных анамнеза длительно (более 3 месяцев) принимала Индометацин; данных осмотра (живот напряженный, резко болезненный локально в зоне Шофара, стул черный «дегтеобразный»); на основании анализа крови (гемоглобин 100 г/л).

3. Пациенту рекомендовано: проведение ЭГДС для выявления места кровотечения, консультация врача-хирурга для определения дальнейшей тактики лечения.

4. Ингибиторы протонной помпы являются препаратами выбора при язве, вызванной НПВС (Эзомепразол 40 мг 1 раз в день, так как у данного препарата лучше фармакокинетика и фармакодинамика, нет влияния генетического полиморфизма).

5. Продолжить противоязвенную терапию без изменений, определить наличие *H. pylori*; при положительном ответе – назначить антихеликобактерную схему лечения.

Задание 59.

Больной 57 лет, обратился с жалобами на слабость, похудание за 2 месяца на 10 кг, неприятные ощущения при проглатывании пищи в подложечной области, затрудненное прохождение твердой пищи по пищеводу. В анамнезе у больного хронический гастрит в течение 8 лет. Курит, злоупотребляет алкоголем.

- 1) О какой болезни можно подумать в данном случае?
- 2) Обоснуйте поставленный Вами диагноз;
- 3) Составьте и обоснуйте план дополнительного обследования пациента;
- 4) При ФГДС с биопсией получено морфологическое заключение - аденокарцинома, при УЗИ в брюшной полости в проекции желудка определяются опухолевидное образование 6х4 см, увеличенные до 1,5 см перигастральные лимфатические узлы, незначительное количество свободной жидкости. О чём можно думать?
- 5) Какова Ваша дальнейшая лечебная тактика? Обоснуйте Ваш выбор.

Эталон ответа:

1) Рак желудка. С учётом дисфагии патологический процесс, видимо, распространяется на кардиальный отдел желудка и, возможно, на пищевод. Менее вероятным будет рак нижней трети пищевода.

2) Данное заболевание могло развиваться у больного на фоне хронического гастрита, который является факультативным предраковым заболеванием. Дополнительными факторами риска является злоупотребление алкоголем и курение. Наличие слабости и похудания также свидетельствуют в пользу злокачественного характера патологического процесса.

3) Для уточнения локализации процесса необходимо провести рентгеноскопию и рентгенографию пищевода и желудка, фиброгастродуоденоскопию с биопсией. Для определения возможного метастазирования необходимо выполнение УЗИ брюшной полости и рентгенографию лёгких.

4) У больного рак желудка Т3N1M0-1, стадия 3, в случае метастатического поражения брюшины - стадия 4. Предположительно имеется метастатическое поражение регионарных лимфатических узлов. Наличие асцита может свидетельствовать о перитонеальной диссеминации опухоли.

5) Показано выполнение хирургического вмешательства в объёме гастрэктомии. В связи с наличием асцита операцию целесообразно начать с видеолапароскопии. При наличии выраженной перитонеальной диссеминации объём операции нужно ограничить диагностическим. При отсутствии последней операция будет иметь радикальный характер. При наличии диссеминации и технической возможности выполнить гастрэктомия, операция будет носить циторедуктивный характер. После операции показано назначение адьювантной или паллиативной химиотерапии.

Задание 60.

Мужчина 28 лет обратился с жалобами на повышение температуры тела до 39,5°C, озноб, носовые кровотечения, кровоточивость десен, появление «синячков» на коже без видимых причин, выраженную общую слабость, потливость.

Считает себя больным в течение 7 дней, когда появилась лихорадка. Принимал парацетамол с кратковременным эффектом. Прогрессивно нарастала слабость, затем присоединились носовые кровотечения, кровоточивость десен.

Из анамнеза жизни: наличие хронических заболеваний отрицает, по наследственным заболеваниям анамнез не отягощен. Имеет специальное среднее образование, работает технологом. Служил в армии на подводной лодке.

Объективно: состояние средней степени тяжести. Температура тела 38 С. Кожные покровы бледные, обычной влажности. На коже нижних конечностей - экхимозы; петехии на коже плеч, предплечий; в ротовой полости – выраженная контактная кровоточивость десен. При аускультации дыхание везикулярное, ЧДД – 19 в минуту. Тоны сердца

приглушены, ритм правильный. ЧСС – 92 удара в минуту. АД – 100/65 мм рт. ст. Живот при пальпации мягкий, безболезненный. Край печени пальпируется на 1 см ниже края реберной дуги, размеры по Курлову – 16×10×9 см. Селезенка пальпируется, эластичная, безболезненная, перкуторные размеры 10×8 см.

Общий анализ крови: эритроциты – $1,7 \times 10^{12}$, Нв - 75 г/л, тромбоциты - 27×10^9 , лейкоциты – 33×10^9 , бласты - 35%, миелоциты – 0%, юные нейтрофилы – 0%, палочкоядерные нейтрофилы – 7%, сегментоядерные нейтрофилы – 38, лимфоциты – 20%, СОЭ – 30 мм/ч.

1. Сформулируйте предварительный диагноз;
2. Обоснуйте поставленный Вами диагноз;
3. Какие обследования необходимо назначить для уточнения диагноза?
4. Выберите и обоснуйте тактику ведения пациента;
5. Какие осложнения возможны при данном заболевании.

Эталон ответа:

1. Острый лейкоз, дебют. Анемия средней степени тяжести.

2. Диагноз «острый лейкоз» поставлен на основании выделенных клинико-гематологических синдромов: геморрагического (носовые и десневые кровотечения, «синячки» по всему телу, снижение уровня тромбоцитов периферической крови), анемического (бледность кожных покровов, снижение уровня эритроцитов и гемоглобина периферической крови), интоксикационного (слабость, потливость, лихорадка, озноб). Основными диагностическими критериями являются данные ОАК: лейкоцитоз, наличие бластных клеток, лейкемический «провала».

3. Основными исследованиями для уточнения диагноза являются:

Трепанобиопсия с исследованием костного мозга (20% и более бластных клеток в миелограмме); цитохимическое исследование и иммунофенотипирование бластов (определение варианта лейкоза), цитогенетическое исследование костного мозга (определение прогностически благоприятных и/или неблагоприятных цитогенетических дефектов); диагностическая люмбальная пункция (для исключения нейролейкемии); УЗИ брюшной полости, забрюшинного пространства, почек, СКТ органов грудной клетки (с целью уточнения степени лейкозной инфильтрации).

4. Для верификации диагноза и лечения показана госпитализация в гематологическое отделение. Лечение включает цитостатическую терапию: используется полихимиотерапия по стандартным программам в зависимости от варианта лейкоза. При плохом прогностическом индексе в фазе ремиссии заболевания показано проведение аллогенной трансплантации костного мозга.

5. К осложнениям острого лейкоза относятся кровотечения различной локализации; язвенно-некротические поражения слизистых желудочно-кишечного тракта; инфекционные поражения; поражение нервной системы (специфическая инфильтрация ЦНС, кровоизлияния).

Задание 61.

На приеме у врача-терапевта в поликлинике женщина 63 года предъявляет жалобы на безболезненные опухолевидные эластичные образования по боковой поверхности шеи и в подмышечных областях, а также на тяжесть в левом подреберье, слабость, повышенную потливость, которые начали появляться около года назад и постепенно нарастали.

Объективно: общее состояние удовлетворительное. Кожные покровы и видимые слизистые обычной окраски. Пальпируются конгломераты симметрично увеличенных подчелюстных, шейных, подмышечных, паховых лимфоузлов, при пальпации – эластичные, безболезненные, кожа над ними не изменена до 2-3 см в диаметре. В легких дыхание везикулярное, хрипов не слышно, ЧДД - 18 в минуту. Тоны сердца ясные, ЧСС – 78 ударов в минуту. АД - 120/80 мм рт. ст. Живот мягкий, безболезненный. Край печени не выступает из-под края реберной дуги. Селезенка выступает на 2 см из-под края реберной дуги, край эластичный, безболезненный.

Общий анализ крови: эритроциты – $3,2 \times 10^{12}$, Нв – 129 г/л, тромбоциты – 180×10^9 /л, лейкоциты – 35×10^9 /л, палочкоядерные нейтрофилы – 2%, сегментоядерные нейтрофилы – 2%, лимфоциты – 92%, моноциты – 4%, СОЭ – 30 мм/ч, тени Боткина-Гумпрехта – 1-2 в поле зрения.

1. Какой предварительный диагноз можно поставить?
2. Обоснуйте поставленный Вами диагноз;
3. Какие обследования необходимо назначить для уточнения диагноза?
4. Выберите и обоснуйте тактику ведения больного;
5. Каков прогноз при данном заболевании, и какие возможны осложнения?

Эталон ответа:

1. Хронический лимфолейкоз, II стадия по R2i.
2. Диагноз «хронический лейкоз» поставлен на основании клинических данных (пожилой возраст, жалобы на повышенную утомляемость, потливость, увеличение лимфоузлов); объективных данных (симметричное увеличение лимфоузлов, при пальпации они безболезненные, тестоватой или эластичной консистенции, подвижные, кожа над ними не изменена, характерно наличие спленомегалии, в общем анализе крови - лейкоцитоз с абсолютным лимфоцитозом, тени Боткина-Гумпрехта). II стадия хронического лимфолейкоза диагностируется при увеличении селезёнки.

3. Биохимические анализы крови. Стернальная пункция (в пунктате костного мозга увеличение количества лимфоцитов более 30%), УЗИ органов брюшной полости (наличие спленомегалии, определить, есть ли увеличение внутрибрюшных и забрюшинных лимфоузлов). Рентген грудной клетки (определить, есть ли увеличение внутригрудных лимфоузлов). Трепанобиопсия, биопсия лимфоузла, иммунофенотипирование костного мозга (дифференциальный диагноз с неходжкинской лимфомой).

4. Для верификации диагноза и лечения показана госпитализация в гематологическое отделение. При II стадии заболевания показано назначение цитостатиков: Флюдарабин, Циклофосфан, 6 курсов с интервалом в 4 недели. Моноклональные антитела: Ритуксимаб.

5. Прогноз зависит от стадии заболевания и темпов развития болезни. Выздоровление невозможно, но ближайший прогноз при II стадии относительно благоприятный. Отдалённый прогноз неблагоприятный. Возможно развитие аутоиммунных осложнений (синдром аутоиммунной гемолитической анемии, синдром аутоиммунной тромбоцитопении), инфекционных осложнений, являющихся основной причиной смерти больных с хроническим лимфолейкозом.

Задание 62.

Больная М. 52 года обратилась в поликлинику с жалобами на слабость, потливость, быструю утомляемость, тяжесть в левом подреберье, снижение аппетита, чувство быстрого насыщения. Указанные жалобы появились около 7 месяцев назад и постепенно нарастали.

Объективно: край селезенки пальпируется на 6 см ниже реберной дуги, эластичный, безболезненный. В легких дыхание везикулярное, хрипов не слышно, ЧДД - 16 в минуту. Тоны сердца ясные, ЧСС – 75 ударов в минуту. АД - 130/80 мм рт. ст. Живот мягкий, безболезненный. Край печени не выступает из-под края реберной дуги. Анализ крови: гемоглобин - 97 г/л, цветовой показатель - 0,91, лейкоциты - $57,3 \times 10^9$ /л (промиелоциты - 1%, нейтрофильные миелоциты - 3%, нейтрофильные метамиелоциты - 7%, нейтрофильные палочкоядерные - 14%, нейтрофильные сегментоядерные - 58%, лимфоциты - 6%, эозинофилы - 4%, базофилы - 6%, моноциты - 1%), тромбоциты - 440×10^9 /л. Активность щелочной фосфатазы нейтрофилов снижена.

1. Предположите и обоснуйте наиболее вероятный диагноз;
2. Составьте план дополнительного обследования пациентки для подтверждения диагноза;
3. Какие лабораторные показатели пациентки не соответствуют хронической стадии заболевания, ответ обоснуйте;

4. Цитогенетический анализ выявил наличие Ph-хромосомы, в соответствии с клиническими признаками пациентка была стратифицирована в категорию промежуточного риска. Укажите тактику лечения;

5. Назовите признаки полной гематологической ремиссии при лечении данного заболевания. Ответ обоснуйте.

Эталон ответа:

1. Наиболее вероятный диагноз - «хронический миелолейкоз», хроническая стадия. Гипохромная метапластическая анемия легкой степени. Диагноз установлен на основании выделенных клинических синдромов, а именно: гиперпластического (спленомегалия), интоксикационного (слабость, утомляемость, потливость), учитывая возраст пациентки (старше 50 лет), а также основываясь на данные ОАК, выявивших выраженный абсолютный нейтрофильный лейкоцитоз, наличие незрелых форм лейкоцитов вплоть до миелоцитов, наличие переходных форм нейтрофилов (в отличие от острого миелолейкоза, при котором наблюдается «лейкемический провал»), увеличение процентного содержания базофилов и эозинофилов (базофильно-эозинофильная ассоциация, характерная именно для хронического миелолейкоза), анемию, снижение активности щелочной фосфатазы нейтрофилов.

2. Для подтверждения диагноза необходимо: морфологическое исследование костного мозга (трепанобиопсия); цитогенетический анализ, выявление Филадельфийской хромосомы, цитогенетическое исследование костного мозга с измерением концентрации BCR-ABL транскрипта. BCR-ABL - химерный ген, следствие наличия филадельфийской хромосомы (транслокации 9;22, которая обнаруживается почти во всех случаях ХМЛ).

3. Не соответствует хронической стадии заболевания тромбоцитопения менее $100 \times 10^9/\text{л}$, не связанная с лечением, так как в хроническую стадию количество тромбоцитов повышено. В стадию акселерации являются: обнаружение 20% и более базофилов в крови; менее $100 \times 10^9/\text{л}$ тромбоцитов в крови, не обусловленное лечением; а также увеличение размеров селезенки и количества лейкоцитов при проведении соответствующей терапии. Для установления стадии акселерации достаточно одного из перечисленных выше признаков.

4. В настоящее время препаратом первой линии для лечения хронической стадии ХМЛ является Иматиниб (Gleevec) - ингибитор тирозинкиназы, препарат патогенетического действия. Иматиниб блокирует тирозинкиназу трёх видов рецепторов (Bcr-Abl, c-kit и PDGFR) аномального фермента, продуцируемого филадельфийской хромосомой. Кроме того, Иматиниб подавляет пролиферацию Bcr-Abl - позитивных опухолевых клеток, индуцирует их апоптоз, а также блокирует рецепторы тирозинкиназы тромбоцитарного фактора роста и фактора роста стволовых клеток. Из возможных в данной ситуации методов лечения следует также указать введение Интерферона- α , аутологичную трансплантацию костного мозга пациента, лейкоферез, спленэктомия.

5. Признаки полной гематологической ремиссии: отсутствие клинических проявлений заболевания; концентрация лейкоцитов менее $10 \times 10^9/\text{л}$; отсутствие незрелых форм гранулоцитов, начиная с миелоцитов.

Задание 63.

Мужчина 35 лет, обратился с жалобами на выраженную слабость, одышку, потливость по ночам, периодическое повышение температуры тела до 38°C , появление синяков по всему телу без видимых причин, частые носовые кровотечения, кровоточивость десен, ощущение тяжести в правом подреберье. Считает себя больным около месяца. Существенное ухудшение самочувствия в виде нарастания слабости, присоединения лихорадки, учащения носовых кровотечений в течение последней недели. Ежегодно проходит профосмотры, последний – 4 месяца назад, патологии не выявлено.

Объективно: температура тела - $38,1^\circ\text{C}$. Кожные покровы и видимые слизистые бледные, множественные петехии и экхимозы различной локализации разной стадии «цветения».

Периферические лимфоузлы не увеличены. Над легкими ясный легочный звук, аускультативно дыхание везикулярное. АД - 110/70 мм рт. ст. Границы относительной сердечной тупости в пределах нормы. Тоны сердца ритмичные, ясные, 98 в минуту. Живот мягкий, безболезненны, печень и селезенка не увеличены. Симптом поколачивания отрицательный с обеих сторон, почки не пальпируются.

Лабораторно.

Общий анализ крови: гемоглобин - 76 г/л, эритроциты - $2,1 \times 10^{12}$ /л, цветовой показатель - 0,75, тромбоциты - 21×10^9 /л, лейкоциты - 39×10^9 /л, бласты - 25%, эозинофилы - 0%, палочкоядерные нейтрофилы - 0%, сегментоядерные нейтрофилы - 71%, лимфоциты - 4%, моноциты - 0%; СОЭ - 55 мм/ч.

Общий анализ мочи без патологических изменений.

Биохимический анализ крови: билирубин общий - 18 мкмоль/л, креатинин - 0,196 ммоль/л, глюкоза - 4,3 ммоль/л, общий холестерин - 5,9 ммоль/л, калий - 3,9 ммоль/л, общий белок - 76 г/л,

Коагулограмма: АЧТВ - 50 с (норма - 32-42 с), ПТИ - 105%, фибриноген - 6 г/л.

1. Какой предварительный диагноз можно поставить пациенту?

2. Обоснуйте поставленный Вами диагноз;

3. Составьте и обоснуйте план дополнительного обследования пациента;

4. Составьте план лечения данного пациента. Обоснуйте свой выбор;

5. Определите прогноз и трудоспособность пациента.

Эталон ответа:

1. Острый лейкоз (неуточненный вариант). Гипохромная анемия, средней степени тяжести. Метапластическая нефропатия. ХПН II Б по Рябову.

2. У пациента имеется геморрагический (петехии и экхимозы, носовые кровотечения, кровоточивость десен, очень низкое содержание тромбоцитов, увеличение АЧТВ), анемический (бледность кожных покровов, низкое содержание эритроцитов и гемоглобина), интоксикационный (слабость, потливость, одышка, лихорадка) синдромы. В основе всех синдромов лежит опухолевая прогрессия с замещением пулом опухолевых клеток нормальных ГСК с последующим развитием анемии и тромбоцитопении, снижением факторов свертывания, развитием опухолевой интоксикации. Опухолевая прогрессия подтверждается выраженным лейкоцитозом и бластоцитозом периферической крови.

3. Для верификации диагноза пациенту рекомендовано:

трепанобиопсия (миелограмма) с исследованием костного мозга;

цитохимическая реакция на бластных клетках; проведение иммунофенотипирования - для установления варианта острого лейкоза.

Для дальнейшей динамики при проведении химиотерапии: уровень и фракции билирубина; расчет СКФ. УЗИ органов брюшной полости и забрюшинного пространства, почек, СКТ грудной клетки, ЭКГ.

4. Госпитализация в отделение гематологии.

Специфическая химиотерапия в зависимости от установленного варианта острого лейкоза (острый миелолейкоз или острый лимфолейкоз).

Коррекция анемии - эритроцитарная масса или отмытые эритроциты.

5. Прогноз относительно неблагоприятный. При адекватной терапии - возможно достижение ремиссии и выздоровление.

На период лечения - полная потеря трудоспособности, направить на МСЭ для определения группы инвалидности, так как терапия в среднем занимает около 1,5 лет.

Задача 64.

Больная А. 18 лет, поступила на 12 день болезни в терапевтическое отделение в тяжелом состоянии. Заболела остро. Повысилась температура до 39°C , появились боли в горле при глотании. Тогда же заметила увеличение шейных лимфоузлов. Лечилась амбулаторно, однако состояние не улучшалось, нарастала слабость.

Объективно: общее состояние пациентки тяжелое, говорит с трудом, кожные покровы и слизистые бледные, на коже геморрагическая сыпь, множественные петехии и экхимозы. Температура тела до 40°C. Шейные, заднешейные и подчелюстные лимфоузлы увеличены в размерах до 1 см, болезненные. Десна разрыхлены. Зев гиперемирован, миндалины увеличены, отечны, покрыты гнойным налетом, имеются некротические язвы. В легких - перкуторно легочный звук, аускультативно дыхание везикулярное. Границы сердца не изменены. Пульс - 120 в минуту, ритмичный. Язык красный. Живот мягкий, безболезненный. Селезенка и печень не пальпируются.

Анализ крови: эритроциты - $1,5 \times 10^{12}/л$, гемоглобин - 67 г/л, ретикулоциты - 0,1%, цветовой показатель - 1,0; тромбоциты - $5,0 \times 10^9/л$; лейкоциты - $0,8 \times 10^9/л$; эозинофилы - 0%, палочкоядерные нейтрофилы - 1%, сегментоядерные нейтрофилы - 7%, ю. - 90%, моноциты - 2%, СОЭ - 72 мм/час. Стерильный пунктат: общее количество миелокариоцитов - $6,8 \times 10^9/л$. Гранулоцитов нет. Группы бластных клеток составляют 70%.

1. Ваш предположительный диагноз;
2. Обоснуйте предварительный диагноз;
3. Какие осложнения основного заболевания Вы предполагаете?
4. Составьте план дополнительных методов обследования;
5. Лечебная тактика, выбор препаратов.

Эталон ответа:

1. Острый лимфобластный лейкоз, алейкемическая форма. Некротическая ангина.
2. Диагноз установлен на основании выделенных клинических синдромов: интоксикационно-воспалительного (лихорадка, тяжелое состояние пациентки), гиперпластического (симметричное увеличение нескольких групп лимфоузлов), синдрома вторичных иммунных нарушений (тяжелый некротический фарингит), геморрагического (геморрагические пятна на коже, десны разрыхлены), основываясь на данных ОАК, выявившего на фоне панцитопении и значительного снижения общего числа лейкоцитов резкое увеличение процентного содержания незрелых форм лимфоцитов, а также учитывая наличие 70% бластных клеток в пунктате костного мозга,

Для уточнения диагноза показан анализ миелограммы с иммуногистохимическими методами, иммунофенотипированием, цитогенетическое исследование.

3. Осложнения основного заболевания: некротический фарингит, геморрагический диатез, панцитопения, агранулоцитоз, возможно развитие нейролейкемии.

4. Миелограмма с морфологическим и цитохимическим исследованием.

Имунофенотипирование бластных клеток.

Пункционное исследование увеличенных лимфатических узлов.

Цитогенетическое исследование с оценкой цитогенетической группы риска.

МРТ головного мозга, оценка появлений нейролейкемии.

Анализ спинномозговой жидкости.

СКТ грудной клетки для оценки поражения лимфатических узлов средостения.

5. Полихимиотерапия, направленная на индукцию и консолидацию ремиссии (протокол T-prolong, СНОР), аллогенная миелотрансплантация, профилактика нейролейкемии, лечение некротической ангины антибактериальными препаратами широкого спектра действия парентерально. Прогноз относительно неблагоприятный. При адекватной терапии - возможно достижение ремиссии и выздоровление. На период лечения - полная потеря трудоспособности, направить на МСЭ для определения группы инвалидности, так как терапия в среднем занимает около 1,5 лет.

Задание 65.

Больной Д., 58 лет, поступил в кардиологическое отделение с жалобами на одышку, возникающую при обычной физической нагрузке, проходящую в покое, слабость, повышенную утомляемость. Из анамнеза известно, что в возрасте 51 года перенес инфаркт миокарда. В течение последнего года больной отметил появление одышки сначала при

интенсивной, потом при обычной физической нагрузке. Отец больного умер в возрасте 52 лет от заболевания сердца.

При осмотре: состояние средней тяжести. Рост 170 см, вес 75 кг. Кожные покровы обычной окраски. Акроцианоз губ. Грудная клетка конической формы, симметричная. Частота дыхания - 20 в мин. При сравнительной перкуссии в симметричных участках грудной клетки определяется ясный легочный звук. При аускультации над легкими выслушивается везикулярное дыхание. Границы относительной тупости сердца: правая - правый край грудины, левая - в V межреберье на 1,5 см кнаружи от левой среднеключичной линии, верхняя - верхний край III ребра. При аускультации сердца тоны ослаблены, шумов нет. Ритм сердца правильный. ЧСС - 94 в минуту АД 125/80 мм рт.ст. Живот мягкий, безболезненный. Размеры печени по Курлову: 9x8x7 см.

Общий анализ крови: гемоглобин - 150 г/л, лейкоциты - $6,8 \times 10^9$ /л, эритроциты - $4,6 \times 10^{12}$ /л, эозинофилы - 1%, палочкоядерные - 2 %, сегментоядерные - 67 %, лимфоциты - 22 %, моноциты - 8 %, СОЭ - 6 мм/ч.

Общий анализ мочи: относительная плотность 1019, реакция кислая; белок, глюкоза отсутствуют; эритроциты 0 в поле зрения, лейкоциты 1-2 в поле зрения.

В биохимическом анализе крови - уровень холестерина 6,6 ммоль/л.

ЭхоКГ: размер левого предсердия - 3,6 см (норма до 4 см). Конечный диастолический размер левого желудочка - 5,8 см (норма - 4,9- 5,5 см). Фракция выброса 40% (норма - 50-70 %). Толщина задней стенки левого желудочка и межжелудочковой перегородки - 1,0 см. Отмечаются зоны акинеза в области перенесенного инфаркта.

1. Выделите клинические синдромы, имеющиеся у больного;
2. Сформулируйте диагноз;
3. Какие дополнительные методы обследования необходимо выполнить?
4. Назначьте лечение.

Эталон ответа:

1. У больного имеется синдром левожелудочковой хронической сердечной недостаточности. На это указывают жалобы на одышку при обычной физической нагрузке, проходящую в покое, слабость, повышенную утомляемость, а также данные осмотра: акроцианоз и тахикардия.

2. ИБС: постинфарктный кардиосклероз. ХСН IIА стадии, II ФК.

3. Необходимо выполнить ЭКГ и рентгенографию органов грудной клетки, КАГ для исключения стенозирующих АСБ

4. Ингибиторы АПФ (периндоприл 2 мг/сут с увеличением до 4 мг/сут); р-блокаторы (бисопролол начиная с 1,25 мг 1 раз в сутки с постепенным увеличением дозы до максимально переносимой под контролем АД), БМКР (спиронолактон 25-50 мг), диуретики (фуросемид 40 мг) под контролем водно-электролитного баланса, антиагреганты, статины.

Задание 66.

Больная Е., 72 лет, поступила в кардиологическое отделение с жалобами на одышку при ходьбе по ровному месту на расстояние 100 м и подъеме на один лестничный пролет, слабость, утомляемость, отеки голеней и стоп. Из анамнеза известно, что около 22 лет страдает гипертонической болезнью с максимальными подъемами цифр артериального давления до 220/110 мм рт. ст. Регулярного лечения не получает. Страдает сахарным диабетом 2 типа.

При осмотре: состояние средней тяжести. Рост 155 см, вес 102 кг. Кожные покровы обычной окраски. Небольшие отеки голеней и стоп. Грудная клетка конической формы, симметричная. Частота дыхания - 18 в мин. При аускультации над легкими определяется жесткое дыхание, хрипов нет. Границы относительной тупости сердца: правая - правый край грудины, левая - в V межреберье 2,5 см кнаружи от левой среднеключичной линии, верхняя - верхний край III ребра. При аускультации сердца тоны ясные, выслушивается

акцент II тона во II межреберье справа от грудины, шумов нет. Ритм сердца правильный, ЧСС 96 в минуту. АД 180/100 мм рт.ст. Живот мягкий, безболезненный. Размеры печени по Курлову: 12x11x8 см. Окружность живота 120 см.

Общий анализ крови: гемоглобин - 132 г/л, лейкоциты - $7,4 \times 10^9$ /л, эритроциты - $4,1 \times 10^{12}$ /л, эозинофилы - 2%, палочкоядерные - 5 %, сегментоядерные - 68 %, лимфоциты - 20%, моноциты - 5 %, СОЭ - 14 мм/ч.

Общий анализ мочи: относительная плотность 1011, реакция кислая, белок 75 мг/сут, глюкоза отсутствует, эритроциты 0 в поле зрения, лейкоциты 1-2 в поле зрения.

В биохимическом анализе крови - уровень холестерина 8,3 ммоль/л, глюкоза 7,8 ммоль/л. ЭКГ: сумма R V₅6 и SV₁₂ >35 мм.

1. Выделите клинические синдромы, имеющиеся у больной;
2. Сформулируйте диагноз;
3. Какие дополнительные методы обследования необходимо выполнить?
4. Назначьте лечение.

Эталон ответа:

1. Жалобы на одышку, слабость, утомляемость, отеки голеней и стоп являются симптомами сердечной недостаточности. При осмотре выявлены следующие симптомы: отеки голеней и стоп, жесткое дыхание при аускультации легких, тахикардия, гепатомегалия, т.е. имеются застойные явления в малом и большом круге кровообращения. Кроме того, у больной имеется артериальная гипертензия.

2. Гипертоническая болезнь 2 стадии, III степени, риск очень высокий. ХСН IIБ стадия, III ФК.

3. Необходимо проведение рентгенографии органов грудной клетки и ЭхоКГ, КАГ

4. Ингибиторы АПФ (периндоприл 2 мг/сут с увеличением до 4 мг/сут); р-блокаторы (бисопролол начиная с 1,25 мг 1 раз в сутки с постепенным увеличением дозы до максимально переносимой под контролем АД), БМКР (спиронолактон 50 мг), диуретики (фуросемид 40 мг), статины.

Задание 67.

Больная Б., 38 лет, поступила в кардиологическое отделение с жалобами на одышку при незначительной физической нагрузке,

быструю утомляемость, слабость, эпизоды удушья, возникающие в горизонтальном положении, отеки голеней и стоп. Из анамнеза известно, что в возрасте 17 лет был выявлен ревматический порок сердца - недостаточность митрального клапана.

При осмотре: состояние тяжелое. Отеки голеней и стоп. Грудная клетка конической формы, симметричная. Частота дыхания 24 в минуту. При сравнительной перкуссии в симметричных участках грудной клетки определяется ясный легочный звук, справа ниже угла лопатки отмечается притупление перкуторного звука. При аускультации над легкими - жесткое дыхание, в нижних отделах выслушивается небольшое количество влажных незвонких мелкопузырчатых хрипов. При пальпации грудной клетки верхушечный толчок определяется в VI межреберье на 3 см кнаружи от левой среднеключичной линии. Границы относительной тупости сердца: правая - правый край грудины, левая - на 3 см кнаружи от среднеключичной линии в VI межреберье, верхняя - верхний край III ребра. Аускультативная картина соответствует имеющемуся пороку. Ритм сердечных сокращений неправильный, ЧСС - 103 в мин. АД 110/65 мм рт.ст. Живот увеличен в объеме за счет ненапряженного асцита, мягкий, безболезненный. Размеры печени по Курлову: 13x12x10 см. Печень выступает из-под края реберной дуги на 3 см, край ее закруглен, слегка болезненный.

Общий анализ крови: гемоглобин - 132 г/л, лейкоциты - $6,81 \times 10^9$ /л, эритроциты - $4,0 \times 10^{12}$ /л, эозинофилы - 2%, палочкоядерные - 5 %, сегментоядерные - 67 %, лимфоциты - 21 %, моноциты - 5 %, СОЭ - 12 мм/ч.

Общий анализ мочи: относительная плотность 1010, реакция кислая; белок, глюкоза отсутствуют; эритроциты 0 в поле зрения, лейкоциты 1-2 в поле зрения.

Рентгенография органов грудной полости: увеличение тени сердца за счет левых отделов, застойные явления в малом круге кровообращения.

1. Выделите клинические синдромы, имеющиеся у больной;
2. Сформулируйте диагноз;
3. Дополнительные методы обследования;
4. Назначьте лечение.

Эталон ответа:

1. Жалобы на одышку при незначительной физической нагрузке, быструю утомляемость, слабость, эпизоды удушья, возникающие в горизонтальном положении, отеки голеней и стоп являются симптомами хронической сердечной недостаточности. Данные осмотра выявляют застойные явления как в малом, так и в большом круге кровообращения, что соответствует IIБ стадии ХСН.

2. Хроническая ревматическая болезнь сердца: ревматический порок сердца - недостаточность митрального клапана. Фибрилляция предсердий, постоянная форма. ХСН IIБ стадия, IV ФК.

3. Необходимо проведение ЭхоКГ и ЭКГ.

4. Ингибиторы АПФ (периндоприл 2 мг/сут с увеличением до 4 мг/сут); дигоксин 0,25 мг по 1 таблетке 1 раз в сутки, б-блокаторы (бисопролол начиная с 1,25 мг 1 раз в сутки с постепенным увеличением дозы до максимально переносимой под контролем ЧСС и АД), диуретики (фуросемид 40 мг), БМКР (верошпирон, спиронолактон, эплеренон) 50-100 мг, статины, антикоагулянты (НОАК), учитывая постоянную форму ФП. Направить больную на консультацию к кардиохирургу для обсуждения хирургической коррекции порока.

Задание 68.

Больной К., 56 лет, поступил в стационар с жалобами на одышку в покое преимущественно инспираторного характера, отеки ног, ноющие боли в области сердца, сердцебиение и перебои в сердце, тяжесть и ноющие боли в правом подреберье. Заболел 3 месяца назад без видимой причины, когда отметил появление одышки при небольшой физической нагрузке. Несмотря на проводившееся амбулаторное лечение мочегонными, сердечными гликозидами, состояние прогрессивно ухудшалось, в связи с чем госпитализирован.

Выяснено, что отец и старший брат больного умерли от сердечной недостаточности, хотя не страдали гипертонией и ишемической болезнью сердца.

Объективно: общее состояние тяжелое. Ортопноэ. Одышка в покое с ЧД 28 в 1 мин. Удовлетворительного питания. Кожные покровы бледные. Акроцианоз, слабый диффузный цианоз лица. Отмечается набухание и пульсация шейных вен. Выраженные отеки стоп и голеней. Грудная клетка правильной формы. Перкуторный звук притуплен в нижних отделах легких. Дыхание жесткое, в нижних отделах незвучные мелкопузырчатые хрипы. Область сердца внешне не изменена. Верхушечный толчок разлитой, ослаблен, определяется в У межреберье по передней подмышечной линии. Границы относительной тупости существенно расширены во все стороны: правая - на 2,0 см кнаружи от правой парастернальной линии, верхняя - во II межреберье, левая - совпадает с верхушечным толчком. Тоны сердца на верхушке приглушены, II тон акцентирован на легочной артерии. Патологический 3 тон на верхушке, здесь же мягкий систолический шум. Пульс - 104 в 1 мин., аритмичный за счет частых (до 10 в 1 мин.) экстрасистол, пониженного наполнения и напряжения. АД - 95/70 мм рт ст Живот мягкий, умеренно болезнен в правом подреберье. Печень выступает на 3 см из-под края реберной дуги, плотноватая, край закруглен.

1. Установить предварительный диагноз;
2. Наметить план дополнительного обследования с указанием ожидаемых результатов;
3. Провести дифференциальную диагностику;

4. Определить тактику лечения.

РЕЗУЛЬТАТЫ ДОПОЛНИТЕЛЬНОГО ОБСЛЕДОВАНИЯ:

1. Эхокардиоскопия: расширение полостей сердца, незначительное утолщение задней стенки левого желудочка и межжелудочковой перегородки. Снижение фракции выброса левого желудочка до 40%.

2. Общий анализ крови: эритроциты - $4,2 \times 10^{12}/л$, Нв - 120 г/л, цв.п. - 0,9; тромбоциты - $400 \times 10^9/л$, лейкоциты - $8,0 \times 10^9/л$, палочкоядерные - 3%, эозинофилы - 2%, сегментоядерные - 60%, лимфоциты - 28%, моноциты - 7%, СОЭ - 10 мм/час.

3. АСТ - 0,35 ммоль/л, АЛТ - 0,4 ммоль/л, ДФА - 200 ед., СРБ - отрицательный, общий белок - 7,8 г/л, альбумины - 57%, альфа-1-глобулины - 5%, альфа-2-глобулины - 10%, бета-глобулины - 9%, гамма-глобулины - 19%.

4. Общий анализ мочи: уд. вес - 1018, белок - 0,099 г/л, лейкоциты - 2-4 в п/зр., эритроциты - 3-5 в п/зр., гиалиновые цилиндры.

Эталон ответа:

1. Предварительный диагноз: дилатационная (застойная) кардиомиопатия, ХСН IIБ стадии.

2. План дополнительного обследования: ЭКГ, ЭХО-КС, КАГ, рентгенография органов грудной клетки, общий анализ крови, анализ крови на АСТ, АЛТ, ДФА, СРБ, общий белок и белковые фракции, общий анализ мочи.

3. Дифференциальную диагностику следует проводить с миокардитом Абрамова-Фидлера, диффузным инфекционно-аллергическим миокардитом, постинфарктным кардиосклерозом, выпотным перикардитом. Принципы лечения: симптоматическая терапия, направленная на: - уменьшение признаков СН (сердечные гликозиды в малых дозах, ингибиторы АПФ, диуретики, БМКР, периферические вазодилататоры, бета-адреноблокаторы, средства, улучшающие метаболизм миокарда); - устранение экстрасистолии (кордарон, этагизин, бета-адреноблокаторы, препараты калия); - улучшение реологических свойств крови (гепарин, аспирин).

Задание 69.

Больной К., 65 лет, поступил в кардиологическое отделение с жалобами на одышку в покое, усиливающуюся в горизонтальном положении, выраженную слабость, эпизоды учащенного сердцебиения, перебоев в работе сердца, склонность к гипотензии до 100/70 мм рт ст.

Из анамнеза известно, что ранее за медицинской помощью не обращался, постоянной терапии не получал. Со слов больного изредка измерял АД, которое составляло в течение 10 лет около 140-150/90 мм рт ст. Настоящее ухудшение в течение месяца, когда около 1 месяца назад отметил интенсивный приступ боли в груди, который самостоятельно купировался в течение 1 часа, в последующие дни стал отмечать кратковременные приступы пекущей боли за грудиной при незначительной нагрузке, которые самостоятельно купируются в покое, в последующем частота ангинозных приступов возросла. Кроме того, около недели назад развился приступ учащенного сердцебиения, эпизодически "замирание сердца", за медицинской помощью не обратился, жена стала регулярно давать бисопролол 5 мг (который сама принимала от сердцебиения), со слов больного эпизодов учащенного сердцебиения он уже не отмечает, а перебои в работе сердца эпизодически сохраняются. Около 3х дней отметил появление одышки в покое лежа, невозможность "дышать в горизонтальном положении", в последующем за 3 дня состояние прогрессивно ухудшилось, и все-таки решил обратиться за медицинской помощью, был госпитализирован

При осмотре: состояние тяжелое. Рост 170 см, вес 75 кг. Кожные покровы обычной окраски. Акроцианоз губ. Грудная клетка конической формы, симметричная. Частота дыхания - 23 в мин. При сравнительной перкуссии в симметричных участках грудной клетки определяется ясный легочный звук. При аускультации над легкими выслушивается везикулярное дыхание, в нижних отделах ослаблено. При аускультации сердца тоны

ослаблены, аритмичны, шумов нет. Ритм сердца неправильный, аритмичный. ЧСС - 110 в минуту АД 100/70 мм рт.ст. Живот мягкий, безболезненный. Размеры печени по Курлову: 9x8x7 см. отеков нижних конечностей нет

Общий анализ крови: гемоглобин - 150 г/л, лейкоциты - $9,8 \times 10^9$ /л, эритроциты - $4,6 \times 10^{12}$ /л, эозинофилы - 1%, палочкоядерные - 2 %, сегментоядерные - 67 %, лимфоциты - 22 %, моноциты - 8 %,

СОЭ - 26 мм/ч.

Общий анализ мочи: относительная плотность 1019, реакция кислая; белок, глюкоза отсутствуют; эритроциты 0 в поле зрения, лейкоциты 1-2 в поле зрения.

В биохимическом анализе крови - уровень холестерина 6,6 ммоль/л., креатинин 144 мкмоль/л, мочевины 9,7 ммоль/л, глюкоза 9,8 ммоль/л

ЭхоКГ: размер левого предсердия - 4,6 см (норма до 4 см). Конечный диастолический размер левого желудочка - 6,8 см (норма - 4,9- 5,5 см). Фракция выброса 35% (норма - 50-70 %). Толщина задней стенки левого желудочка и межжелудочковой перегородки - 1,0 см. Отмечаются зоны акинеза в области МЖП, верхушки, легочная гипертензия 1 ст. (давление в ПЖ 45 мм рт ст), двусторонний гидроторакс (до 22 мм выпота справа и слева)

ЭКГ: ритм тахисистолическая форма фибрилляции предсердий, QS в отведениях V1-V4, отрицательный зубец T в отведениях V1-V4.

1.Выделите клинические синдромы, имеющиеся у больного;

2.Сформулируйте диагноз;

3.Какие дополнительные методы обследования необходимо выполнить?

4.Назначьте лечение.

Эталон ответа:

1.У больного имеется ХСН II А, ФК 4. На это указывают жалобы на лежачее положение в покое, слабость, а также данные осмотра: тахикардия. Причиной ХСН в данной ситуации явился перенесенный инфаркт миокарда (предположительно, 1 месяц назад-клинически), ранняя постинфарктная стенокардия, фибрилляция предсердий как осложнение перенесенного инфаркта,

2.ИБС. постинфарктный кардиосклероз (БДУ). Ранняя постинфарктная стенокардия. Нарушение ритма по типу фибрилляции предсердий. легочная гипертензия 1 ст. двусторонний гидроторакс. артериальная гипертензия III ст риск 4 (очень высокий) ХСН IIА стадии, IV ФК. Сахарный диабет 2 типа?

3.Необходимо выполнить КАГ для исключения стенозирующих АСБ, Холтеровское мониторирование ЭКГ и рентгенографию органов грудной клетки, определить уровень гликированного гемоглобина, профиль гликемии (натощак и через 2 часа после еды), определить СКФ (скорость клубочковой фильтрации) для коррекции доз назначаемых препаратов, УЗИ почек

4.Ингибиторы АПФ в максимально переносимых дозах, б-блокаторы (биспролол начиная с 5 мг 1 раз в сутки с постепенным увеличением дозы до максимально переносимой под контролем ЧСЖ), БМКР (спиронолактон 50-100 мг), диуретики (фуросемид 40 мг) под контролем водно-электролитного баланса, двойная антиагрегантная терапия, учитывая перенесенные инфаркт миокарда, статины, дигоксин, антикоагулянты (учитывая наличие фибрилляции предсердий).

Давность развития нарушений ритма у больного установить не представляется возможным, отсюда следует, что в настоящее время восстанавливать синусовый ритм НЕ СЛЕДУЕТ (высокий риск развития острого нарушения мозгового кровообращения после 48 часов некупируемого приступа аритмии), после стабилизации состояния больному необходимо провести чреспищеводную ЭХОКГ для исключения тромбоза в ушках сердца, с последующим решением вопроса о необходимости и целесообразности восстановления синусового ритма.

Задание 70.

В стационар поступила больная с жалобами на повышение температуры в течении 2 недель до 39.2⁰, выраженную слабость. В анамнезе с детства врожденный порок сердца – двустворчатый аортальный клапан. Месяц назад при обследовании амбулаторно выявлен вирусный гепатит С.

Объективно: Состояние средней тяжести. При аускультации сердца диастолический шум на аорте и в точке Боткина - Эрба. АД 115/ 50 мм рт. ст. В легких везикулярное дыхание. Хрипы не выслушиваются. Живот, мягкий, безболезненный. Печень +2 см.

В клиническом анализе крови: Л-19 *10⁹; НВ -99 г/л; СОЭ-63 мм/ч: лейкоцитарная формула п13 с58 л 22 м 13.

На ЭХО – КГ: рыхлые подвижные вегетации больших размеров на аортальном клапане.

Гемокультура: выделен золотистый стафилококк.

1.Поставьте предварительный диагноз и обоснуйте его;

2.Назначьте лечение;

3.Ваша дальнейшая тактика.

Эталон ответа:

1.Учитывая формирования заболевания на ранее измененном сердце (двустворчатый аортальный клапан), острое начало заболевания, высеивание из крови золотистого стафилококка, выявление на ЭХО – КГ подвижных вегетаций, наличие гепатита С –

Диагноз основной: Острый стафилококковый вторичный эндокардит.

Сопутствующий: Вирусный гепатит С

Фоновый: Недостаточность аортального клапана

2.Оксациллин 12 г/сут, в/в в 4-6 введений 4-6 недель.

3.Принимая внимание острое течение заболевания с неблагоприятным прогнозом, наличие по данным ЭХО-КГ рыхлых подвижных вегетаций необходима консультация сердечно-сосудистого хирурга для решения вопроса о срочной санации сердца.

Задание 71.

В стационар поступил мужчина 24 лет с жалобами на лихорадку 38.3⁰С, одышку при физической нагрузке, сердцебиение. При обследовании амбулаторно (ФГЛ, УЗИ органов брюшной полости, ОАК, ОАМ) причину лихорадки установить не удалось. Госпитализирован.

Объективно при поступлении: Состояние средней степени тяжести. Сознание ясное. Отеки нижних конечностей. В легких дыхание везикулярное, хрипы не выслушиваются. ЧДД =22 в мин.

Границы сердца расширены влево, аускультативно над мечевидным отростком ослабление I тона, грубый систолический шум, проводящийся вверх по левой парастернальной линии до 2 межреберья. АД -110/ 60 мм.рт.ст.

Живот мягкий, б/б. Печень +3 см.

При проведении ЭХО-КГ обнаружено образование, неправильной формы на трикуспидальном клапане, размерами 0,9 x 0,5

При личной беседе указал на внутривенное введение наркотиков в прошлом, в настоящее время употребление наркотиков отрицает.

1.Поставьте предварительный диагноз и обоснуйте его;

2.Составьте план лечения.

Эталон ответа:

1.С учетом высокой длительной лихорадки, шумов в сердце, указания на внутривенное употребление наркотиков, у пациента:

Диагноз основной: Инфекционный эндокардит наркоманов, с формированием трикуспидальной недостаточности, подострое течение.

Осложнение: ХСН II А ФК 3 по NYHA.

2.Антибактериальная терапия: Ванкомицин 30-60 мг/кг/сут, в/в в 2-3 введения +Гентамицин 3 мг/кг/сут в/в или в/м в 2-3 дозах.

Задание 72.

Больной А., 33 лет предъявляет жалобы на слабость, отсутствие аппетита, похудание, одышку при незначительной физической нагрузке, усиливающуюся в горизонтальном положении, повышение температуры до $37,6^{\circ}\text{C}$, потливость. Болен 1.5 месяца. В анамнезе – митральная комиссуротомия. Объективно: состояние средней степени тяжести, бледен, пониженного питания. Дыхание жесткое, проводится во все отделы. Тоны сердца звучные, учащены. Пульс 94 удара в минуту, выслушивается систолический шум на верхушке. Живот участвует в акте дыхания, при поверхностной пальпации мягкий, безболезненный. Анализ крови: эр. - $3,1 \times 10^{12}/\text{л}$; Нв - 99 г/л; ц.п. - 0,9; Л - $18 \times 10^9/\text{л}$, п - 15%, с62%, л 15%, м8%, СОЭ-28 мм/час.

Анализ мочи без особенностей.

Б/х анализ крови - СРБ +++, общий белок - 68г/л, общий Билирубин - 22 мкм/л.

1. Ваш предварительный диагноз;
2. План дополнительного обследования;
3. Лечебная тактика.

Эталон ответа:

1. Диагноз основной: Подострый вторичный инфекционный эндокардит с поражением митрального клапана. Осложнение: ХСН II А ФК 3 по NYHA.

2. ЭКГ, ЭХОКГ, бак посев крови не менее 3 раз

3. госпитализация, А\Б терапия - парентерально, не менее 4-6 недель препаратами широкого спектра действия — возможные комбинации эмпирической антибактериальной терапии.

Задание 73.

Мужчина 23 лет предъявляет жалобы на повышение температуры до 40°C , инспираторную одышку при небольшой физической нагрузке, боли в области сердца, не связанные с физической нагрузкой, длительные.

Из анамнеза известно, что употребляет героин в течение 5 лет. За 2 недели до госпитализации отметил повышение температуры до 40°C . В качестве жаропонижающих больной принимал НПВС.

При осмотре: кожа бледная, чистая. Периферические лимфатические узлы не увеличены. Температура тела – $38,8^{\circ}\text{C}$. В легких дыхание везикулярное, проводится во все отделы. ЧДД – 19 в минуту. Тоны сердца ясные, на основании мечевидного отростка – систолический шум, усиливающийся на высоте вдоха с задержкой дыхания. АД – 110/60 мм рт. ст., ЧСС – 100 ударов в мин. Живот мягкий, при пальпации безболезненный. Печень выступает на 2 см из-под края реберной дуги, край печени гладкий. Отеки нижних конечностей. Симптом поколачивания отрицательный с обеих сторон. Мочеиспускание не нарушено.

В ОАК: эритроциты – $3,1 \times 10^{12}/\text{л}$, гемоглобин – 124 г/л, лейкоциты – $16,8 \times 10^9/\text{л}$, палочкоядерные нейтрофилы – 15%, СОЭ – 42мм/ч. В биохимическом анализе крови: альбумин сыворотки крови - 26 г/л, креатинин - 63 мкмоль/л, СКФ – 98 мл/мин/ $1,73\text{м}^2$, СРБ – 123 мг/л В общем анализе мочи: удельный вес – 1016, эритроциты – 0-1 в поле зрения.

При посеве крови на стерильность дважды выделен *S. aureus*, чувствительный к оксациллину, цефтриаксону.

ЭхоКГ: размеры камер сердца не увеличены. Митральный клапан: створки уплотнены, характер движения створок разнонаправленный. Трикуспидальный клапан: створки уплотнены, утолщены, визуализируются средней эхоплотности структуры на средней и передней створках размерами 1,86 и $1,11 \times 0,89$ см; характер движения створок разнонаправленный, трикуспидальная регургитация III–IV степени.

1. Предположите наиболее вероятный диагноз;
2. Обоснуйте поставленный Вами диагноз;
3. Составьте и обоснуйте план дополнительного обследования пациента;

4. Тактика ведения больного, немедикаментозная и медикаментозная терапия. Обоснуйте свой выбор.

Эталон ответа:

1. Первичный острый стафилококковый инфекционный эндокардит.

Осложнение: Недостаточность трикуспидального клапана 3 степени. ХСН IIА, ФК 3 по NYHA.

2. На основании 2 больших (трикуспидальная недостаточность, вегетации на трикуспидальном клапане и положительная гемокультура) и 2 малых (фебрильная лихорадка, «входные ворота» в виде в/в употребления наркотиков) диагностических критериев инфекционного эндокардита, а также лабораторных признаков синдрома системного воспалительного ответа.

3. Рекомендовано: проведение повторного ОАК, посева крови, ОАМ, анализа мочи по Нечипоренко, биохимического анализа крови рентгенографии грудной клетки, ЭКГ, ЭХО-КГ в динамике; УЗ-исследования почек; консультация врача-кардиохирурга, врача-нарколога.

4. Немедленная госпитализация. Исключить прием наркотических средств. Оксациллин 12 г/сут, в/в в 4-6 введений 4-6 недель. С учетом патологии клапанов есть показания к оперативному лечению – выполнение операции протезирования трикуспидального клапана.

Задание 74.

Пациентка Л. 32 лет поступила в клинику с жалобами на повышение температуры тела до 38,7°C, отеки голеней, увеличение объема живота, боль в правом подреберье, точечные высыпания на голенях. Несколько месяцев назад перенесла экстракцию зуба.

Считает себя больной в течение полутора месяцев, когда впервые отметила вышеуказанные жалобы.

За помощью не обращалась. Самостоятельно принимала жаропонижающие. В течение последних двух недель отметила нарастание отеков на ногах, увеличение объема живота, появление боли в правом подреберье. Объективно: состояние средней тяжести, температура тела 37,9°C, кожные покровы бледные с желтушным оттенком, на коже нижних конечностей элементы геморрагической сыпи, отеки стоп и голеней. Лимфатические узлы не пальпируются. В легких дыхание жесткое, хрипов нет. Перкуторный звук ясный легочный, локальных притуплений не выявляется. При перкуссии сердца правая граница на 4 см правее правого края грудины, другие границы в пределах нормы. При аускультации тоны сердца ритмичные, ЧСС – 105 в минуту, отмечается ослабление первого тона над мечевидным отростком, систолический шум, усиливающийся на вдохе. Живот напряжен, безболезненный, положительный симптом флюктуации. Печень +6 см от края реберной дуги. Пальпируется край селезенки.

Общий анализ крови: гемоглобин - 106 г/л, эритроциты - $3,6 \times 10^{12}$ /л, лейкоциты - 18×10^9 /л, палочкоядерные нейтрофилы - 7%, сегментоядерные нейтрофилы - 80%, лимфоциты - 9%, моноциты - 3%, эозинофилы - 1%, СОЭ - 49 мм/ч. Общий анализ мочи: желтая, прозрачная, pH нормальная, удельный вес - 1015, белок – нет, лейкоциты - 1-2 в поле зрения, эритроцитов нет. Биохимическое исследование крови: билирубин - 38,8 ммоль/л, АСТ - 75, АЛТ - 99, креатинин - 0,108 ммоль/л, глюкоза – 5,7 ммоль/л, холестерин – 5,0 ммоль/л, калий - 4,2 ммоль/л. Гемокультура: в одной из 3-х проб рост золотистого стафилококка.

1. Сформулируйте диагноз;

2. Составьте план обследования для уточнения диагноза;

3. Определите план лечения.

Эталон ответа:

1. Первичный стафилококковый инфекционный эндокардит, острое течение, с локализацией на трикуспидальном клапане Осложнение: недостаточность трикуспидального клапана. ХСН IIa, ФК 2.

2. ЭХО-КГ, биохимический анализ крови: К, Na, креатинин, глюкоза, коагулограмма (МНО, ПТИ, РФМК, АЧТВ, фибриноген), ревматоидный фактор, СРБ, прокальцитонин.

3. При выделении эпидермального и золотистого стафилококков, вызванным метициллинрезистентным штаммом золотистого стафилококка, в лечении используют (Флу)клоксациллин или оксациллин 12 г/день в/в в 4-6 введений, 4-6 недель.

Задание 75.

Больная Л. 48 лет работает преподавателем, обратилась в поликлинику с жалобами на боли в пястно-фаланговых, проксимальных межфаланговых суставах кистей, лучезапястных, плечевых, голеностопных суставах, в плюснефаланговых суставах стоп; слабость в кистях; утреннюю скованность до обеда; субфебрильную температуру по вечерам, общую слабость.

Из анамнеза. Считает себя больной около 3 месяцев, когда появились боли в суставах. За медицинской помощью не обращалась, лечилась нестероидными противовоспалительными мазями, без улучшения. В течение последнего месяца появились боли и припухание в суставах кистей, стоп, в лучезапястных и голеностопных суставах, утренняя скованность в течение дня, субфебрильная температура тела. Похудела за период болезни на 6 кг.

Общее состояние удовлетворительное. Кожные покровы чистые, цианоза, отеков нет. Периферические лимфоузлы не увеличены. Дыхание везикулярное, хрипов нет. ЧДД – 18 в минуту. Тоны сердца ясные, ритм правильный. ЧСС – 78 ударов в минуту. АД - 120/70 мм рт. ст. Живот мягкий, безболезненный. Печень у края реберной дуги.

Локальный статус: кисти правильные. II, III проксимальные межфаланговые суставы и II, III пястно-фаланговые суставы болезненные, припухшие. Болезненность в лучезапястных суставах, плечевых суставах. Хват кистей правой 80%, левой – 70%. Оценка самочувствия по визуально-аналоговой шкале (ВАШ) – 60 мм.

Общий анализ крови: эритроциты – $3,5 \times 10^{12}/л$, гемоглобин – 131 г/л, лейкоциты – $8,6 \times 10^9/л$, эозинофилы - 1%, палочкоядерные нейтрофилы - 8%, сегментоядерные нейтрофилы – 55%, лимфоциты – 30%, моноциты - 6%, СОЭ – 54 мм/ч.

Биохимические анализы крови: глюкоза – 3,2 ммоль/л, общий билирубин – 15 мкмоль/л, креатинин – 54 мкмоль/л; общий белок – 76 г/л, альбумины - 50%, глобулины: α_1 – 6%, α_2 – 14%, β – 12%, γ - 17%, СРБ – 17,2 мг, фибриноген – 5,8 г/л, мочевиная кислота - 0,24 ммоль/л (норма 0,16-0,4 ммоль/л).

Ревматоидный фактор: ИФА - 62 МЕ/мл (в норме до 15 МЕ/мл). Антитела к ДНК – отрицательные. АЦЦП >200 Ед/мл.

На рентгенографии кистей, стоп: суставные щели умеренно сужены на уровне проксимальных суставов кистей. Определяются единичные эрозии. Костная структура изменена за счет эпифизарного остеопороза на уровне пястно-фаланговых суставов, плюснефаланговых суставов, единичных кистевидных просветлений.

1. Предположите наиболее вероятный диагноз;

2. Обоснуйте поставленный диагноз;

3. Составьте и обоснуйте план дополнительного обследования пациента;

4. Препарат какой группы лекарственных средств Вы бы рекомендовали пациенту в составе комбинированной терапии. Обоснуйте свой выбор.

Эталон ответа:

1. Серопозитивный ревматоидный артрит, АЦЦП-положительный, ранняя стадия, высокой степени активности, эрозивный (2 рентгенологическая стадия), ФК-2.

2. Диагноз «ревматоидный артрит (РА)» установлен на основании жалоб больной на симметричные боли в суставах кистей, наличие утренней скованности; данных анамнеза (пациентка отмечает появление болевого и суставного синдромов 3 месяца назад);

установление степени РА основано на количестве болезненных и припухших суставов при осмотре, данных ВАШ и СОЭ, в дальнейшем степень активности заболевания требует уточнения по формуле DAS28. Стадия РА установлена на основании рентгенографии суставов кистей и стоп.

3. Пациенту рекомендовано: рентгенография грудной клетки (исключить поражение легких), УЗ-исследование суставов (синовит, теносиновит) или МРТ суставов (более чувствительный метод выявления синовита в дебюте ревматоидного артрита, чем стандартная рентгенография суставов).

4. Цитотоксические иммунодепрессанты и генно-инженерные препараты. Метотрексат (МТ) – препарат «первой линии» лечения РА с доказанной эффективностью и безопасностью. Назначается в комбинации с фолиевой кислотой в дозе 5 мг/неделю. У пациентов, впервые начавших лечение МТ, соотношение эффективность/безопасность/стоимость в пользу монотерапии МТ по сравнению с комбинированной терапией МТ и другими стандартными базисными противовоспалительными препаратами или монотерапией генно-инженерными препаратами.

КРИТЕРИИ оценивания компетенций и шкалы оценки

Оценка «неудовлетворительно» (не зачтено) или отсутствие сформированности компетенции	Оценка «удовлетворительно» (зачтено) или удовлетворительный (пороговый) уровень освоения компетенции	Оценка «хорошо» (зачтено) или достаточный уровень освоения компетенции	Оценка «отлично» (зачтено) или высокий уровень освоения компетенции
Неспособность обучающегося самостоятельно продемонстрировать знания при решении заданий, отсутствие самостоятельности в применении умений. Отсутствие подтверждения наличия сформированности компетенции свидетельствует об отрицательных результатах освоения учебной дисциплины	Обучающийся демонстрирует самостоятельность в применении знаний, умений и навыков к решению учебных заданий в полном соответствии с образцом, данным преподавателем, по заданиям, решение которых было показано преподавателем, следует считать, что компетенция сформирована на удовлетворительном уровне.	Обучающийся демонстрирует самостоятельное применение знаний, умений и навыков при решении заданий, аналогичных образцам, что подтверждает наличие сформированной компетенции на более высоком уровне. Наличие такой компетенции на достаточном уровне свидетельствует об устойчиво закрепленном практическом навыке	Обучающийся демонстрирует способность к полной самостоятельности в выборе способа решения нестандартных заданий в рамках дисциплины с использованием знаний, умений и навыков, полученных как в ходе освоения данной дисциплины, так и смежных дисциплин, следует считать компетенцию сформированной на высоком уровне.

Критерии оценивания тестового контроля:

процент правильных ответов	Отметки
91-100	отлично
81-90	хорошо
70-80	удовлетворительно
Менее 70	неудовлетворительно

При оценивании заданий с выбором нескольких правильных ответов допускается одна ошибка.

Критерии оценивания ситуационных задач:

Отметка	Дескрипторы			
	понимание проблемы	анализ ситуации	навыки решения ситуации	профессиональное мышление
отлично	полное понимание проблемы. Все требования, предъявляемые к заданию, выполнены	высокая способность анализировать ситуацию, делать выводы	высокая способность выбрать метод решения проблемы, уверенные навыки решения ситуации	высокий уровень профессионального мышления

хорошо	полное понимание проблемы. Все требования, предъявляемые к заданию, выполнены	способность анализировать ситуацию, делать выводы	способность выбрать метод решения проблемы уверенные навыки решения ситуации	достаточный уровень профессионального мышления. Допускается одна-две неточности в ответе
удовлетворительно	частичное понимание проблемы. Большинство требований, предъявляемых к заданию, выполнены	удовлетворительная способность анализировать ситуацию, делать выводы	удовлетворительные навыки решения ситуации, сложности с выбором метода решения задачи	достаточный уровень профессионального мышления. Допускается более двух неточностей в ответе либо ошибка в последовательности решения
неудовлетворительно	непонимание проблемы. Многие требования, предъявляемые к заданию, не выполнены. Нет ответа. Не было попытки решить задачу	низкая способность анализировать ситуацию	недостаточные навыки решения ситуации	отсутствует