

**ФЕДЕРАЛЬНОЕ ГОСУДАРСТВЕННОЕ БЮДЖЕТНОЕ ОБРАЗОВАТЕЛЬНОЕ  
УЧРЕЖДЕНИЕ ВЫСШЕГО ОБРАЗОВАНИЯ  
«РОСТОВСКИЙ ГОСУДАРСТВЕННЫЙ МЕДИЦИНСКИЙ УНИВЕРСИТЕТ»  
МИНИСТЕРСТВА ЗДРАВООХРАНЕНИЯ РОССИЙСКОЙ ФЕДЕРАЦИИ**

**ФАКУЛЬТЕТ *МЕДИКО-ПРОФИЛАКТИЧЕСКИЙ***

Оценочные материалы

по дисциплине «Пропедевтика внутренних болезней»

Специальность 32.05.01. Медико - профилактическое дело

Ростов-на-Дону

2023

## 1. Перечень компетенций, формируемых практикой

### *общепрофессиональных (ОПК):*

Код и наименование общепрофессиональной компетенции
<b>ОПК-5</b> - Способен оценивать морфофункциональные, физиологические состояния и патологические процессы в организме человека для решения профессиональных задач

## 2. Виды оценочных материалов в соответствии с формируемыми компетенциями

Наименование компетенции	Виды оценочных материалов	количество заданий на 1 компетенцию
<b>ОПК - 5</b>	<u>Задания закрытого типа:</u> Тестовые задания	25 с эталонами ответов
	<u>Задания открытого типа:</u> Задания на подбор правильного ответа; Ситуационные задачи	75 с эталонами ответов

### **ОПК - 5**

#### Задания закрытого типа:

*Задание 1. Инструкция: выберите один правильный ответ.*

При обследовании больного выявлено, что грудная клетка расширена, находится в положении как бы максимального вдоха, ребра распложены горизонтально, межреберные промежутки узкие, плечи высоко подняты. Чем можно объяснить выявленные изменения:

- А. Хроническим бронхитом;
- Б. Абсцессом легкого;
- В. Раком легкого;
- Г. Приступом бронхиальной астмы;
- Д. Бронхоэктазами.

*Эталон ответа:* Г. Приступом бронхиальной астмы.

*Задание 2. Инструкция: выберите один правильный ответ.*

Выберите признаки, характерные для эмфизематозной формы грудной клетки:

- А. Грудная клетка сужена;
- Б. Грудная клетка расширена;
- В. Ход ребер горизонтальный;
- Г. Ход ребер косой;
- Д. Межреберные промежутки выбухают.

*Эталон ответа:* Б. Грудная клетка расширена.

*Задание 3. Инструкция: выберите один правильный ответ.*

При обследовании больного выявлено: увеличение переднее – заднего размера грудной клетки за счет, выступающей вперед в виде кия грудины, реберные хрящи в месте перехода в кость утолщены. Какая патологическая форма грудной клетки у больного:

- А. Эмфизематозная;
- Б. Паралитическая;
- В. Рахитическая;
- Г. Воронкообразная;
- Д. Ладьевидная.

*Эталон ответа:* В. Рахитическая.

*Задание 4. Инструкция: выберите один правильный ответ.*

Врач скорой помощи определил, что у больного дыхание глубокое, редкое, с большими дыхательными движениями, сопровождающееся громким шумом. Какой тип нарушения дыхания у больного:

- А. Дыхание Куссмауля;
- Б. Дыхание Биота;
- В. Дыхание Чейн – Стокса;
- Г. Дыхание Грокко;
- Д. Смешанный тип дыхания.

*Эталон ответа:* А. Дыхание Куссмауля.

*Задание 5. Инструкция: выберите один правильный ответ.*

Усиление голосового дрожания, тимпанический перкуторный звук, бронхиальное, а иногда и амфорическое дыхание, обилие влажных хрипов на ограниченном участке, обильная гнойная мокрота «полным ртом» наблюдается при синдроме:

- А. Повышенной воздушности легких;
- Б. Уплотнения легочной ткани;
- В. Гидроторакса;
- Г. Пневмоторакса;
- Д. Полости в легком.

*Эталон ответа:* Д. Полости в легком.

*Задание 6. Инструкция: Выберите один правильный ответ.*

Ритм перепела, выслушиваемый в I точке аускультации характерен для:

- А. Недостаточности митрального клапана;
- Б. Миокардита;
- В. Стеноза митрального клапана;
- Г. Инфаркта миокарда;
- Д. Полной атрио-вентрикулярной блокады.

*Эталон ответа:* В. Стеноз митрального клапана.

*Задание 7. Инструкция: Выберите один правильный ответ.*

Одним из признаков крупноочагового инфаркта миокарда на ЭКГ является:

- А. Удлинение интервала Q-T;
- Б. Патологический зубец Q;
- В. Отрицательный зубец T;
- Г. Отсутствие зубца R;
- Д. Расширение и деформация комплекса QRS.

*Эталон ответа:* Б. Патологический зубец Q.

*Задание 8. Инструкция: Выберите один правильный ответ.*

К основным диагностическим критериям ОРЛ не относят:

- А. Полиартрит;
- Б. Кольцевидную эритему;
- В. Нодозную эритему;
- Г. Хорею Сиденгама;
- Д. Миокардит.

*Эталон ответа:* В. Нодозную эритему.

*Задание 9. Инструкция: Выберите один правильный ответ.*

К причинам, приводящим к появлению pulsus differens относят все, за исключением:

- А. Стеноз митрального клапана;
- Б. Опухоли средостенья;
- В. Увеличение лимфоузлов средостенья;
- Г. Загрудинный зоб;
- Д. Гипертоническая болезнь.

*Эталон ответа:* Д. Гипертоническая болезнь.

*Задание 10. Инструкция: Выберите один правильный ответ.*

К свойствам пульса, определяемым на лучевой артерии, относят все, за исключением:

- А. Наполнение;
- Б. Напряжение;
- В. Дефицит;
- Г. Сила;
- Д. Ритмичность.

*Эталон ответа:* Г. Сила.

*Задание 11. Инструкция: Выберите один правильный ответ.*

Какой из перечисленных симптомов относится к синдрому диспепсии:

- А. Тошнота;
- Б. Рвота;
- В. Изжога;
- Г. Отрыжка;
- Д. Все перечисленное.

*Эталон ответа:* Д. Все перечисленное.

*Задание 12. Инструкция: Выберите один правильный ответ.*

Хроническое течение болей в животе имеет длительность:

- А. Более 3 недель;
- Б. Более 3 месяцев;
- В. Более 3 лет;
- Г. Более 3 дней;
- Д. Нет правильного ответа.

*Эталон ответа:* Б. Более 3 месяцев.

*Задание 13. Инструкция: Выберите один правильный ответ.*

При проведении пальпации живота ее следует начинать:

- А. С болезненного участка;
- Б. С участка, симметричного болезненному;
- В. С безболезненного участка;
- Г. С эпигастральной области;
- Д. С наиболее удобного для пальпации участка.

*Эталон ответа:* В. С безболезненного участка.

*Задание 14. Инструкция: Выберите один правильный ответ.*

При глубокой пальпации живота кожная складка формируется:

- А. Параллельно оси пальпируемого органа;
- Б. Перпендикулярно оси пальпируемого органа;
- В. Под углом в 45° к оси пальпируемого органа;
- Г. В зависимости от положения больного;
- Д. В зависимости от положения врача.

*Эталон ответа:* Б. Перпендикулярно оси пальпируемого органа.

*Задание 15. Инструкция: Выберите один правильный ответ.*

Какие данные при аускультации живота будут свидетельствовать о разлитом перитоните:

- А. Нормальная перистальтика кишечника;
- Б. Резко усиленная (бурная) перистальтика кишечника;
- В. Ослабление перистальтики кишечника;
- Г. Отсутствие перистальтики кишечника («гробовая тишина»);
- Д. Сосудистые шумы.

*Эталон ответа:* Г. Отсутствие перистальтики кишечника («гробовая тишина»).

*Задание 16. Инструкция: выберите один правильный ответ.*

Нефротический синдром включает в себя следующие симптомы:

1. Отеки;
2. Гематурия;
3. Протеинурия;
4. Лейкоцитурия;
5. Гипопротеинемия.

*Варианты ответов:*

- А. Верно 2, 3, 4;
- Б. Верно 1, 2;
- В. Верно 1, 2, 4;
- Г. Верно 1, 3, 5;
- Д. Верно 1, 2, 3, 4.

*Эталон ответа:* Г. Верно 1, 3, 5.

*Задание 17. Инструкция: выберите один правильный ответ.*

Нефритический синдром включает в себя следующие симптомы:

1. Общие отеки;
2. Пастозность и отеки преимущественно на лице;
3. Гипертензия;
4. Мочевой синдром;
5. Гипопротеинемия.

*Варианты ответов:*

- А. Верно 2, 3, 4;
- Б. Верно 1, 2;
- В. Верно 1, 2, 4;
- Г. Верно 2, 3, 4;
- Д. Верно 1, 2, 3, 4.

*Эталон ответа:* Г. Верно 2, 3, 4.

*Задание 18. Инструкция: выберите один правильный ответ.*

Синдром уремии возникает тогда, когда утрачивается более:

- А. 10% почечной паренхимы;
- Б. 2 % почечной паренхимы;
- В. 50% почечной паренхимы;
- Г. 75% почечной паренхимы;
- Д. 90% почечной паренхимы.

*Эталон ответа:* Г. 75% почечной паренхимы.

*Задание 19. Инструкция: выберите один правильный ответ.*

Моча цвета «мясных помоев» характерна для:

- А. Острого пиелонефрита;
- Б. Острого гломерулонефрита;
- В. Амилоидоза почек;
- Г. Нефротического синдрома;
- Д. Инфекции мочевых путей.

*Эталон ответа:* Б. Острого гломерулонефрита.

*Задание 20. Инструкция: выберите один правильный ответ.*

Наличие у больной острой односторонней боли в поясничной области с иррадиацией в паховую область после тряской езды или чрезмерной физической нагрузки характерно для:

- А. Паранефрита;
- Б. Острого пиелонефрита;
- В. Острого гломерулонефрита;
- Г. Мочекаменной болезни;
- Д. Хронического гломерулонефрита.

*Эталон ответа:* Г. Мочекаменной болезни.

*Задание 21. Инструкция: выберите один правильный ответ.*

Термин «анемия» обозначает:

- А. Уменьшение общего объема крови;
- Б. Уменьшение объема циркулирующей крови;
- В. Уменьшение концентрации эритроцитов в крови;
- Г. Уменьшение концентрации гемоглобина в крови;
- Д. Снижение общего количества эритроцитов и/или содержание гемоглобина в единице объема крови.

*Эталон ответа:* Д. Снижение общего количества эритроцитов и/или содержание гемоглобина в единице объема крови.

*Задание 22. Инструкция: выберите один правильный ответ.*

Для железодефицитной анемии характерен признак:

- А. Желтуха;
- Б. Гепатоспленомегалия;
- В. Койлонихии;
- Г. Аэрофагия;
- Д. Онемение конечностей.

*Эталон ответа:* В. Койлонихии.

*Задание 23. Инструкция: выберите один правильный ответ.*

При каком виде анемии наблюдается повышение цветового показателя более 1,05:

- А. Апластическая анемия;
- Б. Гемолитическая анемия;
- В. Нормохромная анемия;



- Г. В 12-дефицитная анемия;
- Д. Железодефицитная анемия.

*Эталон ответа:* Г. В 12-дефицитная анемия.

*Задание 24. Инструкция: выберите один правильный ответ.*

«Лейкемический провал» — это:

- А. Отсутствие миелобластов при наличии всех других миелоидных форм;
- Б. Отсутствие полиморфноядерных гранулоцитов при наличии их предшественников;
- В. Отсутствие промиелоцитов, миелоцитов, метамиелоцитов при наличии миелобластов и полиморфноядерных гранулоцитов;
- Г. Отсутствие моноцитов при наличии всех генераций гранулоцитов;
- Д. Значительное уменьшение или полное отсутствие нейтрофильных лейкоцитов.

*Эталон ответа:* В. Отсутствие промиелоцитов, миелоцитов, метамиелоцитов при наличии миелобластов и полиморфноядерных гранулоцитов.

*Задание 25. Инструкция: выберите один правильный ответ.*

Диагноз лейкоза очевиден при наличии:

- А. Анемия;
- Б. Язвенно-некротические поражения;
- В. Увеличение лимфоузлов;
- Г. Бластемия в периферической крови;
- Д. Геморрагии.

*Эталон ответа:* Г. Бластемия в периферической крови.

#### Задания открытого типа:

*Задание 1. Инструкция: впишите правильный ответ.*

При осмотре врач выставляет диагноз \_\_\_\_\_ при обнаружении искривления позвоночника в сторону и кзади:

*Эталон ответа:* Кифосколиоз.

*Задание 2. Инструкция: впишите правильный ответ.*

Максимальная ширина полей Кренинга в норме достигает \_\_\_\_ сантиметров:

*Эталон ответа:* Восьми.

*Задание 3. Инструкция: впишите правильный ответ.*

При осмотре выявлено увеличение щитовидной железы и превышение её размеров при пальпации больше, чем размер дистальной фаланги пальца обследуемого пациента. Врач определил \_\_\_\_ степень зоба:

*Эталон ответа:* Вторую.

*Задание 4. Инструкция: впишите правильный ответ.*

При бронхоспазме над всей поверхностью легких выслушиваются свистящие \_\_\_\_\_ хрипы:

*Эталон ответа:* Сухие.

*Задание 5. Инструкция: впишите правильный ответ.*

В норме при расправлении эластичных стенок альвеол над поверхностью легких выслушивается \_\_\_\_\_ дыхание:

*Эталон ответа:* Везикулярное.

*Задание 6. Инструкция: впишите правильный ответ.*

В норме в яремной вырезке при завихрении воздуха над и под голосовыми связками выслушивается \_\_\_\_\_ дыхание:

*Эталон ответа:* Бронхиальное.

*Задание 7. Инструкция: впишите правильный ответ.*

При крупозной пневмонии в стадии прилива (пропитывание стенок альвеол экссудатом) над очагом поражение может выслушиваться \_\_\_\_\_:

*Эталон ответа:* Крепитация.

*Задание 8. Инструкция: впишите правильный ответ.*

При экссудативном плеврите со скоплением жидкости в полости плевры при перкуссии появляется \_\_\_\_\_ звук:

*Эталон ответа:* Тупой.

*Задание 9. Инструкция: впишите правильный ответ.*

При бронхиальной астме с повышением воздушности ткани легкого при перкуссии определяется \_\_\_\_\_ звук:

*Эталон ответа:* Коробочный.

*Задание 10. Инструкция: впишите правильный ответ.*

Над полостью в легком с гладкими стенками и диаметром более 3 сантиметров, расположенной близко к поверхности грудной клетки у больного туберкулезом при перкуссии можно определить \_\_\_\_\_ звук:

*Эталон ответа:* Тимпанический.

*Задание 11. Инструкция: впишите правильный ответ.*

При перкуссии грудной клетки во 2 фазу у больного с абсцессом легких при неполном его опорожнении над зоной поражения можно выявить \_\_\_\_\_ звук:

*Эталон ответа:* Притупленно – тимпанический.

*Задание 12. Инструкция: впишите правильный ответ.*

Треугольник Раухфуса-Грокко при скоплении жидкости в плевральной полости представляет собой зону, соответствующую: \_\_\_\_\_

*Эталон ответа:* Смещению органов средостения на здоровую сторону.

*Задание 13. Инструкция: впишите правильный ответ.*

Рентгенологическая картина при эмфиземе легких соответствует \_\_\_\_\_ воздушности легочных полей:

*Эталон ответа:* Повышению.

*Задание 14. Инструкция: впишите правильный ответ.*

Пробки Дитриха состоят из \_\_\_\_\_ кусочков ткани легкого:

*Эталон ответа:* Некротизированных.

*Задание 15. Инструкция: впишите правильный ответ.*

Механическое препятствие в верхних дыхательных путях вызывает \_\_\_\_\_ одышку:

*Эталон ответа:* Инспираторную.

*Задание 16. Инструкция: впишите правильный ответ.*

Эффективность приема нитроглицерина при стабильной стенокардии: \_\_\_\_\_

*Эталон ответа:* Исчезновение боли через 1-3 мин.

*Задание 17. Инструкция: впишите правильный ответ.*

Диастолическое «кошачье мурлыканье» на верхушке сердца - признак: \_\_\_\_\_

*Эталон ответа:* Стеноза митрального клапана.

*Задание 18. Инструкция: впишите правильный ответ.*

Появление отрицательного верхушечного толчка является симптомом: \_\_\_\_\_

*Эталон ответа:* Слипчивого перикардита.

*Задание 19. Инструкция: впишите правильный ответ.*

Левый контур сердца во фронтальной проекции представлен: \_\_\_\_\_

*Эталон ответа:* Нисходящей частью дуги аорты, легочным стволом, ушком левого предсердия, левым желудочком.

*Задание 20. Инструкция: впишите правильный ответ.*

Основными критериями стабильной стенокардии являются: \_\_\_\_\_

*Эталон ответа:* Приступы загрудинных болей сжимающего или давящего характера, провоцирующихся физической нагрузкой и купирующихся приемом нитроглицерина в течение 1-3 минут.

*Задание 21. Инструкция: впишите правильный ответ.*

Главный диагностический признак стабильной стенокардии: \_\_\_\_\_

*Эталон ответа:* Стереотип возникновения и течения болевого синдрома.

*Задание 22. Инструкция: впишите правильный ответ.*

Сердечная недостаточность — это: \_\_\_\_\_

*Эталон ответа:* Неспособность сердца обеспечить перфузию органов и тканей, необходимую для нормального функционирования как в покое, так и при физических нагрузках, без участия дополнительных компенсаторных механизмов.

*Задание 23. Инструкция: впишите правильный ответ.*

ЭКГ-признаки мелкоочагового инфаркта миокарда, следующие: \_\_\_\_\_

*Эталон ответа:* депрессия сегмента S –T, появление отрицательного или двуфазного зубца T в динамике, комплекс QRS не изменяется (сохранение изменений не менее 2 недель).

*Задание 24. Инструкция: впишите правильный ответ.*

Признаки полиартрита при ОРЛ, следующие: \_\_\_\_\_

*Эталон ответа:* Острое начало, поражение крупных суставов, симметричность поражения суставов, мигрирующий характер болей, отсутствие органических изменений суставов, быстрый ответ на этиологическое лечение (антибактериальную терапию).

*Задание 25. Инструкция: впишите правильный ответ.*

К клиническим вариантам инфаркта миокарда относят: \_\_\_\_\_

*Эталон ответа:* Ангинозный, абдоминальный, астматический, аритмический, цереброваскулярный, периферический, асимптомный, комбинированный.

*Задание 26. Инструкция: впишите правильный ответ.*

Ведущим механизмом отеков при нефротическом синдроме является \_\_\_\_\_ онкотического давления плазмы крови:

*Эталон ответа:* Уменьшение.

*Задание 27. Инструкция: впишите правильный ответ.*

Для хронической почечной недостаточности не характерна \_\_\_\_\_:

*Эталон ответа:* Гиперстенурия.

*Задание 28. Инструкция: впишите правильный ответ.*

В норме суточный диурез составляет \_\_\_\_\_ % от объема выпитой жидкости:

*Эталон ответа:* 65-75%.

*Задание 29. Инструкция: впишите правильный ответ.*

\_\_\_\_\_ скорости клубочковой фильтрации является достоверным признаком хронической болезни почек:

*Эталон ответа:* Снижение.

*Задание 30. Инструкция: впишите правильный ответ.*

\_\_\_\_\_ — это невозможность опорожнить мочевой пузырь (задержка мочи):

*Эталон ответа:* Ишурия.

*Задание 31. Инструкция: впишите правильный ответ.*

При \_\_\_\_\_ — лейкозе у больного имеются анемия, тромбоцитопения, бластоз в периферической крови:

*Эталон ответа:* Остром.

*Задание 32. Инструкция: впишите правильный ответ.*

Для В12-дефицитной анемии характер \_\_\_\_\_ тип кроветворения:

*Эталон ответа:* Мегалобластический.

*Задание 33. Инструкция: впишите правильный ответ.*

Анизоцитоз — это изменение \_\_\_\_\_ эритроцита:

*Эталон ответа:* Диаметра.

*Задание 34. Инструкция: впишите правильный ответ.*

Геморрагический синдром в виде петехий и экхимозов характерен для \_\_\_\_\_:

*Эталон ответа:* Тромбоцитопении.

*Задание 35. Инструкция: впишите правильный ответ.*

Гипорегенераторный характер анемии указывает на \_\_\_\_\_ кроветворения:

*Эталон ответа:* Аплазию.

*Задание 36. Инструкция: Дайте ответы на вопросы.*

Задача. У пациента К. 36 – ти лет лихорадка до  $38,5\text{ C}^0$ , кашель с ржавой мокротой, боли в правой половине грудной клетки. При осмотре отставание правой половины грудной клетки в акте дыхания, перкуторно притупление в нижних отделах легких по паравертебральной и лопаточной линии от 7 ребра, аускультативно – крепитация.

*Вопросы к задаче:*

1. Какие данные указывают на синдром долевого уплотнения легочной ткани.
2. С чем связано появление «ржавого» цвета мокроты у пациента.

*Эталон ответа:*

1. Данные: отставание правой половины грудной клетки в акте дыхания, притупление перкуторного звука, наличие крепитации указывают на синдром долевого уплотнения легочной ткани.
2. Цвет мокроты обусловлен появлением гемосидерина в мокроте в стадию красного опеченения при крупозной пневмонии.

*Задание 37. Инструкция: Дайте ответы на вопросы.*

Задача. У пациентки А. 45-ти лет с жалобами на приступы удушья в период цветения тополей при осмотре выявлена бочкообразная форма грудной клетки, перкуторно коробочный звук над всей поверхностью легких, поля Кренига до 8 см, опущение границ легких на 1 см по всем линиям. Аускультативно – сухие, свистящие хрипы над всей поверхностью легких.

*Вопросы к задаче:*

1. На какое заболевание указывают жалобы и данные физикального обследования.
2. Укажите ведущий метод диагностики для синдрома бронхиальной обструкции при бронхиальной астме.

*Эталон ответа:*

1. Жалобы (приступы удушья), данные физикального обследования (бочкообразная форма грудной клетки, коробочный перкуторный звук, опущение с 2-х сторон границ легких, расширение полей Кренига, сухие и свистящие хрипы) указывают на наличие бронхиальной астмы.
2. Ведущий метод диагностики – спирометрия (для подтверждения гипотезы об ограничении воздушного потока имеет значение снижение ОФВ<sub>1</sub>, и соотношения ОФВ<sub>1</sub>/ФЖЗЛ менее 80%).

*Задание 38. Инструкция: Дайте ответы на вопросы.*

Задача. У пациента С. 62–х лет с жалобами на сухость во рту, полиурию до 3–х литров в сутки, проведен глюкозотолерантный тест, где сахар крови определяют натощак и через 2 часа после нагрузки глюкозой.

*Вопросы к задаче:*

1. На какое заболевание указывают жалобы пациента.
2. Какой уровень глюкозы будет свидетельствовать о подтверждении диагноза.

*Эталон ответа:*

1. Жалобы пациента на сухость во рту, полиурию до 3–х литров могут указывать на сахарный диабет.
2. По результатам глюкозотолерантного теста уровень глюкозы более 11 ммоль/л подтверждает диагноз сахарный диабет.

*Задание 39. Инструкция: Дайте ответы на вопросы.*

Задача. У пациента после травмы грудной клетки жалобы на одышку. При осмотре выбухание межреберных промежутков справа и отставание данной половины грудной

клетки при дыхании. Перкуторно до уровня 3 ребра тимпанический звук. Аускультативно отсутствие везикулярного дыхания справа и дыхательных шумов.

*Вопросы к задаче:*

1. На какой пульмонологический синдром указывают данные физикального исследования.
2. Какое дополнительное исследование необходимо для подтверждения данных физикального исследования и установления окончательного диагноза.

*Эталон ответа:*

1. Выявление при осмотре - выбухание межреберных промежутков справа и отставание данной половины грудной клетки при дыхании, тимпанический звук при перкуссии и отсутствие дыхательных шумов –признаки синдрома пневмоторакса.
2. Для подтверждения диагноза необходимо рентгенологическое исследование органов грудной клетки (отсутствие сосудов в периферических отделах лёгкого на стороне поражения; спадение лёгкого; смещение средостения, изменение положения диафрагмы).

*Задание 40. Инструкция: Дайте ответы на вопросы.*

Задача. У пациентки Н., 28 лет приступы одышки с затрудненным выдохом во время работы в парикмахерской при распылении лака для волос. Из анамнеза: с детства диатез, поллиноз. Не курит. Объективно: Перкуторно над легкими ясный легочной звук. Границы в легких в пределах нормы. При аускультации –везикулярное дыхание, хрипов нет.

*Вопросы к задаче:*

1. На какой пульмонологический синдром указывают жалобы пациентки.
2. Укажите возможные причины возникновения приступов и необходимые методы диагностики для подтверждения этого.

*Эталон ответа:*

1. Согласно жалобам, выделен синдром бронхиальной обструкции (бронхоспазм, гиперсекреция слизи и воспалительный отек слизистой бронхов).
2. Причиной возникновения приступов предположительно является контакт с аллергенами окружающей среды (тополиный пух, профессиональные аллергены – аэрозоли (лаки и краски в парикмахерской)). Для подтверждения диагноза нужно провести аллергопробы (скарификационные внутрикожные тесты с возможными аллергенами).

*Задание 41. Инструкция: Дайте ответы на вопросы.*



Задача. Пациент Н., 42 года предъявляет жалобы на: одышку с затруднённым выдохом при ходьбе по ровной местности, кашель в утренние часы после подъема с кровати, периодическое выделение слизистой мокроты. Из анамнеза: курит с 16 лет по 20–30 сигарет в день. Сердечно–сосудистые заболевания отрицает. Объективно: Перкуторно над легкими ясный легочной звук. При осмотре выявлено утолщение концевых фаланг пальцев кистей и уплощение ногтевой пластины. ЧДД 22 в минуту. В легких жёсткое дыхание, сухие хрипы высокого и низкого тембра.

*Вопросы к задаче:*

1. Какие жалобы указывают на синдром бронхиальной обструкции.
2. Укажите ведущий метод диагностики и данные, необходимые для подтверждения гипотезы о природе заболевания.

*Эталон ответа:*

1. Жалобы связаны с частично необратимым ограничением воздушного потока – одышка с затрудненным выдохом.
2. Ведущий метод диагностики – спирометрия (для подтверждения гипотезы об ограничении воздушного потока имеет значение снижение ОФВ<sub>1</sub>, и соотношения ОФВ<sub>1</sub>/ФЖЗЛ менее 70%).

*Задание 42. Инструкция: Дайте ответы на вопросы.*

Задача. У пациента Н., 32-х через 2 недели после перенесенного острого респираторного заболевания боли в правой половине грудной клетки, усиливающиеся при дыхании, кашле и уменьшающиеся в положении на больном боку, слабость, сухой кашель и повышение температуры до 37,8 °С. Объективно: отставание правой половины грудной клетки в акте дыхания. ЧДД 24 в минуту. В нижних отделах легких справа выявляется шум, который выслушивается на вдохе и на выдохе, не меняет локализацию при покашливании и сохраняется при пробе с имитацией дыхания (при задержке дыхания движения передней брюшной стенки вызывают смещение листков висцеральной плевры).

*Вопросы к задаче:*

1. Укажите причину болей в правой половине грудной клетки.
2. Укажите объективные данные, которые подтверждают предположение о причине наличия болевого синдрома у пациента.

*Эталон ответа:*

1. Причиной жалоб болей в правой половине грудной может быть поражение плевры.
2. Поражение плевры, подтверждает наличие шума (шум трения плевры), который выслушивается на вдохе и на выдохе и сохраняется при пробе с имитацией дыхания.

*Задание 43. Инструкция: Дайте ответы на вопросы.*

Задача. Через 2 недели после поездки на море у пациентки Н., 32-х лет появились жалобы на: сердцебиения при нагрузке и в состоянии покоя, раздражительность, снижение массы тела (на 3 кг за последние 2-3 месяца) на фоне хорошего аппетита и повышение температуры тела до 37,5 °С. При физикальном обследовании выявлены следующие отклонения от нормы: пульс 115 в минуту, ритмичный, ЧСС 115 в минуту. АД 145/80 мм.рт.ст. Щитовидная железа при осмотре и пальпации увеличена в размере, смещается, безболезненна, эластической консистенции, подвижна при глотании. Отмечается симптом Мари (мелкий тремор рук).

*Вопросы к задаче:*

1. Укажите возможную причину появления жалоб у пациентки.
2. Укажите ведущий метод диагностики.

*Эталон ответа:*

1. Возможной причиной жалоб у пациентки является диффузный токсический зоб.
2. Ведущим методом диагностики является гормональное обследование с определением гормонов щитовидной железы (ТТГ–тиреотропного, тироксина–Т<sub>4</sub>, трийодтиронина–Т<sub>3</sub>).

*Задание 44. Инструкция: Дайте ответы на вопросы.*

Задача. Пациентка Н., 62-х с жалобами на слабость, снижение работоспособности, зябкость, сонливость, снижение памяти, снижение температуры тела до 35,5 °С в течение 2-х месяцев при физикальном исследовании: пульс 50 в минуту, ЧСС 50 в минуту. АД 110/70 мм.рт.ст. Щитовидная железа при осмотре и пальпации увеличена в размере, смещается, безболезненна, плотно – эластичной консистенции, подвижна при глотании. Симптом Мари (мелкий тремор рук) отрицательный. Отпечатки зубов на языке, сухость кожи локтей.

*Вопросы к задаче:*

1. Укажите возможную причину появления жалоб у пациентки.
2. Укажите ведущий метод диагностики.

*Эталон ответа:*

1. Возможной причиной жалоб у пациентки является гипотиреоз.
2. Ведущим методом диагностики является гормональное обследование с определением гормонов щитовидной железы (ТТГ–тиреотропного, тироксина – Т<sub>4</sub>, трийодтиронина –Т<sub>3</sub>).

*Задание 45. Инструкция: Дайте ответы на вопросы.*

Задача. При наличии жалоб у пациентки Н., 62-х лет на: слабость, сухость во рту, постоянную жажду (полидипсия), учащенное и обильное мочеиспускание (полиурия) выявлено ожирение алиментарно – конституциональное 1 степени (ИМТ 32 кг/м<sup>2</sup>), снижение тургора кожи, запаха ацетона изо рта нет.

*Вопросы к задаче:*

1. Укажите возможную причину появления жалоб у пациентки.
2. Укажите ведущий метод диагностики.

*Эталон ответа:*

1. Возможной причиной жалоб у пациентки является сахарный диабет.
2. Ведущим методом диагностики является определение глюкозы крови, в частности перорального глюкозотолерантного теста, где сахар крови определяют натощак и через 2 часа после нагрузки глюкозой. Появление сахара крови более 11 ммоль/л – признак сахарного диабета.

*Задание 46. Инструкция: Дайте ответы на вопросы.*

Задача. Больной В., 58 лет, инженер, был доставлен в приемное отделение больницы с жалобами на частое беспорядочное сердцебиение, сопровождавшееся одышкой при незначительной физической нагрузке, слабостью, неприятными ощущениями в области сердца, возникшее 2 часа назад во время работы на дачном участке. Анамнез: ощущение сердцебиения, чаще во время нагрузки, отмечает в течение последнего года. Данные эпизоды были кратковременными и проходили самостоятельно в состоянии покоя. При анализе амбулаторной карты за последние 2 года отмечено неоднократно повышенное содержание холестерина (7,6 ммоль/л - преобладают липопротеиды низкой плотности). Объективно: состояние средней степени тяжести, гиперстенический тип сложения. В легких дыхание везикулярное, хрипов нет, ЧДД 19 в минуту. Левая граница сердца – в V м/р, по срединно-ключичной линии. АД - 150/100 мм рт. ст. Пульс на лучевых артериях - частый, аритмичный, частота - 102 в 1 минуту. Дефицит пульса 10 в 1 мин. Тоны сердца на верхушке имеют непостоянную звучность, аритмичны, ЧСС - 112 в 1 минуту. Живот мягкий, безболезненный. Печень не увеличена.

*Вопросы к задаче:*

1. Поставьте предварительный диагноз.
2. План дообследования больного.

*Эталон ответа:*

1. ИБС: нарушение ритма по типу пароксизмальной мерцательной аритмии (тахисистолическая форма).
2. План дообследования: ЭКГ,суточноеЭКГ-мониторирование по Холтеру, ОАК, ОАМ, глюкоза крови, липидограмма, коагулограмма, УЗИ сердца, консультация окулиста, консультация эндокринолога.

*Задание 47. Инструкция: Дайте ответы на вопросы.*

Задача. Больной Д., 55 лет, учитель в средней школе, обратился на прием к кардиологу с жалобами на ощущение перебоев в области сердца. Анамнез: подобные ощущения отмечает около года, однако, в течение последнего месяца перебои участились, нередко сопровождаются слабостью и даже головокружением. Появление перебоев чаще связывает с физическими нагрузками. Также отмечает периодические приступы сжимающих болей за грудиной во время быстрой ходьбы, проходящие в состоянии покоя. Объективно: общее состояние удовлетворительное, кожные покровы обычной окраски и влажности. В легких дыхание везикулярное, хрипов нет. АД - 140/95 мм рт. ст. Пульс - 74 в 1 мин., аритмичный. Границы сердца не изменены. Тоны сердца приглушены, аритмичны - на фоне регулярного ритма периодически определяется внеочередное сокращение или более длительный промежуток между сердечными сокращениями, ЧСС - 76 в 1 минуту. Живот мягкий, безболезненный. Печень не увеличена. Лабораторные данные и инструментальные методы исследования:

1. Анализ крови общий - Нв - 144 г/л, л -  $6,0 \times 10^9$ /л, СОЭ -4 мм/час.
2. АСТ - 5 ед/л, АЛТ - 4 ед/л, СРБ - 0, ПТИ - 102%, свертываемость- - 8 мин., холестерин - 7,8 ммоль/л (преобладают липопротеиды низкой плотности).
3. Анализ крови на сахар - глюкоза крови - 4,5 ммоль/л.
4. Общий анализ мочи - уд. вес - 1020, белка нет, сахара нет, п -1-2 в п/зр.
5. ЭКГ-политопная экстрасистолия

*Вопросы к задаче:*

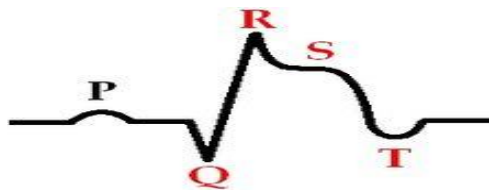
1. Поставьте предварительный диагноз.
2. План дообследования.

*Эталон ответа:*

1. ИБС: нарушение ритма по типу экстрасистолии (вероятно, желудочковой).
2. План дообследования: суточное мониторирование по Холтеру, ЭХО-КС, велоэргометрия (тредмил-тест), консультация офтальмолога.

*Задание 48. Инструкция: Дайте ответы на вопросы.*

Задача. У пациента С. 52 лет, находящегося на лечении в кардиологическом отделении с диагнозом - ИБС: крупноочаговый инфаркт миокарда передней стенки левого желудочка с патологическим зубцом Q, при аускультации сердца выявляется ослабление I тона.



*Вопросы к задаче:*

1. В какие фазы сердечного цикла формируется I тон сердца, какие компоненты I тона.
2. Какой компонент I тона ослаблен и почему.
3. Каковы признаки патологического зубца Q, клиническая интерпретация.

*Эталон ответа:*

1. I тон сердца формируется в фазу изоволюметрического сокращения желудочков (мышечный и клапанный компоненты) и в фазу изгнания (сосудистый компонент).
2. Ослаблен мышечный компонент I тона из-за того, что произошел некроз обширного участка миокарда и сократительная способность миокарда значительно снижена.
3. Патологический зубец Q по амплитуде  $> \frac{1}{4}$  соответствующего ему зубца R. Это подразумевает некроз  $> 50\%$  толщины миокарда, т.е. крупноочаговый инфаркт миокарда.

*Задание 49. Инструкция: Дайте ответы на вопросы.*

*Задача.* Пациентка Р., 45 лет поступила в стационар с жалобами на боли в мелких суставах кистей рук, преимущественно 2-3 пястно-фаланговых, дистальных межфаланговых, лучезапястных, тугоподвижность в вышеперечисленных суставах, а также утреннюю скованность до 12.00 час. Из анамнеза заболевания: больной себя считает в течение последних 2 месяцев, когда постепенно стали нарастать вышеперечисленные симптомы. Объективно: Признаки воспаления вышеперечисленных суставов, незначительная ульнарная девиация кистей рук, ослабление симптома «захвата». На разгибательной поверхности предплечий пропальпированы плотные эластичные, подкожные безболезненные образования, диаметром 2 см. При обследовании в общем анализе крови ускорение СОЭ до 35 мм/ч, в биохимическом - СРБ ++, наличие ревматоидного фактора.

*Вопросы к задаче:*

1. Предположительный диагноз.

2. Какие диагностические критерии присутствуют у этой пациентки.

*Эталон ответа:*

1. Ревматоидный артрит, быстро прогрессирующее течение, серопозитивный, средней степени активности, НФС 2 ст.
2. Симметричное поражение мелких суставов кистей рук (пястно-фаланговых, проксимальных межфаланговых), утренняя скованность, наличие ревматоидного фактора, ревматоидные узелки.

*Задание 50. Инструкция: Дайте ответы на вопросы.*

Задача. Больной Ч., 61 г., художник, обратился с жалобами на боли приступообразного характера за грудиной и в левой половине грудной клетки, иррадиирующие в руки, возникающие при физических нагрузках, проходящие в покое в течение 3-4 минут. Нитраты не принимал. Анамнез: с детства состоял на учете у ревматолога с диагнозом ревматизм с митральным пороком сердца. Боли в сердце стали беспокоить 2 года назад при физических нагрузках. Объективно: Состояние удовлетворительное. Кожные и слизистые покровы нормальной окраски. В легких дыхание везикулярное. Границы относительной тупости сердца расширены влево на 1,5см. Тоны сердца приглушены, ритмичны. ЧСС - 76 в минуту. АД 105/60 мм.рт.ст. Дополнительные исследования: ЭКГ в покое – ритм синусовый с ЧСС 70 в минуту. Ишемических знаков нет. Клинический анализ крови и мочи без патологии. Холестерин крови 5,79 ммоль/л. На ЭхоКГ: гипертрофии миокарда не выявлено, сократительная функция в норме (ФВ – 60 %), недостаточность митрального клапана 1 ст.

*Вопросы к задаче:*

1. Поставьте предварительный диагноз
2. Составьте план дообследования с целью верификации диагноза.

*Эталон ответа:*

1. Предварительный диагноз: ИБС, стенокардия напряжения 2-3 ФК.
2. Необходимые исследования: Велоэргометрия или тредмил-тест, холтер - ЭКГ, липидограмма, глюкоза крови. При необходимости коронарография.

Комментарий: по данным клинической картины имеет место скрытая коронарная недостаточность, верифицировать которую можно дозированной физической нагрузкой на ЭКГ с помощью велоэргометрии, тредмил-теста или холтер -ЭКГ, что позволит выявить ишемические знаки, которые не выявляются в покое. Липидограмма и определение глюкозы позволят уточнить выраженность атеросклероза и исключить отягощенность ИБС сахарным диабетом. При тяжелой стенокардии 3-4ФК, особенно при

неэффективности проводимой терапии, выполнение коронарографии и эндоваскулярное хирургическое лечение.

*Задание 51. Инструкция: Дайте ответы на вопросы.*

Задача. Мужчина 50 лет обратился с жалобами на постоянные боли в эпигастрии, усиливающиеся после приема пищи, тошноту, вздутие живота, похудание на 5 кг. Боли в эпигастрии беспокоят в течение 3 месяцев, резко усиливаются после еды, что послужило причиной отказа от приема пищи на высоте боли и прогрессирующего похудания. Дополнительно установлено, что в течение 12 лет принимает алкоголь практически ежедневно в количестве 200 - 250 мл крепких спиртных напитков, выкуривает 1 - 2 пачки сигарет в сутки.

*Вопросы к задаче:*

1. Каков предварительный диагноз.
2. С какими заболеваниями следует проводить дифференциальный диагноз.
3. Какие исследования необходимо провести для уточнения диагноза.

*Эталон ответа:*

1. Хронический панкреатит.
2. Алкогольная болезнь печени. Язвенная болезнь желудка и рак желудка.
3. Амилаза крови и мочи, липаза, общий анализ крови (число лейкоцитов), УЗИ ОБП, ЭГДС, внешнесекреторная функция ПЖ (копрограмма, эластаза I в кале).

*Задание 52. Инструкция: Дайте ответы на вопросы.*

Задача. Женщина 30 лет обратилась в поликлинику по месту жительства к гастроэнтерологу с жалобами на тянущую боль и тяжесть в правом подреберье и эпигастральной области, возникающие преимущественно после еды, тошноту, горечь во рту. Указанные жалобы впервые появились в последнем триместре беременности и беспокоят на протяжении 10 мес. Соблюдение диеты (исключение жирных, жареных и острых блюд) существенного облегчения не приносило. Объективно: пальпаторная чувствительность в области правого подреберья, слабо положительный симптом Ортнера.

*Вопросы к задаче:*

1. Предварительный диагноз и с какими заболеваниями следует проводить дифференциальный диагноз.
2. Какие исследования необходимо провести для уточнения диагноза.

*Эталон ответа:*

1. Билиарная дисфункция; дифференциальная диагностика хронический бескаменный холецистит, ЖКБ, функциональная диспепсия.
2. Клинический, биохимический анализы крови: билирубин, фракции, АСТ, АЛТ, ГГТП, щелочная фосфатаза, клинический анализ мочи, УЗИ органов брюшной полости (зона интереса – желчный пузырь), ЭГДС с осмотром большого дуоденального сосочка.

*Задание 53. Инструкция: Дайте ответы на вопросы.*

Задача. Пациент 60 лет обратился к гастроэнтерологу с жалобами на тупые тянущие боли в области правого подреберья, горечь во рту. Результаты УЗИ: в полости желчного пузыря множественные конкременты от 5 до 25 мм. Из анамнеза известно, что УЗИ органов брюшной полости проходит ежегодно в течение последних 7 лет, 2 года назад в желчном пузыре определялись 3 конкремента размерами от 3 до 5 мм. При динамическом наблюдении через год были обнаружены множественные конкременты, занимающие 1/3 полости желчного пузыря, максимальный размер конкрементов 11-13 мм.

*Вопросы к задаче:*

1. Каков предварительный диагноз.
2. Тактика ведения пациента.
3. Какие исследования необходимо провести для оценки клинической ситуации диагноза.

*Эталон ответа:*

1. ЖКБ: хронический калькулезный холецистит.
2. Пациенту показана консультация хирурга и при отсутствии противопоказаний плановое оперативное лечение - холецистэктомия.
3. Необходимо оценить состояние сердечно-сосудистой и дыхательной систем. Клинический и биохимический анализы крови: билирубин, фракции, АСТ, АЛТ, ГГТП, щелочная фосфатаза, клинический анализ мочи, ЭГДС с осмотром большого дуоденального сосочка.

*Задание 54. Инструкция: Дайте ответы на вопросы.*

Задача. Мужчина 53 лет обратился к врачу в связи с возникшим затруднением проглатывания твердой пищи. В течение 10 лет беспокоят изжога, повышенное слюноотечение, отрыжка воздухом и съеденной пищей. За медицинской помощью не обращался. Изжогу купировал содой, эпизодически приемом Альмагеля или Маалокса. В течение последнего года изжога стала беспокоить меньше, но возникла и стала усиливаться дисфагия. Состояние удовлетворительное. Питание снижено. Гиперстенический тип



телосложения. Кожа бледно-розовая. Щитовидная железа, лимфатические узлы не пальпируются. Дыхание жесткое, проводится над всей поверхностью грудной клетки. ЧДД 16 в минуту. Тоны сердца ритмичные, приглушены. АД 120/70 мм рт. ст., пульс 65 в минуту. Язык влажный, обложен белым налетом. Живот мягкий, безболезненный. Печень не пальпируется. Селезёнка не пальпируется. Отеков нет.

*Вопросы к задаче:*

1. Каков предварительный диагноз.
2. Какие исследования необходимо провести для уточнения диагноза.

*Эталон ответа:*

1. Гастроэзофагеальная рефлюксная болезнь, необходимо исключить рубцовую стриктуру пищевода и/или рак пищевода.
2. Клинический анализ крови, ферритин, трансферрин, железо сыворотки крови, анализ кала на скрытую кровь, ЭГДС, рентгенологическое исследование пищевода с бариевой взвесью.

*Задание 55. Инструкция: Дайте ответы на вопросы.*

Задача. Больной 52 лет поступил в клинику с жалобами на боли в подложечной области, которые возникают через 20-30 минут после приема пищи, отрыжку воздухом, снижение массы тела на 3кг за последний месяц. Из анамнеза: впервые вышеперечисленные жалобы появились осенью (стали возникать боли в эпигастральной области через 30-40 минут после приема пищи, самостоятельно принимал но-шпу и соду, с кратковременным эффектом). Ухудшение самочувствия больной отмечает в течение последнего месяца, болевой синдром усилился, на высоте болей наблюдалась рвота типа «кофейной гущи». Была вызвана бригада скорой помощи, пациент был доставлен в приемное отделение. При осмотре - живот правильной формы, при поверхностной пальпации мягкий, умеренное напряжение мышц в эпигастрии, локальная болезненность в эпигастральной области. При перкуссии – размеры печени по Курлову 9 см x 8 см x 7 см, границы селезенки в норме.

*Вопросы к задаче:*

1. Каков клинический диагноз и его осложнения
2. Назовите факторы риска данного заболевания.
3. Укажите, какие дополнительные лабораторные и инструментальные исследования необходимо провести для уточнения диагноза.

*Эталон ответа:*

1. Язвенная болезнь желудка, стадия обострения. Осложнения: желудочно-кишечное кровотечение, прободение, пенетрация, малигнизация язвы, рубцовая деформация.

2. Наличие *Helicobacter pylori*, приём лекарств группы НПВС, наследственность, курение, употребление алкоголя.
3. Клинический и биохимический анализы крови, клинический анализ мочи, УЗИ органов брюшной полости, ЭГДС с биопсией и морфологической верификацией диагноза, определение бактерии *Helicobacter pylori*.

*Задание 56. Инструкция: Дайте ответы на вопросы.*

Задача. Больная К., 55 лет, предъявляет жалобы на постоянные ноющие боли в правом подреберье, связанные с погрешностями в диете (усиливающиеся после приема жирной пищи), горечь во рту, преимущественно в утренние часы. Анамнез заболевания. Считает себя больной около 5 лет, когда впервые появились жалобы на тошноту, горечь во рту, боли ноющего характера в правом подреберье, возникающие после погрешностей в диете. Ранее не обследовалась, самостоятельно принимала спазмолитики. Ухудшение состояния около 2 х суток, когда усилились боли в правом подреберье, появилась тошнота, рвота, повышение температуры тела до 37,2 С. Была госпитализирована в хирургическое отделение по месту жительства. При осмотре живот правильной формы, при поверхностной пальпации мягкий, умеренное напряжение мышц в эпигастрии, локальная болезненность в эпигастральной области. При перкуссии нижняя граница печени по Образцову по среднеключичной линии + 3 см от края реберной дуги, по Курлову 12см x 9 см x 8 см. При пальпации край печени закруглен, мягко-эластической консистенции, умеренно болезненный при пальпации. Селезенка не пальпируется.

*Вопросы к задаче:*

1. Каков клинический диагноз
2. Назовите факторы риска данного заболевания.
3. Перечислите осложнения, характерные для данной патологии.

*Эталон ответа:*

1. ЖКБ, хронический калькулезный холецистит
2. Основными факторами риска: отягощенная наследственность, ожирение, беременность.
3. Перитонит, хронический панкреатит, холангит, эмпиема желчного пузыря, обтурация желчевыводящих путей.

*Задание 57. Инструкция: Дайте ответы на вопросы.*

Задача. Больная 32 года, предъявляет жалобы на выраженный кожный зуд, желтушное окрашивание кожных покровов и склер, потемнение мочи. Анамнез заболевания. 1 год

назад после простуды, не сопровождавшейся повышением температуры, отметила появление сильного кожного зуда в области нижней половины тела, общей слабости. Обращалась к дерматологу, проводилось лечение – без эффекта. Периодически отмечает подъем температуры до 38<sup>0</sup> С, изменение цвета кожных покровов - окраска кожи приняла грязновато-серый оттенок. Пациентка обратилась за медицинской помощью в связи с сохраняющейся лихорадкой на протяжении последнего месяца (подъем температуры тела до 38<sup>0</sup> С) и наличием выраженного кожного зуда. При осмотре - живот правильной формы, при поверхностной пальпации мягкий, безболезненный. Размеры печени по Курлову 13 см х 9 см х 8 см, при пальпации плотной консистенции, край острый, умеренно болезненный. Нижний полюс селезенки +1 см у края реберной дуги.

*Вопросы к задаче:*

1. Сформулируйте предварительный диагноз.
2. Какие дополнительные лабораторные и инструментальные исследования необходимо провести для уточнения диагноза.
3. Перечислите осложнения, характерные для данной патологии.

*Эталон ответа:*

1. Хронический гепатит.
2. ИФА вирусных гепатитов В и С, УЗИ органов брюшной полости, ЭГДС, фиброэластография печени.
3. Печеночная кома, острая печеночная недостаточность, цирроз печени, гепатоцеллюлярная карцинома.

*Задание 58. Инструкция: Дайте ответы на вопросы.*

Задача. Больной 48 лет, с двадцатилетнего возраста страдает гастритом, 12 лет назад впервые выявлена язва желудка. Обострения были ежегодными, обычно в осенне-зимнее время, длительностью не более 3-4 недель. Анамнез заболевания. Настоящее обострение началось более 4 месяцев назад, больной отмечает постоянный характер болей, прием любой пищи усиливает боли в эпигастрии, появилась иррадиация в спину. Резко ухудшился аппетит, хотя ранее даже во время обострений аппетит был хорошим, в весе не терял, сейчас из-за страха усиления болей и плохого аппетита ест мало, испытывает отвращение к мясной пище, похудел за последние месяцы на 12 кг. В течение 3-4 недель стала беспокоить отрыжка с запахом «тухлых яиц», икота. Живот мягкий, отмечается болезненность в эпигастрии. Размеры печени по Курлову 13 см х 11 см х 8 см. При пальпации край печени неровный, болезненный, плотный.

*Вопросы к задаче:*

1. Сформулируйте предварительный диагноз.
2. Какие инструментальные исследования необходимо провести больному для уточнения диагноза.

*Эталон ответа:*

1. Предположительно можно думать о раке желудка
2. Рентгенологическое исследование желудка, ЭГДС с биопсией, СРКТ органов грудной и брюшной полостей.

*Задание 59. Инструкция: Дайте ответы на вопросы.*

Задача. Больной Н. 20 лет обратился с жалобами на боли в эпигастрии через 30-40 минут после еды, изжогу, проявляющуюся чувством жжения за грудиной, отрыжку воздухом. Анамнез заболевания. Перечисленные симптомы беспокоят около 2 месяцев, за медицинской помощью не обращался, не обследовался, для купирования боли принимал антацидные препараты по совету родственников с положительным эффектом, в течение последней недели эффекта от приема указанных препаратов не было, болевой синдром усилился. При пальпации живота болезненность в эпигастральной области, преимущественно слева, мышечного напряжения нет, симптомов раздражения брюшины нет. Размеры печени по Курлову 9 см x 8 см x 7 см, при пальпации край мягкий, эластичный, безболезненный. Селезенка не увеличена. Стул со слов больного регулярный, оформленный, без патологических примесей.

*Вопросы к задаче:*

1. Сформулируйте и обоснуйте клинический диагноз.
2. Как называются боли, возникающие через 30 минут после еды.
3. Перечислите основные факторы риска данного заболевания.

*Эталон ответа:*

1. Хронический гастрит неуточненный.
2. Боли, возникающие через 30 минут после еды, называются «ранними».
3. Факторы риска – *Helicobacter pylori*, приём препаратов группы НПВС, алкоголь, наследственность.

*Задание 60. Инструкция: Дайте ответы на вопросы.*

Задача. Больной О., 20 лет обратился к терапевту с жалобами на сильные боли в животе, возникающие через 3-4 часа после еды, натошак, нередко ночью, боли проходят после приема молока. Отмечается склонность к запорам, похудание. Аппетит сохранен.

Больным считает себя в течение года. Из анамнеза выяснилось, что больной много курит, злоупотребляет алкоголем.

Объективно: общее состояние удовлетворительное, кожные покровы бледные, подкожно-жировая клетчатка развита удовлетворительно. Со стороны легких и сердечно-сосудистой системы патологии не выявлено. Язык обложен бело-желтым налетом. При пальпации живота отмечается резкая болезненность справа от средней линии выше пупка. Печень и селезенка не пальпируются.

*Вопросы к задаче:*

1. Сформулируйте и обоснуйте предположительный диагноз.
2. Назовите необходимые дополнительные исследования.

*Эталон ответа:*

1. Язвенная болезнь 12-перстной кишки в стадии обострения. Обоснование: данные анамнеза, жалобы на “голодные”, “ночные” боли, проходят после приема молока, похудание на фоне сохраненного аппетита, курение, злоупотребление алкоголем, резкая болезненность живота в проекции 12-перстной кишки при пальпации.
2. Клинический анализ крови, анализ кала на скрытую кровь, ЭГДС определение *Helicobacter pylori*.

*Задание 61. Инструкция: Дайте ответы на вопросы.*

Задача. К врачу обратился мужчина 42 лет с жалобами на боли внизу живота и в левой половине, чередование диареи (частый стул в небольшом количестве, жидкий) и запоров, болезненные позывы к дефекации, вздутие живота. Беспокоит слабость, повышенная утомляемость. Болен в течение нескольких лет. Объективно: температура тела 37,3<sup>0</sup> С. Состояние удовлетворительное. Кожа чистая. Подкожно-жировая клетчатка развита недостаточно. Со стороны легких и сердца изменений не выявлено. Язык влажный, обложен беловатым налетом. Живот мягкий, умеренно болезненный по ходу толстой кишки.

*Вопросы к задаче:*

1. Сформулируйте и обоснуйте предположительный диагноз.
2. Назовите необходимые дополнительные исследования.

*Эталон ответа:*

1. Хронический колит в стадии обострения. Обоснование: боли по ходу толстой кишки, неустойчивый стул, тенезмы, метеоризм, слабость, повышенная утомляемость, длительность заболевания; объективные данные: при пальпации отмечается болезненность по ходу толстой кишки.

2. Клинический анализ крови, биохимический анализ крови, копрограмма, исследование бактериальной микрофлоры кала на дисбактериоз, рентгенологическое исследование толстого кишечника (ирригоскопия)\эндоскопическое исследование толстого кишечника (колоноскопия).

*Задание 62. Инструкция: Дайте ответы на вопросы.*

К фельдшеру обратилась женщина, 43 лет, с жалобами на продолжительные ноющие боли слева от пупка, иррадирующие в спину, под левую лопатку, которые возникают после употребления жирных блюд. Отмечает снижение аппетита, тошноту, чувство тяжести после еды в эпигастральной области. Эти симптомы беспокоят в течение 4-х месяцев. Много лет страдает хроническим холециститом. Объективно: температура 37,2<sup>0</sup> С. Состояние удовлетворительное. Кожа чистая, сухая, с желтушным оттенком. Подкожно-жировая клетчатка развита избыточно. Легкие и сердце без патологии. Язык обложен беловатым налетом. Живот мягкий, умеренно болезненный в верхней половине и в левом подреберье.

*Вопросы к задаче:*

1. Сформулируйте и обоснуйте предположительный диагноз.
2. Назовите необходимые дополнительные исследования.

*Эталон ответа:*

1. Хронический панкреатит в стадии обострения. Обоснование: данные анамнеза: ноющие боли в животе опоясывающего характера, иррадирующие под левую лопатку, связь боли с приемом жирной пищи, снижение аппетита, тошнота, чувство тяжести после еды в эпигастральной области, длительность заболевания, сопутствующая патология желчного пузыря. Объективные данные: субфебрильная температура, при осмотре: избыточное развитие подкожно-жировой клетчатки, желтушный оттенок кожи, при пальпации: болезненность в проекции поджелудочной железы.
2. Клинический анализ крови, клинический анализ мочи, биохимический анализ крови, ультразвуковое исследование поджелудочной железы.
3. Сахарный диабет.

*Задание 63. Инструкция: Дайте ответы на вопросы.*

Задача. Женщина 45 лет, учитель младших классов, госпитализирована с диагнозом «синдром раздраженной кишки». Предъявляет жалобы на боли в левой подвздошной области и вокруг пупка, усиливающиеся перед дефекацией, отмечает также вздутие живота, обильное отхождение газов, отсутствие стула по 3-4 дня, чувство неполного

опорожнения кишечника. Высказывает сомнения в правильности поставленного врачом диагноза, боится умереть от онкологии кишечника. Из анамнеза: считает себя больной в течение года. Живет одна. По поводу депрессии прошла несколько курсов лечения у психотерапевта. Отец пациентки умер в возрасте 53 лет от опухоли кишечника. Питается нерегулярно, предпочитает мясные продукты и хлебобулочные изделия. При осмотре: рост 164 см, вес 75 кг, живот при пальпации умеренно вздут и болезненный в околопупочной области и нижнебоковых отделах живота.

*Вопросы к задаче:*

1. Сформулируйте предварительный диагноз.
2. Какие методы исследования целесообразно использовать для уточнения диагноза.

*Эталон ответа:*

1. СРК (синдром раздражённого кишечника).
2. Клинический и биохимический анализы крови, ФКС с морфологическим исследованием колонобиоптатов

*Задание 64. Инструкция: Дайте ответы на вопросы.*

Задача. Пациент 45 лет, строитель, находится на стационарном лечении по поводу язвенной болезни 12-перстной кишки. Во время вечернего обхода обратился с жалобами на общую слабость, головокружение, сердцебиение. Из анамнеза: накануне наблюдался дегтеобразный стул, но пациент не придавал этому значение, считая, что это связано с употреблением черной смородины. При осмотре: кожа и конъюнктивы бледные, пульс 112 в минуту, слабого наполнения и напряжения, АД 110/60 мм рт. ст. Живот при пальпации мягкий, болезненный в эпигастрии.

*Вопросы к задаче:*

1. Какое осложнение основного заболевания можно предположить.
2. Назовите необходимые дополнительные исследования.

*Эталон ответа:*

1. Желудочно-кишечное кровотечение.
2. ЭГДС.

*Задание 65. Инструкция: Дайте ответы на вопросы.*

Задача. Пациентка 38 лет, главный бухгалтер, находится на стационарном лечении с диагнозом хронический бескаменный холецистит. Обострение. Жалобы: тупые, распирающие боли в области правого подреберья, плохая переносимость жирной и жареной пищи, горечь во рту и тошнота по утрам. Из анамнеза: известно, что страдает хроническим

холециститом в течение 3 лет. Питается нерегулярно. Часто употребляет речную и озерную рыбу, при этом считает, что подвергает ее достаточной термической обработке (обжаривает кусочки рыбы в течение 3-5 мин). При осмотре отмечается болезненность в правом подреберье, печень не пальпируется.

*Вопросы к задаче:*

1. Сформулируйте предварительный диагноз.
2. Назовите необходимые дополнительные исследования.

*Эталон ответа:*

1. Хронический бескаменный холецистит паразитарной этиологии.
2. УЗИ органов брюшной полости, исследование на паразитозы и гельминтозы.

*Задание 66. Инструкция: Дайте ответы на вопросы.*

Задача. Пациент 24 лет, при поступлении предъявляет жалобы на отеки ног, лица, боли в пояснице, кровянистую мочу и уменьшение ее суточного выделения, слабость, недомогание, головные боли, некоторое ухудшение зрения. Из анамнеза: болеет 3 недели. Заболевание началось с болей в горле при глотании и заложенности носа с обильным гнойным отделяемым, беспокоили головные боли, температура до 39-40°C. Через 3 дня температура снизилась, самочувствие улучшилось. Неделю назад появились отеки лица и голеней, моча приобрела красный оттенок. Вновь заметил периодические подъемы температуры до субфебрильных цифр. В прошлом отмечал неоднократные ангины и обострения гайморита. Объективно: кожные покровы чистые, бледные. Отмечаются отек лица, особенно в области век, мягкие теплые отеки голеней и стоп. Тоны сердца чистые, громкие. ЧСС – 80 уд.в мин., АД – 170/100 мм рт.ст. Живот мягкий, безболезненный при пальпации. Печень и селезенка не увеличены. Почки не пальпируются. Симптом поколачивания положительный с обеих сторон. Дизурии нет. При исследовании: в общем анализе крови Нв 129 г/л, лейкоциты  $5,3 \cdot 10^9$  /л, СОЭ 27 мм/ч; в общем анализе мочи удельный вес 1018-1020, белок 0,99 г/л; эр. – 40-50 в п/зр., лейкоц. – 2-3 в п/зр.

*Вопросы к задаче:*

1. Предположите и обоснуйте наиболее вероятный диагноз.
2. Составьте и обоснуйте план исследования.

*Эталон ответа:*

1. Острый гломерулонефрит, отечно-гипертонический вариант.



На поражение почек указывает характерный отечный синдром (мягкие отеки ног и лица) и одновременное наличие артериальной гипертензии с высокими цифрами диастолического давления, а также боли в пояснице и изменение цвета мочи. Учитывая, что эти признаки связаны с перенесенной накануне рино-тонзиллогенной инфекцией, а также сохраненный удельный вес мочи при наличии протеинурии и гематурии – выставлен диагноз острого гломерулонефрита.

2. Пациенту рекомендовано: биохимический анализ крови на общий белок и фракции, креатинин и мочевины, холестерин и липидный спектр, электролиты, проба Реберга и Зимницкого; УЗ-исследование почек, ЭКГ, консультация ЛОР-врача.

*Задание 67. Инструкция: Дайте ответы на вопросы.*

Задача. Женщина 28 лет направлена в приемный покой больницы из поликлиники, на момент осмотра жалуется на боли ноющего характера в поясничной области, частые мочеиспускания преимущественно в ночное время, повышение температуры до 39°C, сопровождающееся ознобом, слабость. Из анамнеза: 5 месяцев назад после переохлаждения появились боли внизу живота, частые болезненные мочеиспускания, боли в поясничной области справа, повышение температуры, по поводу чего самостоятельно принимала антибиотики, парацетамол в течение 5 дней, боли уменьшились, температура нормализовалась, после самолечения к врачу не обращалась. Неделю назад после перенесенной респираторной инфекции, появились боли в области поясницы, частые мочеиспускания, повысилась температура, по поводу чего обратилась в поликлинику по месту жительства, где было проведено обследование: общий анализ крови: Нв-118 г/л, эр-3.2\*10<sup>12</sup>/л: лейкоц-10,6\* 10<sup>9</sup>/л, СОЭ-32 мм/ч. Общий анализ мочи: уд.вес 1016, белок 0.3 г/л., лейкоц-сплошь в п/зр, цилиндры гиалиновые 0-1, эр-1-2 в п/зр, креатинин 96 мкмоль/л. Больная направлена на стационарное лечение в отделение нефрологии. При осмотре: состояние средней тяжести. Кожные покровы несколько бледные, температура 38,2°C. Над легкими перкуторно ясный легочной звук, аускультативно везикулярное дыхание, хрипов нет, ЧДД 18 в мин. Границы сердца в пределах нормы. Тоны сердца ясные, ритм правильный, ЧСС 96 в мин, АД 130/80мм.рт.ст. Живот мягкий, безболезненный. Симптом Пастернацкого положительный с обеих сторон.

*Вопросы к задаче:*

1. Предположите и обоснуйте наиболее вероятный диагноз.
2. Составьте и обоснуйте план исследования.

*Эталон ответа:*

1. Рецидив пиелонефрита без нарушения азотовыделительной функции почек.  
Диагноз установлен на основании жалоб пациентки: на боли в поясничной области, ноющего характера, повышение температуры, никтурия. Из анамнеза: 5 месяцев назад после переохлаждения отмечала боли внизу живота, боли в области поясницы, частые болезненные мочеиспускания. При обследовании в поликлинике: о/а крови: Нв 118г/л, СОЭ 32мм/ч. О/а мочи: уд. вес-1016, лейкоциты сплошь, цилиндры гиалиновые.
2. Пациенту рекомендовано: проведение анализа мочи по Нечипоренко, по Зимницкому, обзорная урография, УЗ исследование почек для уточнения поражения, посев мочи на флору и чувствительности к антибиотикам, с целью назначения эффективной антибактериальной терапии и исключения антибиотикорезистентности.

*Задание 68. Инструкция: Дайте ответы на вопросы.*

Задача. Больной В., 26 лет, обратился с жалобами на резкую слабость, головную боль, тошноту, отеки на лице, изменения в моче (моча в виде «мясных помоев»), уменьшение количества выделяемой за сутки мочи до 700 мл при адекватном приеме жидкости, отеки ног до 1/3 голеней. Анамнез заболевания: считает себя больным в течение двух дней, когда на утро после переохлаждения (вечером попал под дождь, замерз) появились отечность лица, головная боль (принял кеторол 1 таблетку), затем появилась моча в виде «мясных помоев», уменьшилось количество выделяемой за сутки мочи до 700 мл. Анамнез жизни: рос и развивался соответственно возрасту. Вредные привычки отрицает. ОРЗ 1-2 раза в год. В 15-летнем возрасте перенес острый гломерулонефрит. Объективно: температура тела 37,2° С. Общее состояние средней степени тяжести. Кожа сухая, бледная, одутловатость лица, отеки на ногах до 1/3 голеней. Левая граница относительной сердечной тупости определяется по левой средне - ключичной линии. Тоны сердца ритмичные, приглушены. ЧСС-78 в мин., АД-180/100 мм.рт.ст. Язык влажный, обложен беловатым налетом. Живот мягкий, безболезненный. Симптом поколачивания положительный с обеих сторон.

*Вопросы к задаче:*

1. Сформулируйте и обоснуйте предварительный диагноз.
2. Назовите необходимые дополнительные исследования.
3. Перечислите возможные осложнения.

*Эталон ответа:*

1. Хронический гломерулонефрит в стадии обострения. Обоснование: жалобы - слабость, одышка, головная боль, тошнота, отеки на лице; из анамнеза - перенесенный острый гломерулонефрит; связь ухудшения состояния с переохлаждением; объективные

данные - при осмотре: бледность кожи, одутловатость лица, отеки на ногах; при перкуссии расширение границ сердца влево; при аускультации: приглушение тонов сердца, артериальная гипертензия.

2. Общ. анализ крови: возможен лейкоцитоз, увеличение СОЭ; Общ. анализ мочи: гематурия, протеинурия, цилиндрурия; Биохимическое исследование крови; анализ мочи по Зимницкому. УЗИ почки МВП.

3. Острая сердечная недостаточность, хроническая почечная недостаточность.

*Задание 69. Инструкция: Дайте ответы на вопросы.*

Задача. К врачу обратился больной И., 40 лет, с жалобами на тупые, ноющие боли в поясничной области справа, на головную боль, слабость, частое мочеиспускание, озноб, повышение температуры тела до 38°C. Объективно: при осмотре полости рта выявлены множественные кариозные полости. Кожные покровы и видимые слизистые бледные, заметна пастозность лица, симптом Пастернацкого справа положительный. АД повышено 150/90 мм рт ст., левая граница сердца увеличена. Лабораторные данные: моча мутная, с хлопьями, реакция щелочная, уд. вес 1013. Лейкоцитурия. Проба по Нечипоренко: лейкоцитов - 3000 (N до 2000), эритроцитов - 1100 (N до 1000). Общее количество мочи 3000 мл.

*Вопросы к задаче:*

1. Сделайте заключение о патологическом процессе у больного.
2. Объясните механизм развития данной патологии.
3. Пути проникновения инфекции в почки, какой путь инфицирования предполагается у пациента.

*Эталон ответа:*

1. Острый правосторонний пиелонефрит - неспецифическое инфекционное воспаление слизистой лоханок, чашечек и паренхимы почек.
2. Проникновение инфекции в почки возможно нисходящим (гематогенным и лимфогенным), либо восходящим (урогенным) путем. В механизме проникновения инфекции из лоханок в почечную ткань важным предрасполагающим фактором являются нарушения уродинамики и уростаз. Затруднения в оттоке мочи создают благоприятные условия для внедрения и размножения микробов, способствуют продвижению их к лоханке, повышению в ней давления мочи и развитию пиелоренальных рефлюксов, которые облегчают проникновение инфекции в венозную и лимфатическую системы почек. При этом вначале отмечается воспаление слизистой оболочки чашечек, лоханок, а также интерстициальной ткани почек. Далее воспаление распространяется на эпителий

канальцев и клубочки, что в итоге приводит к нарушению механизмов фильтрации и реабсорбции.

3. В данном случае, более вероятно источником инфекции послужили кариозные зубы, при этом распространение инфекции произошло гематогенным путем.

*Задание 70. Инструкция: Дайте ответы на вопросы.*

Задача. К врачу обратился пациент П., 32 лет, с жалобами на общую слабость, боли в поясничной области, тошноту, жажду, сухость во рту, отеки, редкое мочеиспускание и малое количество мочи, выделяемое за сутки. Заболевание началось остро, 5 дней назад. В анамнезе частые ангины, 2 недели назад перенес отит. Объективно: отеки в области лица, стоп, голеней. Кожные покровы сухие, бледные, волосы тусклые, ломкие. АД 165/105 мм.рт.ст., левая граница сердца увеличена. Биохимический анализ крови: гипопроteinемия- 30 г/л (N - 60-80), гиперхолестеринемия -13 ммоль/л (N - 3-6 ммоль/л), уровень креатина 0,3 ммоль/л (N - 0,088-0,18), мочевины 28 ммоль/л (N - 14,2-28). Высокое содержание антистрептолизина O в плазме крови. ОАМ: Общее количество мочи 600 мл, плотность 1,040, белок 5 г/л глюкоза-нет. В анализе мочи по Нечипоренко цил. 300, эритроц. 2000 (N до 1000), лейкоц. 2200 (N до 2000), отмечается наличие почечного эпителия.

*Вопросы к задаче:*

1. Предположительная патология, синдромы характерные для данной патологии.
2. Как подтвердить инфекционную этиологию данной патологии.

*Эталон ответа:*

1. Острый диффузный гломерулонефрит, вызванный стрептококком (Антистрептолизин в крови). У пациента имеются признаки нефритического синдрома. Гиперстенурия указывает на сохранение функции канальцев. Олигурия, протеинурия, гематурия, артериальная гипертензия и азотемия свидетельствуют о повреждении клубочков. По-видимому, это острый процесс.
2. Причиной ОДГ чаще всего является бета-гемолитический стрептококк, что подтверждается тем, что возникновению нефрита предшествует стрептококковая инфекция (ангина), выявление в крови антител к стрептококковым экзоферментам (антистрептолизин O).

*Задание 71. Инструкция: Дайте ответы на вопросы.*

Задача. Больная 45 лет, поступила в больницу с жалобами на общую слабость, недомогание. При исследовании крови получены следующие результаты: эритроциты -  $3,05 \times 10^{12}$  / л, Нв -

62 г/л, цветной показатель - 0.6, тромбоциты  $180 \times 10^9$  /л лейкоциты -  $4,2 \times 10^9$  /л. Лейкоцитарная формула: палочкоядерные нейтрофилы - 6%, сегментоядерные - 51%, лимфоциты - 40%, моноциты - 3%. Эритроциты гипохромные. СОЭ - 15 мм/ч.

*Вопросы к задаче:*

1. Какие отклонения от нормы приведены в анализе крови.
2. О каком заболевании можно думать в данном случае.
3. Как изменяются эритроциты при этом заболевании.

*Эталон ответа:*

1. Снижены эритроциты, гемоглобин, цветной показатель, эритроциты гипохромные.
2. Железодефицитная анемия.
3. Анизоцитоз, пойкилоцитоз, гипохромия.

*Задание 72. Инструкция: Дайте ответы на вопросы.*

Задача. Во время исследования крови получены следующие результаты: эритроциты -  $1,2 \times 10^{12}$ /л; гемоглобин - 52 г/л; цветной показатель - 1,2; тромбоциты -  $80 \times 10^9$ /л; лейкоциты -  $4 \times 10^9$ /л. Лейкоцитарная формула: миелоциты - 1 %, метамиелоциты - 1%, палочкоядерные нейтрофилы - 8 %, сегментоядерные нейтрофилы - 22 %, лимфоциты - 67 %, моноциты - 0,5%, эозинофилы - 0,5 %. Эритроциты преимущественно гиперхромные. Встречаются макро - мегалоциты. Эритроциты с тельцами Жолли. Встречаются гигантские гиперсегментированные нейтрофилы. Ретикулоциты - 0,03 %. СОЭ - 38 мм/ч.

*Вопросы к задаче:*

1. Какие отклонения от нормы в приведенном анализе крови.
2. О каком заболевании можно думать в данном случае.
3. Какие встречаются дегенеративные формы эритроцитов в мазке крови при этом заболевании.

*Эталон ответа:*

1. Показатели не соответствуют нормам: эритроциты резко снижены, гемоглобин снижен, тромбоциты снижены. Лейкоцитарная формула: эритроциты гиперхромные с тельцами Жолли, встречаются макро - мегалоциты, гиперсегментированные нейтрофилы, СОЭ повышено.
2. В12 - дефицитная анемия.
3. Эритроциты с базофильной пунктуацией, с остатками ядер в виде телец Жолли, колец Кебота.

*Задание 73. Инструкция: Дайте ответы на вопросы.*

Задача. Больной 16 лет, госпитализирован в отделение на обследование с жалобами на боль в горле при глотании, кровотечение десны, лихорадку, озноб. Анализ крови: Нв - 78 г/л, эритроциты -  $2,5 \times 10^{12}$  /л, цветной показатель - 0,96, лейкоциты -  $240 \times 10^9$  /л. Лейкоцитарная формула - базофилы - 0%, эозинофилы - 0%, палочкоядерные нейтрофилы - 1%, сегментоядерные - 0,5%, лимфобласты - 95,5%, нормобласты - 3:100, ретикулоциты - 1,3%, тромбоциты -  $18 \times 10^9$  /л, СОЭ - 60 мм/ч.

*Вопросы к задаче:*

1. Какие отклонения от нормы в приведенном анализе крови.
2. О каком заболевании можно думать в данном случае.
3. Как называется отсутствие созревающих клеток в мазке крови при этом заболевании.

*Эталон ответа:*

1. Гемоглобин резко снижен, эритроциты снижены, лейкоциты резко повышены. Лейкоцитарная формула: снижены сегментоядерные нейтрофилы, лимфобласты 95,5%, нормобласты, тромбоциты резко снижены, СОЭ повышено.
2. Острый лимфобластный лейкоз.
3. Лейкемический провал.

*Задание 74. Инструкция: Дайте ответы на вопросы.*

Задача. У больного в стационаре после завтрака была взята кровь на общий анализ. Количество лейкоцитов при подсчете в камере Горяева –  $12 \times 10^9$ /л.

*Вопросы к задаче:*

1. Какой лейкоцитоз наблюдается у пациента.
2. Перечислите условия подготовки больного перед забором крови на общий анализ.

*Эталон ответа:*

1. Физиологический лейкоцитоз после приема пищи.
2. Кровь забирается утром, строго натощак, сидя, после 15- минутного отдыха. Рекомендуется исключить физические и эмоциональные нагрузки, курение, прием алкоголя, лекарств перед забором крови.

*Задание 75. Инструкция: Дайте ответы на вопросы.*

Задача. Больной С., 69 лет, поступил в клинику с жалобами на: выраженную слабость, быструю утомляемость, одышку при ходьбе, сердцебиение, головокружение, жжение языка, снижение аппетита, поносы, боли и онемение в нижних конечностях, мышечную слабость ("ватные ноги"), субфебрильную температуру. Болен около 2-х лет, вначале на

слабость и утомляемость не обращал внимания, затем появилась мышечная слабость, боль и онемение в нижних конечностях, в связи с чем обратился к врачу и был госпитализирован. Объективно: состояние удовлетворительное, избыточного питания. Кожные покровы бледные с желтушным оттенком, склеры субиктеричны. Тоны сердца ослаблены, на верхушке выслушивается тихий дующий систолический шум, на яремной вене справа - "шум волчка", пульс - 107 в мин., ритмичный, мягкий. Язык влажный, ярко красной окраски, гладкий - "лаковый" (из-за выраженной сглаженности сосочков), на слизистой щек имеются единичные афты. Пальпируется нижний край печени, выступающий на 2,0 см из-под края реберной дуги. Селезенка не пальпируется. При поколачивании по груди, ребрам и большеберцовым костям больной ощущает болезненность. Клинический анализ крови: эритроциты -  $2,1 \times 10^{12}$  /л, НЬ - 48 г/л, цв.п. - 1,4, ретикулоциты - нет, тромбоциты -  $95 \times 10^9$  /л, лейкоциты -  $3,0 \times 10^9$ /л, СОЭ - 35 мм/час. Гиперхромия эритроцитов, выражен анизоцитоз (макроциты, мегалоциты), пойкилоцитоз, найдены тельца Жолли, кольца Кебота, полисегментация нейтрофилов.

*Вопросы к задаче:*

1. О какой патологии следует думать у больного.
2. Какие исследования необходимо провести для уточнения диагноза и этиологии заболевания.

*Эталон ответа:*

1. В-12 дефицитная анемия.
2. Концентрация витамина В-12 в крови.

#### КРИТЕРИИ оценивания компетенций и шкалы оценки

Оценка «неудовлетворительно» (не зачтено) или отсутствие сформированности компетенции	Оценка «удовлетворительно» (зачтено) или удовлетворительный (пороговый) уровень освоения компетенции	Оценка «хорошо» (зачтено) или достаточный уровень освоения компетенции	Оценка «отлично» (зачтено) или высокий уровень освоения компетенции
Неспособность обучающегося самостоятельно продемонстрировать знания при решении заданий, отсутствие самостоятельности в применении умений. Отсутствие подтверждения наличия сформированности компетенции свидетельствует об	Обучающийся демонстрирует самостоятельность в применении знаний, умений и навыков к решению учебных заданий в полном соответствии с образцом, данным преподавателем, по заданиям, решение которых было показано преподавателем, следует считать, что компетенция	Обучающийся демонстрирует самостоятельное применение знаний, умений и навыков при решении заданий, аналогичных образцам, что подтверждает наличие сформированной компетенции на	Обучающийся демонстрирует способность к полной самостоятельности в выборе способа решения нестандартных заданий в рамках дисциплины с использованием знаний, умений и навыков,

отрицательных результатах освоения учебной дисциплины	сформирована на удовлетворительном уровне.	более высоком уровне. Наличие такой компетенции на достаточном уровне свидетельствует об устойчиво закреплённом практическом навыке	полученных как в ходе освоения данной дисциплины, так и смежных дисциплин, следует считать компетенцию сформированной на высоком уровне.
---	--	---	--

**Критерии оценивания тестового контроля:**

процент правильных ответов	Отметки
91-100	отлично
81-90	хорошо
70-80	удовлетворительно
Менее 70	неудовлетворительно

При оценивании заданий с выбором нескольких правильных ответов допускается одна ошибка.

**Критерии оценивания ситуационных задач:**

Отметка	Дескрипторы			
	понимание проблемы	анализ ситуации	навыки решения ситуации	профессиональное мышление
отлично	полное понимание проблемы. Все требования, предъявляемые к заданию, выполнены	высокая способность анализировать ситуацию, делать выводы	высокая способность выбрать метод решения проблемы, уверенные навыки решения ситуации	высокий уровень профессионального мышления
хорошо	полное понимание проблемы. Все требования, предъявляемые к заданию, выполнены	способность анализировать ситуацию, делать выводы	способность выбрать метод решения проблемы, уверенные навыки решения ситуации	достаточный уровень профессионального мышления. Допускается одна-две неточности в ответе
удовлетворительно	частичное понимание проблемы. Большинство требований, предъявляемых к заданию, выполнены	удовлетворительная способность анализировать ситуацию, делать выводы	удовлетворительные навыки решения ситуации, сложности с выбором метода решения задачи	достаточный уровень профессионального мышления. Допускается более двух неточностей в ответе либо ошибка в последовательности решения
неудовлетворительно	непонимание проблемы. Многие требования, предъявляемые к заданию, не выполнены. Нет ответа. Не было попытки решить задачу	низкая способность анализировать ситуацию	недостаточные навыки решения ситуации	отсутствует



**Критерии оценивания собеседования:**

Отметка	Дескрипторы		
	прочность знаний	умение объяснять (представлять) сущность явлений, процессов, делать выводы	логичность и последовательность ответа
отлично	прочность знаний, знание основных процессов изучаемой предметной области, ответ отличается глубиной и полнотой раскрытия темы; владением терминологическим аппаратом; логичностью и последовательностью ответа	высокое умение объяснять сущность, явлений, процессов, событий, делать выводы и обобщения, давать аргументированные ответы, приводить примеры	высокая логичность и последовательность ответа
хорошо	прочные знания основных процессов изучаемой предметной области, отличается глубиной и полнотой раскрытия темы; владение терминологическим аппаратом; свободное владение монологической речью, однако допускается одна - две неточности в ответе	умение объяснять сущность, явлений, процессов, событий, делать выводы и обобщения, давать аргументированные ответы, приводить примеры; однако допускается одна - две неточности в ответе	логичность и последовательность ответа
удовлетворительно	удовлетворительные знания процессов изучаемой предметной области, ответ, отличающийся недостаточной глубиной и полнотой раскрытия темы; знанием основных вопросов теории. Допускается несколько ошибок в содержании ответа	удовлетворительное умение давать аргументированные ответы и приводить примеры; удовлетворительно сформированные навыки анализа явлений, процессов. Допускается несколько ошибок в содержании ответа	удовлетворительная логичность и последовательность ответа
неудовлетворительно	слабое знание изучаемой предметной области, неглубокое раскрытие темы; слабое знание основных вопросов теории, слабые навыки анализа явлений, процессов. Допускаются серьезные ошибки в содержании ответа	неумение давать аргументированные ответы	отсутствие логичности и последовательности ответа