

**ФЕДЕРАЛЬНОЕ ГОСУДАРСТВЕННОЕ БЮДЖЕТНОЕ
ОБРАЗОВАТЕЛЬНОЕ УЧРЕЖДЕНИЕ ВЫСШЕГО ОБРАЗОВАНИЯ
«РОСТОВСКИЙ ГОСУДАРСТВЕННЫЙ МЕДИЦИНСКИЙ
УНИВЕРСИТЕТ» МИНИСТЕРСТВА ЗДРАВООХРАНЕНИЯ
РОССИЙСКОЙ ФЕДЕРАЦИИ**

**ФАКУЛЬТЕТ ПОВЫШЕНИЯ КВАЛИФИКАЦИИ
И ПРОФЕССИОНАЛЬНОЙ ПЕРЕПОДГОТОВКИ СПЕЦИАЛИСТОВ**

ПРИНЯТО
на заседании ученого совета
ФГБОУ ВО РостГМУ
Минздрава России
Протокол № 4

« 09 » 04 2024 г.

УТВЕРЖДЕНО
приказом ректора
« 15 » 04 2024г.
№ 195

**ДОПОЛНИТЕЛЬНАЯ ПРОФЕССИОНАЛЬНАЯ ПРОГРАММА
ПОВЫШЕНИЯ КВАЛИФИКАЦИИ**

**Возможности эндоскопической диагностики и лечения заболеваний
бронхолегочной системы»**

по основной специальности: эндоскопия

по смежным специальностям: хирургия

Трудоемкость: 36 часов

Форма освоения: очная

Документ о квалификации: удостоверение о повышении квалификации

Ростов-на-Дону

Дополнительная профессиональная программа повышения квалификации «Возможности эндоскопической диагностики и лечения заболеваний бронхолегочной системы» обсуждена и одобрена на заседании кафедры гастроэнтерологии и эндоскопии факультета повышения квалификации и профессиональной переподготовки специалистов ФГБОУ ВО РостГМУ Минздрава России.

Заведующий кафедрой д.м.н., профессор Яковлев А.А.

Программа рекомендована к утверждению рецензентами:

1. Черкасов Михаил Федорович – д.м.н., профессор, заведующий кафедрой хирургии №4 ФГБОУ ВО РостГМУ Минздрава России
2. Ханамирова Ляйля Загидуловна, к.м.н., заведующая амбулаторно-поликлиническое отделение №1 и №3 клинико - диагностического центра «Здоровье», врач - гастроэнтеролог, врач - эндоскопист, главный внештатный эндоскопист г. Ростова-на-Дону.

Дополнительная профессиональная программа повышения квалификации «Возможности эндоскопической диагностики и лечения заболеваний бронхолегочной системы» (далее - Программа) разработана рабочей группой сотрудников кафедры гастроэнтерологии и эндоскопии, факультета повышения квалификации и профессиональной переподготовки специалистов ФГБОУ ВО РостГМУ Минздрава России, заведующий кафедрой Яковлев А.А.

Состав рабочей группы:

№№	Фамилия, имя, отчество	Учёная степень, звание	Занимаемая должность	Место работы
1.	Яковлев Алексей Александрович	д.м.н., профессор	Заведующий кафедрой гастроэнтерологии и эндоскопии	ФГБОУ ВО РостГМУ Минздрава России
2.	Бутова Елена Николаевна	к.м.н.	Доцент кафедры гастроэнтерологии и эндоскопии	ФГБОУ ВО РостГМУ Минздрава России

Глоссарий

ДПО - дополнительное профессиональное образование;
ФГОС - Федеральный государственный образовательный стандарт
ПС - профессиональный стандарт
ОТФ - обобщенная трудовая функция
ТФ - трудовая функция
ПК - профессиональная компетенция
ЛЗ - лекционные занятия
СЗ - семинарские занятия;
ПЗ - практические занятия;
СР - самостоятельная работа;
ДОТ - дистанционные образовательные технологии;
ЭО - электронное обучение;
ПА - промежуточная аттестация;
ИА - итоговая аттестация;
УП - учебный план;
АС ДПО - автоматизированная система дополнительного профессионального образования.

КОМПОНЕНТЫ ПРОГРАММЫ.

1. Общая характеристика Программы.

1.1. Нормативно-правовая основа разработки программы.

Категории обучающихся.

1.3. Цель реализации программы.

1.4. Планируемые результаты обучения.

2. Содержание Программы.

2.1. Учебный план.

2.2. Календарный учебный график.

2.3. Рабочие программы модулей.

2.4. Оценка качества освоения программы.

2.4.1. Формы промежуточной (при наличии) и итоговой аттестации.

2.4.2. Шкала и порядок оценки степени освоения обучающимися учебного материала Программы.

2.5. Оценочные материалы.

Организационно-педагогические условия Программы.

Материально-технические условия.

3.2. Учебно-методическое и информационное обеспечение.

3.3. Кадровые условия.

1. ОБЩАЯ ХАРАКТЕРИСТИКА ПРОГРАММЫ.

1.1. Нормативно-правовая основа разработки Программы.

- ст. 76, Федеральный закон от 29 декабря 2012 г. № 273-ФЗ «Об образовании в Российской Федерации».
- Приказ Минобрнауки России от 1 июля 2013 г. № 499 «Об утверждении Порядка организации и осуществления образовательной деятельности по дополнительным профессиональным программам».
- Профессиональный стандарт «Врач - эндоскопист» (утвержден приказом Минтруда и соцзащиты РФ от 14 июля 2021г. № 471н, регистрационный номер 1253).
- Профессиональный стандарт «Врач - хирург» (утвержден приказом Минтруда и соцзащиты РФ от 26 ноября 2018г. № 743н, регистрационный номер 1224).
- ФГОС ВО по специальности 31.08.70 Эндоскопия утверждённый приказом Министерства образования и науки Российской Федерации от 26 августа 2014г. № 1113.
- ФГОС ВО по специальности 31.08.67 Хирургия утверждённый приказом Министерства образования и науки Российской Федерации от 26 августа 2014г. № 1110
- Лицензия Федеральной службы по надзору в сфере образования и науки на осуществление образовательной деятельности ФГБОУ ВО РостГМУ Минздрава России от 22 июня 2017 г. № 2604.

1.2. Категории обучающихся.

Основная специальность – эндоскопия

Смежные специальности – хирургия

1.3. Цель реализации программы

Совершенствование имеющихся профессиональных компетенций и повышение профессионального уровня в рамках имеющейся квалификации по специальностям «Эндоскопия», «Хирургия», а именно качественное расширение области знаний, умений и профессиональных навыков, востребованных при эндоскопической диагностике и лечения заболеваний бронхолегочной системы

Вид профессиональной деятельности по специальностям «Эндоскопия»: применение эндоскопических методов диагностики и лечения у пациентов с заболеваниями и (или) состояниями желудочно-кишечного тракта и нижних дыхательных путей

Уровень квалификации: 8

Вид профессиональной деятельности по специальностям «Хирургия»: профилактика, диагностика и лечение хирургических заболеваний и (или)

состояний, медицинская реабилитация пациентов
 Уровень квалификации: 8

Связь Программы с профессиональным стандартом представлена в таблице 1.

Таблица 1

Связь Программы с профессиональным стандартом

Профессиональный стандарт 1: Профессиональный стандарт «Врач - эндоскопист» (утвержден приказом Минтруда и соцзащиты РФ от 14 июля 2021г. № 471н., регистрационный номер 1253).		
ОТФ	Трудовые функции	
	Код ТФ	Наименование ТФ
<i>А: Проведение эндоскопических исследований при оказании первичной медико-санитарной помощи, специализированной, в том числе высокотехнологичной, скорой, в том числе скорой специализированной, паллиативной медицинской помощи, медицинской помощи при санаторно-курортном лечении</i>	<i>А/02.8</i>	<i>Проведение эндоскопических вмешательств у пациентов с заболеваниями и (или) состояниями нижних дыхательных путей</i>
Профессиональный стандарт 2: Профессиональный стандарт «Врач - хирург» (утвержден приказом Минтруда и соцзащиты РФ от 26 ноября 2018г. № 743н., регистрационный номер 1224).		
ОТФ	Трудовые функции	
	Код ТФ	Наименование ТФ
<i>А: Оказание первичной медико-санитарной помощи пациентам в амбулаторных условиях по профилю «хирургия»</i>	<i>А/01.8</i>	<i>Проведение медицинского обследования пациентов в целях выявления хирургических заболеваний и (или) состояний и установления диагноза</i>
	<i>А/02.8</i>	<i>Назначение лечения пациентам с хирургическими заболеваниями и (или) состояниями, контроль его эффективности и безопасности</i>
<i>В: Оказание специализированной медицинской помощи в стационарных условиях и в условиях дневного стационара по профилю «хирургия»</i>	<i>В/01.8</i>	<i>Проведение медицинского обследования пациентов в целях выявления хирургических заболеваний и (или) состояний и установления диагноза</i>
	<i>В/02.8</i>	<i>Назначение лечения пациентам с хирургическими заболеваниями и (или) состояниями, контроль его эффективности и безопасности</i>

1.4. Планируемые результаты обучения

Таблица 2

Планируемые результаты обучения

ПК	Описание компетенции	Код ТФ профстандарта
<p>ПК-1 Эндоскопическая диагностика и лечения заболеваний бронхолегочной системы</p>	<p>готовность к: эндоскопической диагностике и лечению заболеваний бронхолегочной системы</p> <p>должен знать: правила проведения эндоскопических исследований; порядок оказания медицинской помощи пациентам с заболеваниями органов дыхания; Клинические рекомендации по оказанию медицинской помощи пациентам с заболеваниями нижних дыхательных путей; стандарты оказания специализированной медицинской помощи с применением эндоскопических вмешательств пациентам с заболеваниями и (или) состояниями нижних дыхательных путей; этиологию и патогенез, патоморфология, клиническая картина, дифференциальная диагностика, особенности течения, осложнения и исходы заболеваний и (или) состояний нижних дыхательных путей, в том числе у детей; методы клинической и параклинической диагностики заболеваний и (или) состояний нижних дыхательных путей; диагностику, консервативное, эндоскопическое и хирургическое лечение пациентов с заболеваниями и (или) состояниями нижних дыхательных путей; методы эндоскопической диагностики и лечения заболеваний и (или) состояний нижних дыхательных путей (медицинские показания и медицинские противопоказания; техника выполнения, возможные осложнения, побочные действия, нежелательные реакции, в том числе серьезные и непредвиденные); технику выполнения эндоскопических вмешательств при заболеваниях нижних дыхательных путей и легких</p> <p>должен уметь: собирать и интерпретировать жалобы, анамнез жизни и заболевания пациентов (их законных представителей) с заболеваниями и (или) состояниями нижних дыхательных путей; интерпретировать и анализировать информацию, полученную от пациентов (их законных представителей) с заболеваниями и (или) состояниями нижних дыхательных путей, результаты осмотров врачами-специалистами, лабораторных,</p>	<p>A/02.8 A/01.8 A/02.8 B/01.8 B/02.8</p>

	<p>лучевых и инструментальных методов исследований; определять медицинские показания и медицинские противопоказания к проведению эндоскопических вмешательств пациентам с заболеваниями и (или) состояниями нижних дыхательных путей в соответствии с порядками оказания медицинской помощи, на основе клинических рекомендаций с учетом стандартов медицинской помощи;</p> <p>обосновывать медицинские противопоказания для эндоскопического вмешательства, оформлять в медицинской документации пациента мотивированный отказ в проведении эндоскопического вмешательства, информировать лечащего врача о невозможности проведения эндоскопического вмешательства;</p> <p>выполнять эндоскопические вмешательства у пациентов с заболеваниями и (или) состояниями нижних дыхательных путей;</p> <p>выполнять эндоскопические вмешательства, комбинированные с рентгенологическими и ультразвуковыми исследованиями</p> <p>оценивать эффективность и безопасность проведения эндоскопических вмешательств у пациентов с заболеваниями и (или) состояниями нижних дыхательных путей;</p> <p>оценивать результаты проведения эндоскопических вмешательств у пациентов с заболеваниями и (или) состояниями нижних дыхательных путей;</p> <p>оформлять заключение в соответствии с порядками оказания медицинской помощи, на основе клинических рекомендаций с учетом стандартов медицинской помощи</p>	
	<p>должен владеть:</p> <p>определением медицинских показаний и медицинских противопоказаний к проведению эндоскопических вмешательств пациентам с заболеваниями и (или) состояниями нижних дыхательных путей в соответствии с порядками оказания медицинской помощи, на основе клинических рекомендаций с учетом стандартов медицинской помощи;</p> <p>обоснованием медицинских противопоказаний для эндоскопического вмешательства, оформление в медицинской документации пациента мотивированного отказа в проведении эндоскопического вмешательства, информирование лечащего врача о невозможности проведения эндоскопического вмешательства;</p> <p>проведением эндоскопических вмешательств пациентам с заболеваниями и (или) состояниями нижних дыхательных путей в соответствии с порядками оказания медицинской помощи, на основе</p>	

	<p>клинических рекомендаций с учетом стандартов медицинской помощи;</p> <p>применением необходимых медицинских изделий для выполнения эндоскопических вмешательств у пациентов с заболеваниями и (или) состояниями нижних дыхательных путей в соответствии с порядками оказания медицинской помощи, на основе клинических рекомендаций с учетом стандартов медицинской помощи;</p> <p>оценкой эффективности и безопасности применения необходимых медицинских изделий для выполнения эндоскопических вмешательств у пациентов с заболеваниями и (или) состояниями нижних дыхательных путей в соответствии с порядками оказания медицинской помощи, на основе клинических рекомендаций с учетом стандартов медицинской помощи;</p> <p>выявлением симптомов и синдромов осложнений, побочных действий, нежелательных реакций, в том числе серьезных и непредвиденных, возникших в результате эндоскопических вмешательств у пациентов с заболеваниями и (или) состояниями нижних дыхательных путей;</p> <p>оценкой эффективности и безопасности проведения эндоскопических вмешательств у пациентов с заболеваниями и (или) состояниями нижних дыхательных путей;</p> <p>оценкой результатов проведения эндоскопических вмешательств у пациентов с заболеваниями и (или) состояниями нижних дыхательных путей;</p> <p>оформлением заключения в соответствии с порядками оказания медицинской помощи, на основе клинических рекомендаций с учетом стандартов медицинской помощи.</p>	
--	---	--

1.5 Форма обучения

График обучения	Акад. часов в день	Дней в неделю	Общая продолжительность программы, месяцев (дней, недель)
Форма обучения			
Очная			1 неделя, 6 дней

2. СОДЕРЖАНИЕ ПРОГРАММЫ.

2.1 Учебный план.

дополнительной профессиональной программы повышения квалификации
«Возможности эндоскопической диагностики и лечения заболеваний бронхолегочной системы»
в объеме 36 часов

№№	Наименование модулей	Всего часов	Часы без ДОТ и ЭО	В том числе				Часы с ДОТ и ЭО	В том числе				Стажировка	Обучающий симуляционный курс	Совершенствуемые ПК	Форма контроля
				ЛЗ	ПЗ	СЗ	СР		ЛЗ	СЗ	ПЗ	СР				
1	2	3	4	5	6	7	8	9	10	11	12	13	14	15	16	17
Модуль 1 «Возможности эндоскопической диагностики и лечения заболеваний бронхолегочной системы»																
1.1	Эндоскопическая диагностика и лечения заболеваний бронхолегочной системы	34	18		18			16	6	10					ПК-1	
	Всего часов (специальные дисциплины)	34	18		18			16	6	10						
	Итоговая аттестация	2														зачет
	Всего часов по программе	36	18		18			16	6	10						

2.2. Календарный учебный график.

Учебные занятия проводятся в течение 1 недели: шесть дней в неделю по 6 академических часов в день.

2.3. Рабочие программы учебных модулей.

МОДУЛЬ 1 «Возможности эндоскопической диагностики и лечения заболеваний бронхолегочной системы»

Код	Наименование тем, элементов и т. Д.
	Бронхоскопия в диагностике заболеваний трахеи и бронхов
	Трахеит
	Хронический бронхит
	Пневмония
	Бронхоэктатическая болезнь
	Абсцессы и кисты легких
	Доброкачественные опухоли трахеи и бронхов
	Злокачественные опухоли трахеи
	Рак легкого
	Диссеминированные заболевания легких
	Инородные тела
	Бронхиальный свищ
	Извлечение инородных тел из трахеобронхиального дерева во время эндоскопического исследования
	Показания и противопоказания
	Осложнения
	Инструментарий, используемый для извлечения инородных тел
	Способ извлечения инородных тел в зависимости от характера предмета

	Ведение больного после извлечения инородного тела
	Санационная бронхоскопия
	Показания и противопоказания
	Осложнения
	Лекарственные препараты, используемые во время санации
	Отдаленные результаты
	Эндоскопическое удаление доброкачественных и злокачественных эпителиальных и неэпителиальных опухолей из трахеобронхиального дерева
	Показания и противопоказания
	Осложнения
	Лекарственные препараты, используемые для лечебной бронхоскопии
	Отдалённые результаты

Оценка качества освоения программы.

2.4.1. Форма и итоговой аттестации.

2.4.1.1. Контроль результатов обучения проводится:

- в виде итоговой аттестации (ИА).

Обучающийся допускается к ИА после освоения рабочих программ учебных модулей в объёме, предусмотренном учебным планом (УП).

Форма итоговой аттестации – зачет, который проводится посредством: тестового контроля в АС ДПО и решения одной ситуационной задачи

Лицам, успешно освоившим Программу и прошедшим ИА, выдаётся удостоверение о повышении квалификации установленного образца локальным актом университета.

2.4.2. Шкала и порядок оценки степени освоения обучающимися учебного материала Программы.

КРИТЕРИИ ОЦЕНИВАНИЯ РЕШЕНИЯ СИТУАЦИОННОЙ ЗАДАЧИ

Отметка	Дескрипторы		
	понимание проблемы	анализ ситуации	навыки решения ситуации
отлично	полное понимание проблемы. Все требования, предъявляемые к заданию, выполнены	высокая способность анализировать ситуацию, делать выводы	высокая способность выбрать метод решения проблемы уверенные навыки решения ситуации
хорошо	полное понимание проблемы. Все требования, предъявляемые к заданию, выполнены	способность анализировать ситуацию, делать выводы	способность выбрать метод решения проблемы уверенные навыки решения ситуации
удовлетворительно	частичное понимание проблемы. Большинство требований, предъявляемых к заданию, выполнены	Удовлетворительная способность анализировать ситуацию, делать выводы	Удовлетворительные навыки решения ситуации
неудовлетворительно	непонимание проблемы. Многие требования, предъявляемые к заданию, не выполнены. Нет ответа. Не было попытки решить задачу	Низкая способность анализировать ситуацию	Недостаточные навыки решения ситуации

КРИТЕРИИ ОЦЕНИВАНИЯ ОТВЕТА НА ТЕСТОВЫЕ ВОПРОСЫ

Процент правильных ответов	Отметка
	отлично
	хорошо
	удовлетворительно
Менее 71	неудовлетворительно

2.5. Оценочные материалы.

Оценочные материалы представлены в виде тестов и ситуационных задач на электронном носителе, являющимся неотъемлемой частью Программы.

3. ОРГАНИЗАЦИОННО-ПЕДАГОГИЧЕСКИЕ УСЛОВИЯ РЕАЛИЗАЦИИ ПРОГРАММЫ

3.1. Материально-технические условия.

1.1. Перечень помещений Университета и/или медицинской организации, предоставленных структурному подразделению для образовательной деятельности:

№№	Наименование ВУЗА, учреждения здравоохранения, клинической базы или др.), адрес	Этаж, кабинет
	ФГБОУ ВО РостГМУ Минздрава России (кафедра гастроэнтерологии и эндоскопии), Ростов-на-Дону, пер. Нахичеванский 29, Литер Б-А	5 этаж эндоскопическое отделение, каб. № 511, каб. № 513, каб. № 514, каб. № 515
	ФГКУ «1602 военный клинический госпиталь» Минобороны России, г. Ростов-на-Дону, ул. Дачная, д. 10.	эндоскопическое отделение каб. № 7, каб. № 8, каб. № 9

3.1.2. Перечень используемого для реализации Программы медицинского оборудования и техники:

№№	Наименование медицинского оборудования, техники, аппаратуры, технических средств обучения и т.д.
	Помещение укомплектовано специализированной учебной мебелью: типовые наборы профессиональных моделей с результатами лабораторных и инструментальных методов исследования, мультимедийный презентационный комплекс, компьютерная техника, подключенная к сети «Интернет» с обеспечением доступа в электронную информационно-образовательную среду университета.
	Помещения (эндоскопическое отделение клиники ФГБОУ ВО РостГМУ МЗ РФ (Литер Б-А , 5 этаж)) эндоскопическое отделение: кабинет №513: помещения укомплектованы специализированной мебелью, источник света для эндоскопии галогенный со вспышкой, эндоскопическая телевизионная система, эндоскопический стол, тележка для эндоскопии, эндоскопический отсасывающий насос, видеоэндоскопический комплекс, бронхоскоп, эндоскопический отсасыватель,
	Помещения, предусмотренные для оказания медицинской помощи пациентам, эндоскопическое отделения ФГКУ «1602 Военные клинический госпиталь» Министерства обороны РФ укомплектованы специализированной мебелью, облучатель бактерицидный, видеобронхоскоп, фибробронхоскоп (педиатрический), источник света для эндоскопии галогенный со вспышкой, эндоскопическая телевизионная система, эндоскопический стол, тележка для эндоскопии, установка для мойки эндоскопов, ультразвуковой очиститель, эндоскопический отсасывающий насос, видеоэндоскопический комплекс, эндоскопический

отсасыватель, электрохирургический блок, видеоэндоскопический комплекс, диагностический, аргоно-плазменный коагулятор, электрохирургический блок, баллонный дилататор.
--

3.2. Учебно-методическое и информационное обеспечение.

3.2.1. Литература

№№	Автор, название, место издания, издательство, год издания учебной и учебно-методической литературы, кол стр..
	Основная литература
	Чернеховская Н. Е. Лечебная бронхоскопия в комплексной терапии заболеваний органов дыхания: учеб.-мед. пособие / Н.Е.Чернеховская, В.Г. Андреев, А.В. Поваляев.-М.: МЕДпресс-информ, 2008. - 128с.
	Дополнительная литература
	Эндоскопия. Базовый курс лекций / В.В. Хрячков, Ю.Н. Федосов, А.И. Давыдов [и др].- Москва: ГЭОТАР-Медиа, 2012. - 160 с - Доступ из ЭБС «Консультант врача».
	Анищук А. А. Эндоскопия - взгляд изнутри: учеб.-мед. пособие для практикующих врачей / А.А. Анищук. – Москва: МИА, 2008. - 240с.

Информационно-коммуникационные ресурсы.

№№	Наименование ресурса	Электронный адрес
	Электронная библиотека РостГМУ.	
	Консультант врача. Электронная медицинская библиотека: ЭБС. – Москва: ООО ГК «ГЭОТАР».	http://www.rosmedlib.ru
	Консультант Плюс: справочная правовая система.	http://www.consultant.ru
	Научная электронная библиотека	
	Национальная электронная библиотека.	http://нэб.рф/
	Федеральная электронная медицинская библиотека Минздрава России.	
	КиберЛенинка : науч. электрон. биб-ка.	
	Архив научных журналов / НЭИКОН.	h
	ECO-Vector Journals Portal / Open Journal Systems .	https://journals.eco-vector.com/
	Журналы открытого доступа на русском языке / платформа EIPub НЭИКОН.	
	Медицинский Вестник Юга России.	или с сайта РостГМУ
	Всемирная организация здравоохранения.	
	Evrika.ru информационно-образовательный портал для врачей.	https://www.evrika.ru/

Med-Edu.ru: медицинский видеопортал.	<u>h</u>
: междунаро. мед. портал.	<u>http://www.univadis.ru/</u>
DoctorSPB.ru: информ.-справ. портал о медицине.	
Современные проблемы науки и образования: электрон. журнал.	<u>h</u> <u>t</u>
Рубрикатор клинических рекомендаций Минздрава России.	<u>http://cr.rosminzdrav.ru/</u>
Другие открытые ресурсы вы можете найти по адресу: <u>http://rostgmu.ru</u> →Библиотека→Электронный каталог→Открытые ресурсы интернет→далее по ключевому слову...	<u>h</u> <u>t</u> <u>r</u> <u>o</u> <u>s</u>

3.2.3. Автоматизированная система (АС ДПО).

Обучающиеся, в течение всего периода обучения, обеспечиваются доступом к автоматизированной системе дополнительного профессионального образования (АС ДПО) sdo.rostgmu.ru.

Основными дистанционными образовательными технологиями Программы являются интернет-технологии с методикой синхронного и/или асинхронного дистанционного обучения. Методика синхронного дистанционного обучения предусматривает on-line общение, которое реализуется в виде вебинара, онлайн-чата, виртуальный класс. Асинхронное обучение представляет собой offline просмотр записей аудиолекций, мультимедийного и печатного материала. Каждый слушатель получает доступ к учебным материалам портала и к электронной информационно-образовательной среде.

АС ДПО обеспечивает:

- возможность входа обучающегося из любой точки, в которой имеется доступ к информационно-телекоммуникационной сети «Интернет»;
- одновременный доступ не менее 25 процентов обучающихся по Программе;
- доступ к учебному содержанию Программы и электронным образовательным ресурсам в соответствии с формой обучения;
- фиксацию хода образовательного процесса, результатов итоговой аттестаций.

3.3. Кадровые условия.

Реализация Программы обеспечивается научно-педагогическими

работниками кафедры гастроэнтерологии и эндоскопии повышения квалификации и профессиональной переподготовки специалистов.

Доля научно-педагогических работников, имеющих образование, соответствующее профилю преподаваемой дисциплины, модуля, имеющих сертификат специалиста по специальностям «Эндоскопия», в общем числе научно-педагогических работников, реализующих Программу, составляет 100%

Доля научно-педагогических работников, имеющих ученую степень и/или ученое звание, в общем числе научно-педагогических работников, реализующих Программу, составляет 75%

Доля работников из числа руководителей и работников организации, деятельность которых связана с направленностью реализуемой Программы (имеющих стаж работы в данной профессиональной области не менее 3 лет), в общем числе работников, реализующих Программу, составляет 100%

Профессорско-преподавательский состав программы

№ п/п	Фамилия, имя, отчество,	Ученая степень, ученое звание	Должность	Место работы (основное/совмещение)
	Яковлев Алексей Александрович	д.м.н., профессор	Заведующий кафедрой гастроэнтерологии и эндоскопии	ФГБОУ ВО РостГМУ Минздрава России
	Малаханов Сергей Николаевич	д.м.н.	Доцент кафедры гастроэнтерологии и эндоскопии	ФГКУ "1602 военный клинический госпиталь" Минобороны России /ФГБОУ ВО РостГМУ Минздрава России
	Скуратов Андрей Владимирович	к.м.н.	Ассистент кафедры гастроэнтерологии и эндоскопии	ФГБОУ ВО РостГМУ Минздрава России
	Конорезов Алексей Михайлович	-	Ассистент кафедры гастроэнтерологии и эндоскопии	ФГБОУ ВО РостГМУ Минздрава России

ФОНД ОЦЕНОЧНЫХ СРЕДСТВ**1. Оформление тестов фонда тестовых заданий.**

к дополнительной профессиональной программе
повышения квалификации врачей «Возможности эндоскопической
диагностики и лечения заболеваний бронхолегочной системы» со сроком
освоения 36 академических часов по специальности «эндоскопия»,

Кафедра	гастроэнтерологии и эндоскопии
Факультет	повышения квалификации и профессиональной пере-подготовки специалистов
Адрес (база)	ФГБОУ ВО РостГМУ Минздрава России
Зав.кафедрой	Яковлев А.А.
Ответственный составитель	Бутова Е.Н.
	gastro@rostgmu.ru
Моб. телефон	+79185572934
Кабинет №	511
Учебная дисциплина	Эндоскопия
Учебный предмет	Эндоскопия
Учебный год составления	
Специальность	Эндоскопия, хирургия
Форма обучения	Все
Модуль	Возможности эндоскопической диагностики и лечения заболеваний бронхолегочной системы
Тема	
Подтема	все
Количество вопросов	
Тип вопроса	<i>single</i>
Источник	-

Список тестовых заданий

			В легких при частичной закупорке бронха инородным телом		
			наблюдается обтурационная эмфизема		
			изменения отсутствуют		
			наблюдается поликистоз легкого		
			наблюдается ателектаз легкого		
			легких при частичной закупорке бронха инородным телом		
			Показанием к браш-биопсии является		
			центральная и периферическая опухоль легкого		
			саркоидоз		
			атрофический бронхит		
			абсцесс легкого		
			Противопоказанием к щипцевой биопсии является		
			гнойный секрет в устье бронха		
			нарушение свертывающей системы крови		
			центральный рак легкого		
			отек слизистой оболочки бронха		

			Эндоскопическая картина при бронхоэктазах в стадии обострения характеризуется ____ степени воспаления		
			строго ограниченным бронхитом I		
			частично диффузным бронхитом I		
			частично диффузным бронхитом II-		
			частично диффузным бронхитом II		
			Осложнением бронхоскопии может быть		
			ателектаз легкого		
			пневмоторакс		
			ларингоспазм		
			бронхо-пищеводный свищ		
			Вторым анатомическим ориентиром при жесткой бронхоскопии является		
			голосовые связки		
			корень языка		
			надгортанник		
			бифуркация трахеи (карина)		
			Самым крупным из сегментарных		

			bronхов правого легкого является		
			передний В3		
			медиальный В5		
			латерально-базальный В9		
			задне-базальный В10		
			Наиболее токсичным для обезболивания при бронхоскопии является		
			новокаин		
			тримекаин		
			дикаин		
			кокаин		
			Бронхоскопическая картина при острой пневмонии характеризуется		
			резко суженными устьями бронхов		
			умеренно гиперемированной слизистой оболочкой		
			ярко гиперемированной слизистой оболочкой		
			деформированными устьями сегментарных бронхов		
			Рубцовые стенозы бронха характеризуются		
			белесоватыми, тусклыми рубцами,		

			лишенными сосудов		
			блестящими рубцами с выраженным сосудистым рисунком		
			блестящими рубцами без сосудов		
			белесоватыми тусклыми рубцами с выраженными сосудами		
			Показанием к трансбронхиальной щипцовой биопсии легкого является		
			диссеминированные заболевания легких		
			центральный рак легкого		
			легочное кровотечение		
			статус астматикус		
			Излюбленной локализацией грануляций в трахеобронхиальном дереве является		
			стенка бронха		
			междолевая шпора		
			устье бронха		
			межсегментарная шпора		
			Разрешающие возможности современного бронхоскопа позволяют осмотреть бронхи ____ порядка		

			Устье среднедолевого бронха при выполнении бронхофиброскопии располагается на ___ часах		
			Ориентиром при бронхоскопии служат		
			язычок мягкого неба, небные дужки, надгортанник		
			язычок мягкого неба, надгортанник, голосовые связки		
			небные дужки, надгортанник, голосовые связки		
			надгортанник, голосовые связки, грушевидные карманы		
			Исходом инфильтративно-язвенного туберкулеза бронхов является		

			бронхо-плевральный свищ		
			рубцовый стеноз бронха		
			поликистоз легких		
			рак бронха		
			При пневмокониозе во время бронхоскопии обнаруживается		
			атрофический бронхит		
			степень интенсивности воспаления		
			степень интенсивности воспаления		
			III степень интенсивности воспаления		
			При бронхоскопии возможно диагностировать		
			центральный рак легкого		
			неосложненную кисту легкого		
			недренирующийся абсцесс легкого		
			интерстициальную пневмонию		
			Разрешающие возможности видеобронхоскопа позволяют рассмотреть бронхи ____ порядка		

			При эндоскопической картине эндофитной раковой опухоли (инфильтрат) отмечается		
			розовая слизистая		
			стертость рисунка бронхиальных колец		
			полная изолированная атрезия просвета пораженного бронха		
			гладкая поверхность		
			При давно аспирированных инородных телах бронхов клиническая картина характеризуется		
			постоянным кашлем без мокроты		
			стридорозным кашлем		
			кашлем с мокротой		
			приступообразным кашлем		
			Наиболее частой формой туберкулеза бронхов является		
			инфильтративный		
			инфильтративно-язвенный		
			рубцовый стеноз бронха		

			бронхо-фистулезный		
			Осложнением трансбронхиальной щипцевой биопсии легкого является		
			пневмоторакс		
			перфорация стенки бронха		
			обострение хронического бронхита		
			разрыв легкого		
			Показанием к транстрахеальной пункционной биопсии является		
			периферический рак легкого		
			легочное кровотечение		
			аденома бронха		
			саркоидоз Бека		
			Третьим анатомическим ориентиром при жесткой бронхоскопии является		
			язычок		
			голосовые связки		
			корень языка		
			бифуркация трахеи (карина)		
			Излюбленной локализацией инфильтратов при туберкулезе		

			является		
			отсутствие излюбленной локализации		
			устье субсегментарных бронхов		
			стенка главных бронхов		
			устье главных и долевого бронхов		
			При эндоскопическом исследовании в случае бронхоэктазов в стадии ремиссии выявляется		
			выраженный трахеобронхит		
			частично диффузный бронхит I степени воспаления		
			диффузный бронхит II степени		
			диффузный бронхит III степени		
			Бронх Нельсона относится к		
			язычковому сегменту		
			нижней доле		
			нижней доле слева		
			верхней доле справа		
			Первым клиническим проявлением аденомы бронха является		
			высокая температура		
			одышка		

			боль в груди		
			кровохарканье		
			Устье VI-го сегментарного бронха слева расположено на ___ часах		

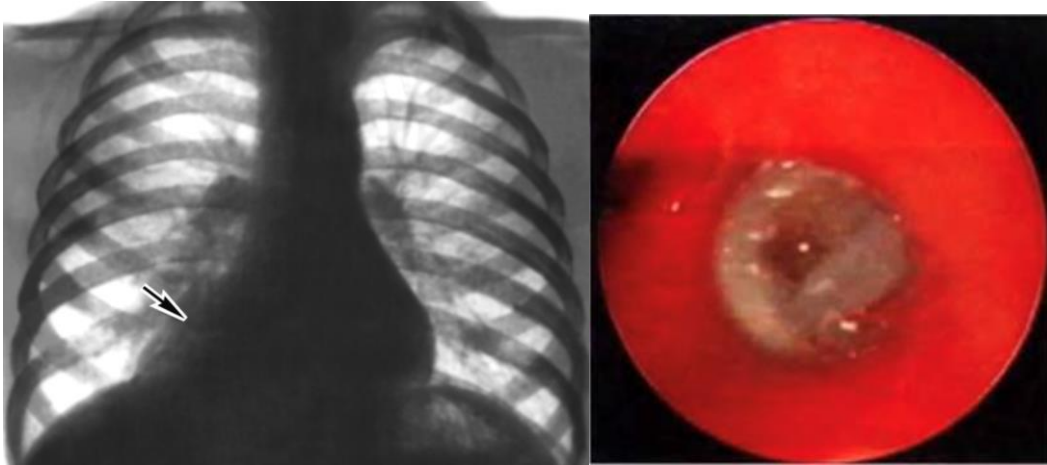
Оформление фонда ситуационных задач
(для проведения экзамена в АС ДПО).

Задача 1.

Больная, 24 лет, обратилась с жалобами на сильный кашель с небольшим количеством вязкой мокроты, потливость, головную боль.

Из анамнеза: 8 месяцев назад впервые появился кашель, субфебрильная лихорадка. Лечилась симптоматически, принимая бронхолитики и антипиретики. На фоне лечения состояние несколько улучшилось, но сохранялся субфебрилитет. Кашель, который сначала был сухим, по мере прогрессирования заболевания приобрел астматический характер (приступы экспираторного удушья с трудноотделяемой стекловидной мокротой). В дальнейшем вновь появились эпизоды фебрильной лихорадки с подъемом температуры тела до 38-39^oC, однократное кровохарканье. По поводу астматического бронхита и правосторонней полисегментарной пневмонии получала антибиотики широкого спектра действия, однако эффекта от проводимой терапии не последовало. Объективно: пониженного питания, кожные покровы бледные. При аускультации легких справа по всем полям сухие разнотональные хрипы. В мокроте микобактерии туберкулеза не обнаружены. В общем анализе крови: Нв 113 г/л, Эр. 4,2х06, Л -9,8 х10⁹, сдвиг лейкоцитарной формулы влево, СОЭ 28 мм/час. На рентгенограмме легких обнаружено понижение прозрачности правого легкого со смещением средостения вправо [[Файл: R 1.jpeg|400]]. Учитывая рентгенологическую картину, обусловленную гиповентиляцией правого легкого, наличием выраженных клинических симптомов (кашель, лихорадка, одышка, кровохарканье) рекомендовано проведение видеотрахеобронхоскопии (ВТБС).

При ВТБС получено изображение



Вопросы:

Дайте правильное описание выявленных изменений с использованием принятой эндоскопической терминологии и сформулируйте наиболее вероятное эндоскопическое заключение

Хронический катаральный эндобронхит. Бронхолит правого главного бронха. Субкомперсированный стеноз правого главного бронха.

б) Хронический катаральный эндобронхит

Бронхолит правого главного бронха. Субкомперсированный стеноз правого главного бронха.

2. Обоснуйте поставленное Вами эндоскопическое заключение.

при ВТБС - расширение и ригидности бифуркации трахеи не зарегистрировано. Общий фон слизистой оболочки бронхов I-VI порядков - гиперемия и выраженный отек. В главном бронхе правого легкого над шпорой бифуркации трахеи обнаружено плотное «опухолевидное» образование белого цвета, размером до 2 см в диаметре, обтурирующее более чем на 70% просвет главного бронха правого легкого.

б) В главном бронхе правого легкого над шпорой бифуркации трахеи обнаружено плотное «опухолевидное» образование белого цвета, размером до 2 см в диаметре, обтурирующее более чем на 70% просвет главного бронха правого легкого.

При ВТБС - расширение и ригидности бифуркации трахеи не зарегистрировано. Общий фон слизистой оболочки бронхов I-VI порядков - гиперемия и выраженный отек.

Предложите правильную тактику врача-эндоскописта при проведении диагностической ВТБС.

Биопсия из зоны стенозирования главного бронха правого легкого. Браш-биопсия из зоны стенозирования. Бактериоскопия мазкой из бронха.

Обработка зоны биопсии 10% раствором нитрата серебра.

б) удаление щипцами патологического образования. Ревизия зоны удаленного патологического образования

с) удаление щипцами патологического образования. Ревизия зоны удаленного патологического образования. Биопсия из зоны стенозирования главного бронха правого легкого. Браш-биопсия из зоны стенозирования.

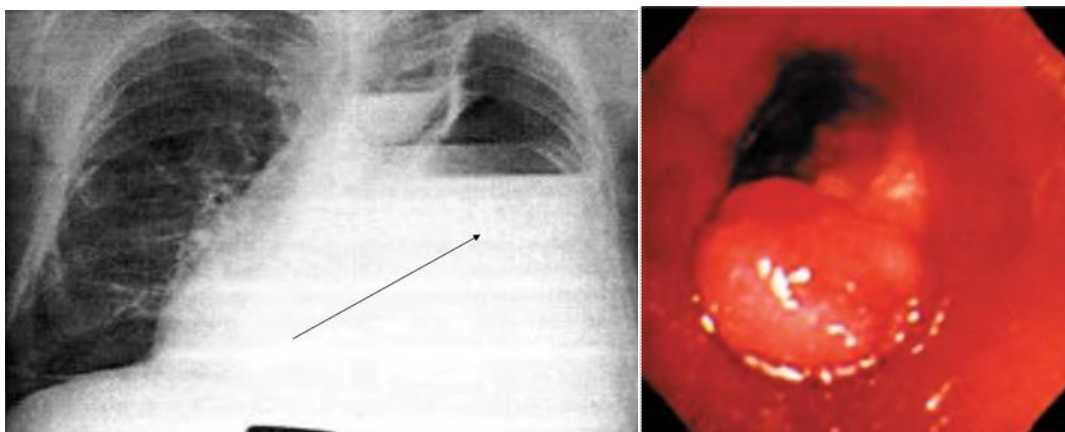
Бактериоскопия мазкой из бронха. Обработка зоны биопсии 10% раствором нитрата серебра.

Задача 2.

Больная 36 лет поступила с жалобами на кашель, кровохарканье.

Из анамнеза: считает себя больной в течение 7 лет, когда впервые перенесла левостороннюю пневмонию, однократно легочное кровотечение. При обследовании в противотуберкулезном диспансере диагностирован инфильтративный туберкулез левого легкого в фазе распада. Проводилась комплексная противотуберкулезная пневмония с положительным эффектом. В дальнейшем наблюдались периодические легочные кровотечения. Ухудшение состояния в течение 3-х недель. Туберкулостатическая терапия без эффекта. При рентгенологическом обследовании диагностирован фиброзно-кавернозный туберкулез левого легкого, туберкулезная постпневмотораксная эмпиема плевры слева, ВК -. Микобактерии туберкулеза в мокроте не обнаружены. На рентгенограмме: левое легкое субтотально затемнено, органы средостения смещены. Справа легкое без особенностей, очаговых изменений нет. [[Файл: R 1.jpeg|400]]. Учитывая рентгенологическую картину, обусловленную гиповентиляцией левого легкого, наличие выраженных клинических симптомов (кашель, кровохарканье) рекомендовано проведение видеотрахеобронхоскопии (ВТБС).

При ВТБС получено изображение:



Вопросы:

1. Дайте правильное описание выявленных изменений с использованием принятой эндоскопической терминологии и сформулируйте наиболее вероятное эндоскопическое заключение.

а) Аденома левого главного бронха.

б) Хронический катаральный эндобронхит. Аденома левого главного бронха. Субкомперсированный стеноз левого главного бронха. Субкомперсированный стеноз левого главного бронха.

Обоснуйте поставленное Вами эндоскопическое заключение.

при ВТБС - расширение и ригидности бифуркации трахеи не зарегистрировано. Общий фон слизистой оболочки бронхов I-VI порядков - гиперемия и выраженный отек. В просвете главного бронха левого легкого на расстоянии 2 см от шпоры бифуркации трахеи определяется белесоватого цвета опухоль, перекрывающая на 80% просвет левого главного бронха. Положительный синдром «мертвого устья» (отсутствие смещения в устье сегментарного или субсегментарного бронха, капелек секрета и респираторной подвижности). При инструментальной пальпации ригидность стенки бронха вблизи опухоли. Умеренная кровоточивость при биопсии опухолевидного образования

б) при ВТБС - расширение и ригидности бифуркации трахеи не зарегистрировано. При инструментальной пальпации ригидность стенки бронха вблизи опухоли. Умеренная кровоточивость при биопсии опухолевидного образования

с) В просвете главного бронха левого легкого на расстоянии 2 см от шпоры бифуркации трахеи определяется белесоватого цвета опухоль, перекрывающая на 80% просвет левого главного бронха. Положительный синдром «мертвого устья» (отсутствие смещения в устье сегментарного или субсегментарного бронха, капелек секрета и респираторной подвижности). При инструментальной пальпации ригидность стенки бронха вблизи опухоли. Умеренная кровоточивость при биопсии опухолевидного образования

Предложите правильную тактику врача-эндоскописта при проведении диагностической ВТБС.

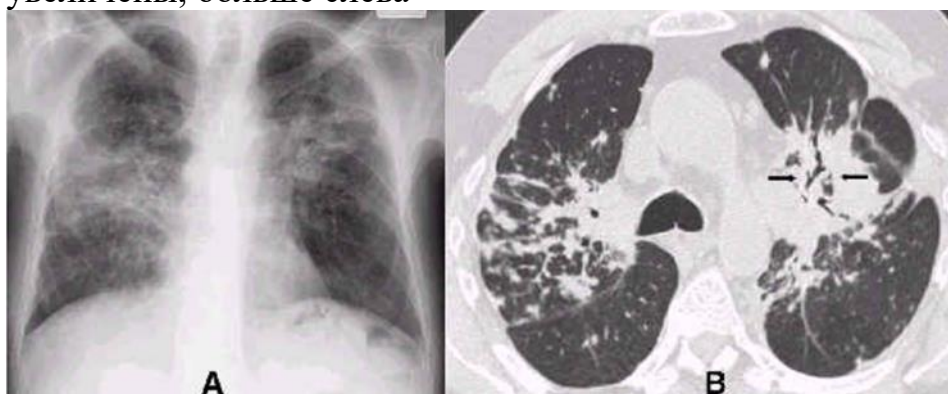а) Браш-биопсия из зоны стенозирования. Бактериоскопия мазкой из бронха. Обработка зоны биопсии 10% раствором нитрата серебра.

б) Биопсия опухолевидного образования левого главного бронха

с) Биопсия опухолевидного образования левого главного бронха. Ревизия зоны биопсии патологического образования. Браш-биопсия из зоны стенозирования. Бактериоскопия мазкой из бронха. Обработка зоны биопсии 10% раствором нитрата серебра.

Задача 3.

Больная 47 лет поступила с жалобами на кашель и боль в грудной клетке. Из анамнеза: больна в течение 7 лет, когда впервые появился малопродуктивный кашель. В течение длительного времени получала курсовую терапию мокрото- и бронхолитиками с положительным эффектом. В дальнейшем к кашлевому синдрому присоединились боли в грудной клетке при дыхании и физической нагрузке. При обследовании диагностировали ИБС, стенокардию напряжения ФК 2. Ухудшение состояния в течение 5 недель с усиления кашля и болей в грудной клетке. Анализы крови и мочи без особенностей. Исследование мокроты: единичные лимфоциты, клетки бронхиального эпителия, микобактерии туберкулезы не обнаружены. ЭКГ: ритм синусовый, горизонтальное положение электрической оси сердца, незначительные изменения миокарда диффузного характера. АД=140 / 90 мм рт. Ст. При рентгенологическом обследовании (А) и СРКТ (В) в обоих легких на всем протяжении определяются многочисленные полиморфные очаговые тени, больше в среднем и нижнем легочных полях. Там же определяется деформацией сегментарных и субсегментарных бронхов, вызванная поражением легочной ткани. Бронхопульмональные лимфатические узлы увеличены, больше слева

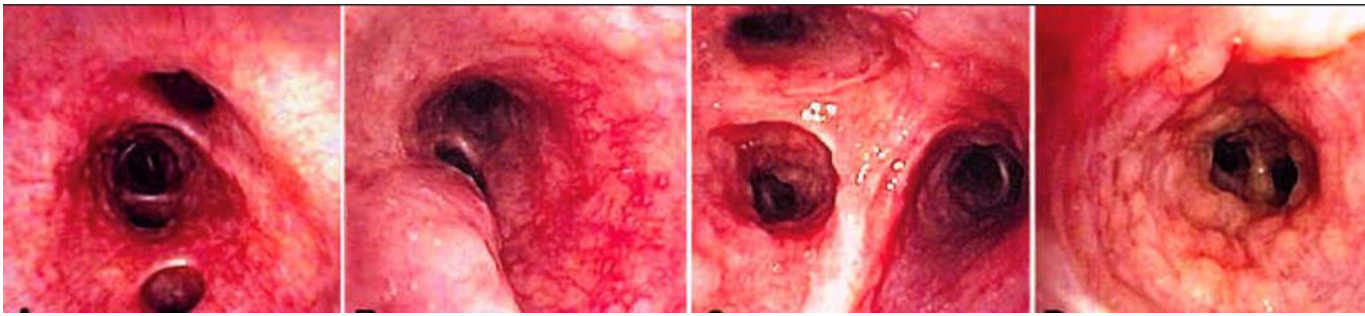


Р А

Р В

Учитывая рентгенологическую картину, обусловленную кашлевым и торакоалгическим синдромом, без явных маркеров коронарной ишемии, данных рентгенологического исследования – диффузные изменения легочной ткани и деформации бронхов, диктуют необходимость проведения видеотрахеобронхоскопии (ВТБС).

При ВТБС получено изображение



BR 1

BR 2 B

BR 3

BR 4

Вопросы:

1. Дайте правильное описание выявленных изменений с использованием принятой эндоскопической терминологии и сформулируйте наиболее вероятное эндоскопическое заключение.

Рак бронхов и легких.

б) Саркоидоз бронхов и легких.

с) Туберкулез бронхов и легких.

2. Обоснуйте поставленное Вами эндоскопическое заключение.

а) при ВТБС - расширение и ригидности бифуркации трахеи не зарегистрировано. Общий фон слизистой оболочки бронхов I-VI порядков – гиперемия, выраженный отек, зернистость слизистой оболочки (BR 1), усиление пролиферации капилляров и «Сетчатость» слизистой оболочки бронхов узловые повреждения с искажением анатомии и просвета бронхов (BR 2), аналогичные изменения слизистой оболочки в зоне сегментарного бронха правой верхней доли (BR 3), типичные узелки слизистой оболочки желто-воскового цвета, каждый диаметром от 2 до 3-4 мм в сегментарном бронхе (BR 4).

при ВТБС - расширение и ригидности бифуркации трахеи не зарегистрировано. «Сетчатость» слизистой оболочки бронхов узловые повреждения с искажением анатомии и просвета бронхов (BR 2), аналогичные изменения слизистой оболочки в зоне сегментарного бронха правой верхней доли (BR 3), типичные узелки слизистой оболочки желто-воскового цвета, каждый диаметром от 2 до 3-4 мм в сегментарном бронхе (BR 4).

при ВТБС - расширение и ригидности бифуркации трахеи не зарегистрировано. Общий фон слизистой оболочки бронхов I-VI порядков – гиперемия, выраженный отек, зернистость слизистой оболочки (BR 1)

Предложите правильную тактику врача-эндоскописта при проведении диагностической ВТБС.

- a) Биопсия из узелков слизистой оболочки бронхов
- b) Проведение тонкоигольной аспирационной биопсии увеличенных внутригрудных лимфоузлов.
- c) Биопсия из узелков слизистой оболочки бронхов и проведение тонкоигольной аспирационной биопсии увеличенных внутригрудных лимфоузлов.