

**ФЕДЕРАЛЬНОЕ ГОСУДАРСТВЕННОЕ БЮДЖЕТНОЕ ОБРАЗОВАТЕЛЬНОЕ  
УЧРЕЖДЕНИЕ ВЫСШЕГО ОБРАЗОВАНИЯ  
«РОСТОВСКИЙ ГОСУДАРСТВЕННЫЙ МЕДИЦИНСКИЙ УНИВЕРСИТЕТ»  
МИНИСТЕРСТВА ЗДРАВООХРАНЕНИЯ РОССИЙСКОЙ ФЕДЕРАЦИИ**

**ФАКУЛЬТЕТ ПОВЫШЕНИЯ КВАЛИФИКАЦИИ  
И ПРОФЕССИОНАЛЬНОЙ ПЕРЕПОДГОТОВКИ СПЕЦИАЛИСТОВ**

Оценочные материалы

по дисциплине **ЭНДОСКОПИЯ**

(приложение к рабочей программе дисциплины)

Специальность 31.08.55 Колопроктология

2023

**1. Перечень компетенций, формируемых дисциплиной (полностью или частично)\***

**профессиональных (ПК)**

Код и наименование профессиональной компетенции	Индикатор(ы) достижения профессиональной компетенции
УК-1. готовностью к абстрактному мышлению, анализу, синтезу	Самостоятельно интерпретировать и анализировать результаты эндоскопических исследований, у пациента с заболеванием и (или) состоянием пищеварительной системы.
ПК-1 Готовность к осуществлению комплекса мероприятий, направленных на сохранение и укрепление здоровья и включающих в себя формирование здорового образа жизни, предупреждение возникновения и (или) распространения заболеваний, их раннюю диагностику, выявление причин и условий их возникновения и развития, а также направленных на устранение вредного влияния на здоровье человека факторов среды его обитания	Способен к осуществлению комплекса мероприятий, направленных на сохранение и укрепление здоровья и включающих в себя формирование здорового образа жизни, предупреждение возникновения и (или) распространения заболеваний, их раннюю диагностику, выявление причин и условий их возникновения и развития, а также направленных на устранение вредного влияния на здоровье человека факторов среды его обитания
ПК-5 готовность к определению у пациентов патологических состояний, симптомов, синдромов заболеваний, нозологических форм в соответствии с Международной статистической классификацией болезней и проблем, связанных со здоровьем	Самостоятельно определять у пациентов патологические состояния симптомы, синдромы заболеваний, нозологических форм в соответствии с Международной статистической классификацией болезней и проблем, связанных со здоровьем

**2. Виды оценочных материалов в соответствии с формируемыми компетенциями**

Наименование компетенции	Виды оценочных материалов	количество заданий на 1 компетенцию
УК-1	Задания закрытого типа	25 с эталонами ответов
	Задания открытого типа:	75 с эталонами ответов
	Ситуационные задачи	20
	Задания на дополнения	10
ПК- 1	Задания закрытого типа	25 с эталонами ответов
	Задания открытого типа:	75 с эталонами ответов
	Ситуационные задачи	23
	Задания на дополнения	10
ПК- 5	Задания закрытого типа	25 с эталонами ответов
	Задания открытого типа:	75 с эталонами ответов

	Ситуационные задачи	16
	Задания на дополнения	10
	Вопросы для собеседования	49

### **УК-1**

Задания закрытого типа (тесты с одним вариантом правильного ответа)

1	<p>Эндоскопическое исследование после операций на органах брюшной полости можно выполнять</p> <ol style="list-style-type: none"> <li>1) через одни сутки</li> <li>2) через 2-3 дня</li> <li>3) через неделю</li> <li>4) через две недели</li> <li>5) в любое время</li> </ol> <p>Эталон ответа: 5</p>
2	<p>Ограничением к выполнению колоноскопии является:</p> <ol style="list-style-type: none"> <li>1) анемия</li> <li>2) рак яичника</li> <li>3) метастатическое поражение печени</li> <li>4) полипы желудка</li> <li>5) спаечная болезнь органов брюшной полости</li> </ol> <p>Эталон ответа: 5</p>
3	<p>Просвет кишки имеет форму равностороннего треугольника в:</p> <ol style="list-style-type: none"> <li>1) слепой кишке</li> <li>2) восходящей кишке</li> <li>3) поперечно-ободочной кишке</li> <li>4) нисходящей кишке</li> <li>5) сигмовидной кишке</li> </ol> <p>Эталон ответа: а3</p>

4	<p>Продольно расположенные складки характерны для:</p> <ol style="list-style-type: none"><li>1) слепой кишки</li><li>2) восходящей кишки</li><li>3) поперечно-ободочной кишки</li><li>4) нисходящей кишки</li><li>5) прямой кишки</li></ol> <p>Эталон ответа: 5</p>
5	<p>Показанием к плановой колоноскопии является:</p> <ol style="list-style-type: none"><li>1)кишечное кровотечение</li><li>2)желудочное кровотечение</li><li>3)кишечная непроходимость</li><li>4)инородное тело толстой кишки</li><li>5)рентгенологическое подозрение на рак толстой кишки</li></ol> <p>Эталон ответа: 5</p>
6	<p>Показанием к экстренной колоноскопии является:</p> <ol style="list-style-type: none"><li>1) анемия</li><li>2) кишечное кровотечение</li><li>3) подозрение на перфорацию толстой кишки</li><li>4) гранулематозный колит</li><li>5) дивертикулез толстой кишки с явлениями дивертикулита</li></ol> <p>Эталон ответа: 2</p>
7	<p>Анальная трещина является:</p> <ol style="list-style-type: none"><li>1) абсолютным противопоказанием к колоноскопии</li><li>2) относительным противопоказанием к колоноскопии</li><li>3) ограничением колоноскопии</li><li>4) абсолютным показанием к колоноскопии</li><li>5) относительным показанием</li></ol> <p>Эталон ответа: 2</p>
8	<p>Классические точки Калька располагаются</p> <ol style="list-style-type: none"><li>1) на 2 см выше и ниже пупка и на 1 см справа и слева от срединной линии</li></ol>

	<p>2) на 3 см выше и ниже пупка и на 0,5 см справа и слева от срединной линии</p> <p>3) на 2 см выше пупка и 2 см вправо и влево</p> <p>4) на 3 см выше пупка и 3 см вправо и влево</p> <p>5) на 1 см выше и ниже пупка и на 2 см справа и слева от срединной линии</p> <p>Эталон ответа: 2</p>
9	<p>Следующие физиологические сфинктеры имеют в своей основе анатомический субстрат</p> <p>1) сфинктер Гирша и сфинктер Болли</p> <p>2) сфинктер Бузи</p> <p>3) сфинктер Хорста</p> <p>4) сфинктер Пайера - Штрауса</p> <p>Эталон ответа: 1</p>
10	<p>Самый узкий отдел толстой кишки - это</p> <p>1) прямая кишка</p> <p>2) ректо-сигмовидный отдел</p> <p>3) сигмовидная кишка</p> <p>4) слепая кишка</p> <p>5) восходящая кишка</p> <p>Эталон ответа: 2</p>
11	<p>Анатомической и функциональной границей левой и правой половины толстой кишки является:</p> <p>1) печеночный угол</p> <p>2) селезеночный угол</p> <p>3) физиологический сфинктер Кеннона левый</p> <p>4) физиологический сфинктер Кеннона правый</p> <p>5) физиологический сфинктер Хорста</p> <p>Эталон ответа: 5</p>
12	<p>Ограничением к выполнению колоноскопии является:</p> <p>1)анемия</p> <p>2)рак яичника</p>

	<p>3) метастатическое поражение печени</p> <p>4) полипы желудка</p> <p>5) спаечная болезнь органов брюшной полости</p> <p>Эталон ответа: 5</p>
13	<p>Просвет кишки имеет овальную форму в:</p> <p>1) слепой кишке</p> <p>2) восходящей кишке</p> <p>3) поперечно-ободочной кишке</p> <p>4) нисходящей кишке</p> <p>5) сигмовидной кишке</p> <p>Эталон ответа: 5</p>
14	<p>Технически наиболее трудным для проведения колоноскопа является</p> <p>1) ректо-сигмовидный отдел</p> <p>2) сигмовидная кишка</p> <p>3) селезеночный узел</p> <p>4) печеночный узел</p> <p>5) нисходящая кишка</p> <p>Эталон ответа: 2</p>
15	<p>К причинам, по которым колоноскоп не удастся провести в купол слепой кишки, относятся</p> <p>1) провисание поперечной ободочной кишки в малый таз</p> <p>2) наличие дополнительных петель сигмовидной кишки</p> <p>3) плохая подготовка толстой кишки к исследованию</p> <p>4) стенозирование просвета толстой кишки</p> <p>5) правильно 3) и 4)</p> <p>Эталон ответа: 5</p>
16	<p>Скорость продвижения кишечного содержимого по тонкой кишке составляет:</p>

	<p>1) 0,5 м/час</p> <p>2) 1,0 м/час</p> <p>3) 1,5 м/час</p> <p>4) 2,0 м/час</p> <p>5) 2,5 м/час</p> <p>Эталон ответа: 2</p>
17	<p>Максимально толстая кишка может абсорбировать за сутки:</p> <p>1) до двух литров жидкости</p> <p>2) до трех литров</p> <p>3) до четырех литров</p> <p>4) до пяти литров</p> <p>5) до шести литров</p> <p>Эталон ответа: 5</p>
18	<p>Относительными противопоказаниями для колоноскопической полипэктомии являются:</p> <p>1) нарушение свертывающей системы крови</p> <p>2) остаточные явления после инсульта</p> <p>3) внутренний геморрой</p> <p>4) состояние после операции Гартмана</p> <p>5) состояние после операции Мукулича</p> <p>Эталон ответа: 1</p>
19	<p>Кровь, излившаяся в просвет толстой кишки при выполнении эндоскопической полипэктомии, вызывает</p> <p>1) усиление перистальтики толстой кишки</p> <p>2) ослабление перистальтики толстой кишки</p> <p>3) не влияет на перистальтику толстой кишки</p>

	<p>4) повышение тонуса толстой кишки</p> <p>5) снижение тонуса толстой кишки</p> <p>Эталон ответа: 1</p>
20	<p>При наличии рака толстой кишки и полипов, находящихся вне зоны резекции, полипэктомия производится</p> <p>1) до хирургического вмешательства</p> <p>2) во время хирургического вмешательства</p> <p>3) после хирургического вмешательства в течение первого месяца</p> <p>4) после хирургических вмешательств через 6 месяцев</p> <p>5) после хирургических вмешательств через 1 год</p> <p>Эталон ответа: 1</p>
21	<p>Полип любой консистенции и размеров можно извлечь</p> <p>1) корзинкой Dormia</p> <p>2) грейфером</p> <p>3) биопсийными щипцами</p> <p>4) вакуумэкстракцией</p> <p>5) петлевым электродом</p> <p>Эталон ответа: 5</p>
22	<p>Перед колоноскопической полипэктомией необходимо выполнить</p> <p>1) диагностическую колоноскопию</p> <p>2) УЗИ органов брюшной полости</p> <p>3) ирригоскопию</p> <p>4) пассаж бария по кишечнику</p> <p>5) компьютерную томографию</p> <p>Эталон ответа: 1</p>



23	<p>В момент электроэксцизии полипа на ножке его головка касается слизистой оболочки желудка. Укажите возможные осложнения</p> <ol style="list-style-type: none"> <li>1) ожог слизистой оболочки в месте контакта</li> <li>2) ослабление коагуляционного действия тока</li> <li>3) кровотечение</li> <li>4) перфорация</li> <li>5) усиление коагуляционного действия тока</li> </ol> <p>Эталон ответа: 1</p>
24	<p>Основной целью создания новокаин-адреналиновой подушки под основанием полипа перед его удалением является</p> <ol style="list-style-type: none"> <li>1) анестезия</li> <li>2) профилактика перфорации желудка</li> <li>3) ускорение заживления дефекта слизистой оболочки желудка</li> <li>4) уменьшение вероятности кровотечения после удаления полипа</li> <li>5) профилактика ожога окружающей слизистой оболочки</li> </ol> <p>Эталон ответа: 4</p>
25	<p>Перед колоноскопической полипэктомией необходимо выполнить</p> <ol style="list-style-type: none"> <li>1) диагностическую колоноскопию</li> <li>2) УЗИ органов брюшной полости</li> <li>3) ирригоскопию</li> <li>4) пассаж бария по кишечнику</li> <li>5) компьютерную томографию</li> </ol> <p>Эталон ответа: 1</p>

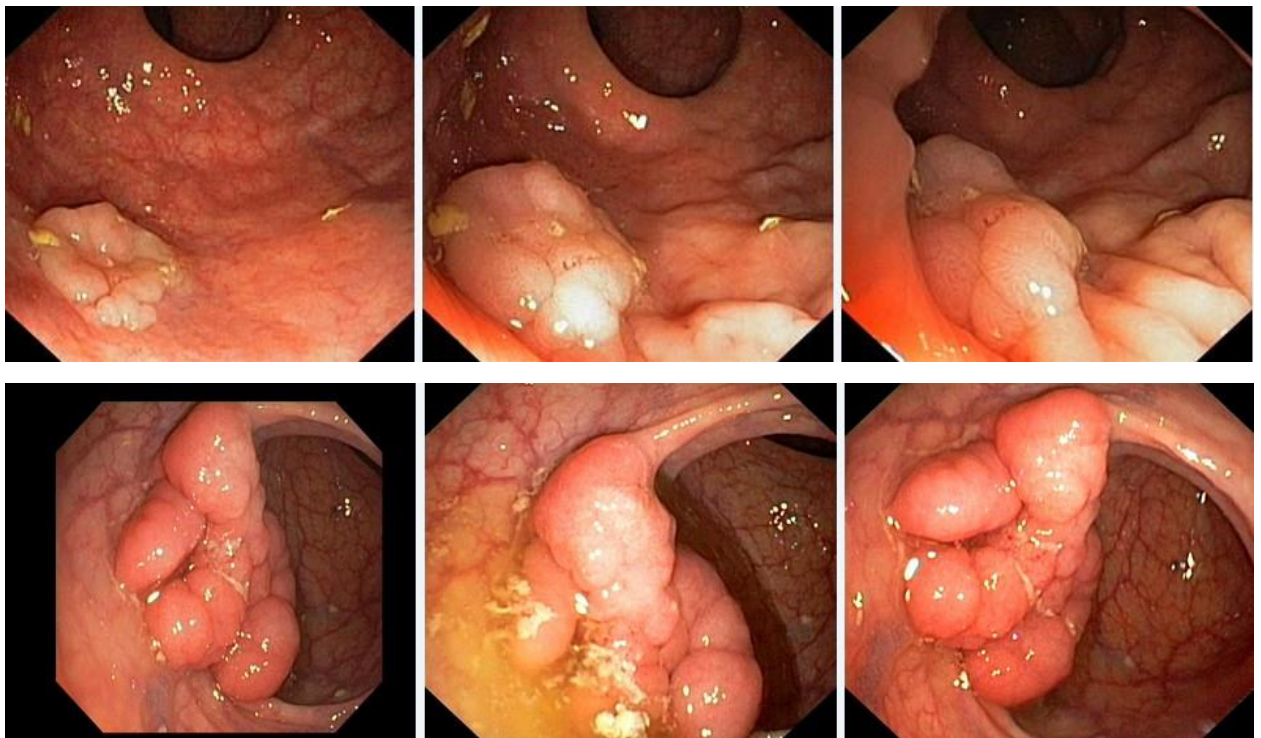
**Задания открытого типа:**

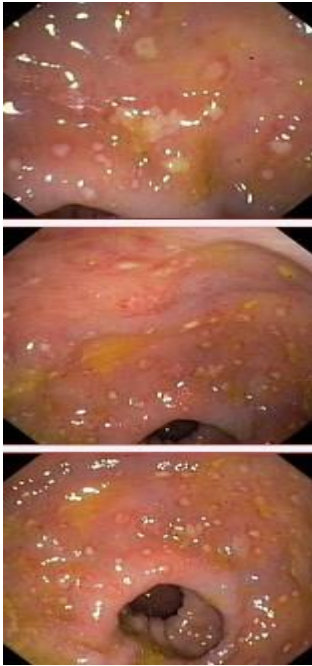
Ситуационные задачи

**Задача 1**

Мужчина, 74 лет, обратился к врачу с жалобами на приступообразные боли в животе, преимущественно в параумбиликальной области и левом фланке живота без иррадиации, диарею с примесью слизи и прожилок крови, тенезмы, общую слабость, лихорадку. Из анамнеза известно, что нарушение стула по типу чередования запоров с поносами впервые возникли около 3 лет назад. Не обследовался, лечился самостоятельно, соблюдал диету и принимая слабительные средства на основе сены и коры крушины или адсорбенты (активированный уголь, смекту). Ухудшение самочувствия в течение последних 3-х недель, когда боли в животе и диарея с примесью слизи стали постоянными, появилась лихорадка и общая слабость. Учитывая выраженный болевой абдоминальный синдром и признаки интоксикации обратился за консультацией к гастроэнтерологу. Семейный анамнез: мать – умерла в 56 лет - острый инфаркт миокарда, отец – умер в 72 года от рака кишечника. При осмотре: состояние средней степени тяжести. ИМТ – 18 кг/м<sup>2</sup>. Кожные покровы чистые, бледные. В легких дыхание везикулярное, хрипов нет. Тоны сердца ясные, ритмичные. ЧСС – 98 уд. в мин., АД – 160/90 мм рт. ст. Язык обложен белесоватым налетом, влажный. Живот мягкий, при пальпации болезненный во всех отделах. Печень и селезенка не увеличены. Дизурии нет. Симптом поколачивания по поясничной области отрицательный. При лабораторном обследовании мочи без отклонений от релевантных значений нормальных показателей. В общем анализе крови: СОЭ - 49 мм/час, Нв - 101 г/л. Рекомендовано проведение видеокколоноскопии (ВКС).

При ВКС получены изображения





**Дайте правильное описание выявленных при ВКС изменений с использованием принятой эндоскопической терминологии и сформулируйте наиболее вероятное эндоскопическое заключение**

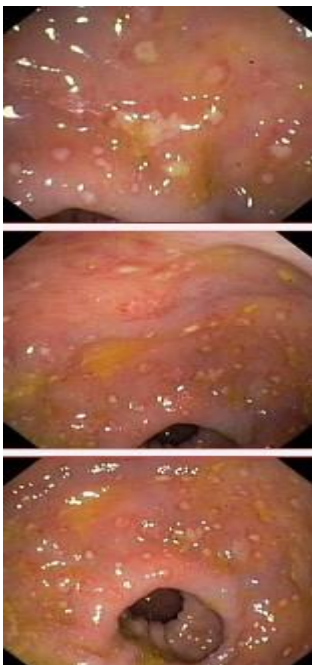
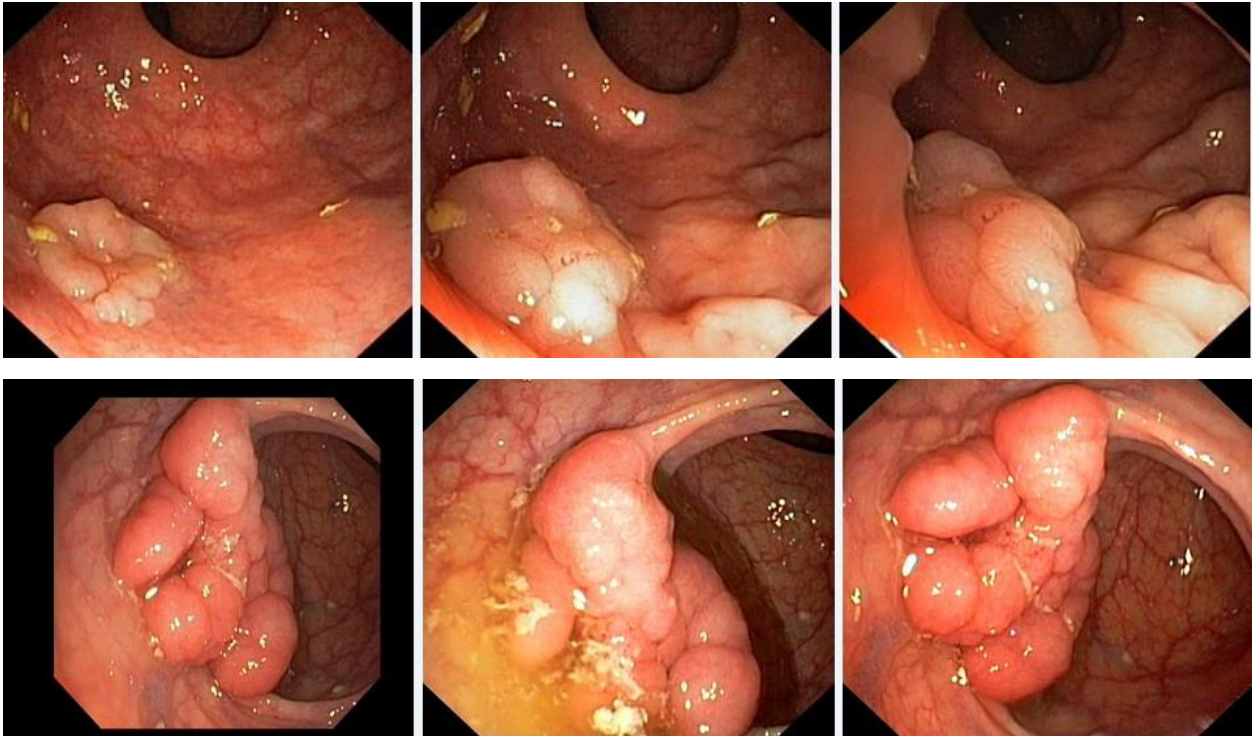
*Эталоны ответов:* Стелющийся полип прямой кишки. Псевдомембранозный колит. Тубулярная аденома сигмовидной кишки 2 типа. Стенозирующая форма опухоли образования нисходящей кишки. Полип прямой кишки. Полип сигмовидной кишки. Язвенный колит. Полип прямой кишки. Полип сигмовидной кишки. Болезнь Крона толстой кишки

### **Задача 2**

Мужчина, 74 лет, обратился к врачу с жалобами на приступообразные боли в животе, преимущественно в параумбиликальной области и левом фланке живота без иррадиации, диареею с примесью слизи и прожилок крови, тенезмы, общую слабость, лихорадку. Из анамнеза известно, что нарушение стула по типу чередования запоров с поносами впервые возникли около 3 лет назад. Не обследовался, лечился самостоятельно, соблюдал диету и принимая слабительные средства на основе сены и коры крушины или адсорбенты (активированный уголь, смекту). Ухудшение самочувствия в течение последних 3-х недель, когда боли в животе и диарея с примесью слизи стали постоянными, появилась лихорадка и общая слабость. Учитывая выраженный болевой абдоминальный синдром и признаки интоксикации обратился за консультацией к гастроэнтерологу. Семейный анамнез: мать – умерла в 56 лет - острый инфаркт миокарда, отец – умер в 72 года от рака кишечника. При осмотре: состояние средней степени тяжести. ИМТ – 18 кг/м<sup>2</sup>. Кожные покровы чистые, бледные. В легких дыхание везикулярное, хрипов нет. Тоны сердца ясные, ритмичные. ЧСС – 98 уд. в мин., АД – 160/90мм рт. ст. Язык обложен белесоватым налетом, влажный. Живот мягкий, при пальпации болезненный во всех отделах. Печень и селезенка не увеличены. Дизурии нет. Симптом поколачивания по поясничной области отрицательный. При лабораторном обследовании мочи без отклонений от релевантных значений нормальных

показателей. В общем анализе крови: СОЭ - 49мм/час, Нв - 101 г/л. Рекомендовано проведение видеокколоноскопии (ВКС).

При ВКС получены изображения



*Заключение:* Стелющийся полип прямой кишки. Псевдомембранозный колит. Тубулярная аденома сигмовидной кишки 2 типа. Стенозирующая форма опухоли образования нисходящей кишки. Полип прямой кишки. Полип сигмовидной кишки. Язвенный колит. Полип прямой кишки. Полип сигмовидной кишки. Болезнь Крона толстой кишки.

## **Обоснуйте поставленное Вами эндоскопическое заключение**

*Эталоны ответов:*

Заключение о наличии стелющегося полипа прямой кишки установлено на основании типичных эндоскопических признаков:

- наличие выступающего округлой формы плоского железистого образования в прямой кишки без конвергенции складок, изъязвления и контактной кровоточивости

Заключение о наличии псевдомембранозного колита установлено на основании типичных эндоскопических признаков:

- наличие множественных фибринозных белесоватого цвета наложений на слизистой оболочке сигмовидной и нисходящей кишки без признаков активного воспаления (сохраненный сосудистый рисунок, отсутствие диффузной гиперемии и отека слизистой оболочки, контактной и спонтанной кровоточивости).

Заключение о наличии тубулярной аденомы сигмовидной кишки 2 типа получено на основании типичных эндоскопических признаков:

- наличие выступающего мелкобугристого образования в сигмовидной кишке, представленного железистой тканью без налета изъязвления, наложения фибрина и контактной кровоточивости.

Заключение о наличии стенозирующей опухоли нисходящей кишки получено на основании типичных эндоскопических признаков:

- сужение нисходящей кишки с формированием стеноза

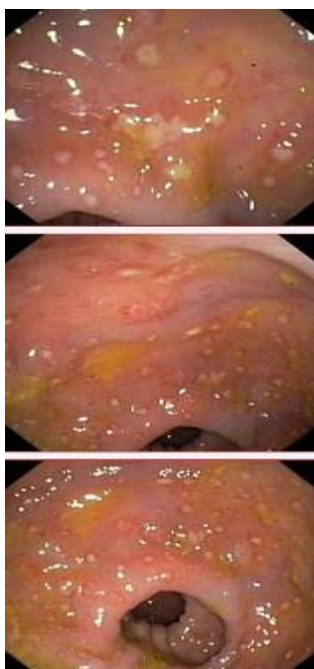
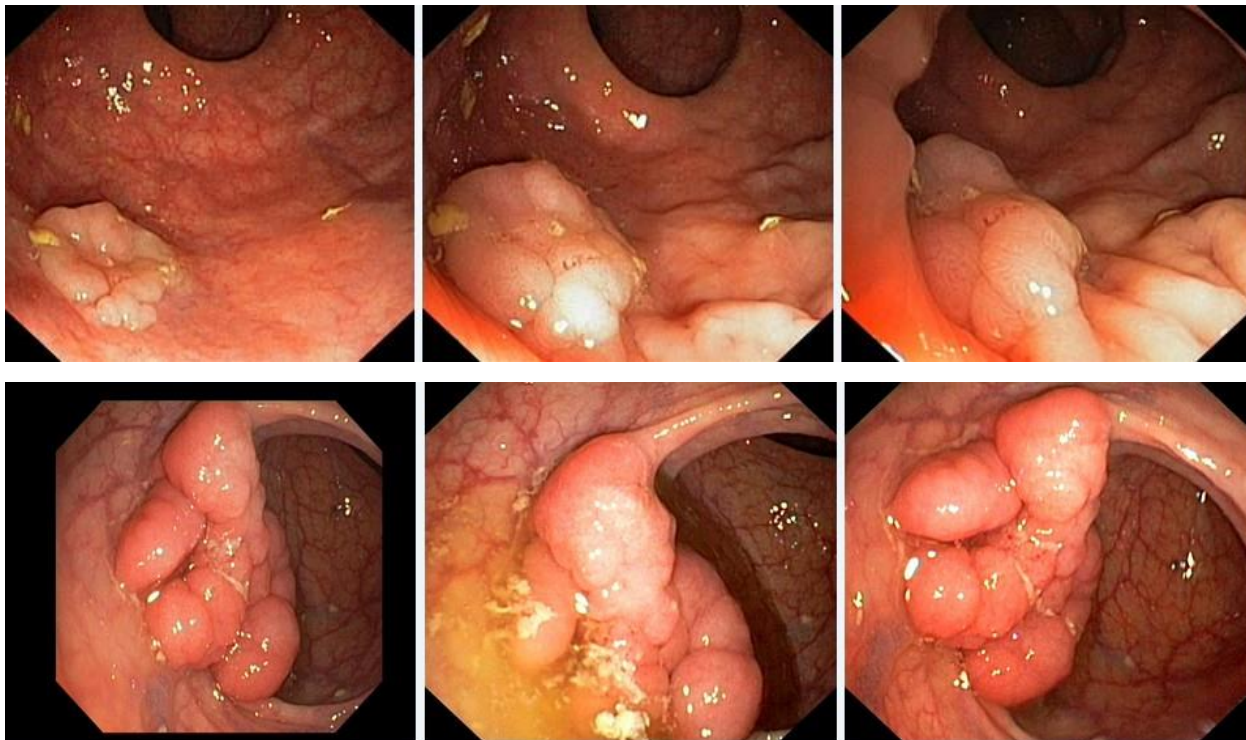
в зоне сужения визуализируется ярко-красного цвета с наложениями фибрина выступающие циркулярное образование

### **Задача 3**

Мужчина, 74 лет, обратился к врачу с жалобами на приступообразные боли в животе, преимущественно в параумбиликальной области и левом фланке живота без иррадиации, диареею с примесью слизи и прожилок крови, тенезмы, общую слабость, лихорадку. Из анамнеза известно, что нарушение стула по типу чередования запоров с поносами впервые возникли около 3 лет назад. Не обследовался, лечился самостоятельно, соблюдал диету и принимая слабительные средства на основе сены и коры крушины или адсорбенты (активированный уголь, смекту). Ухудшение самочувствия в течение последних 3-х недель, когда боли в животе и диарея с примесью слизи стали постоянными, появилась лихорадка и общая слабость. Учитывая выраженный болевой абдоминальный синдром и признаки интоксикации обратился за консультацией к гастроэнтерологу. Семейный анамнез: мать – умерла в 56 лет - острый инфаркт миокарда, отец – умер в 72 года от рака кишечника. При осмотре: состояние средней степени тяжести. ИМТ – 18 кг/м<sup>2</sup>. Кожные покровы чистые, бледные. В легких дыхание везикулярное, хрипов нет. Тоны сердца ясные, ритмичные. ЧСС – 98 уд. в мин., АД – 160/90мм рт. ст. Язык обложен белесоватым налетом, влажный. Живот мягкий, при пальпации болезненный во всех отделах. Печень и селезенка не увеличены. Дизурии нет. Симптом поколачивания по поясничной области отрицательный. При

лабораторном обследовании мочи без отклонений от релевантных значений нормальных показателей. В общем анализе крови: СОЭ - 49мм/час, Нв - 101 г/л. Рекомендовано проведение видеокколоноскопии (ВКС).

При ВКС получены изображения



**Заключение:** Стелющийся полип прямой кишки. Псевдомембранозный колит. Тубулярная аденома сигмовидной кишки 2 типа. Стенозирующая форма опухоли образования

нисходящей кишки. Полип прямой кишки. Полип сигмовидной кишки. Язвенный колит. Полип прямой кишки. Полип сигмовидной кишки. Болезнь Крона толстой кишки.

**Составьте и обоснуйте план дополнительного обследования пациента.**

*Эталоны ответов:*

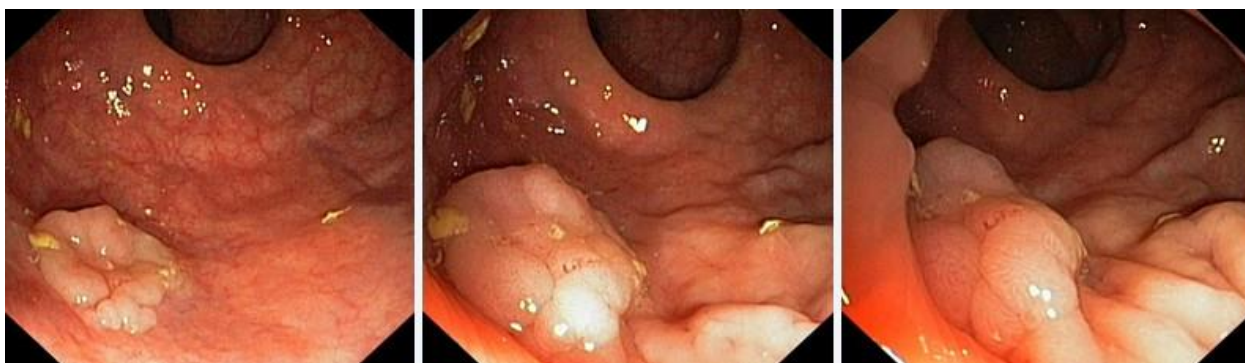Пациенту рекомендовано проведение дообследования, включающего:

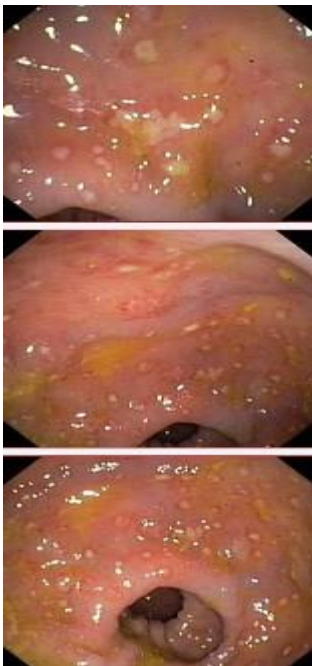
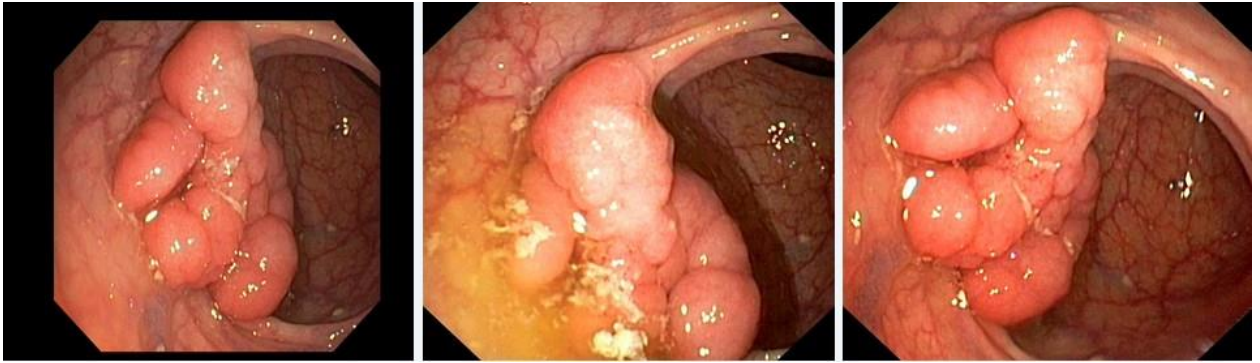- хромоэндоскопию с витальными красителями (0,5% раствор метиленового синего) и прицельной биопсией из зон гиперфиксации витального красителя полисегментарную биопсию из зоны циркулярного сужения нисходящей кишки, полиповидных выступающих образований сигмовидной и прямой кишок

#### **Задача 4**

Мужчина, 74 лет, обратился к врачу с жалобами на приступообразные боли в животе, преимущественно в параумбиликальной области и левом фланке живота без иррадиации, диарее с примесью слизи и прожилок крови, тенезмы, общую слабость, лихорадку. Из анамнеза известно, что нарушение стула по типу чередования запоров с поносами впервые возникли около 3 лет назад. Не обследовался, лечился самостоятельно, соблюдал диету и принимая слабительные средства на основе сены и коры крушины или адсорбенты (активированный уголь, смекту). Ухудшение самочувствия в течение последних 3-х недель, когда боли в животе и диарея с примесью слизи стали постоянными, появилась лихорадка и общая слабость. Учитывая выраженный болевой абдоминальный синдром и признаки интоксикации обратился за консультацией к гастроэнтерологу. Семейный анамнез: мать – умерла в 56 лет - острый инфаркт миокарда, отец – умер в 72 года от рака кишечника. При осмотре: состояние средней степени тяжести. ИМТ – 18 кг/м<sup>2</sup>. Кожные покровы чистые, бледные. В легких дыхание везикулярное, хрипов нет. Тоны сердца ясные, ритмичные. ЧСС – 98 уд. в мин., АД – 160/90 мм рт. ст. Язык обложен белесоватым налетом, влажный. Живот мягкий, при пальпации болезненный во всех отделах. Печень и селезенка не увеличены. Дизурии нет. Симптом поколачивания по поясничной области отрицательный. При лабораторном обследовании мочи без отклонений от релевантных значений нормальных показателей. В общем анализе крови: СОЭ - 49 мм/час, Нв - 101 г/л. Рекомендовано проведение видеокolonоскопии (ВКС).

При ВКС получены изображения





*Заключение:* Стелющийся полип прямой кишки. Псевдомембранозный колит. Тубулярная аденома сигмовидной кишки 2 типа. Стенозирующая форма опухоли образования нисходящей кишки. Полип прямой кишки. Полип сигмовидной кишки. Язвенный колит. Полип прямой кишки. Полип сигмовидной кишки. Болезнь Крона толстой кишки.

**Обоснуйте базовый лечебный препарат, длительность лечения, время и содержание повторного эндоскопического исследования**

***Эталон ответа:***

Стандарт лечения стенозирующих опухолевидных образований ободочной кишки зависит от результатов гистологической верификации злокачественного роста. Повторное эндоскопическое исследование толстой кишки с биопсией необходимо при отрицательных результатах первичного гистологического исследования.

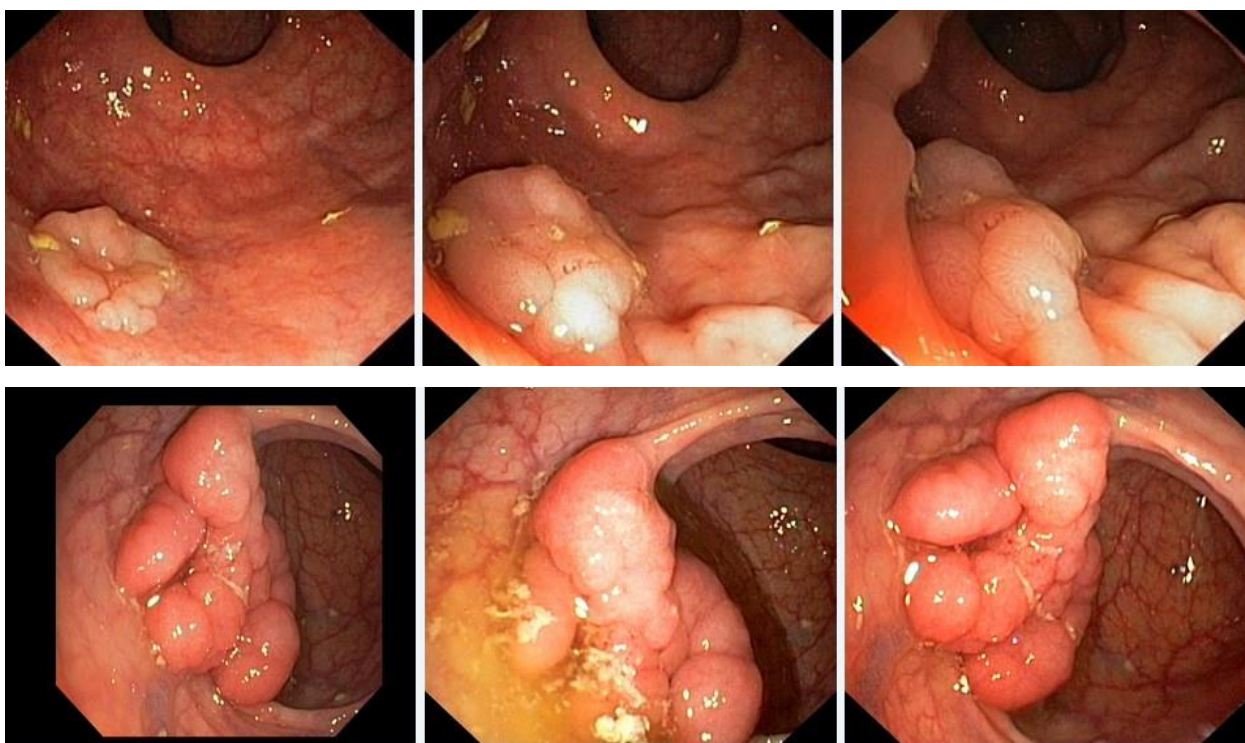
### **Задача 5**

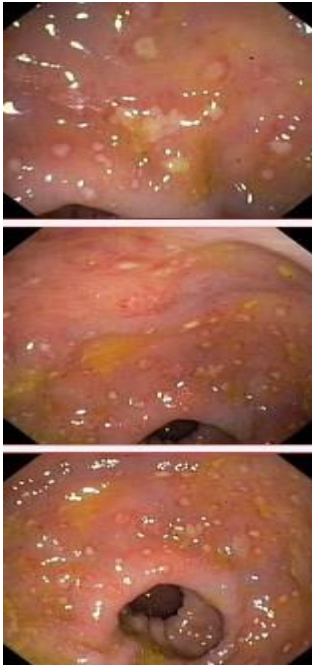
Мужчина, 74 лет, обратился к врачу с жалобами на приступообразные боли в животе, преимущественно в параумбиликальной области и левом фланке живота без иррадиации,



диарею с примесью слизи и прожилок крови, тенезмы, общую слабость, лихорадку. Из анамнеза известно, что нарушение стула по типу чередования запоров с поносами впервые возникли около 3 лет назад. Не обследовался, лечился самостоятельно, соблюдал диету и принимая слабительные средства на основе сены и коры крушины или адсорбенты (активированный уголь, смекту). Ухудшение самочувствия в течение последних 3-х недель, когда боли в животе и диарея с примесью слизи стали постоянными, появилась лихорадка и общая слабость. Учитывая выраженный болевой абдоминальный синдром и признаки интоксикации обратился за консультацией к гастроэнтерологу. Семейный анамнез: мать – умерла в 56 лет - острый инфаркт миокарда, отец – умер в 72 года от рака кишечника. При осмотре: состояние средней степени тяжести. ИМТ – 18 кг/м<sup>2</sup>. Кожные покровы чистые, бледные. В легких дыхание везикулярное, хрипов нет. Тоны сердца ясные, ритмичные. ЧСС – 98 уд. в мин., АД – 160/90мм рт. ст. Язык обложен белесоватым налетом, влажный. Живот мягкий, при пальпации болезненный во всех отделах. Печень и селезенка не увеличены. Дизурии нет. Симптом поколачивания по поясничной области отрицательный. При лабораторном обследовании мочи без отклонений от релевантных значений нормальных показателей. В общем анализе крови: СОЭ - 49мм/час, Нв - 101 г/л. Рекомендовано проведение видеокOLONоскопии (ВКС).

При ВКС получены изображения





**Заключение:** Стелющийся полип прямой кишки. Псевдомембранозный колит. Тубулярная аденома сигмовидной кишки 2 типа. Стенозирующая форма опухоли образования нисходящей кишки. Полип прямой кишки. Полип сигмовидной кишки. Язвенный колит. Полип прямой кишки. Полип сигмовидной кишки. Болезнь Крона толстой кишки. Через 2 недели получены результаты гистологического исследования биоптатов из зоны сужения нисходящей кишки:- аденокарцинома Из полиповидных образований сигмовидной и прямой кишки- тубуловорсинчатая аденома без дисплазии эпителия.

Какова Ваша дальнейшая диагностическая тактика?

**Обоснуйте Ваш выбор.**

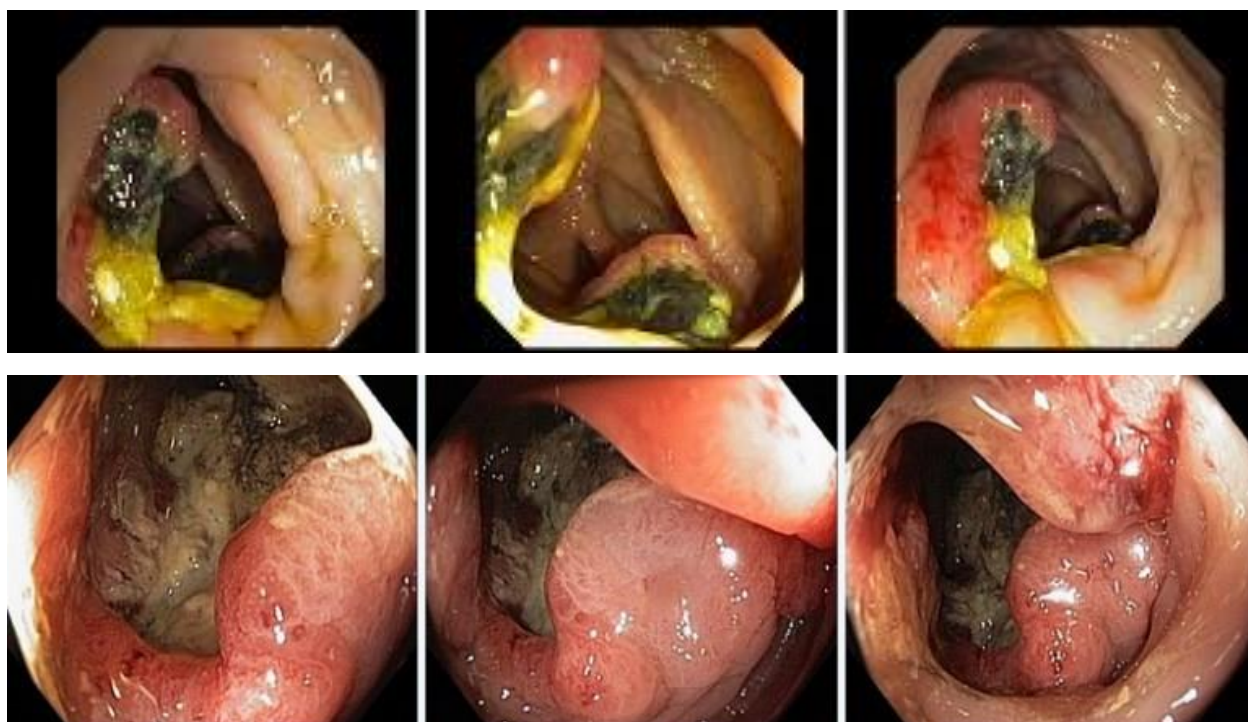
**Эталоны ответов:**Эндоскопические и гистологические признаки укладываются в предварительное заключение о наличии стенозирующей опухоли нисходящей кишки, тубуловорсинчатых полипов сигмовидной и прямой кишок. Рекомендована консультация колопроктолога для решения вопроса тактики хирургического лечения

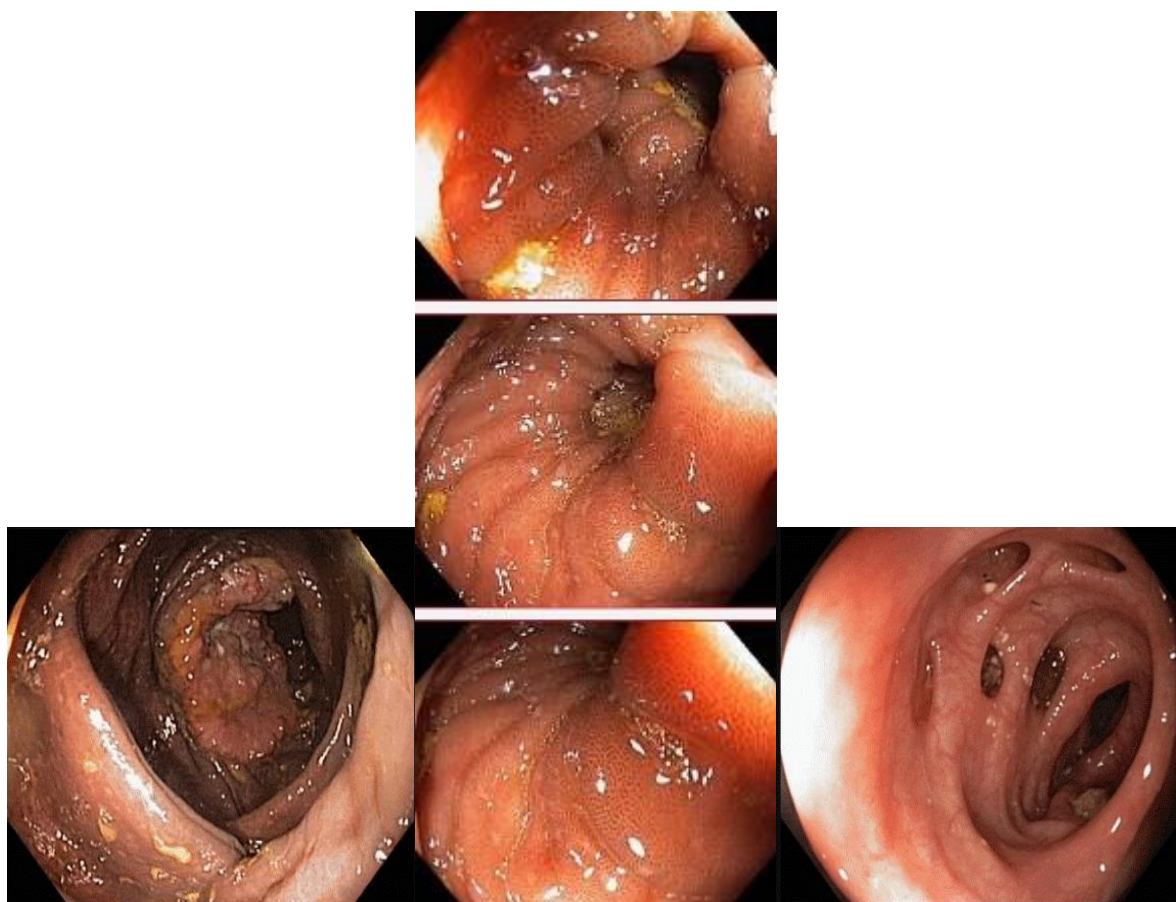
### **Задача 6**

Мужчина, 67 лет, обратился к врачу с жалобами на приступообразные боли в правом фланке живота без иррадиации, запорами чередующимися с диареей, общую слабость. Из анамнеза известно, что нарушение стула по типу запоров впервые возникли около 7 лет назад. Не обследовался, лечился самостоятельно, соблюдая диету и принимая слабительные средства на основе сенны и коры крушины. Ухудшение в течение последних 4-х недель с учащения приступов болей в правом фланке живота, сопровождающихся общими симптомами (слабость, снижение аппетита) и нарушением стула: чередование запоров с диареей. Учитывая выраженный болевой абдоминальный синдром обратился за консультацией к гастроэнтерологу. Семейный анамнез: мать – умерла в 76 лет - острый инфаркт миокарда, отец – умер в 72 года от рака кишечника. При осмотре: состояние

средней степени тяжести. ИМТ – 17 кг/м<sup>2</sup>. Кожные покровы чистые, бледные. В легких дыхание везикулярное, хрипов нет. Тоны сердца ясные, ритмичные. ЧСС – 92 уд. в мин., АД – 160/80мм рт. ст. Язык обложен белесоватым налетом, влажный. Живот мягкий, при пальпации болезненный в илеоцекальной зоне, где пальпируется плотное опухолеобразное образование с ограниченной подвижностью. Печень и селезенка не увеличены. Дизурии нет. Симптом поколачивания по поясничной области отрицательный. При лабораторном обследовании мочи без отклонений от релевантных значений нормальных показателей. В общем анализе крови: СОЭ - 46 мм/час, Нв - 90 г/л. Рекомендовано проведение видеокколоноскопии (ВКС).

При ВКС получены изображения





Дайте правильное описание выявленных при ВКС изменений с использованием принятой эндоскопической терминологии и сформулируйте наиболее вероятное эндоскопическое заключение

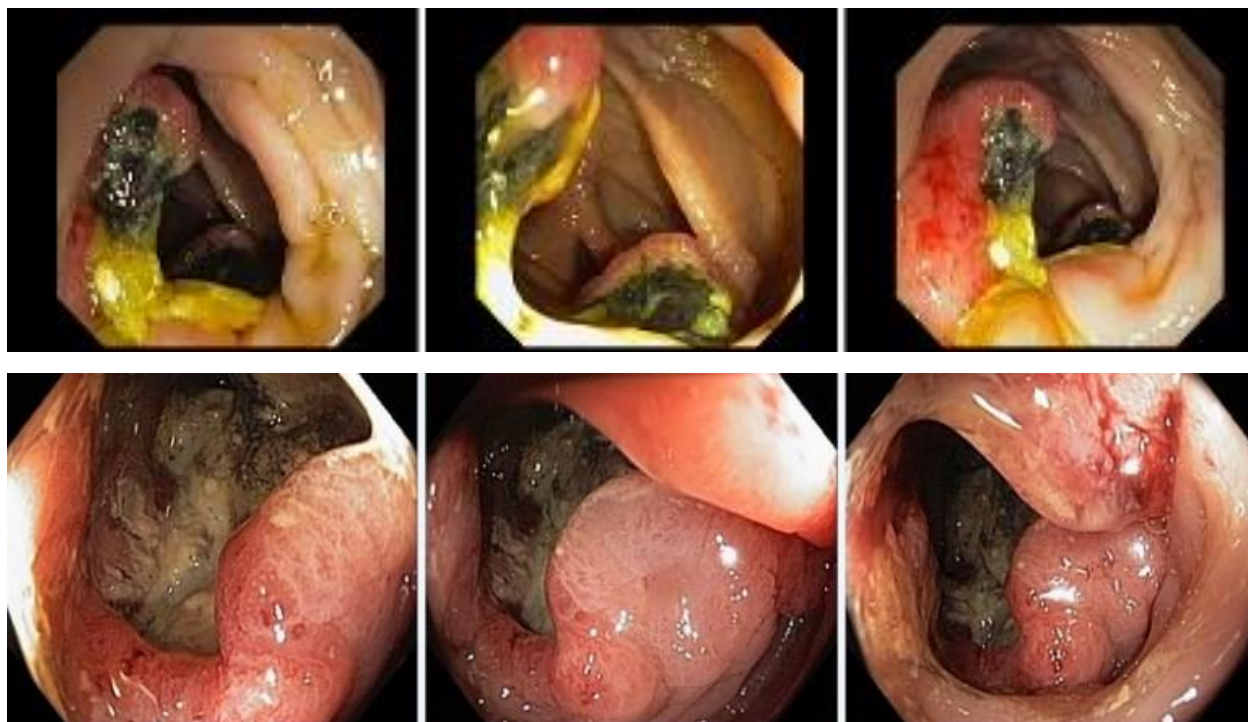
Эталоны ответов: Экзофитная полуциркулярная опухоль слепой кишки с изъязвлением. Меланоз слепой кишки. Дивертикулез нисходящей кишки Полип слепой кишки. Дивертикулы нисходящей кишки. Рак толстой кишки. Дивертикулез толстой кишки.

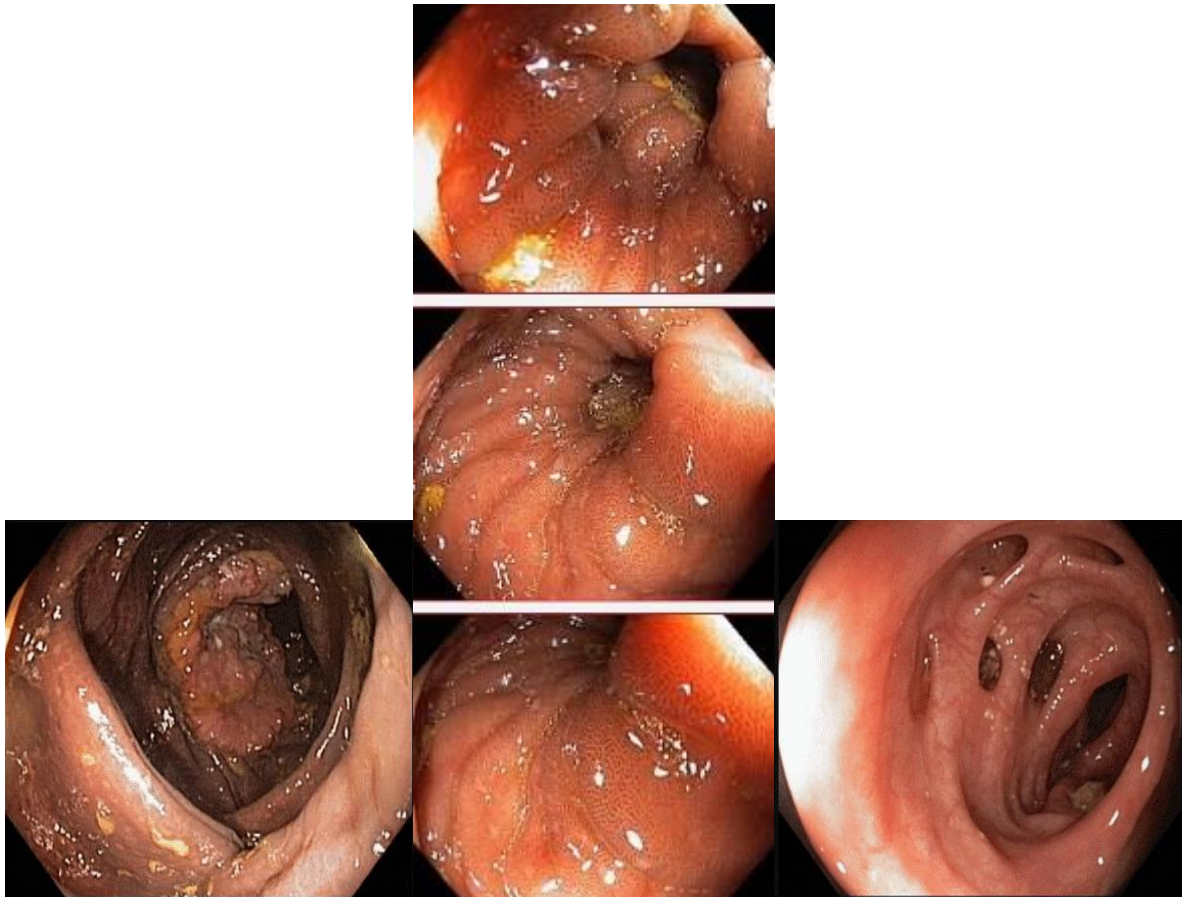
### Задача 7

Мужчина, 67 лет, обратился к врачу с жалобами на приступообразные боли в правом фланке живота без иррадиации, запорами чередующимися с диареей, общую слабость. Из анамнеза известно, что нарушение стула по типу запоров впервые возникли около 7 лет назад. Не обследовался, лечился самостоятельно, соблюдая диету и принимая слабительные средства на основе сенны и коры крушины. Ухудшение в течение последних 4-х недель с учащения приступов болей в правом фланке живота, сопровождающихся общими симптомами (слабость, снижение аппетита) и нарушением стула: чередование запоров с диареей. Учитывая выраженный болевой абдоминальный синдром обратился за консультацией к гастроэнтерологу. Семейный анамнез: мать – умерла в 76 лет - острый инфаркт миокарда, отец – умер в 72 года от рака кишечника. При осмотре: состояние средней степени тяжести. ИМТ – 17 кг/м<sup>2</sup>. Кожные покровы чистые, бледные. В легких дыхание везикулярное, хрипов нет. Тоны сердца ясные, ритмичные. ЧСС – 92 уд. в мин., АД

– 160/80мм рт. ст. Язык обложен белесоватым налетом, влажный. Живот мягкий, при пальпации болезненный в илеоцекальной зоне, где пальпируется плотное опухолеобразное образование с ограниченной подвижностью. Печень и селезенка не увеличены. Дизурии нет. Симптом поколачивания по поясничной области отрицательный. При лабораторном обследовании мочи без отклонений от релевантных значений нормальных показателей. В общем анализе крови: СОЭ - 46 мм/час, Нв - 90 г/л. Рекомендовано проведение видеокOLONоскопии (ВКС).

При ВКС получены изображения





**Заключение:** Экзофитная полуциркулярная опухоль слепой кишки с изъязвлением. Меланоз слепой кишки. Дивертикулез нисходящей кишки. Полип слепой кишки. Дивертикулы нисходящей кишки. Рак толстой кишки. Дивертикулез толстой кишки.

**Обоснуйте поставленное Вами эндоскопическое заключение**

**Эталоны ответов:** Заключение о наличии экзофитной полуциркулярной опухоли слепой кишки с изъязвлением установлено на основании типичных эндоскопических признаков:

- наличие выступающего полуциркулярного крупноузловатого образования с изъязвлением, прикрытым белым фибрином
- плотной консистенции образования при инструментальной пальпации и легкой фрагментарности ткани при биопсии
- отрицательного симптома «шатра» и ограниченной смещаемости при инструментальной пальпации

Заключение о наличии меланоза слепой кишки установлено на основании типичных эндоскопических признаков:

- темно-коричневая окраска с изменением рельефа слизистой оболочки слепой кишки.

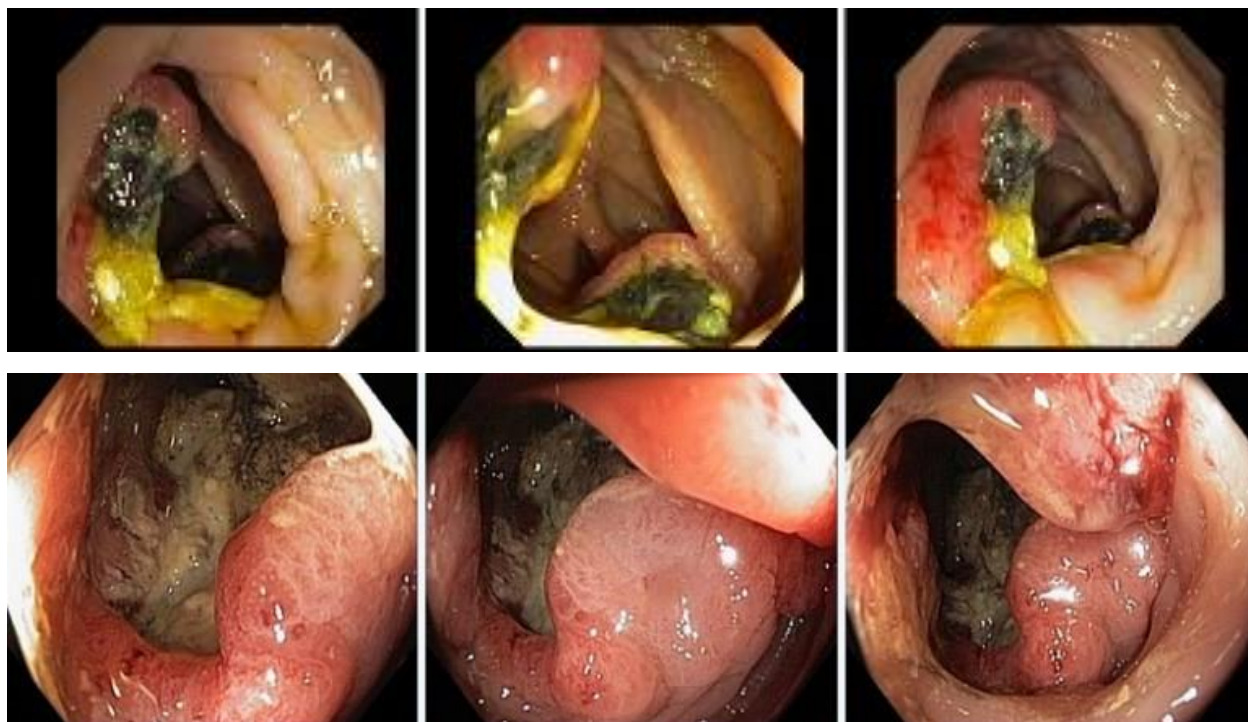
Заключение о наличии дивертикулеза нисходящей кишки получено на основании типичных эндоскопических признаков:

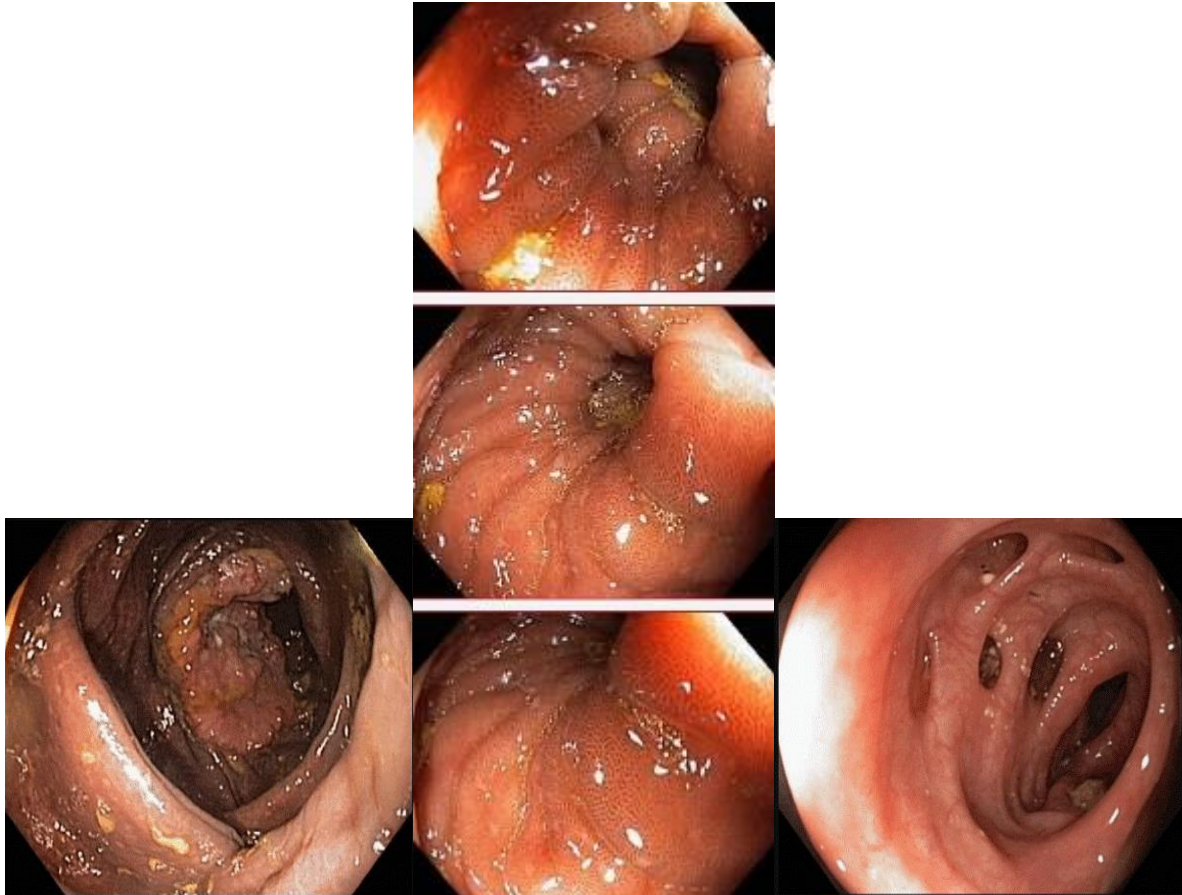
устья дивертикулов размерами от 0,4 до 0,8 см в Д без признаков воспалительных изменений слизистой оболочки окружающей устья.

## Задача 8

Мужчина, 67 лет, обратился к врачу с жалобами на приступообразные боли в правом фланке живота без иррадиации, запорами чередующимися с диареей, общую слабость. Из анамнеза известно, что нарушение стула по типу запоров впервые возникли около 7 лет назад. Не обследовался, лечился самостоятельно, соблюдая диету и принимая слабительные средства на основе сенны и коры крушины. Ухудшение в течение последних 4-х недель с учащения приступов болей в правом фланке живота, сопровождающихся общими симптомами (слабость, снижение аппетита) и нарушением стула: чередование запоров с диареей. Учитывая выраженный болевой абдоминальный синдром обратился за консультацией к гастроэнтерологу. Семейный анамнез: мать – умерла в 76 лет - острый инфаркт миокарда, отец – умер в 72 года от рака кишечника. При осмотре: состояние средней степени тяжести. ИМТ – 17 кг/м<sup>2</sup>. Кожные покровы чистые, бледные. В легких дыхание везикулярное, хрипов нет. Тоны сердца ясные, ритмичные. ЧСС – 92 уд. в мин., АД – 160/80мм рт. ст. Язык обложен белесоватым налетом, влажный. Живот мягкий, при пальпации болезненный в илеоцекальной зоне, где пальпируется плотное опухолеобразное образование с ограниченной подвижностью. Печень и селезенка не увеличены. Дизурии нет. Симптом поколачивания по поясничной области отрицательный. При лабораторном обследовании мочи без отклонений от релевантных значений нормальных показателей. В общем анализе крови: СОЭ - 46 мм/час, Нв - 90 г/л. Рекомендовано проведение видеокколоноскопии (ВКС).

При ВКС получены изображения





**Заключение:** Экзофитная полуциркулярная опухоль слепой кишки с изъязвлением. Меланоз слепой кишки. Дивертикулез нисходящей кишки. Полип слепой кишки. Дивертикулы нисходящей кишки. Рак толстой кишки. Дивертикулез толстой кишки.  
**Составьте и обоснуйте план дополнительного обследования пациента**

**Эталоны ответов:** Пациенту рекомендовано проведение дообследования, включающего:

- хромовидеоколоноскопию с витальными красителями (0,5% раствор метиленового синего) и прицельной биопсией из зон гиперфиксации витального красителя полисегментарную биопсию из полуциркулярного крупноузлового образования с изъязвлением слепой кишки и измененной слизистой оболочки слепой кишки

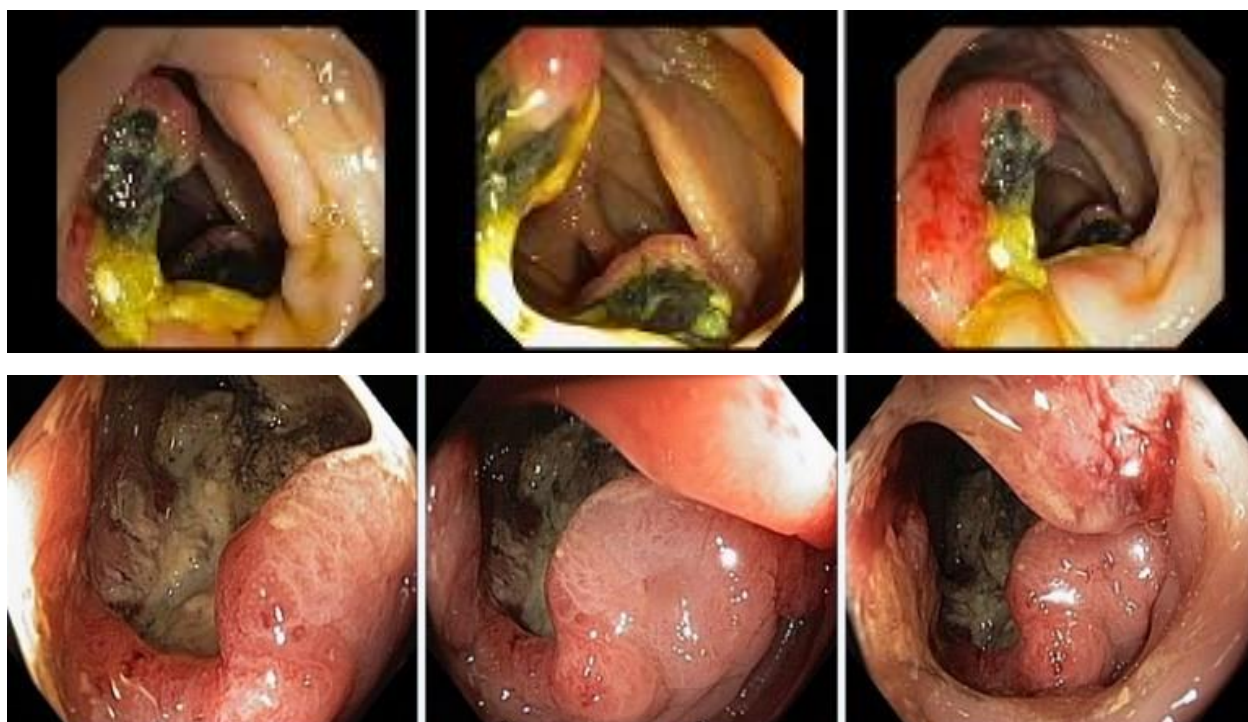### Задача 9

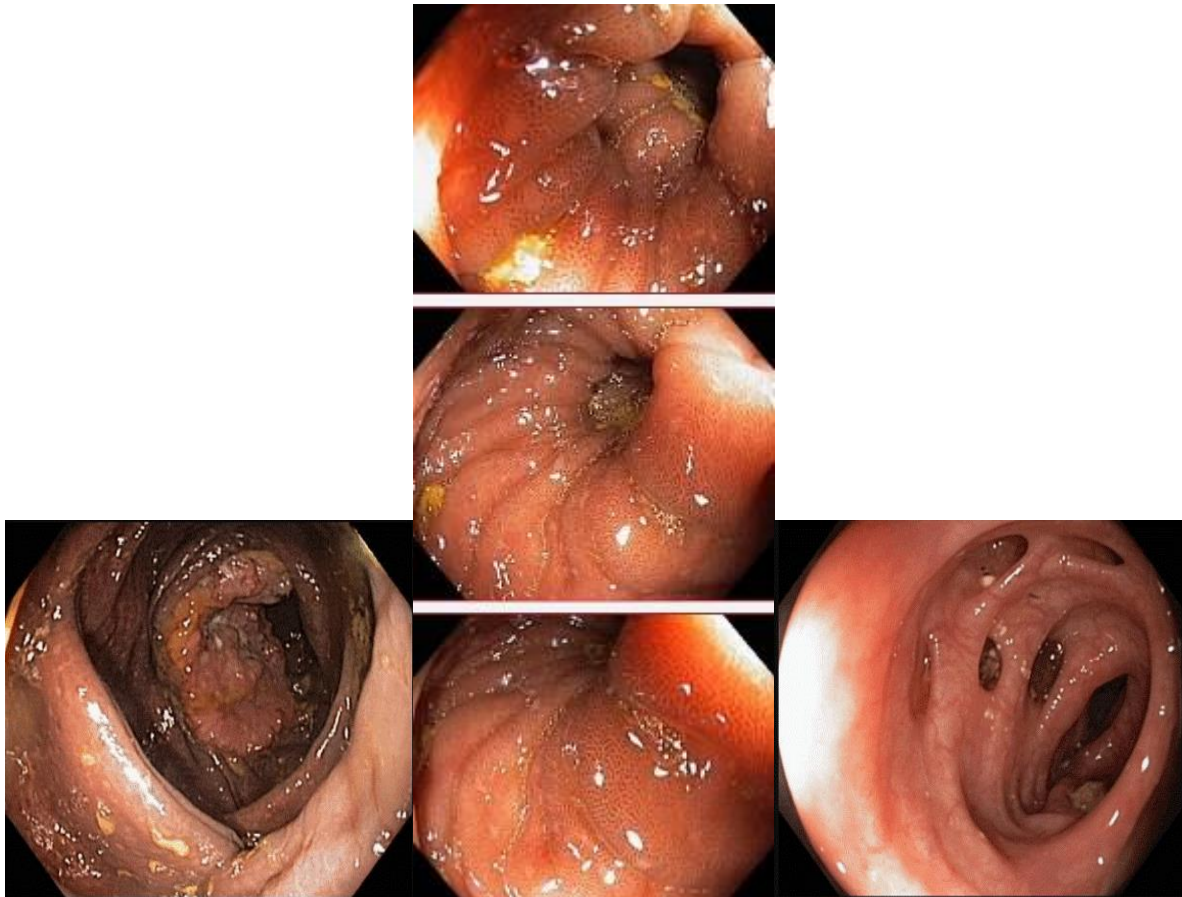
Мужчина, 67 лет, обратился к врачу с жалобами на приступообразные боли в правом фланке живота без иррадиации, запорами чередующимися с диареей, общую слабость. Из анамнеза известно, что нарушение стула по типу запоров впервые возникли около 7 лет назад. Не обследовался, лечился самостоятельно, соблюдая диету и принимая слабительные средства на основе сенны и коры крушины. Ухудшение в течение последних 4-х недель с учащения приступов болей в правом фланке живота, сопровождающихся общими симптомами (слабость, снижение аппетита) и нарушением стула: чередование запоров с диареей. Учитывая выраженный болевой абдоминальный синдром обратился за консультацией к гастроэнтерологу. Семейный анамнез: мать – умерла в 76 лет - острый инфаркт миокарда, отец – умер в 72 года от рака кишечника. При осмотре: состояние



средней степени тяжести. ИМТ – 17 кг/м<sup>2</sup>. Кожные покровы чистые, бледные. В легких дыхание везикулярное, хрипов нет. Тоны сердца ясные, ритмичные. ЧСС – 92 уд. в мин., АД – 160/80мм рт. ст. Язык обложен белесоватым налетом, влажный. Живот мягкий, при пальпации болезненный в илеоцекальной зоне, где пальпируется плотное опухолеобразное образование с ограниченной подвижностью. Печень и селезенка не увеличены. Дизурии нет. Симптом поколачивания по поясничной области отрицательный. При лабораторном обследовании мочи без отклонений от релевантных значений нормальных показателей. В общем анализе крови: СОЭ - 46 мм/час, Нв - 90 г/л. Рекомендовано проведение видеокколоноскопии (ВКС).

При ВКС получены изображения





**Заключение:** Экзофитная полуциркулярная опухоль слепой кишки с изъязвлением. Меланоз слепой кишки. Дивертикулез нисходящей кишки. Полип слепой кишки. Дивертикулы нисходящей кишки. Рак толстой кишки. Дивертикулез толстой кишки.

**Обоснуйте базовый лечебный препарат, длительность лечения, время и содержание повторного эндоскопического исследования**

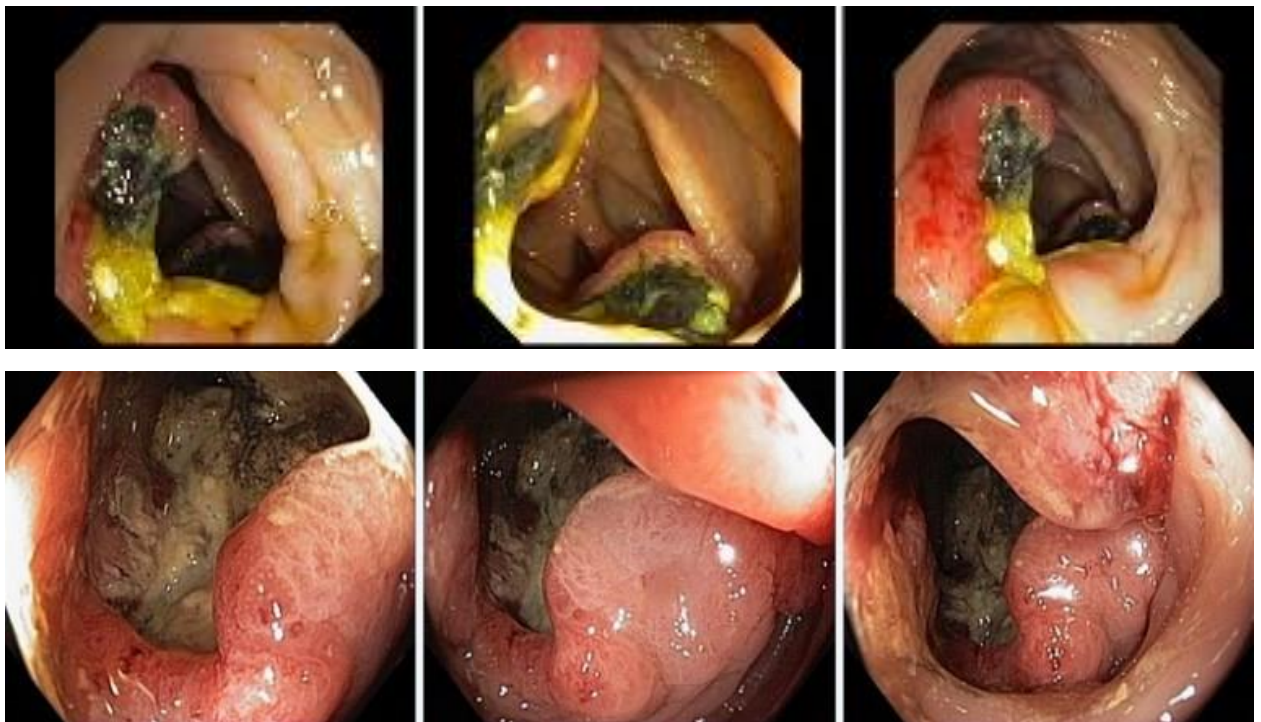**Эталоны ответов:** Стандарт лечения опухолевидных инфильтративно-изъязвленных образований слепой кишки зависит от результатов гистологической верификации злокачественного роста. Повторное эндоскопическое исследование толстой кишки с биопсией необходимо при отрицательных результатах первичного гистологического исследования.

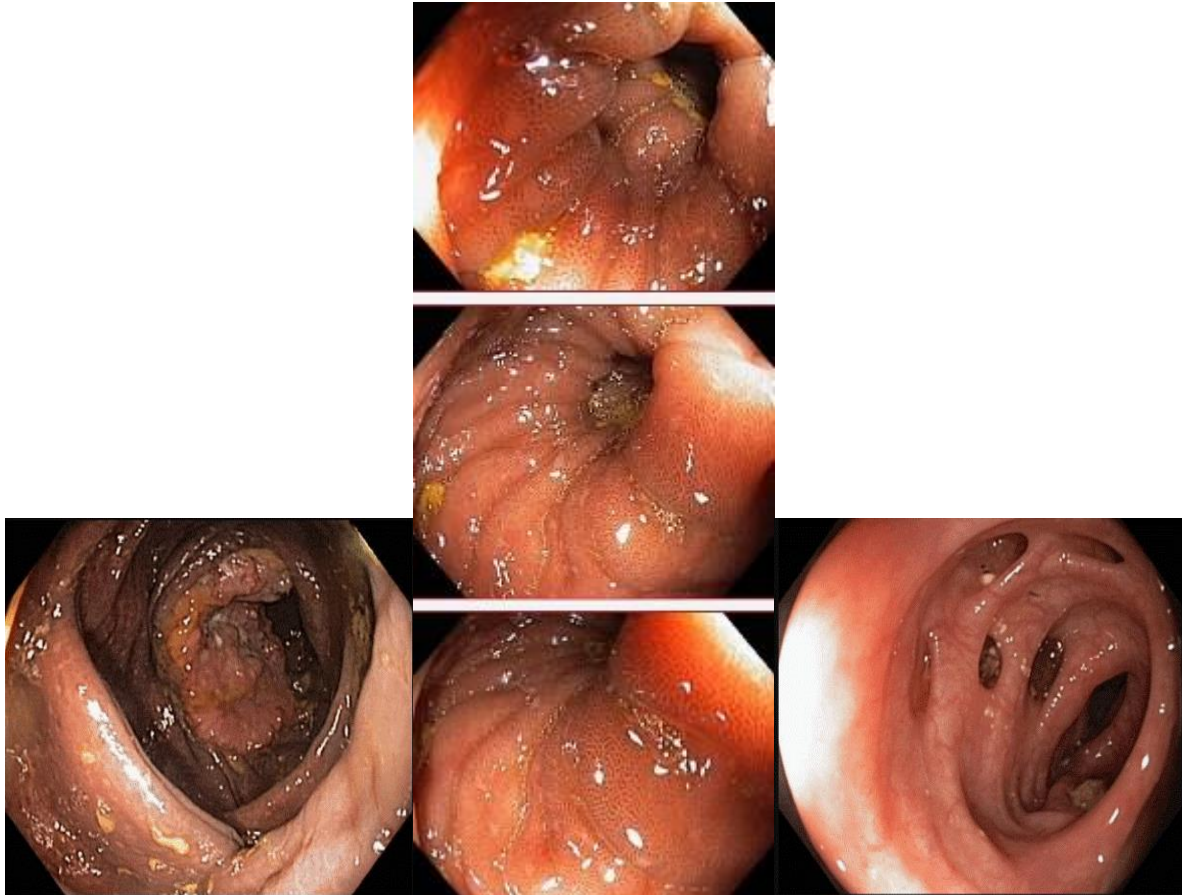
### **Задача 10**

Мужчина, 67 лет, обратился к врачу с жалобами на приступообразные боли в правом фланке живота без иррадиации, запорами чередующимися с диареей, общую слабость. Из анамнеза известно, что нарушение стула по типу запоров впервые возникли около 7 лет назад. Не обследовался, лечился самостоятельно, соблюдая диету и принимая слабительные средства на основе сенны и коры крушины. Ухудшение в течение последних 4-х недель с учащения приступов болей в правом фланке живота, сопровождающихся общими симптомами (слабость, снижение аппетита) и нарушением стула: чередование запоров с

диареей. Учитывая выраженный болевой абдоминальный синдром обратился за консультацией к гастроэнтерологу. Семейный анамнез: мать – умерла в 76 лет - острый инфаркт миокарда, отец – умер в 72 года от рака кишечника. При осмотре: состояние средней степени тяжести. ИМТ – 17 кг/м<sup>2</sup>. Кожные покровы чистые, бледные. В легких дыхание везикулярное, хрипов нет. Тоны сердца ясные, ритмичные. ЧСС – 92 уд. в мин., АД – 160/80мм рт. ст. Язык обложен белесоватым налетом, влажный. Живот мягкий, при пальпации болезненный в илеоцекальной зоне, где пальпируется плотное опухолеобразное образование с ограниченной подвижностью. Печень и селезенка не увеличены. Дизурии нет. Симптом поколачивания по поясничной области отрицательный. При лабораторном обследовании мочи без отклонений от релевантных значений нормальных показателей. В общем анализе крови: СОЭ - 46 мм/час, Нв - 90 г/л. Рекомендовано проведение видеокколоноскопии (ВКС).

При ВКС получены изображения





**Заключение:** Экзофитная полуциркулярная опухоль слепой кишки с изъязвлением. Меланоз слепой кишки. Дивертикулез нисходящей кишки. Полип слепой кишки. Дивертикулы нисходящей кишки. Рак толстой кишки. Дивертикулез толстой кишки.

Через 2 недели получены результаты гистологического исследования биоптатов из опухолевидного инфильтративно-изъязвленного образования слепой кишки и слизистой оболочки слепой кишки полиповидных образований желудка и 12 перстной кишки:- аденокарцинома в слизистой оболочки очаговая атрофия, скопления меланина  
Какова Ваша дальнейшая диагностическая тактика?

**Обоснуйте Ваш выбор.**

**Эталоны ответов:** Эндоскопические и гистологические признаки укладываются в предварительное заключение о наличии опухолевидного инфильтративно-изъязвленного образования слепой кишки, меланоза слепой кишки.

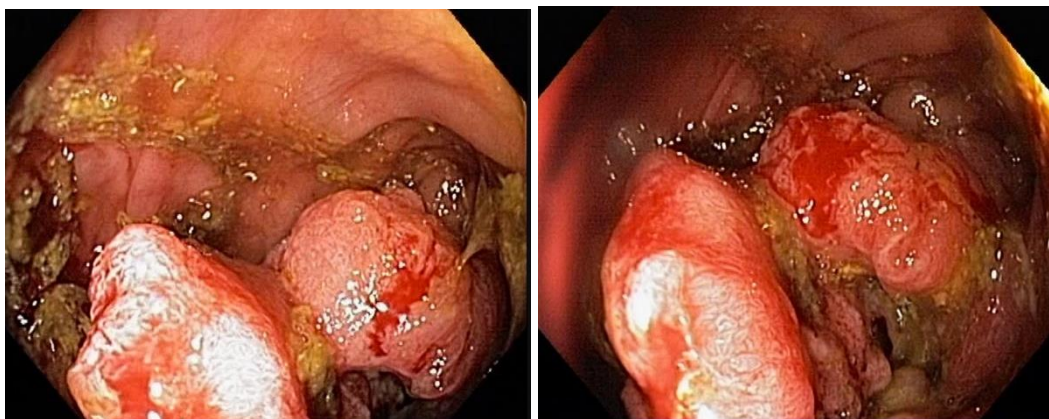
Рекомендована консультация колопроктолога для решения вопроса тактики хирургического лечения.

### **Задача 11**

Женщина, 70 лет, обратился к врачу с жалобами на приступообразные боли в животе, преимущественно параумбиликальной области без иррадиации, запоры примесью слизи и крови, общую слабость. Из анамнеза известно, что нарушение стула по типу чередования запоров с нормальным стулом впервые возникли около 5 лет назад. Не обследовался,

лечился самостоятельно, соблюдал диету и принимая слабительные средства на основе сены и коры крушины. Ухудшение самочувствия в течение последних 2-х недель, когда боли в животе и запоры с примесью слизи и крови стали постоянными, появилась общая слабость. Учитывая выраженный болевой абдоминальный синдром обратилась за консультацией к гастроэнтерологу. Семейный анамнез: мать – умерла в 66 лет - острый инфаркт миокарда, отец – умер в 70 года от рака кишечника. При осмотре: состояние средней степени тяжести. ИМТ – 26 кг/м<sup>2</sup>. Кожные покровы чистые, бледные. В легких дыхание везикулярное, хрипов нет. Тоны сердца ясные, ритмичные. ЧСС – 90 уд. в мин., АД – 160/95мм рт. ст. Язык обложен белесоватым налетом, влажный. Живот мягкий, при пальпации болезненный в левом фланке живота, где пальпируется сегмент уплотненной ободочной кишки с ограниченной подвижностью. Печень и селезенка не увеличены. Дизурии нет. Симптом поколачивания по поясничной области отрицательный. При лабораторном обследовании мочи без отклонений от релевантных значений нормальных показателей. В общем анализе крови: СОЭ - 50 мм/час, Нв - 116 г/л. Рекомендовано проведение видеокколоноскопии (ВКС).

При ВКС получены изображения



**Дайте правильное описание выявленных при ВКС изменений с использованием принятой эндоскопической терминологии и сформулируйте наиболее вероятное эндоскопическое заключение**

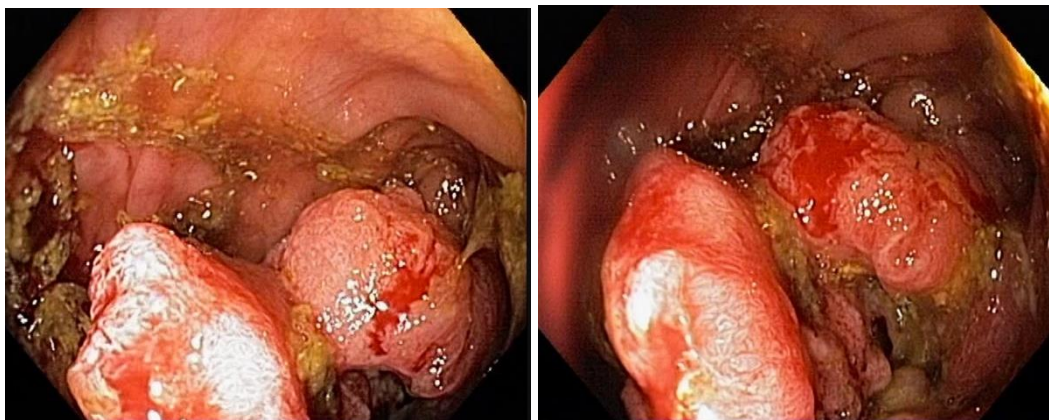
**Эталон ответа:** Стенозирующая изъязвленная опухоль поперечноободочной кишки  
Язва толстой кишки. Болезнь Крона толстой кишки.

### **Задача 12**

Женщина, 70 лет, обратилась к врачу с жалобами на приступообразные боли в животе, преимущественно параумбиликальной области без иррадиации, запоры примесью слизи и крови, общую слабость. Из анамнеза известно, что нарушение стула по типу чередования запоров с нормальным стулом впервые возникли около 5 лет назад. Не обследовалась, лечилась самостоятельно, соблюдала диету и принимая слабительные средства на основе сены и коры крушины. Ухудшение самочувствия в течение последних 2-х недель, когда боли в животе и запоры с примесью слизи и крови стали постоянными, появилась общая слабость. Учитывая выраженный болевой абдоминальный синдром обратилась за консультацией к гастроэнтерологу. Семейный анамнез: мать – умерла в 66 лет - острый инфаркт миокарда,

отец – умер в 70 года от рака кишечника. При осмотре: состояние средней степени тяжести. ИМТ – 26 кг/м<sup>2</sup>. Кожные покровы чистые, бледные. В легких дыхание везикулярное, хрипов нет. Тоны сердца ясные, ритмичные. ЧСС – 90 уд. в мин., АД – 160/95мм рт. ст. Язык обложен белесоватым налетом, влажный. Живот мягкий, при пальпации болезненный в левом фланке живота, где пальпируется сегмент уплотненной ободочной кишки с ограниченной подвижностью. Печень и селезенка не увеличены. Дизурии нет. Симптом поколачивания по поясничной области отрицательный. При лабораторном обследовании мочи без отклонений от релевантных значений нормальных показателей. В общем анализе крови: СОЭ - 50 мм/час, Нв - 116 г/л. Рекомендовано проведение видеокOLONоскопии (ВКС).

При ВКС получены изображения



Залючение: Стенозирующая изъязвленная опухоль поперечноободочной кишки  
Язва толстой кишки. Болезнь Крона толстой кишки.

**Обоснуйте поставленное Вами эндоскопическое заключение**

**Эталон ответа:**

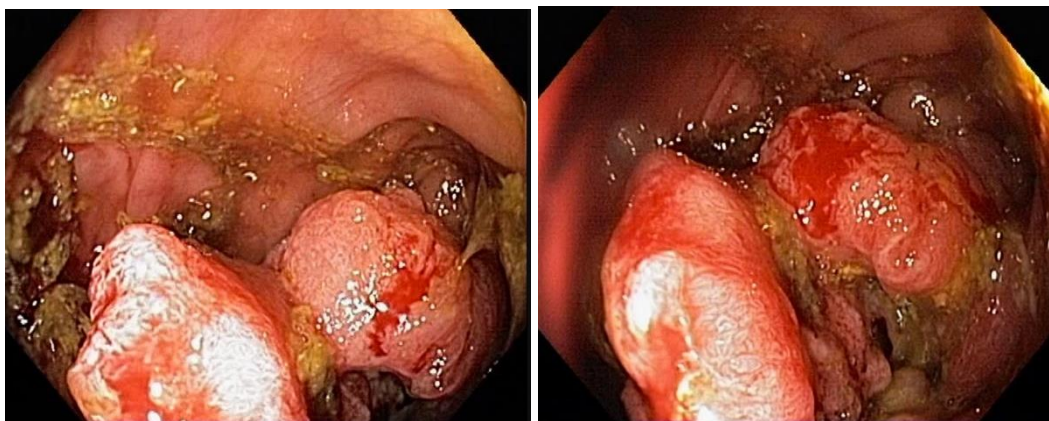
Заключение о наличии стенозирующей изъязвленной опухоли поперечноободочной кишки установлено на основании типичных эндоскопических признаков: наличие в средней трети поперечноободочной кишки кишки выступающего неправильной формы опухолевидного образования с изъязвлением, спонтанной и контактной кровоточивостью, формирование стеноза

### Задача 13

Женщина, 70 лет, обратился к врачу с жалобами на приступообразные боли в животе, преимущественно параумбиликальной области без иррадиации, запоры примесью слизи и крови, общую слабость. Из анамнеза известно, что нарушение стула по типу чередования запоров с нормальным стулом впервые возникли около 5 лет назад. Не обследовался, лечился самостоятельно, соблюдал диету и принимая слабительные средства на основе сены и коры крушины. Ухудшение самочувствия в течение последних 2-х недель, когда боли в животе и запоры с примесью слизи и крови стали постоянными, появилась общая слабость. Учитывая выраженный болевой абдоминальный синдром обратилась за консультацией к гастроэнтерологу. Семейный анамнез: мать – умерла в 66 лет - острый инфаркт миокарда, отец – умер в 70 года от рака кишечника. При осмотре: состояние средней степени тяжести. ИМТ – 26 кг/м<sup>2</sup>. Кожные покровы чистые, бледные. В легких дыхание везикулярное, хрипов нет. Тоны сердца ясные, ритмичные. ЧСС – 90 уд. в мин., АД – 160/95мм рт. ст. Язык

обложен белесоватым налетом, влажный. Живот мягкий, при пальпации болезненный в левом фланке живота, где пальпируется сегмент уплотненной ободочной кишки с ограниченной подвижностью. Печень и селезенка не увеличены. Дизурии нет. Симптом поколачивания по поясничной области отрицательный. При лабораторном обследовании мочи без отклонений от релевантных значений нормальных показателей. В общем анализе крови: СОЭ - 50 мм/час, Нв - 116 г/л. Рекомендовано проведение видеокOLONОСКОПИИ (ВКС).

При ВКС получены изображения



**Заключение:** Стенозирующая изъязвленная опухоль поперечноободочной кишки  
Язва толстой кишки. Болезнь Крона толстой кишки.

**Составьте и обоснуйте план дополнительного обследования пациента.**

**Эталон ответа:** Пациенту рекомендовано проведение дообследования, включающего:

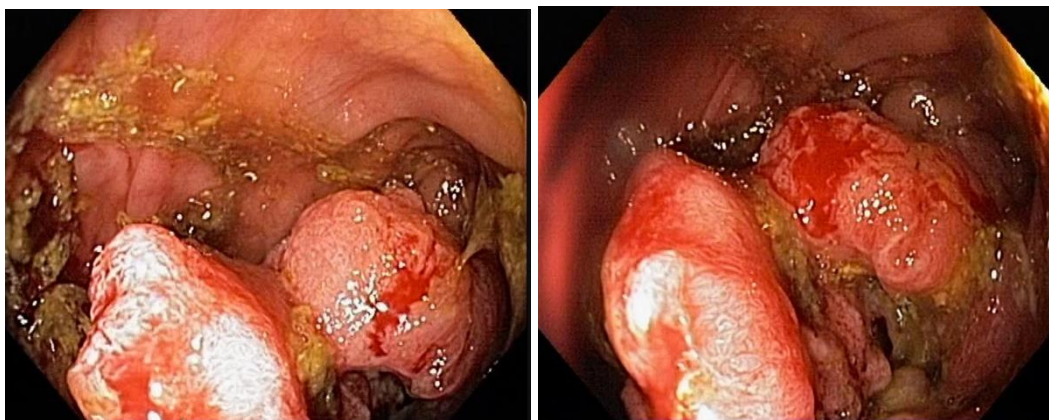
- хромовидеокOLONОСКОПИЮ с витальными красителями (0,5% раствор метиленового синего) и прицельной биопсией из зон гиперфиксации витального красителя полисегментарную биопсию из зоны опухолевидного образования поперечноободочной кишки.

#### **Задача 14**

Женщина, 70 лет, обратился к врачу с жалобами на приступообразные боли в животе, преимущественно параумбиликальной области без иррадиации, запоры примесью слизи и крови, общую слабость. Из анамнеза известно, что нарушение стула по типу чередования запоров с нормальным стулом впервые возникли около 5 лет назад. Не обследовался, лечился самостоятельно, соблюдал диету и принимая слабительные средства на основе сены и коры крушины. Ухудшение самочувствия в течение последних 2-х недель, когда боли в животе и запоры с примесью слизи и крови стали постоянными, появилась общая слабость. Учитывая выраженный болевой абдоминальный синдром обратилась за консультацией к гастроэнтерологу. Семейный анамнез: мать – умерла в 66 лет - острый инфаркт миокарда, отец – умер в 70 года от рака кишечника. При осмотре: состояние средней степени тяжести. ИМТ – 26 кг/м<sup>2</sup>. Кожные покровы чистые, бледные. В легких дыхание везикулярное, хрипов нет. Тоны сердца ясные, ритмичные. ЧСС – 90 уд. в мин., АД – 160/95мм рт. ст. Язык обложен белесоватым налетом, влажный. Живот мягкий, при пальпации болезненный в левом фланке живота, где пальпируется сегмент уплотненной ободочной кишки с ограниченной подвижностью. Печень и селезенка не увеличены. Дизурии нет. Симптом поколачивания по поясничной области отрицательный. При лабораторном обследовании

мочи без отклонений от релевантных значений нормальных показателей. В общем анализе крови: СОЭ - 50 мм/час, Нв - 116 г/л. Рекомендовано проведение видеокколоноскопии (ВКС).

При ВКС получены изображения



**Заключение:** Стенозирующая изъязвленная опухоль поперечноободочной кишки  
Язва толстой кишки. Болезнь Крона толстой кишки.

**Обоснуйте базовый лечебный препарат, длительность лечения, время и содержание повторного эндоскопического исследования**

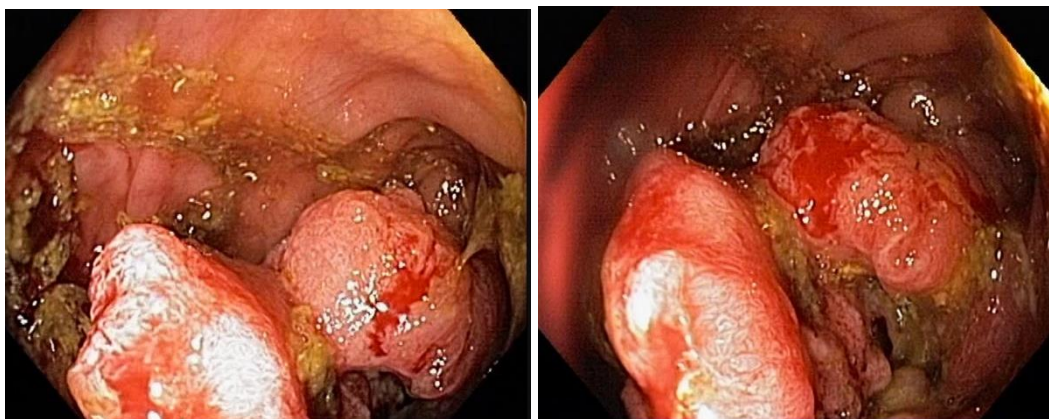
**Эталон ответа:** Стандарт лечения стенозирующих опухолевидных образований ободочной кишки зависит от результатов гистологической верификации злокачественного роста. Повторное эндоскопическое исследование толстой кишки с биопсией необходимо при отрицательных результатах первичного гистологического исследования.

### Задача 15

Женщина, 70 лет, обратился к врачу с жалобами на приступообразные боли в животе, преимущественно параумбиликальной области без иррадиации, запоры примесью слизи и крови, общую слабость. Из анамнеза известно, что нарушение стула по типу чередования запоров с нормальным стулом впервые возникли около 5 лет назад. Не обследовался, лечился самостоятельно, соблюдал диету и принимая слабительные средства на основе сены и коры крушины. Ухудшение самочувствия в течение последних 2-х недель, когда боли в животе и запоры с примесью слизи и крови стали постоянными, появилась общая слабость. Учитывая выраженный болевой абдоминальный синдром обратилась за консультацией к гастроэнтерологу. Семейный анамнез: мать – умерла в 66 лет - острый инфаркт миокарда, отец – умер в 70 года от рака кишечника. При осмотре: состояние средней степени тяжести. ИМТ – 26 кг/м<sup>2</sup>. Кожные покровы чистые, бледные. В легких дыхание везикулярное, хрипов нет. Тоны сердца ясные, ритмичные. ЧСС – 90 уд. в мин., АД – 160/95 мм рт. ст. Язык обложен белесоватым налетом, влажный. Живот мягкий, при пальпации болезненный в левом фланке живота, где пальпируется сегмент уплотненной ободочной кишки с ограниченной подвижностью. Печень и селезенка не увеличены. Дизурии нет. Симптом поколачивания по поясничной области отрицательный. При лабораторном обследовании мочи без отклонений от релевантных значений нормальных показателей. В общем анализе крови: СОЭ - 50 мм/час, Нв - 116 г/л. Рекомендовано проведение видеокколоноскопии (ВКС).



При ВКС получены изображения



Заключение: Стенозирующая изъязвленная опухоль поперечноободочной кишки  
Язва толстой кишки. Болезнь Крона толстой кишки. Через 2 недели получены результаты гистологического исследования биоптатов из опухолевидного образования поперечноободочной кишки: низкодифференцированная аденокарцинома

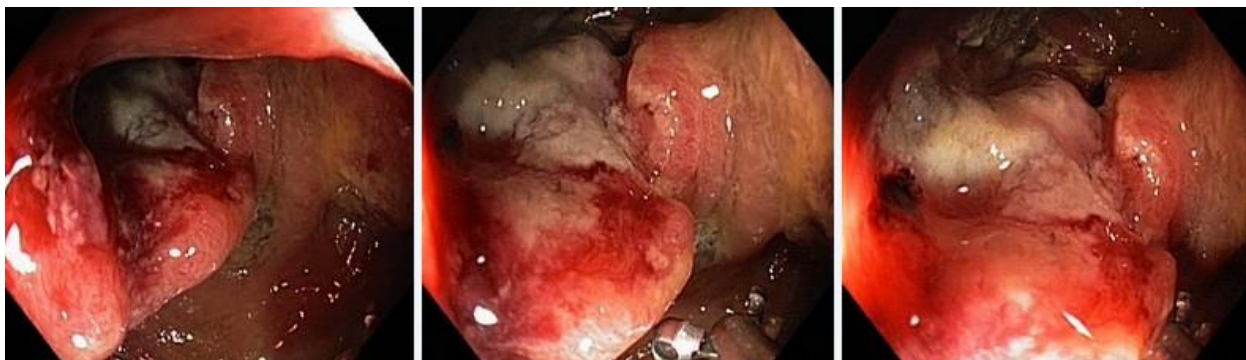**Какова Ваша дальнейшая диагностическая тактика? Обоснуйте Ваш выбор.**

**Эталон ответа:** Эндоскопические и гистологические признаки укладываются в предварительное заключение о наличии стенозирующей изъязвленной опухоли поперечноободочной кишки. Рекомендована консультация колопроктолога для решения вопроса тактики хирургического лечения.

### **Задача 16**

Мужчина, 76 лет, обратился к врачу с жалобами на приступообразные боли в животе, преимущественно в левом фланке живота без иррадиации, диареею с примесью слизи и крови, общую слабость. Из анамнеза известно, что нарушение стула по типу чередования запоров с поносами впервые возникли около 3 лет назад. Не обследовался, лечился самостоятельно, соблюдал диету и принимая слабительные средства на основе сены и коры крушины или адсорбенты (активированный уголь, смекту). Ухудшение самочувствия в течение последних 3-х недель, когда боли в животе и диарея с примесью слизи и крови стали постоянными, появилась общая слабость. Учитывая выраженный болевой абдоминальный синдром и признаки интоксикации обратился за консультацией к гастроэнтерологу. Семейный анамнез: мать – умерла в 66 лет - острый инфаркт миокарда, отец – умер в 70 года от рака кишечника. При осмотре: состояние средней степени тяжести. ИМТ – 18 кг/м<sup>2</sup>. Кожные покровы чистые, бледные. В легких дыхание везикулярное, хрипов нет. Тоны сердца ясные, ритмичные. ЧСС – 90 уд. в мин., АД – 160/95мм рт. ст. Язык

обложен белесоватым налетом, влажный. Живот мягкий, при пальпации болезненный в левом фланке живота, где пальпируется сегмент уплотненной ободочной кишки с ограниченной подвижностью. Печень и селезенка не увеличены. Дизурии нет. Симптом поколачивания по поясничной области отрицательный. При лабораторном обследовании мочи без отклонений от релевантных значений нормальных показателей. В общем анализе крови: СОЭ - 49мм/час, Нв - 117 г/л. Рекомендовано проведение видеокколоноскопии (ВКС). При ВКС получены изображения



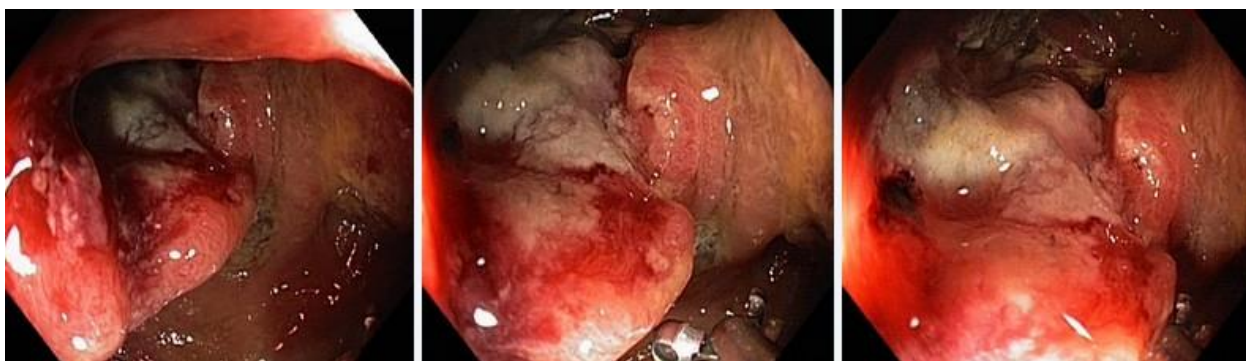**Дайте правильное описание выявленных при ВКС изменений с использованием принятой эндоскопической терминологии и сформулируйте наиболее вероятное эндоскопическое заключение.**

**Эталон ответа:** Стенозирующая изъязвленная опухоль ректосигмоидного отдела толстой кишки Язвенный колит. Болезнь Крона толстой кишки.

### **Задача 17**

Мужчина, 76 лет, обратился к врачу с жалобами на приступообразные боли в животе, преимущественно в левом фланке живота без иррадиации, диарею с примесью слизи и крови, общую слабость. Из анамнеза известно, что нарушение стула по типу чередования запоров с поносами впервые возникли около 3 лет назад. Не обследовался, лечился самостоятельно, соблюдал диету и принимая слабительные средства на основе сены и коры крушины или адсорбенты (активированный уголь, смекту). Ухудшение самочувствия в течение последних 3-х недель, когда боли в животе и диарея с примесью слизи и крови стали постоянными, появилась общая слабость. Учитывая выраженный болевой абдоминальный синдром и признаки интоксикации обратился за консультацией к гастроэнтерологу. Семейный анамнез: мать – умерла в 66 лет - острый инфаркт миокарда, отец – умер в 70 года от рака кишечника. При осмотре: состояние средней степени тяжести. ИМТ – 18 кг/м<sup>2</sup>. Кожные покровы чистые, бледные. В легких дыхание везикулярное, хрипов нет. Тоны сердца ясные, ритмичные. ЧСС – 90 уд. в мин., АД – 160/95мм рт. ст. Язык обложен белесоватым налетом, влажный. Живот мягкий, при пальпации болезненный в левом фланке живота, где пальпируется сегмент уплотненной ободочной кишки с ограниченной подвижностью. Печень и селезенка не увеличены. Дизурии нет. Симптом поколачивания по поясничной области отрицательный. При лабораторном обследовании мочи без отклонений от релевантных значений нормальных показателей. В общем анализе

крови: СОЭ - 49мм/час, Нв - 117 г/л. Рекомендовано проведение видеокколоноскопии (ВКС).  
При ВКС получены изображения



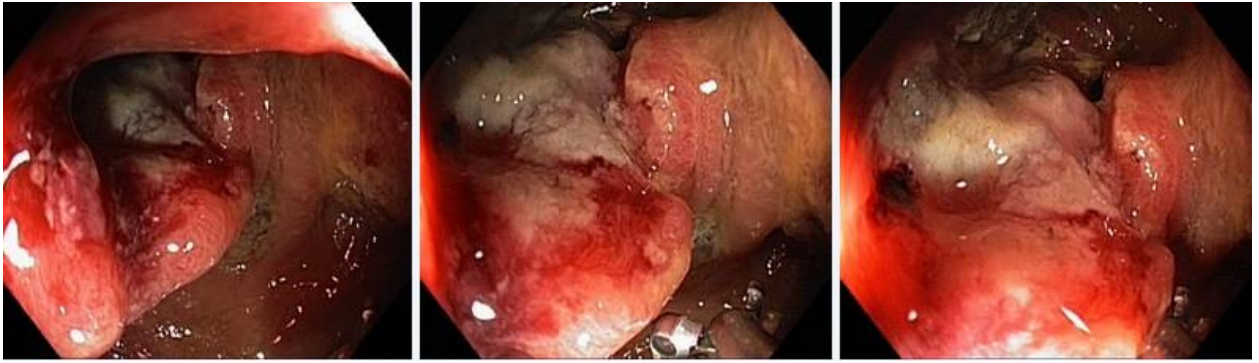**Заключение:** Стенозирующая изъязвленная опухоль ректосигмоидного отдела толстой кишки Язвенный колит. Болезнь Крона толстой кишки.

**Обоснуйте поставленное Вами эндоскопическое заключение**

**Эталон ответа:** Заключение о наличии изъязвленной опухоли ректосигмоидного отдела толстой кишки установлено на основании типичных эндоскопических признаков: наличие в ректосигмоидном отделе толстой кишки выступающего неправильной формы образования с изъязвлением, контактной кровоточивостью, формированием стеноза

### Задача 18

Мужчина, 76 лет, обратился к врачу с жалобами на приступообразные боли в животе, преимущественно в левом фланке живота без иррадиации, диареею с примесью слизи и крови, общую слабость. Из анамнеза известно, что нарушение стула по типу чередования запоров с поносами впервые возникли около 3 лет назад. Не обследовался, лечился самостоятельно, соблюдал диету и принимая слабительные средства на основе сены и коры крушины или адсорбенты (активированный уголь, смекту). Ухудшение самочувствия в течение последних 3-х недель, когда боли в животе и диарея с примесью слизи и крови стали постоянными, появилась общая слабость. Учитывая выраженный болевой абдоминальный синдром и признаки интоксикации обратился за консультацией к гастроэнтерологу. Семейный анамнез: мать – умерла в 66 лет - острый инфаркт миокарда, отец – умер в 70 года от рака кишечника. При осмотре: состояние средней степени тяжести. ИМТ – 18 кг/м<sup>2</sup>. Кожные покровы чистые, бледные. В легких дыхание везикулярное, хрипов нет. Тоны сердца ясные, ритмичные. ЧСС – 90 уд. в мин., АД – 160/95мм рт. ст. Язык обложен белесоватым налетом, влажный. Живот мягкий, при пальпации болезненный в левом фланке живота, где пальпируется сегмент уплотненной ободочной кишки с ограниченной подвижностью. Печень и селезенка не увеличены. Дизурии нет. Симптом поколачивания по поясничной области отрицательный. При лабораторном обследовании мочи без отклонений от релевантных значений нормальных показателей. В общем анализе крови: СОЭ - 49мм/час, Нв - 117 г/л. Рекомендовано проведение видеокколоноскопии (ВКС). При ВКС получены изображения



**Заключение:** Стенозирующая изъязвленная опухоль ректосигмоидного отдела толстой кишки Язвенный колит. Болезнь Крона толстой кишки.

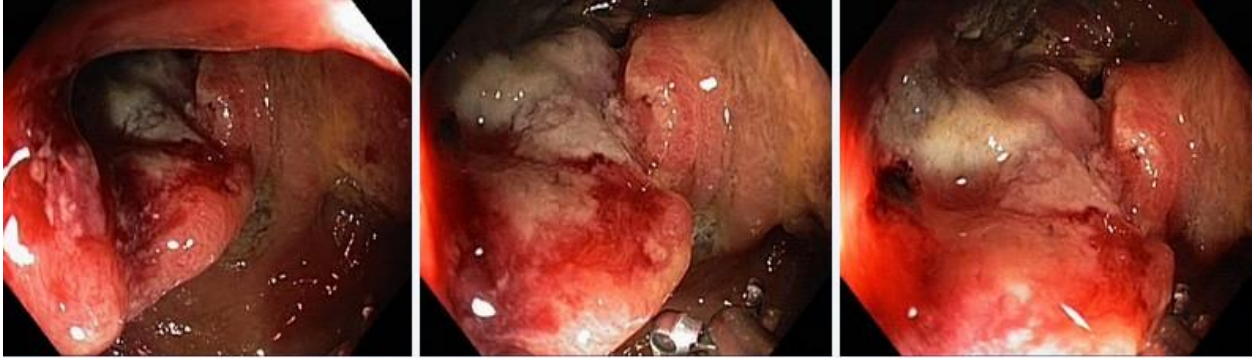**Составьте и обоснуйте план дополнительного обследования пациента.**

**Эталон ответа:** Пациенту рекомендовано проведение дообследования, включающего:

- хромовидеоколоноскопию с витальными красителями (0,5% раствор метиленового синего) и прицельной биопсией из зон гиперфиксации витального красителя
- полисегментарную биопсию из зоны циркулярного сужения нисходящей кишки, полиповидных выступающих образований сигмовидной и прямой кишок

### Задача 19

Мужчина, 76 лет, обратился к врачу с жалобами на приступообразные боли в животе, преимущественно в левом фланке живота без иррадиации, диарею с примесью слизи и крови, общую слабость. Из анамнеза известно, что нарушение стула по типу чередования запоров с поносами впервые возникли около 3 лет назад. Не обследовался, лечился самостоятельно, соблюдал диету и принимая слабительные средства на основе сены и коры крушины или адсорбенты (активированный уголь, смекту). Ухудшение самочувствия в течение последних 3-х недель, когда боли в животе и диарея с примесью слизи и крови стали постоянными, появилась общая слабость. Учитывая выраженный болевой абдоминальный синдром и признаки интоксикации обратился за консультацией к гастроэнтерологу. Семейный анамнез: мать – умерла в 66 лет - острый инфаркт миокарда, отец – умер в 70 года от рака кишечника. При осмотре: состояние средней степени тяжести. ИМТ – 18 кг/м<sup>2</sup>. Кожные покровы чистые, бледные. В легких дыхание везикулярное, хрипов нет. Тоны сердца ясные, ритмичные. ЧСС – 90 уд. в мин., АД – 160/95мм рт. ст. Язык обложен белесоватым налетом, влажный. Живот мягкий, при пальпации болезненный в левом фланке живота, где пальпируется сегмент уплотненной ободочной кишки с ограниченной подвижностью. Печень и селезенка не увеличены. Дизурии нет. Симптом поколачивания по поясничной области отрицательный. При лабораторном обследовании мочи без отклонений от релевантных значений нормальных показателей. В общем анализе крови: СОЭ - 49мм/час, Нв - 117 г/л. Рекомендовано проведение видеокколоноскопии (ВКС). При ВКС получены изображения



**Заключение:** Стенозирующая изъязвленная опухоль ректосигмоидного отдела толстой кишки Язвенный колит. Болезнь Крона толстой кишки.

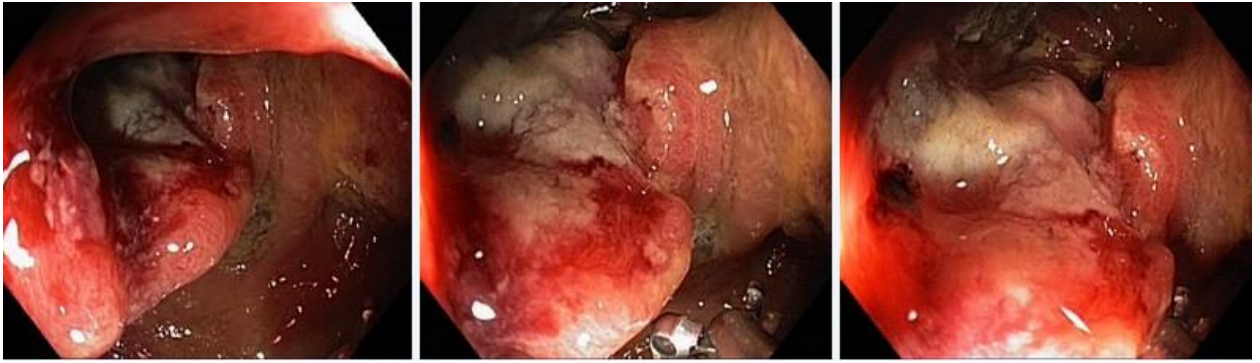**Обоснуйте базовый лечебный препарат, длительность лечения, время и содержание повторного эндоскопического исследования**

**Эталон ответа:**

Стандарт лечения стенозирующих опухолевидных образований ободочной кишки зависит от результатов гистологической верификации злокачественного роста. Повторное эндоскопическое исследование толстой кишки с биопсией необходимо при отрицательных результатах первичного гистологического исследования

## **Задача20**

Мужчина, 76 лет, обратился к врачу с жалобами на приступообразные боли в животе, преимущественно в левом фланке живота без иррадиации, диарею с примесью слизи и крови, общую слабость. Из анамнеза известно, что нарушение стула по типу чередования запоров с поносами впервые возникли около 3 лет назад. Не обследовался, лечился самостоятельно, соблюдал диету и принимая слабительные средства на основе сены и коры крушины или адсорбенты (активированный уголь, смекту). Ухудшение самочувствия в течение последних 3-х недель, когда боли в животе и диарея с примесью слизи и крови стали постоянными, появилась общая слабость. Учитывая выраженный болевой абдоминальный синдром и признаки интоксикации обратился за консультацией к гастроэнтерологу. Семейный анамнез: мать – умерла в 66 лет - острый инфаркт миокарда, отец – умер в 70 года от рака кишечника. При осмотре: состояние средней степени тяжести. ИМТ – 18 кг/м<sup>2</sup>. Кожные покровы чистые, бледные. В легких дыхание везикулярное, хрипов нет. Тоны сердца ясные, ритмичные. ЧСС – 90 уд. в мин., АД – 160/95мм рт. ст. Язык обложен белесоватым налетом, влажный. Живот мягкий, при пальпации болезненный в левом фланке живота, где пальпируется сегмент уплотненной ободочной кишки с ограниченной подвижностью. Печень и селезенка не увеличены. Дизурии нет. Симптом поколачивания по поясничной области отрицательный. При лабораторном обследовании мочи без отклонений от релевантных значений нормальных показателей. В общем анализе крови: СОЭ - 49мм/час, Нв - 117 г/л. Рекомендовано проведение видеоколоноскопии (ВКС). При ВКС получены изображения



**Заключение:** Стенозирующая изъязвленная опухоль ректосигмоидного отдела толстой кишки Язвенный колит. Болезнь Крона толстой кишки.  
Через 2 недели получены результаты гистологического исследования биоптатов из зоны сужения нисходящей кишки:- аденокарцинома

**Какова Ваша дальнейшая диагностическая тактика? Обоснуйте Ваш выбор.**

**Эталон ответа:** Эндоскопические и гистологические признаки укладываются в предварительное заключение о наличии стенозирующей изъязвленной опухоли ректосигмоидного отдела толстой кишки. Рекомендована консультация колопроктолога для решения вопроса тактики хирургического лечения.

### Задания на дополнения

#### Задание 1

Для оценки эндоскопической активности язвенного колита используется классификация \_\_\_\_\_

**Эталоны ответов:** Schroeder

#### Задание 2

При часто рецидивирующих свищах анального канала следует заподозрить \_\_\_\_\_

**Эталоны ответов:** болезнь Крона

#### Задание 3

Согласно классификации язвенного колита в зависимости от эндоскопической активности (k.w. schroeder, 1987 г.) норма или неактивное заболевание соответствует степени \_\_\_\_\_

**Эталоны ответов:** 0

#### Задание 4

Просвет кишки имеет овальную форму в \_\_\_\_\_

**Эталон ответа:** сигмовидной кишке

#### Задание 5

К эндоскопическому признаку, характерному для минимальной степени активности язвенного колита относится наличие \_\_\_\_\_

**Эталоны ответов:** точечных микроабсцессов

Задание 6

Продольно расположенные складки характерны для \_\_\_\_\_

*Эталон ответа:* прямой кишки

Задание 7

К факторам, повышающим риск развития рака толстой кишки у пациентов с язвенным колитом, относят \_\_\_\_\_

**Эталоны ответов:** длительность анамнеза

Задание 8

Осложнением щипцовой биопсии является \_\_\_\_\_

**Эталоны ответов:** кровотечение

Задание 9

Выделяют четыре основные группы показаний к проведению плановой колоноскопии

*Эталон ответа:* I группа — результаты лучевых методов исследования и ультразвуковых исследований толстой кишки. II группа — проведение колоноскопии для установления сопутствующей или вторичной патологии толстой кишки. III группа - жалобы и клинические признаки, характерные для поражения толстой кишки. IV группа - исследование пациентов, относящихся к группам риска.

Задание 10

Показания к экстренной диагностической колоноскопии

*Эталон ответа:* 1. Клиническая картина частичной или полной обтурационной кишечной непроходимости. 2. Клиническая картина толстокишечного кровотечения. 3. Ишемический колит. 4. Инородные тела желудочно-кишечного тракта

### **Вопросы для собеседования**

1. Перечислите эндоскопические характеристики поражения при болезни Уиппла.  
**Эталон ответа:** резкое утолщение складок слизистой оболочки тонкой кишки
2. В настоящее время применяют следующие методы интестиноскопии  
**Эталон ответа:** 1) пероральную еюноскопию 2) пероральную интестиноскопию 3) перанальную илеоскопию
3. Перечислите показания к интестиноскопии?  
**Эталон ответа:** 1) установленные при рентгенологическом исследовании и подозреваемые поражения тонкой кишки; 2) кишечные кровотечения с неустановленным источником; 3) полипоз пищеварительного тракта; 4) болезнь Крона

- пищеварительного тракта независимо от локализации; 5) состояние после операции на кишечнике; 6) нарушения всасывания в кишечнике; спру, энтериты.
4. Перечислите наследственные заболевания толстой кишки  
**Эталон ответа:** ювенильный полипоз, синдром Пейтца-Егерса и синдром Гарднера
5. Что относят к диффузным полипозам, для которых характерно преобладание процессов пролиферации  
**Эталон ответа:** аденоматозный полипоз и милиарный полипоз
6. Где наиболее часто локализуются ворсинчатые полипы  
**Эталон ответа:** прямой кишке и сигмовидной кишке
7. Перечислите общие противопоказания к интестиноскопии:  
**Эталон ответа:** тяжелая сердечно-легочная недостаточность, дыхательная недостаточность, нарушения свертываемости крови, тяжелые формы диабета
8. Перечислите местные противопоказания к интестиноскопии.  
**Эталон ответа:** стенозы пищевода, • стенозы привратника, • стенозы толстой кишки, острые тяжелые формы неспецифического язвенного колита и болезни Крона
9. Перечислите абсолютные противопоказания к плановой диагностической колоноскопии  
**Эталон ответа:** 1. Острая фаза нарушения мозгового кровообращения. 2. Острая фаза инфаркта миокарда. 3. Тяжелые степени сердечно-сосудистой, легочной и смешанной недостаточности, которые наблюдаются при: ишемической болезни сердца (стадия декомпенсации); пороках сердца (стадия декомпенсации); массивных эмболиях легочной артерии. 4. Нарушения ритма сердечной деятельности: пароксизмальная брадиаритмия; мерцательная аритмия с мерцанием предсердий или пароксизмы мерцательной аритмии; групповые желудочковые экстрасистолы в виде бигемении или тригемении; тяжелые степени поперечной блокады сердца. 5. Тяжелые клинические формы (фульминантные) воспалительных заболеваний толстой кишки: неспецифический язвенный колит; болезнь Крона; ишемический колит; радиационный колит; дивертикулит. 6. Аневризма аорты или сердца. 7. Острые воспалительные инфильтраты брюшной полости (включая дивертикулит). 8. Подозрение на абсцесс брюшной полости.
10. Какой оптимальный метод эндоскопической остановки кровотечения из полипа?  
**Эталон ответа:** электроэксцизия полипа
11. Перечислите относительные противопоказания к плановой диагностической колоноскопии  
**Эталон ответа:** 1. Острые воспалительные заболевания аноректальной зоны (анальная трещина, геморрой в стадии обострения, тромбоз геморроидальных узлов, парапроктит). 2. Перитонит. 3. Ранний послеоперационный период (хирургическое вмешательство на органах брюшной полости и малого таза). 4. Беременность (второй — третий триместр). 5. Гепатоспленомегалия. 6. Напряженный асцит. 7. Гидроторакс, гидроперикард. 8. Тяжелые нарушения свертывающей системы крови. 9. Геморрагические васкулиты
12. По парижской классификации полиповидное образование на широком основании обозначается  
**Эталон ответа:** 0-Is
13. Перечислите ограничения к проведению плановой диагностической колоноскопии  
**Эталон ответа:** 1. Спаечная болезнь (спаечный процесс) 2. Синдром раздраженного кишечника, дивертикулярная болезнь с клиническими проявлениями. 3. Болезнь Гиршпрунга в стадии субкомпенсации и декомпенсации.
14. Перечислите показания к экстренной диагностической колоноскопии



- Эталон ответа:** 1. Клиническая картина частичной или полной обтурационной кишечной непроходимости. 2. Клиническая картина толстокишечного кровотечения. 3. Ишемический колит. 4. Инородные тела желудочно-кишечного тракта.
- 15 Перечислите противопоказания к экстренной диагностической колоноскопии.  
**Эталон ответа:** В большинстве случаев носят относительный характер. К ним относятся: 1. Тяжелое состояние больного, обусловленное острой фазой нарушения мозгового кровообращения, острой фазой инфаркта миокарда, тяжелыми степенями сердечно-сосудистой и легочной недостаточности. 2. Геморрагический шок. 3. Клиническая картина перитонита. 4. Клинико-рентгенологическая картина тонкокишечной непроходимости.
- 16 Как делятся эндоскопы в зависимости от конструкции рабочей части  
**Эталон ответа:** • гибкие; • жесткие.
- 17 Какие выделяют эндоскопы в зависимости от возраста пациентов  
**Эталон ответа:** • взрослые эндоскопы; • детские эндоскопы
- 18 Перечислите как подразделяются эндоскопы в зависимости от системы передачи изображения  
**Эталон ответа:** • эндоскопы с волоконной оптикой; • эндоскопы с линзовой оптикой; • эндоскопы тубусные
- 19 Перечислите способы вывода диагностической информации  
**Эталон ответа:** • передача в аналоговом формате по фиброволокну к окуляру; • передача в цифровом формате
- 20 На какие классы поделены эндоскопы?  
**Эталон ответа:** • с боковой оптикой – поле зрения лежит перпендикулярно оси введения аппарата; • с торцевой оптикой – наблюдение происходит параллельно введению аппарата.
- 21 Перечислите виды осветителей  
**Эталон ответа:** • галогенные; • металлогалогенные; • ксеноновые; • светодиодные (LED)
- 22 Что включает в себя стандартный способ подготовки толстой кишки к колоноскопии?  
**Эталон ответа:** • изменение характера питания (бесшлаковая диета); • антеградный лаваж кишечника
- 23 Перечислите что включает в себя бесшлаковая диета  
**Эталон ответа:** приём легкоусваиваемой, рафинированной пищи, не содержащей неперевариваемых пищевых волокон, в течение одного – четырех дней перед исследованием и приём прозрачных жидкостей накануне исследования.
- 24 Что такое антеградный лаваж кишечника  
**Эталон ответа:** метод общего промывания желудочнокишечного тракта, при котором используется большой объем водноэлектролитных растворов различного состава. В настоящее время лаваж осмотически сбалансированными растворами считается оптимальным и физиологичным, а также гарантирует высокое качество и относительную быстроту подготовки.
- 25 Перечислите побочные эффекты и возможные осложнения при подготовке к колоноскопии  
**Эталон ответа:** • повреждение слизистой оболочки кишки (препараты фосфата натрия повреждают слизистую оболочку кишечника, как на макро- так и на микроскопическом уровне); • развитие острой обтурационной толстокишечной непроходимости; • токсическая дилатация толстой кишки; • обострение хронических заболеваний печени, желчевыводящих путей и поджелудочной железы; • нарушение всасывания лекарственных препаратов; • образование взрывоопасных газов (маннитол - многоатомный спирт, под воздействием кишечной флоры распадается на водород и метан, что может привести к взрыву при электрокоагуляции во время колоноскопии).
- 26 Опишите качество подготовки по Бостонской шкале толстой кишки на 3 балла

- Эталон ответа:**Слизистая каждого отдела толстой кишки хорошо видна на всем протяжении, отсутствуют даже незначительные остатки кишечного содержимого и непрозрачной/окрашенной жидкости.
- 27 Опишите качество подготовки по Бостонской шкале толстой кишки на 2 балла  
**Эталон ответа:**Небольшое количество окрашенного содержимого и остатков кишечного содержимого и/или непрозрачной жидкости, но слизистая каждого отдела кишки хорошо видна.
- 28 Опишите качество подготовки по Бостонской шкале толстой кишки на 1 балл  
**Эталон ответа:**Видна только часть слизистой оболочки отдела кишки, но другие части отдела кишки видны плохо из-за остаточного кишечного содержимого и/или непрозрачной жидкости.
- 29 Опишите качество подготовки по Бостонской шкале толстой кишки на 0 баллов  
**Эталон ответа:**Отдел кишки не подготовлен к исследованию. Осмотреть слизистую оболочку невозможно, так как её невозможно отмыть от кишечного содержимого.
- 30 Опишите специфическую технику проведения колоноскопа в прямой кишке  
**Эталон ответа:**Колоноскоп вводят в прямую кишку, вращают вправо и направляют вверх. После прохождения двух заслонок Хьюстона, подают небольшое количество воздуха.
- 31 Опишите специфическую технику проведения колоноскопа в ректосигмоидном отделе  
**Эталон ответа:**После аспирации воздуха из прямой кишки, появляется просвет ректосигмоидного отдела, обычно в левой части экрана. Далее согнутый дистальный конец вращают влево и слегка подтягивают кишку. При этом визуализируется просвет сигмовидной кишки. После еще одного поворота вправо, колоноскоп выпрямляют, и он входит в сигмовидную кишку. При этом поступательные движения эндоскопом совсем незначительные.
- 32 Опишите специфическую технику проведения колоноскопа в сигмовидном отделе толстой кишки  
**Эталон ответа:**Для прохождения изгибов сигмовидной кишки без формирования петли, на сколько это возможно, используется метод ротации эндоскопа вправо. Колоноскоп с согнутым дистальным концом вращают вправо подтягивают кишку, выпрямляют и продвигают вперед, часто используя удаление воздуха. Сигмовидная кишка должна быть собрана и фактически выпрямлена до того, как колоноскоп приблизится к сигмодесцендо переходу
- 33 Опишите вариант 1 схемы прохождения аппарата через сигмовидную кишку  
**Эталон ответа:**Показания: относительно короткая сигмовидная кишка, легко собирается. Этот метод в основном подходит молодым и людям среднего возраста. Метод ввода аппарата: после введения колоноскопа в прямую кишку через анус, его направляют вверх. Колоноскоп поворачивают налево в ректосигмоидный отдел, и затем большей частью продвигают вперед с помощью метода собирания вращением вправо с частым отсасыванием воздуха для того, чтобы избежать чрезмерного раздутия сигмовидной кишки
- 34 Опишите вариант 2 схемы прохождения аппарата через сигмовидную кишку  
**Эталон ответа:**Показания: Удлинение сигмовидной кишки при принятии формы петли. Метод ввода аппарата: Между ректосигмоидным отделом и сигмодесцендо переходом колоноскоп продвигают другим способом, отличным от схемы 1. Другими словами, схему 2 применяют в тех случаях, когда колоноскоп возможно принимает форму петли, когда после прохождения ректосигмоидного отдела, он не может собрать кишечник с помощью метода сокращения вращением вправо. Особенность заключается в том, что колоноскоп проводят до средней трети сигмовидной кишки, не применяя чрезмерное раздувание кишки; после этого немного растянутую сигмовидную кишку снова собирают и выпрямляют, с полным удалением воздуха из кишечника. Затем колоноскоп достигает сигмодесцендо перехода
- 35 Опишите вариант 3 схемы прохождения аппарата через сигмовидную кишку

**Эталон ответа:** Показания: Сигмовидная кишка с полной или частичной фиксацией, после оперативных вмешательств на брюшной полости или удлинённая сигмовидная кишка. Метод ввода аппарата: колоноскоп вводят как и в схеме 1. Тем не менее, когда угол кишечника настолько большой, что невозможно без труда выпрямить колоноскоп, движение осуществляют с помощью ротационного способа с частым отсасыванием в каждом изгибе кишечника. В особенности, очень сложно выпрямить аппарат в сигмовидной кишке со спайками, и с многими фиксированными неподвижными участками; поэтому, после того, как аппарат проходит каждый изгиб должно выполняться осторожное подтягивание эндоскопа только с отсасыванием воздуха. После того, как это действие повторяют многократно, колоноскоп входит в восходящую кишку. Во время ввода аппарата в сигмовидную кишку, главное продвигать колоноскоп с осью, неизменно сохранявшую положение свободного сопротивления. В кишечнике со спаечным процессом нельзя использовать метод альфа петли, возможен только метод по схеме 3. При обследовании пациент может находиться в положении лежа на спине или на правом боку, подтянув колени к груди (как необходимо) После того, как сигмовидная кишка будет собрана, длина введенной рабочей части эндоскопа должна составлять около 30 см.

36 Опишите специфическую технику проведения колоноскопа в Сигмодесцендо переходе

**Эталон ответа:** Длина колоноскопа составляет примерно 30 см, этого достаточно, чтобы достичь сигмодесцендо перехода. От того на сколько собрана кишка на этом этапе исследования, во многом зависит дальнейшее проведение эндоскопа. При схеме 1 (прямое введение) сигмодесцендо переход едва просматривается. Когда переход просматривается хорошо, то выпрямления сигмовидной кишки недостаточно поэтому, введение аппарата нужно повторить, как и в схеме 2. Когда этого все еще недостаточно, выполняется схема 3. Таким образом, сигмовидную кишку следует собрать колоноскопом длиной 30-40 см. Удлиненная сигмовидная кишка иногда встречается у худых молодых женщин с длинным туловищем. В таких случаях, огибая каждую складку, следует повторять основные действия до тех пор, пока не будет достигнута восходящая кишка

37 Опишите специфическую технику проведения колоноскопа в Селезеночный изгибе

**Эталон ответа:** Селезеночный изгиб достигается на метке колоноскопа 35-40 см от аноректальной линии, если более 40 см, то у пациента, вероятно, долихосигма. В таких случаях необходимо повторять выпрямление сигмовидной кишки. Когда колоноскоп вращают влево (против часовой стрелки) и сгибают вверх, можно увидеть поперечную ободочную кишку. Когда кончик (оптическая система) колоноскопа находится в селезеночном изгибе, нужно правильно собирать сигмовидную кишку. Введя колоноскоп в поперечно-ободочную кишку, его дистальный конец сгибают вниз и подтягивают с помощью медленного поворота влево, собирая кишечник для того, чтобы аппарат не двигался в обратном направлении.

38 Опишите специфическую технику проведения колоноскопа в поперечно - ободочной кишке

**Эталон ответа:** Эндоскоп продвигают в печеночный изгиб. При вращении аппарата влево поперечно-ободочную кишку собирают, убирая воздух. Если кишка слишком узкая для того, чтобы колоноскоп обогнул складки, пациент должен принять положение лежа на спине. Колоноскоп нужно ввести так, чтобы селезеночный изгиб остался в тупом углу. После прохождения самой нижней части поперечно-ободочной кишки, колоноскоп достигает печеночный изгиб самопроизвольно, как только изгиб натягивают при аспирации. Во время этой процедуры очень важно сохранить точную ось колоноскопа. Если кончик колоноскопа не продвигается при натяжении, ассистент может помочь предотвратить растягивание кишки с помощью сдавливания пупочной области

39 Опишите специфическую технику проведения колоноскопа в печеночный изгибе толстой кишки

**Эталон ответа:** Когда просматривается второе синеватое пятно, значит, колоноскоп находится в печеночном изгибе. Это синеватое пятно можно наблюдать почти во всех положениях. После того, как поперечно-ободочная кишка выпрямлена, колоноскоп поворачивают влево (против часовой стрелки) в печеночный изгиб, сгибают вверх и вводят в восходящую кишку. Длины колоноскопа примерно 60 см достаточно для достижения печеночного изгиба.

40 Опишите специфическую технику проведения колоноскопа в слепой кишке

**Эталон ответа:** Устье червеобразного отростка серповидной формы можно наблюдать в точке схождения teniae coli. Вся кишка, собранная на аппарате должна иметь длину около 70 см

41 Опишите специфическую технику проведения колоноскопа в илеоцекальный клапан и проведение эндоскопа в терминальные отделы тонкой кишки

**Эталон ответа:** Для осмотра терминального отдела подвздошной кишки применяют два способа проведения аппарата через илеоцекальный клапан: прямой и ретроградный. Наиболее часто в практике используется прямой способ, при котором дистальный конец эндоскопа вводится в купол слепой кишки, затем изгибается винтами и устанавливается так, чтобы в поле зрения была большая часть илеоцекального клапана, после чего поступательно ротационным движением с поворотом тела эндоскопа по часовой стрелке аппарат продвигается в тонкую кишку. Ретроградный способ проведения колоноскопа в тонкую кишку технически сложнее. Для его выполнения эндоскоп опускается в купол слепой кишки, при поступательном движении вперед резко изгибается, повторяя его конфигурацию, и в таком виде достигает нижней губы илеоцекального клапана, затем, отгибая ее, вводится в тонкую кишку

42 Опишите специфическую технику выведения колоноскопа

**Эталон ответа:** Извлечение колоноскопа сопровождается тщательной сегментарной ревизией толстой кишки с последующей поэтапной эвакуацией воздуха. Для предотвращения соскальзывания петель с эндоскопа или его выпадения из просвета кишки при выведении аппарат слегка ротируется, а гибкая его часть фиксируется у ануса рукой эндоскописта. В настоящее время этап выведения колоноскопа из купола слепой кишки до ануса, исключая время, затраченное на выполнение биопсии и полипэктомии, должен составлять в среднем не менее 10 – 15 мин. Время этого этапа расценивается, как показатель качества проведенной колоноскопии и напрямую связано с показателем выявления образований толстой кишки

43 Дайте определение Язвенному колиту(ЯК)

**Эталон ответа:** хроническое заболевание, приводящее к протяженному воспалению слизистой оболочки толстой кишки без гранулем при биопсии, поражающее прямую кишку и, в различной степени, толстую кишку, характеризующуюся ремитирующим течением с периодами обострений.

44 Причислите основные особенности воспаления в кишечнике при язвенном колите

**Эталон ответа:** • непрерывность и однообразие; • характер воспаления: нейтрофильные и лимфоцитарные инфильтраты, плазматические клетки; • глубина поражения: слизистый и подслизистый слой; • характер поражения: гиперемия, смазанность сосудистого рисунка, разрыхленность, многочисленные эрозии и язвы; • контактная кровоточивость слизистой; • характерно образование абсцессов в криптах; • образование псевдополипов; • развивается фиброз подслизистого слоя с укорочением кишки

45 Дайте определение болезни Крона

**Эталон ответа:** мультисистемное заболевание со специфической клинической картиной, характеризующееся фокальным, асимметричным, трансмуральным гранулематозным воспалением, которое поражает, прежде всего, желудочно-кишечный тракт (ЖКТ), но может проявляться также системными и внекишечными осложнениями

## ПК-1

Задания закрытого типа (*тесты с одним вариантом правильного ответа*)

1	<p>Анатомической и функциональной границей левой и правой половины толстой кишки является:</p> <ul style="list-style-type: none"><li>а. печеночный угол</li><li>б. селезеночный угол</li><li>в. физиологический сфинктер Кеннона левый</li><li>г. физиологический сфинктер Кеннона правый</li><li>д. физиологический сфинктер Хорста</li></ul> <p>Эталон ответа: д</p>
2	<p>Просвет толстой кишки имеет овальную форму в:</p> <ul style="list-style-type: none"><li>а. слепой кишке</li><li>б. восходящей кишке</li><li>в. поперечно-ободочной кишке</li><li>г. нисходящей кишке</li><li>д. сигмовидной кишке</li></ul> <p>Эталон ответа: д</p>
3	<p>Просвет кишки имеет форму равностороннего треугольника в:</p> <ul style="list-style-type: none"><li>а. слепой кишке</li><li>б. восходящей кишке</li><li>в. поперечно-ободочной кишке</li><li>г. нисходящей кишке</li><li>д. сигмовидной кишке</li></ul> <p>Эталон ответа: в</p>
4	<p>Основным методом верификации эндоскопического заключения является:</p>

	<p>а. гистологическое исследование</p> <p>б. операция</p> <p>в. рентгенологическое исследование</p> <p>г. ультрасонография манометрия</p> <p>Эталон ответа: а</p>
5	<p>Показанием к экстренной колоноскопии является:</p> <p>а. кишечное кровотечение</p> <p>б. анемия</p> <p>в. подозрение на перфорацию толстой кишки</p> <p>г. гранулематозный колит</p> <p>д. дивертикулез толстой кишки с явлениями дивертикулита</p> <p>Эталон ответа: а</p>
6	<p>Ограничением к выполнению колоноскопии является:</p> <p>а. спаечная болезнь органов брюшной полости</p> <p>б. анемия</p> <p>в. хронический геморрой</p> <p>г. метастатическое поражение печени полипы желудка</p> <p>Эталон ответа: а</p>
7	<p>Показанием к плановой колоноскопии является:</p> <p>а. эпителиальные образования прямой кишки, выявленные при ректороманоскопии</p> <p>б. болезнь Уиппла</p> <p>в. синдром мальабсорбции</p> <p>г. дисбактериоз гельминтоз</p> <p>Эталон ответа: а</p>
8	<p>Продольно расположенные складки характерны для:</p> <p>а. слепой кишки</p> <p>б. восходящей кишки</p>

	<p>в. поперечно-ободочной кишки</p> <p>г. нисходящей кишки</p> <p>д. прямой кишки</p> <p>Эталон ответа: д</p>
9	<p>Анальная трещина является:</p> <p>а. относительным противопоказанием к колоноскопии</p> <p>б. абсолютным противопоказанием к колоноскопии</p> <p>в. ограничением колоноскопии</p> <p>г. абсолютным показанием к колоноскопии</p> <p>Эталон ответа: а</p>
10	<p>Скорость продвижения кишечного содержимого по тонкой кишке составляет:</p> <p>а. 0,5 м/час</p> <p>б. 1,0 м/час</p> <p>в. 1,5 м/час</p> <p>г. 2,0 м/час</p> <p>д. 2,5 м/час</p> <p>Эталон ответа: б</p>
11	<p>Максимально толстая кишка может абсорбировать за сутки:</p> <p>а. до двух литров жидкости</p> <p>б. до трех литров</p> <p>в. до четырех литров</p> <p>г. до пяти литров</p> <p>д. до шести литров</p> <p>Эталон ответа: д</p>

12	<p>К сфинктерам ободочной кишки, имеющим анатомический субстрат, относятся все перечисленные, кроме:</p> <ul style="list-style-type: none"> <li>а. сфинктеров Балли, Хорста и Пайра-Штрауса</li> <li>б. сфинктера Гирша</li> <li>в. сфинктера Бузи</li> </ul> <p>Эталон ответа: а</p>
13	<p>Ограничением к выполнению колоноскопии является:</p> <ul style="list-style-type: none"> <li>а. анемия</li> <li>б. рак яичника</li> <li>в. метастатическое поражение печени</li> <li>г. полипы желудка</li> <li>д. спаечная болезнь органов брюшной полости</li> </ul> <p>Эталон ответа: д</p>
14	<p>Технически наиболее трудным для проведения колоноскопа является</p> <ul style="list-style-type: none"> <li>а. ректо-сигмовидный отдел</li> <li>б. сигмовидная кишка</li> <li>в. селезеночный узел</li> <li>г. печеночный узел</li> <li>д. нисходящая кишка</li> </ul> <p>Эталон ответа: б</p>
15	<p>К причинам, по которым колоноскоп не удастся провести в купол слепой кишки, относятся</p> <ul style="list-style-type: none"> <li>а. провисание поперечной ободочной кишки в малый таз</li> <li>б. наличие дополнительных петель сигмовидной кишки</li> <li>в. плохая подготовка толстой кишки к исследованию</li> <li>г. стенозирование просвета толстой кишки</li> </ul>



	<p>д. правильно 3) и 4)</p> <p>Эталон ответа: д</p>
16	<p>Следующие физиологические сфинктеры имеют в своей основе анатомический субстрат</p> <p>а. сфинктер Гирша и сфинктер Болли</p> <p>б. сфинктер Бузи</p> <p>в. сфинктер Хорста</p> <p>г. сфинктер Пайера – Штрауса</p> <p>Эталон ответа: а</p>
17	<p>Симптом "булыжной мостовой" характерен для:</p> <p>а. болезни Крона</p> <p>б. язвенного колита</p> <p>в. ишемического колита</p> <p>г. кишечной формы болезни Бехчета</p> <p>д. дизентерии</p> <p>Эталон ответа: а</p>
18	<p>Эндоскопическая характеристика минимальной степени активности язвенного колита:</p> <p>а. отек и гиперемия слизистой оболочки</p> <p>б. отек подслизистого слоя</p> <p>в. воспалительная инфильтрация всех слоев кишечной стенки</p> <p>г. усиление сосудистого рисунка</p> <p>д. атрофия слизистой оболочки</p> <p>Эталон ответа: а</p>
19	<p>При выраженной степени активности язвенного колита:</p> <p>а. диффузная эрозивная поверхность слизистой</p> <p>б. изъязвления поверхностные местами сливающиеся</p> <p>в. изъязвления дискретные, одиночные</p>

	<p>г. изъвления в виде продольных трещин</p> <p>Эталон ответа: а</p>
20	<p>Оптимальный метод диагностики при подслизистой опухоли:</p> <p>а. эндоскопическая ультрасонография</p> <p>б. рентгенография</p> <p>в. манометрия</p> <p>г. морфологическое исследование</p> <p>д. суточное мониторирование рН</p> <p>Эталон ответа: а</p>
21	<p>Чаще озлокачиваются</p> <p>а. гиперпластические полипы</p> <p>б. аденоматозные полипы</p> <p>в. ювениальные полипы</p> <p>г. подслизистые опухоли</p> <p>д. эозинофильногранулематозные полипы</p> <p>Эталон ответа: б</p>
22	<p>Расстояние между складками в нормотоничной кишке составляет:</p> <p>а. 1 см</p> <p>б. 2 см</p> <p>в. более 2 см</p> <p>г. менее 2 см</p> <p>д. не является критерием оценки тонуса</p> <p>Эталон ответа: б</p>
23	<p>Для атрофического колита характерны следующие эндоскопические признаки:</p> <p>а. осудистый рисунок не изменен</p> <p>б. сосудистый рисунок в виде ангиоматозных звездочек</p>

	<p>в. сосудистый рисунок несколько смазан, видны только сосуды 1-2 порядка</p> <p>г. сосудистый рисунок смазан, не прослеживается на протяжении измененного сегмента кишки</p> <p>д. отек слизистой оболочки</p> <p>Эталон ответа: б</p>
24	<p>Эндоскопический термин гиперемия означает:</p> <p>а. покраснение желтое или белое пятно, окруженное красным ободком</p> <p>б. участок измененной слизистой оболочки с неправильными очертаниями в. небольшой участок, отличающийся от остальной слизистой цветом и структурой в. очаговое покраснение слизистой</p> <p>Эталон ответа: а</p>
25	<p>Эндоскопический термин эритема означает:</p> <p>а. очаговое покраснение слизистой</p> <p>б. желтое или белое пятно, окруженное красным ободком</p> <p>в. участок измененной слизистой оболочки с неправильными очертаниями</p> <p>г. диффузное покраснение</p> <p>д. небольшой участок, отличающийся от остальной слизистой цветом и структурой</p> <p>Эталон ответа:</p>

### **Задания открытого типа:**

#### **Ситуационные задачи**

##### **Задача 1**

У больного через неделю после выписки из стационара, где он находился по поводу язвенного кровотечения, повторилось массивное желудочно-кишечное кровотечение. Доставлен в больницу с острой массивной кровопотерей.

**Какая рациональная тактика ведения больного:**

**Эталон ответа:** оперативное лечение

##### **Задача 2**

У больной 35 лет произведена электроэксцизия полипа на длинной ножке с диаметром головки до 1,5см. Морфологическое заключение: ворсинчатая опухоль с "фокал - карциномой" в верхушке, по линии среза атипичных клеток не выявлено.

**Укажите тактику лечения и ведения больных, после полипэктомии:**

**Эталон ответа:** динамическое наблюдение 1 раз в 3 мес. с взятием биопсии

### **Задача 3**

У больной 35 лет произведена электроэксцизия полипа на длинной ножке с диаметром головки до 1,5см. Морфологическое заключение: ворсинчатая опухоль с "фокал - карциномой" в верхушке, по линии среза атипичных клеток не выявлено.

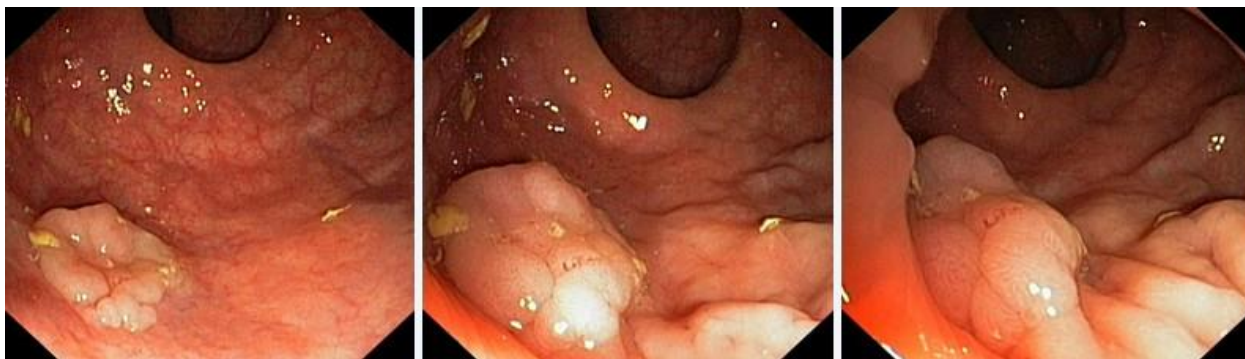**Укажите тактику лечения и ведения больных, после полипэктомии:**

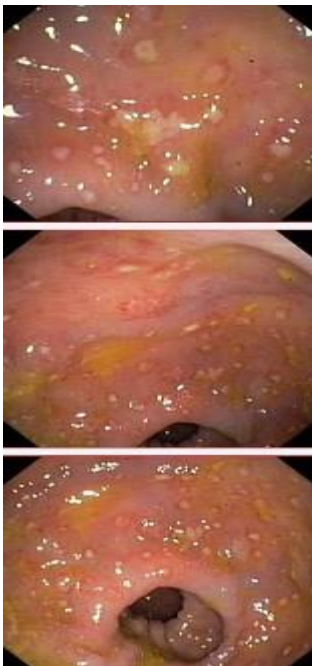
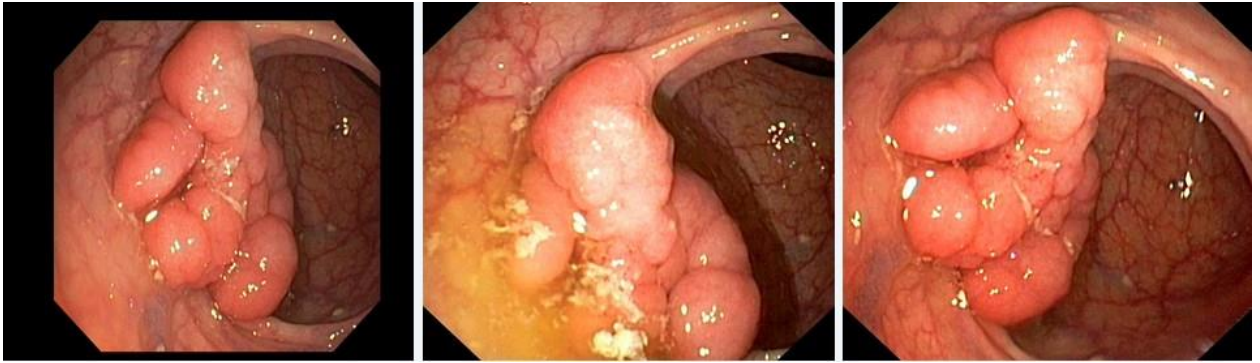
**Эталон ответа:** динамическое наблюдение 1 раз в 3 мес. с взятием биопсии

### **Задача 4**

Мужчина, 74 лет, обратился к врачу с жалобами на приступообразные боли в животе, преимущественно в параумбиликальной области и левом фланке живота без иррадиации, диарею с примесью слизи и прожилок крови, тенезмы, общую слабость, лихорадку. Из анамнеза известно, что нарушение стула по типу чередования запоров с поносами впервые возникли около 3 лет назад. Не обследовался, лечился самостоятельно, соблюдал диету и принимая слабительные средства на основе сены и коры крушины или адсорбенты (активированный уголь, смекту). Ухудшение самочувствия в течение последних 3-х недель, когда боли в животе и диарея с примесью слизи стали постоянными, появилась лихорадка и общая слабость. Учитывая выраженный болевой абдоминальный синдром и признаки интоксикации обратился за консультацией к гастроэнтерологу. Семейный анамнез: мать – умерла в 56 лет - острый инфаркт миокарда, отец – умер в 72 года от рака кишечника. При осмотре: состояние средней степени тяжести. ИМТ – 18 кг/м<sup>2</sup>. Кожные покровы чистые, бледные. В легких дыхание везикулярное, хрипов нет. Тоны сердца ясные, ритмичные. ЧСС – 98 уд. в мин., АД – 160/90мм рт. ст. Язык обложен белесоватым налетом, влажный. Живот мягкий, при пальпации болезненный во всех отделах. Печень и селезенка не увеличены. Дизурии нет. Симптом поколачивания по поясничной области отрицательный. При лабораторном обследовании мочи без отклонений от релевантных значений нормальных показателей. В общем анализе крови: СОЭ - 49мм/час, Нв - 101 г/л. Рекомендовано проведение видеокколоноскопии (ВКС).

При ВКС получены изображения





**Дайте правильное описание выявленных при ВКС изменений с использованием принятой эндоскопической терминологии и сформулируйте наиболее вероятное эндоскопическое заключение**

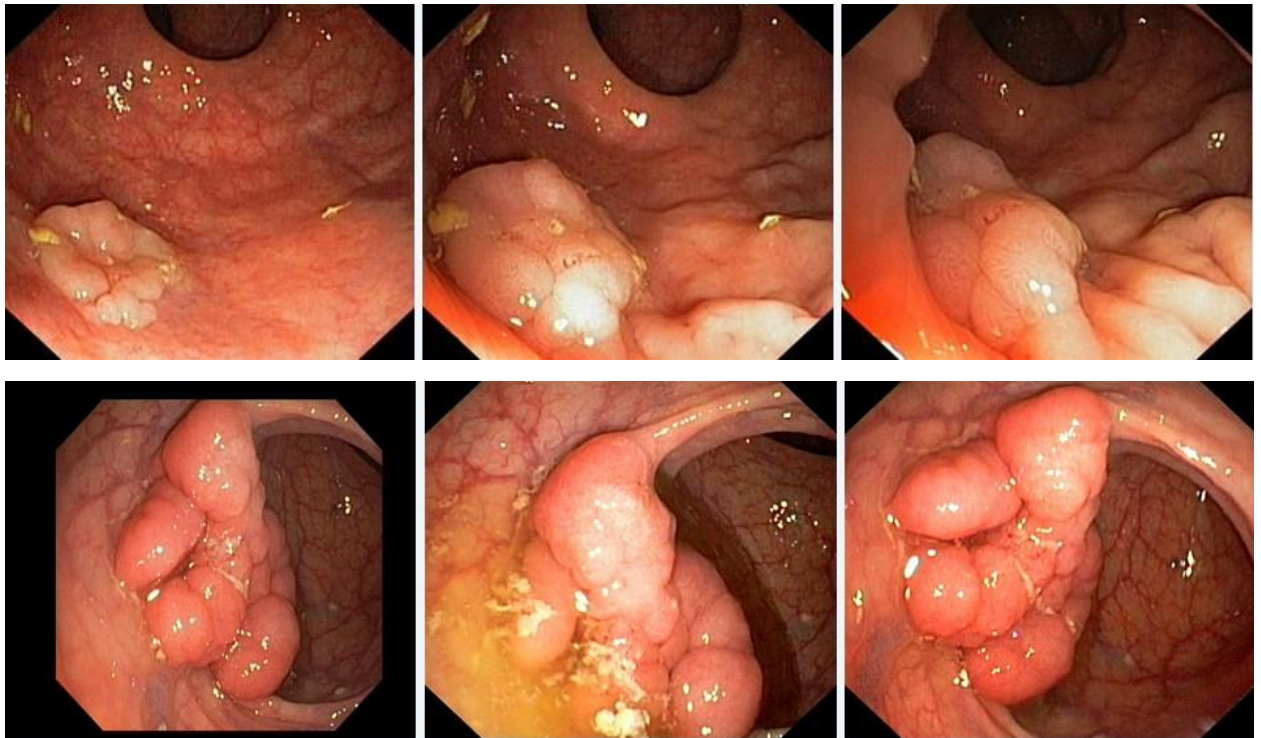
*Эталоны ответов:* Стелющийся полип прямой кишки. Псевдомембранозный колит. Тубулярная аденома сигмовидной кишки 2 типа. Стенозирующая форма опухоли образования нисходящей кишки. Полип прямой кишки. Полип сигмовидной кишки. Язвенный колит. Полип прямой кишки. Полип сигмовидной кишки. Болезнь Крона толстой кишки.

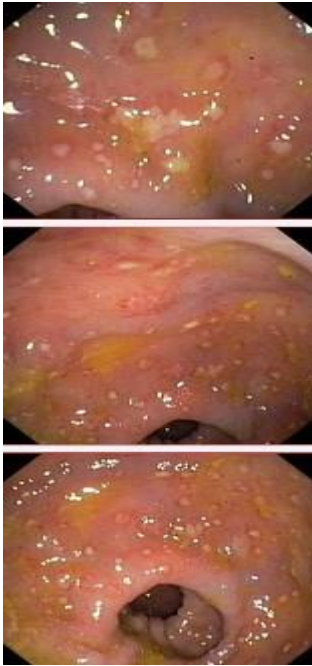
### **Задача 5**

Мужчина, 74 лет, обратился к врачу с жалобами на приступообразные боли в животе, преимущественно в параумбиликальной области и левом фланке живота без иррадиации, диареею с примесью слизи и прожилок крови, тенезмы, общую слабость, лихорадку. Из анамнеза известно, что нарушение стула по типу чередования запоров с поносами впервые возникли около 3 лет назад. Не обследовался, лечился самостоятельно, соблюдал диету и

принимая слабительные средства на основе сены и коры крушины или адсорбенты (активированный уголь, смекту). Ухудшение самочувствия в течение последних 3-х недель, когда боли в животе и диарея с примесью слизи стали постоянными, появилась лихорадка и общая слабость. Учитывая выраженный болевой абдоминальный синдром и признаки интоксикации обратился за консультацией к гастроэнтерологу. Семейный анамнез: мать – умерла в 56 лет - острый инфаркт миокарда, отец – умер в 72 года от рака кишечника. При осмотре: состояние средней степени тяжести. ИМТ – 18 кг/м<sup>2</sup>. Кожные покровы чистые, бледные. В легких дыхание везикулярное, хрипов нет. Тоны сердца ясные, ритмичные. ЧСС – 98 уд. в мин., АД – 160/90мм рт. ст. Язык обложен белесоватым налетом, влажный. Живот мягкий, при пальпации болезненный во всех отделах. Печень и селезенка не увеличены. Дизурии нет. Симптом поколачивания по поясничной области отрицательный. При лабораторном обследовании мочи без отклонений от релевантных значений нормальных показателей. В общем анализе крови: СОЭ - 49мм/час, Нв - 101 г/л. Рекомендовано проведение видеокколоноскопии (ВКС).

При ВКС получены изображения





*Заключение:* Стелющийся полип прямой кишки. Псевдомембранозный колит. Тубулярная аденома сигмовидной кишки 2 типа. Стенозирующая форма опухоли образования нисходящей кишки. Полип прямой кишки. Полип сигмовидной кишки. Язвенный колит. Полип прямой кишки. Полип сигмовидной кишки. Болезнь Крона толстой кишки.

**Обоснуйте поставленное Вами эндоскопическое заключение**

*Эталоны ответов:*

Заключение о наличии стелющегося полипа прямой кишки установлено на основании типичных эндоскопических признаков:

- наличие выступающего округлой формы плоского железистого образования в прямой кишки без конвергенции складок, изъязвления и контактной кровоточивости

Заключение о наличии псевдомембранозного колита установлено на основании типичных эндоскопических признаков:

- наличие множественных фибринозных белесоватого цвета наложений на слизистой оболочке сигмовидной и нисходящей кишки без признаков активного воспаления (сохраненный сосудистый рисунок, отсутствие диффузной гиперемии и отека слизистой оболочки, контактной и спонтанной кровоточивости).

Заключение о наличии тубулярной аденомы сигмовидной кишки 2 типа получено на основании типичных эндоскопических признаков:

- наличие выступающего мелкобугристого образования в сигмовидной кишке, представленного железистой тканью без налета изъязвления, наложения фибрина и контактной кровоточивости.

Заключение о наличии стенозирующей опухоли нисходящей кишки получено на основании типичных эндоскопических признаков:

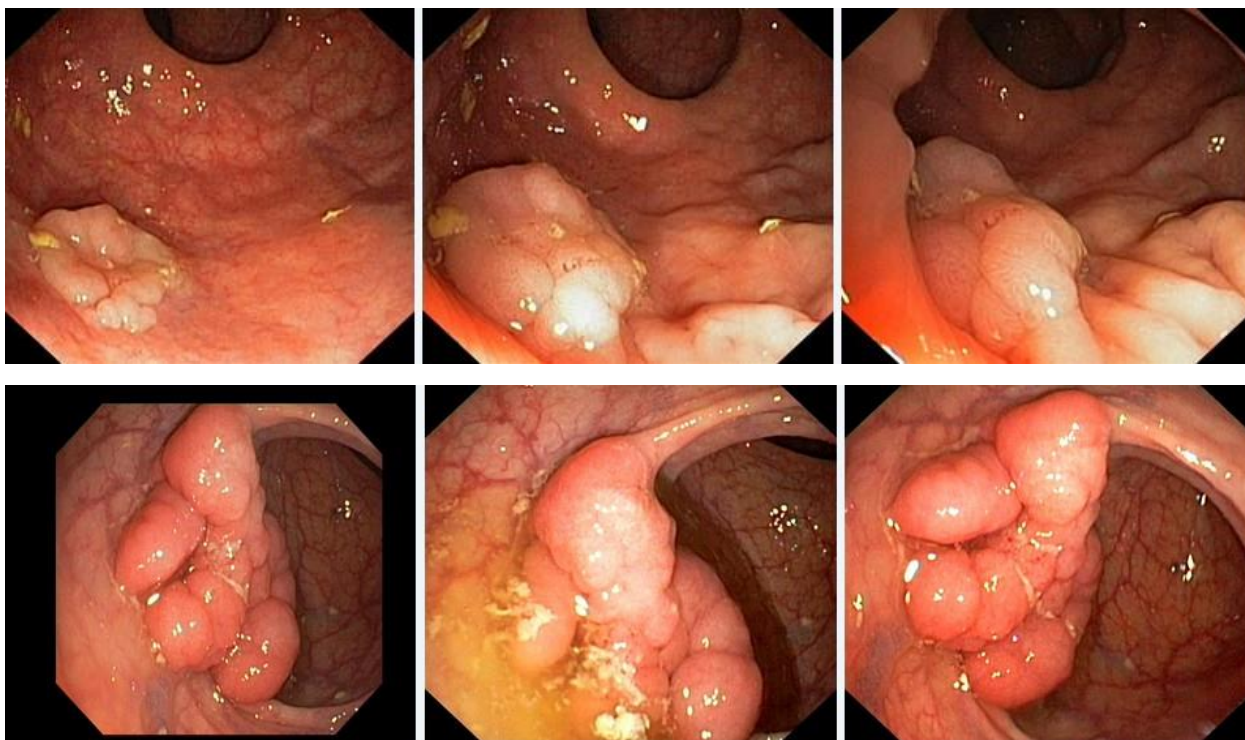
- сужение нисходящей кишки с формированием стеноза

в зоне сужения визуализируется ярко-красного цвета с наложениями фибрина выступающие циркулярное образование

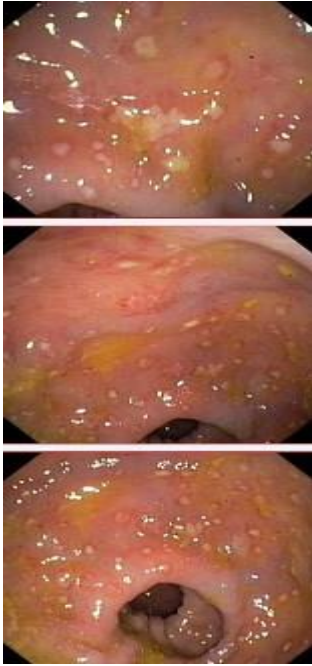
### Задача 6

Мужчина, 74 лет, обратился к врачу с жалобами на приступообразные боли в животе, преимущественно в параумбиликальной области и левом фланке живота без иррадиации, диареею с примесью слизи и прожилок крови, тенезмы, общую слабость, лихорадку. Из анамнеза известно, что нарушение стула по типу чередования запоров с поносами впервые возникли около 3 лет назад. Не обследовался, лечился самостоятельно, соблюдал диету и принимая слабительные средства на основе сены и коры крушины или адсорбенты (активированный уголь, смекту). Ухудшение самочувствия в течение последних 3-х недель, когда боли в животе и диарея с примесью слизи стали постоянными, появилась лихорадка и общая слабость. Учитывая выраженный болевой абдоминальный синдром и признаки интоксикации обратился за консультацией к гастроэнтерологу. Семейный анамнез: мать – умерла в 56 лет - острый инфаркт миокарда, отец – умер в 72 года от рака кишечника. При осмотре: состояние средней степени тяжести. ИМТ – 18 кг/м<sup>2</sup>. Кожные покровы чистые, бледные. В легких дыхание везикулярное, хрипов нет. Тоны сердца ясные, ритмичные. ЧСС – 98 уд. в мин., АД – 160/90мм рт. ст. Язык обложен белесоватым налетом, влажный. Живот мягкий, при пальпации болезненный во всех отделах. Печень и селезенка не увеличены. Дизурии нет. Симптом поколачивания по поясничной области отрицательный. При лабораторном обследовании мочи без отклонений от релевантных значений нормальных показателей. В общем анализе крови: СОЭ - 49мм/час, Нв - 101 г/л. Рекомендовано проведение видеокколоноскопии (ВКС).

При ВКС получены изображения







**Заключение:** Стелющийся полип прямой кишки. Псевдомембранозный колит. Тубулярная аденома сигмовидной кишки 2 типа. Стенозирующая форма опухоли образования нисходящей кишки. Полип прямой кишки. Полип сигмовидной кишки. Язвенный колит. Полип прямой кишки. Полип сигмовидной кишки. Болезнь Крона толстой кишки.

**Составьте и обоснуйте план дополнительного обследования пациента.**

*Эталоны ответов:*

Пациенту рекомендовано проведение дообследования, включающего:

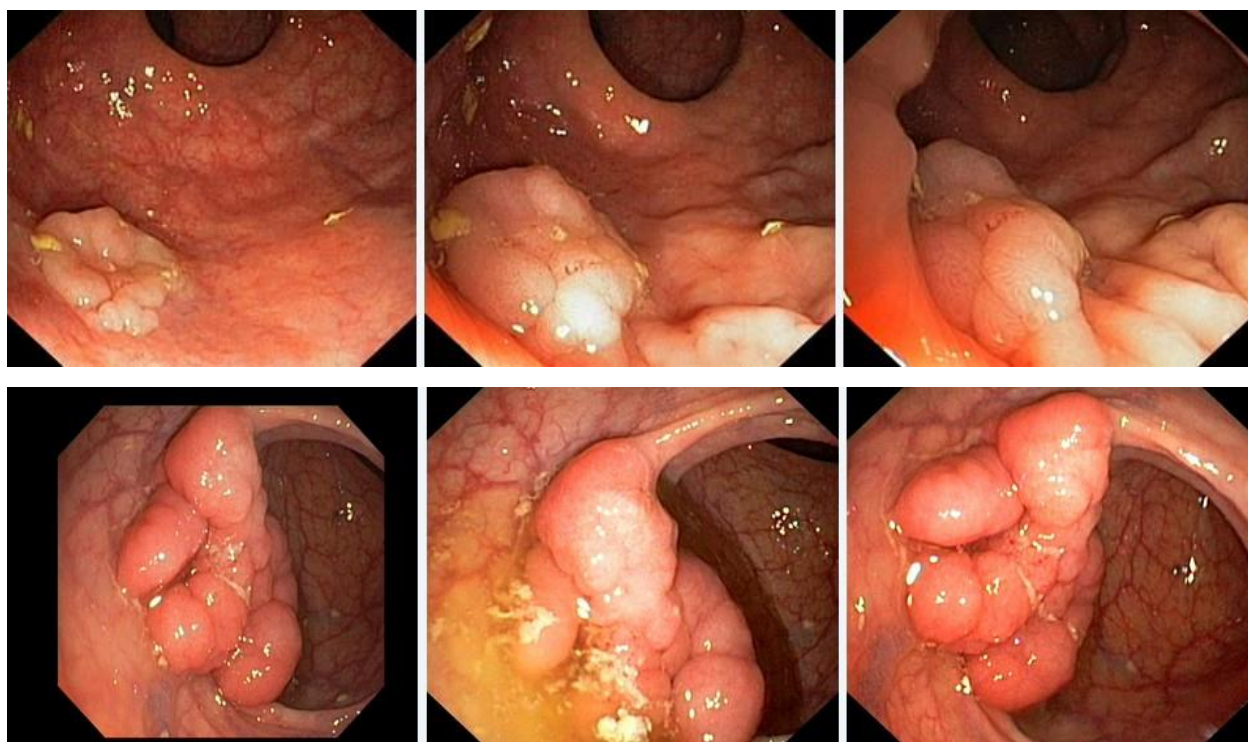
- хромовидеоколоноскопию с витальными красителями (0,5% раствор метиленового синего) и прицельной биопсией из зон гиперфиксации витального красителя полисегментарную биопсию из зоны циркулярного сужения нисходящей кишки, полиповидных выступающих образований сигмовидной и прямой кишок

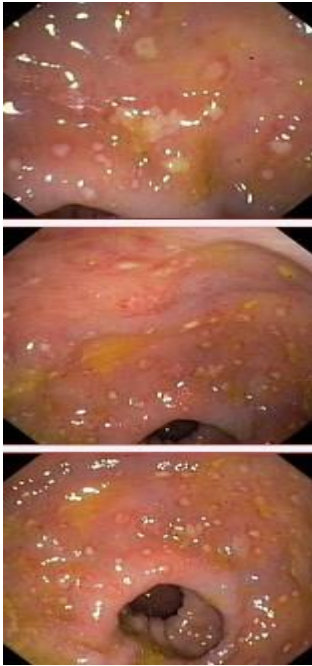
### **Задача 7**

Мужчина, 74 лет, обратился к врачу с жалобами на приступообразные боли в животе, преимущественно в параумбиликальной области и левом фланке живота без иррадиации, диарею с примесью слизи и прожилок крови, тенезмы, общую слабость, лихорадку. Из анамнеза известно, что нарушение стула по типу чередования запоров с поносами впервые возникли около 3 лет назад. Не обследовался, лечился самостоятельно, соблюдал диету и принимая слабительные средства на основе сены и коры крушины или адсорбенты (активированный уголь, смекту). Ухудшение самочувствия в течение последних 3-х недель, когда боли в животе и диарея с примесью слизи стали постоянными, появилась лихорадка и общая слабость. Учитывая выраженный болевой абдоминальный синдром и признаки интоксикации обратился за консультацией к гастроэнтерологу. Семейный анамнез: мать –

умерла в 56 лет - острый инфаркт миокарда, отец – умер в 72 года от рака кишечника. При осмотре: состояние средней степени тяжести. ИМТ – 18 кг/м<sup>2</sup>. Кожные покровы чистые, бледные. В легких дыхание везикулярное, хрипов нет. Тоны сердца ясные, ритмичные. ЧСС – 98 уд. в мин., АД – 160/90мм рт. ст. Язык обложен белесоватым налетом, влажный. Живот мягкий, при пальпации болезненный во всех отделах. Печень и селезенка не увеличены. Дизурии нет. Симптом поколачивания по поясничной области отрицательный. При лабораторном обследовании мочи без отклонений от релевантных значений нормальных показателей. В общем анализе крови: СОЭ - 49мм/час, Нв - 101 г/л. Рекомендовано проведение видеокOLONоскопии (ВКС).

При ВКС получены изображения





*Заключение:* Стелющийся полип прямой кишки. Псевдомембранозный колит. Тубулярная аденома сигмовидной кишки 2 типа. Стенозирующая форма опухоли образования нисходящей кишки. Полип прямой кишки. Полип сигмовидной кишки. Язвенный колит. Полип прямой кишки. Полип сигмовидной кишки. Болезнь Крона толстой кишки.

**Обоснуйте базовый лечебный препарат, длительность лечения, время и содержание повторного эндоскопического исследования**

***Эталоны ответов:***

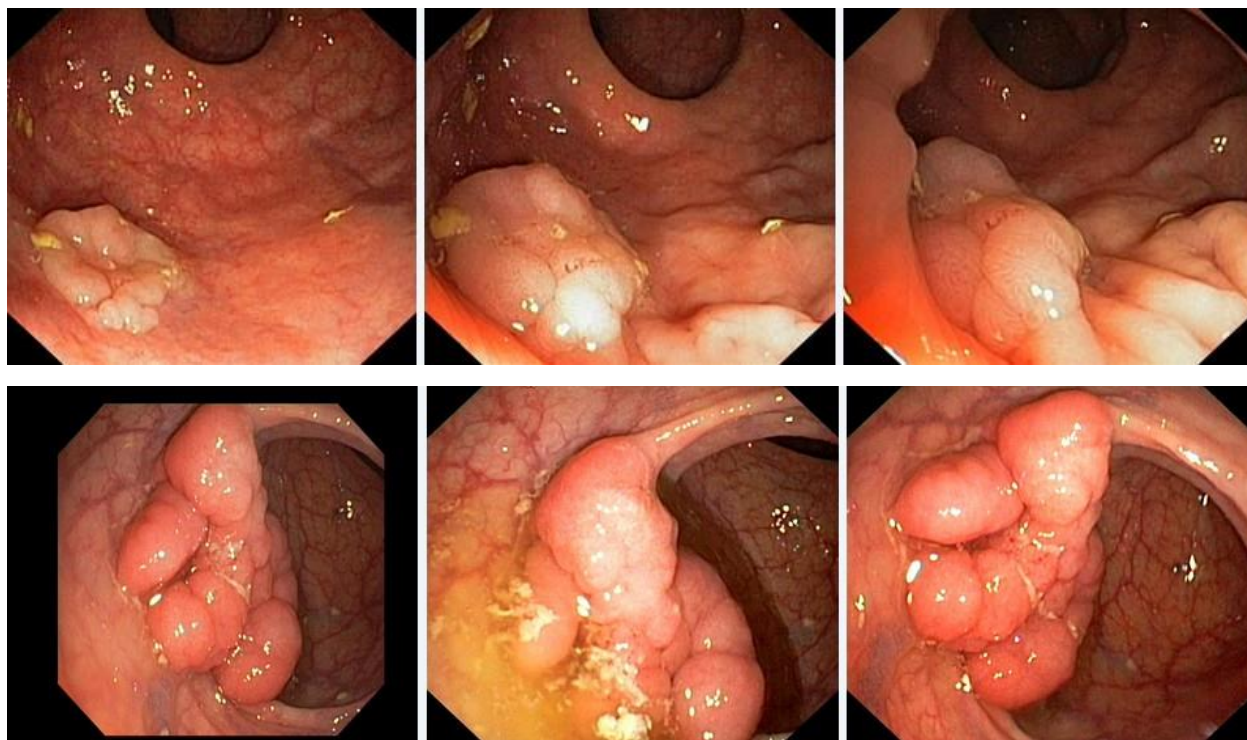
Стандарт лечения стенозирующих опухолевидных образований ободочной кишки зависит от результатов гистологической верификации злокачественного роста. Повторное эндоскопическое исследование толстой кишки с биопсией необходимо при отрицательных результатах первичного гистологического исследования.

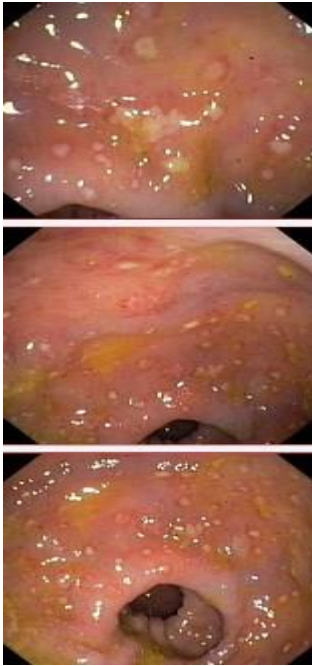
### **Задача 8**

Мужчина, 74 лет, обратился к врачу с жалобами на приступообразные боли в животе, преимущественно в параумбиликальной области и левом фланке живота без иррадиации, диареею с примесью слизи и прожилок крови, тенезмы, общую слабость, лихорадку. Из анамнеза известно, что нарушение стула по типу чередования запоров с поносами впервые возникли около 3 лет назад. Не обследовался, лечился самостоятельно, соблюдал диету и принимая слабительные средства на основе сены и коры крушины или адсорбенты (активированный уголь, смекту). Ухудшение самочувствия в течение последних 3-х недель, когда боли в животе и диарея с примесью слизи стали постоянными, появилась лихорадка и общая слабость. Учитывая выраженный болевой абдоминальный синдром и признаки интоксикации обратился за консультацией к гастроэнтерологу. Семейный анамнез: мать – умерла в 56 лет - острый инфаркт миокарда, отец – умер в 72 года от рака кишечника. При осмотре: состояние средней степени тяжести. ИМТ – 18 кг/м<sup>2</sup>. Кожные покровы чистые,

бледные. В легких дыхание везикулярное, хрипов нет. Тоны сердца ясные, ритмичные. ЧСС – 98 уд. в мин., АД – 160/90мм рт. ст. Язык обложен белесоватым налетом, влажный. Живот мягкий, при пальпации болезненный во всех отделах. Печень и селезенка не увеличены. Дизурии нет. Симптом поколачивания по поясничной области отрицательный. При лабораторном обследовании мочи без отклонений от релевантных значений нормальных показателей. В общем анализе крови: СОЭ - 49мм/час, Нв - 101 г/л. Рекомендовано проведение видеокOLONоскопии (ВКС).

При ВКС получены изображения





**Заключение:** Стелющийся полип прямой кишки. Псевдомембранозный колит. Тубулярная аденома сигмовидной кишки 2 типа. Стенозирующая форма опухоли образования нисходящей кишки. Полип прямой кишки. Полип сигмовидной кишки. Язвенный колит. Полип прямой кишки. Полип сигмовидной кишки. Болезнь Крона толстой кишки. Через 2 недели получены результаты гистологического исследования биоптатов из зоны сужения нисходящей кишки:- аденокарцинома Из полиповидных образований сигмовидной и прямой кишки- тубуловорсинчатая аденома без дисплазии эпителия.

Какова Ваша дальнейшая диагностическая тактика?

**Обоснуйте Ваш выбор.**

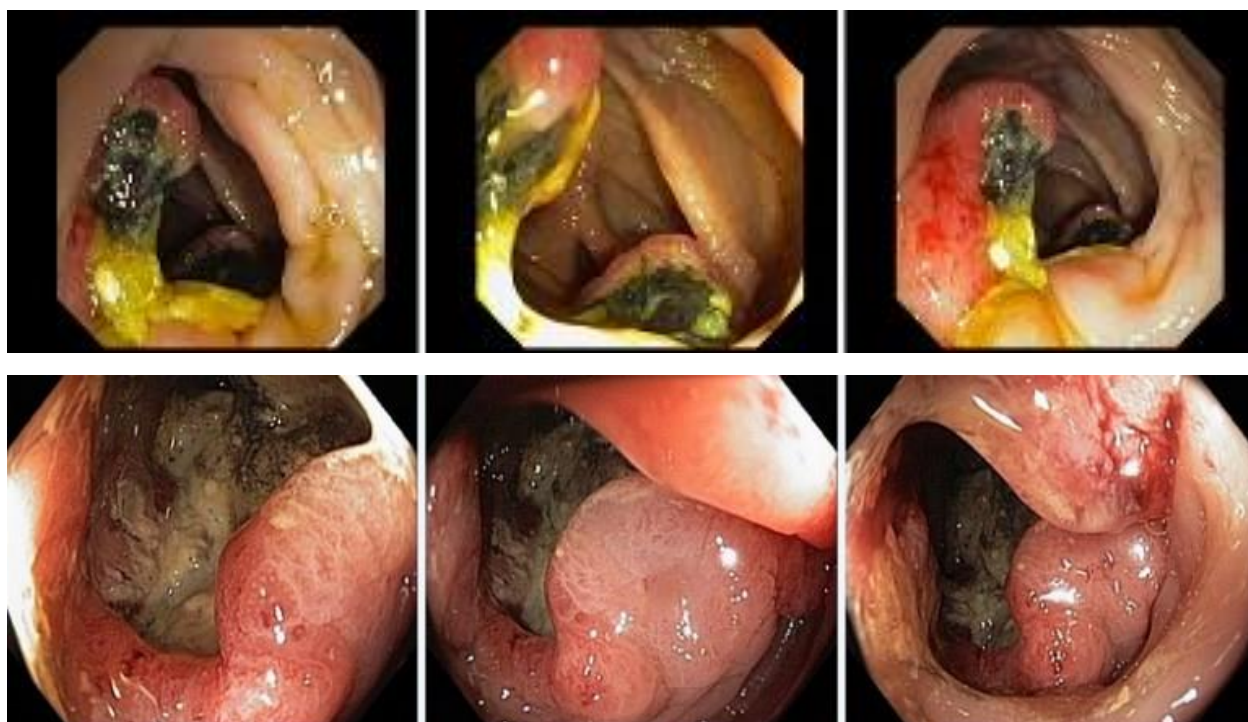
**Эталоны ответов:**Эндоскопические и гистологические признаки укладываются в предварительное заключение о наличии стенозирующей опухоли нисходящей кишки, тубуловорсинчатых полипов сигмовидной и прямой кишок. Рекомендована консультация колопроктолога для решения вопроса тактики хирургического лечения

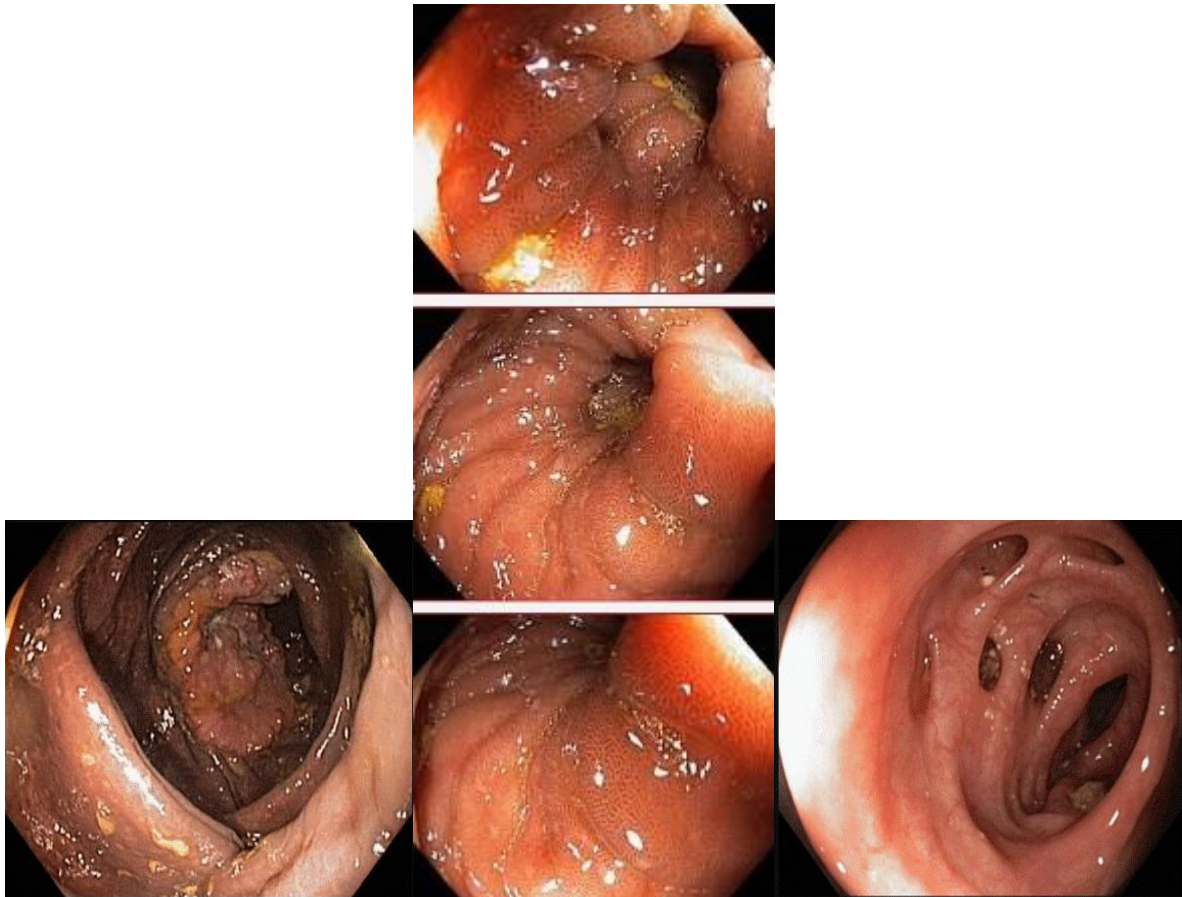
## Задача 9

Мужчина, 67 лет, обратился к врачу с жалобами на приступообразные боли в правом фланке живота без иррадиации, запорами чередующимися с диареей, общую слабость. Из анамнеза известно, что нарушение стула по типу запоров впервые возникли около 7 лет назад. Не обследовался, лечился самостоятельно, соблюдая диету и принимая слабительные средства на основе сенны и коры крушины. Ухудшение в течение последних 4-х недель с учащения приступов болей в правом фланке живота, сопровождающихся общими симптомами (слабость, снижение аппетита) и нарушением стула: чередование запоров с диареей. Учитывая выраженный болевой абдоминальный синдром обратился за консультацией к гастроэнтерологу. Семейный анамнез: мать – умерла в 76 лет - острый инфаркт миокарда, отец – умер в 72 года от рака кишечника. При осмотре: состояние

средней степени тяжести. ИМТ – 17 кг/м<sup>2</sup>. Кожные покровы чистые, бледные. В легких дыхание везикулярное, хрипов нет. Тоны сердца ясные, ритмичные. ЧСС – 92 уд. в мин., АД – 160/80мм рт. ст. Язык обложен белесоватым налетом, влажный. Живот мягкий, при пальпации болезненный в илеоцекальной зоне, где пальпируется плотное опухолеобразное образование с ограниченной подвижностью. Печень и селезенка не увеличены. Дизурии нет. Симптом поколачивания по поясничной области отрицательный. При лабораторном обследовании мочи без отклонений от релевантных значений нормальных показателей. В общем анализе крови: СОЭ - 46 мм/час, Нв - 90 г/л. Рекомендовано проведение видеокколоноскопии (ВКС).

При ВКС получены изображения





Дайте правильное описание выявленных при ВКС изменений с использованием принятой эндоскопической терминологии и сформулируйте наиболее вероятное эндоскопическое заключение

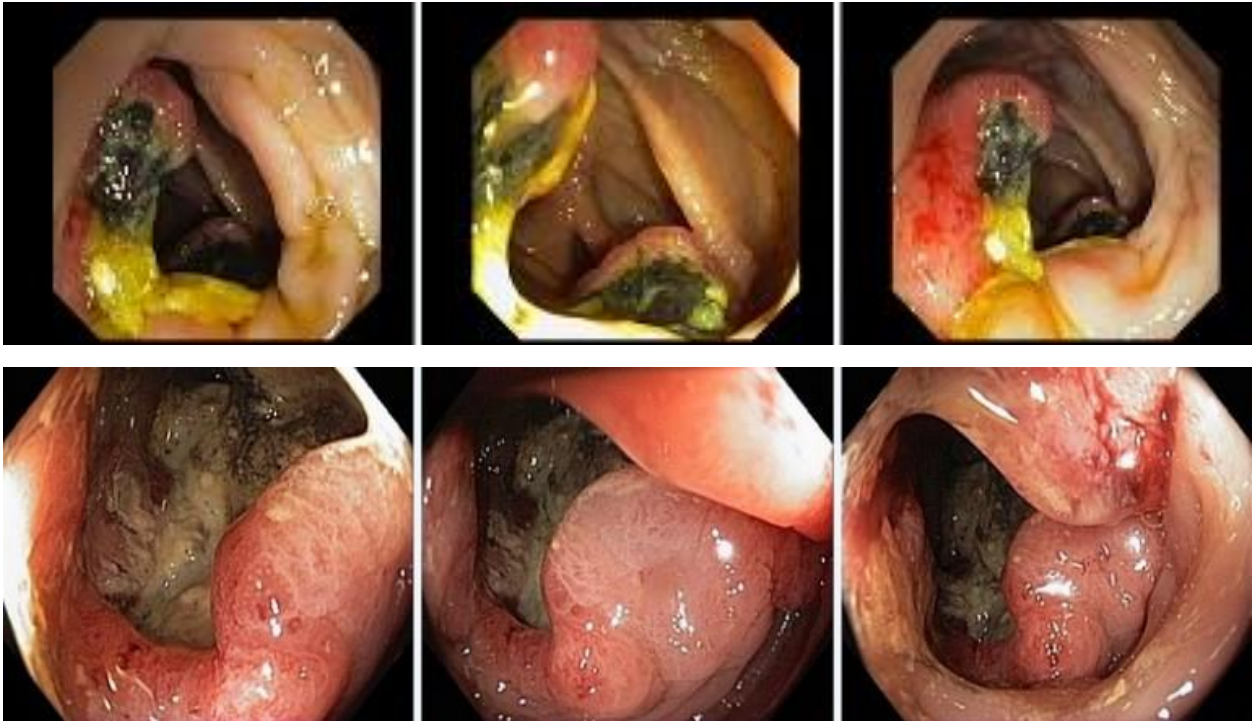
**Эталоны ответов:** Экзофитная полуциркулярная опухоль слепой кишки с изъязвлением. Меланоз слепой кишки. Дивертикулез нисходящей кишки. Полип слепой кишки. Дивертикулы нисходящей кишки. Рак толстой кишки. Дивертикулез толстой кишки.

### Задача 10

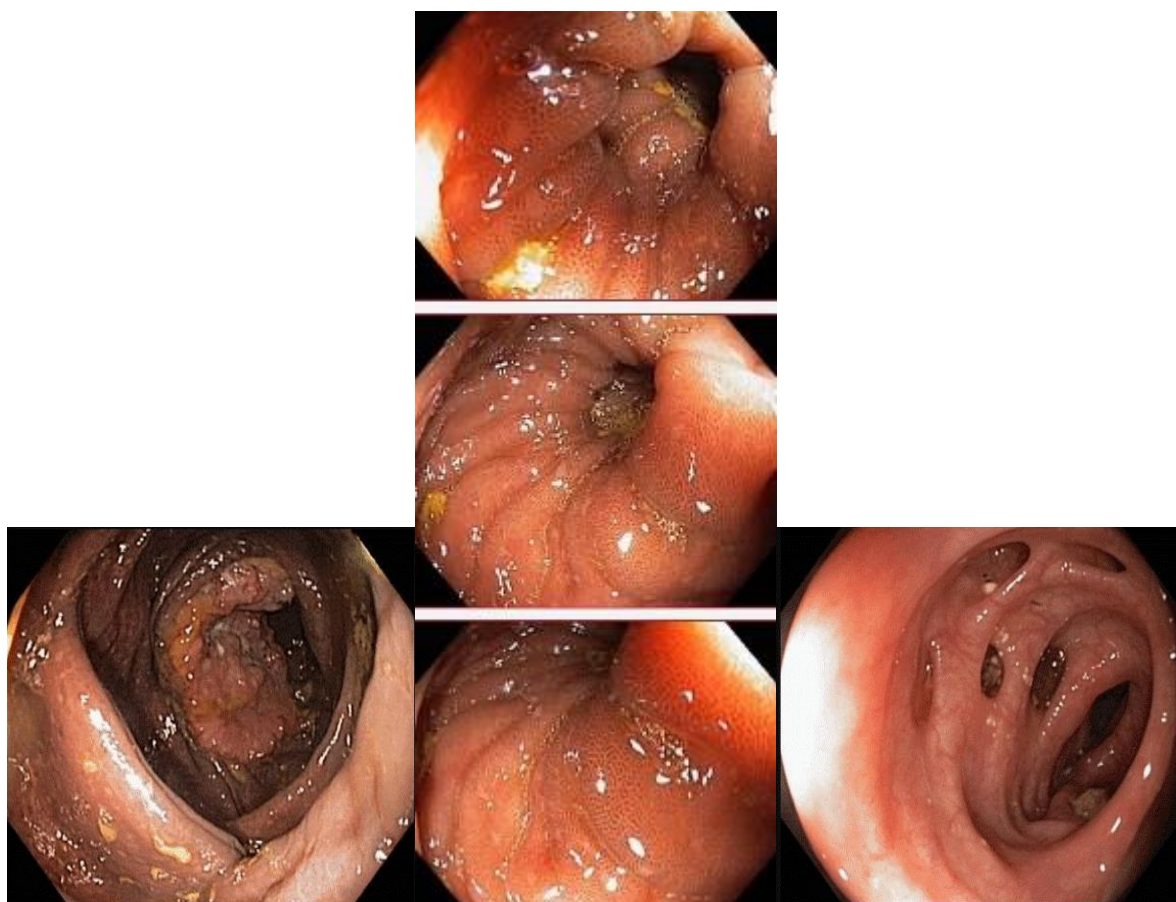
Мужчина, 67 лет, обратился к врачу с жалобами на приступообразные боли в правом фланке живота без иррадиации, запорами чередующимися с диареей, общую слабость. Из анамнеза известно, что нарушение стула по типу запоров впервые возникли около 7 лет назад. Не обследовался, лечился самостоятельно, соблюдая диету и принимая слабительные средства на основе сенны и коры крушины. Ухудшение в течение последних 4-х недель с учащения приступов болей в правом фланке живота, сопровождающихся общими симптомами (слабость, снижение аппетита) и нарушением стула: чередование запоров с диареей. Учитывая выраженный болевой абдоминальный синдром обратился за консультацией к гастроэнтерологу. Семейный анамнез: мать – умерла в 76 лет - острый инфаркт миокарда, отец – умер в 72 года от рака кишечника. При осмотре: состояние средней степени тяжести. ИМТ – 17 кг/м<sup>2</sup>. Кожные покровы чистые, бледные. В легких дыхание везикулярное, хрипов нет. Тоны сердца ясные, ритмичные. ЧСС – 92 уд. в мин., АД – 160/80мм рт. ст. Язык обложен белесоватым налетом, влажный. Живот мягкий, при

пальпации болезненный в илеоцекальной зоне, где пальпируется плотное опухолеобразное образование с ограниченной подвижностью. Печень и селезенка не увеличены. Дизурии нет. Симптом поколачивания по поясничной области отрицательный. При лабораторном обследовании мочи без отклонений от релевантных значений нормальных показателей. В общем анализе крови: СОЭ - 46 мм/час, Нв - 90 г/л. Рекомендовано проведение видеокOLONОСКОПИИ (ВКС).

При ВКС получены изображения







**Заключение:** Экзофитная полуциркулярная опухоль слепой кишки с изъязвлением. Меланоз слепой кишки. Дивертикулез нисходящей кишки. Полип слепой кишки. Дивертикулы нисходящей кишки. Рак толстой кишки. Дивертикулез толстой кишки.

**Обоснуйте поставленное Вами эндоскопическое заключение**

**Эталоны ответов:** Заключение о наличии экзофитной полуциркулярной опухоли слепой кишки с изъязвлением установлено на основании типичных эндоскопических признаков:

- наличие выступающего полуциркулярного крупноузловатого образования с изъязвлением, прикрытым белым фибрином
- плотной консистенции образования при инструментальной пальпации и легкой фрагментарности ткани при биопсии
- отрицательного симптома «шатра» и ограниченной смещаемости при инструментальной пальпации

Заключение о наличии меланоза слепой кишки установлено на основании типичных эндоскопических признаков:

- темно-коричневая окраска с изменением рельефа слизистой оболочки слепой кишки.

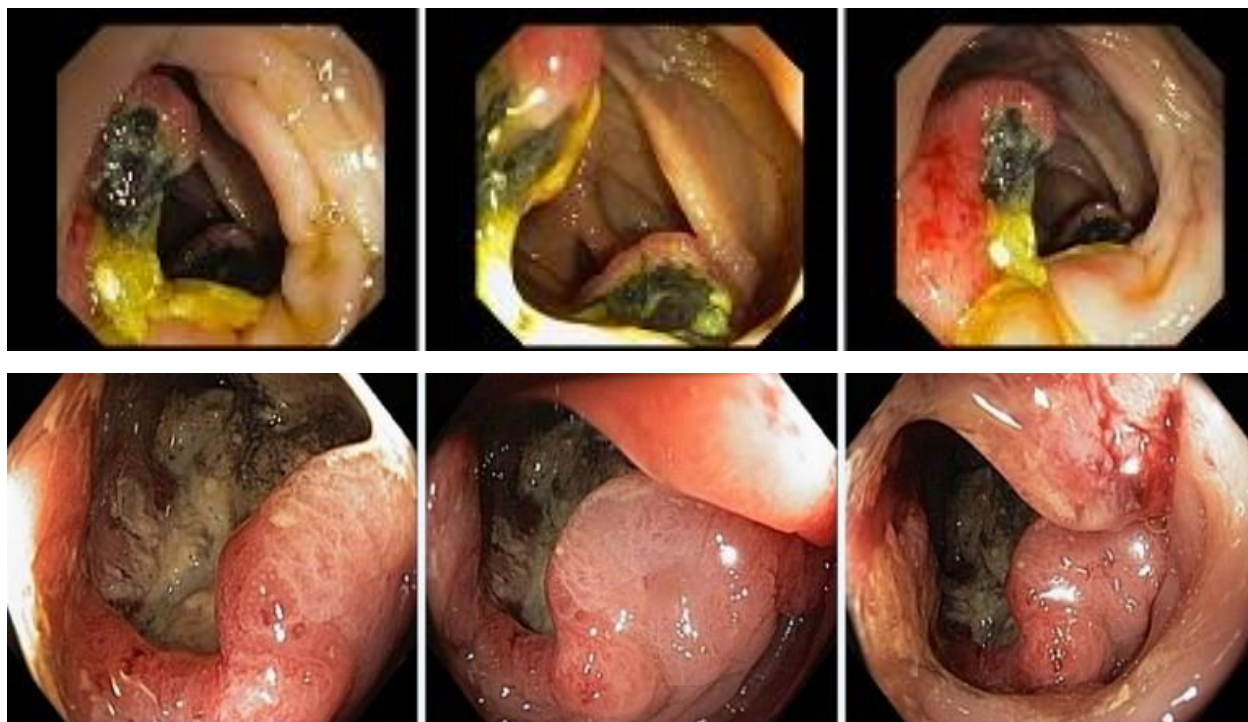
Заключение о наличии дивертикулеза нисходящей кишки получено на основании типичных эндоскопических признаков:

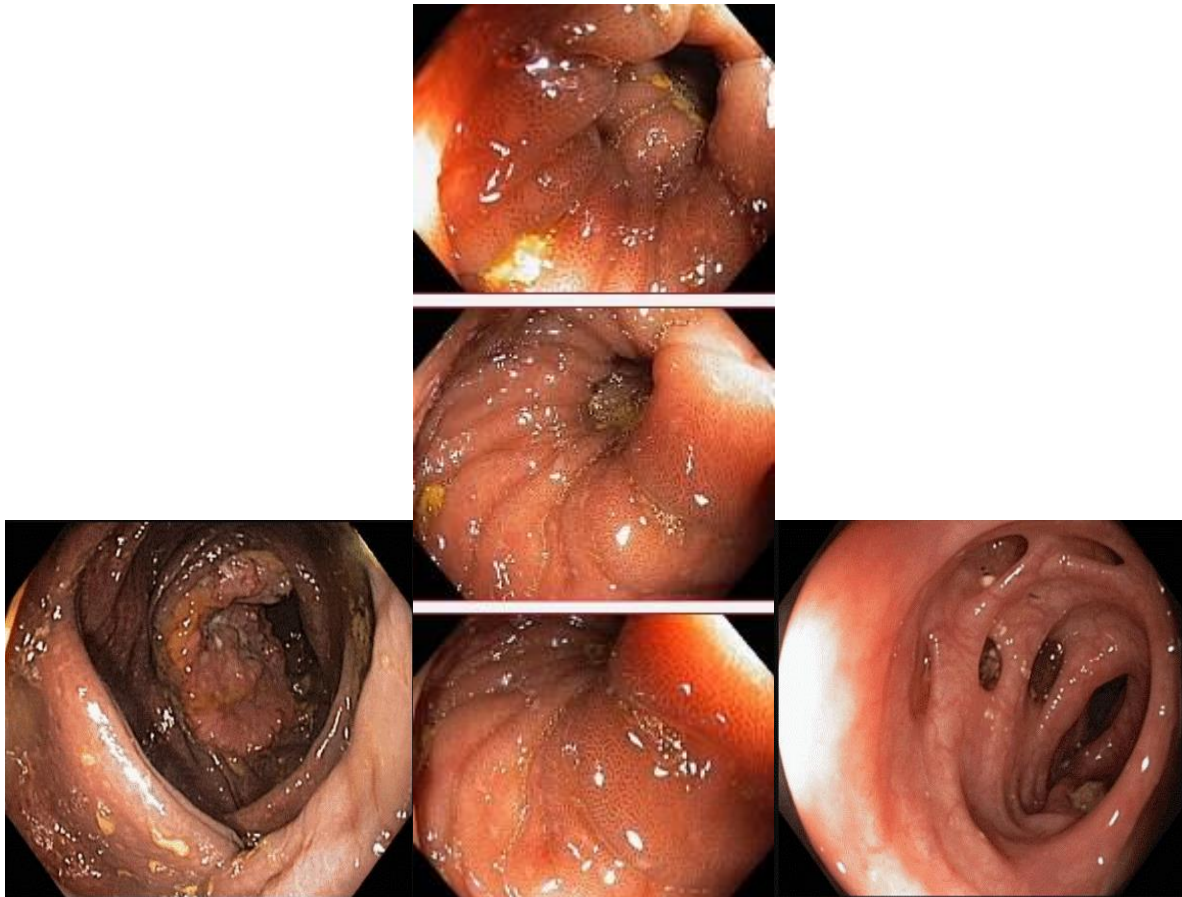
устья дивертикулов размерами от 0,4 до 0,8 см в Д без признаков воспалительных изменений слизистой оболочки окружающей устья.

## Задача 11

Мужчина, 67 лет, обратился к врачу с жалобами на приступообразные боли в правом фланке живота без иррадиации, запорами чередующимися с диареей, общую слабость. Из анамнеза известно, что нарушение стула по типу запоров впервые возникли около 7 лет назад. Не обследовался, лечился самостоятельно, соблюдая диету и принимая слабительные средства на основе сенны и коры крушины. Ухудшение в течение последних 4-х недель с учащения приступов болей в правом фланке живота, сопровождающихся общими симптомами (слабость, снижение аппетита) и нарушением стула: чередование запоров с диареей. Учитывая выраженный болевой абдоминальный синдром обратился за консультацией к гастроэнтерологу. Семейный анамнез: мать – умерла в 76 лет - острый инфаркт миокарда, отец – умер в 72 года от рака кишечника. При осмотре: состояние средней степени тяжести. ИМТ – 17 кг/м<sup>2</sup>. Кожные покровы чистые, бледные. В легких дыхание везикулярное, хрипов нет. Тоны сердца ясные, ритмичные. ЧСС – 92 уд. в мин., АД – 160/80мм рт. ст. Язык обложен белесоватым налетом, влажный. Живот мягкий, при пальпации болезненный в илеоцекальной зоне, где пальпируется плотное опухолеобразное образование с ограниченной подвижностью. Печень и селезенка не увеличены. Дизурии нет. Симптом поколачивания по поясничной области отрицательный. При лабораторном обследовании мочи без отклонений от релевантных значений нормальных показателей. В общем анализе крови: СОЭ - 46 мм/час, Нв - 90 г/л. Рекомендовано проведение видеокколоноскопии (ВКС).

При ВКС получены изображения





**Заключение:** Экзофитная полуциркулярная опухоль слепой кишки с изъязвлением. Меланоз слепой кишки. Дивертикулез нисходящей кишки. Полип слепой кишки. Дивертикулы нисходящей кишки. Рак толстой кишки. Дивертикулез толстой кишки.

**Составьте и обоснуйте план дополнительного обследования пациента**

**Эталоны ответов:** Пациенту рекомендовано проведение дообследования, включающего:

- хромовидеоколоноскопию с витальными красителями (0,5% раствор метиленового синего) и прицельной биопсией из зон гиперфиксации витального красителя полисегментарную биопсию из полуциркулярного крупноузловое образования с изъязвлением слепой кишки и измененной слизистой оболочки слепой кишки

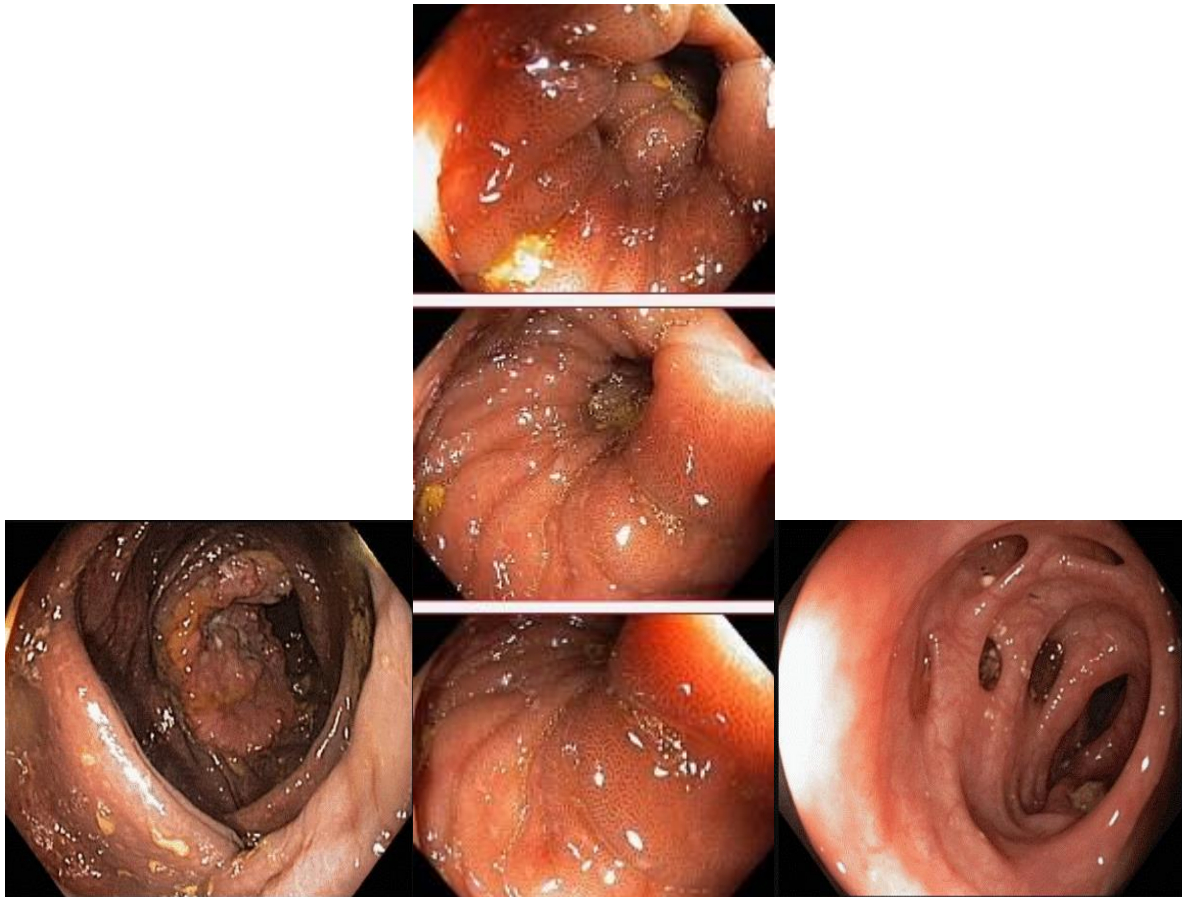
## Задача 12

Мужчина, 67 лет, обратился к врачу с жалобами на приступообразные боли в правом фланке живота без иррадиации, запорами чередующимися с диареей, общую слабость. Из анамнеза известно, что нарушение стула по типу запоров впервые возникли около 7 лет назад. Не обследовался, лечился самостоятельно, соблюдая диету и принимая слабительные средства на основе сенны и коры крушины. Ухудшение в течение последних 4-х недель с учащения приступов болей в правом фланке живота, сопровождающихся общими симптомами (слабость, снижение аппетита) и нарушением стула: чередование запоров с диареей. Учитывая выраженный болевой абдоминальный синдром обратился за консультацией к гастроэнтерологу. Семейный анамнез: мать – умерла в 76 лет - острый инфаркт миокарда, отец – умер в 72 года от рака кишечника. При осмотре: состояние

средней степени тяжести. ИМТ – 17 кг/м<sup>2</sup>. Кожные покровы чистые, бледные. В легких дыхание везикулярное, хрипов нет. Тоны сердца ясные, ритмичные. ЧСС – 92 уд. в мин., АД – 160/80мм рт. ст. Язык обложен белесоватым налетом, влажный. Живот мягкий, при пальпации болезненный в илеоцекальной зоне, где пальпируется плотное опухолеобразное образование с ограниченной подвижностью. Печень и селезенка не увеличены. Дизурии нет. Симптом поколачивания по поясничной области отрицательный. При лабораторном обследовании мочи без отклонений от релевантных значений нормальных показателей. В общем анализе крови: СОЭ - 46 мм/час, Нв - 90 г/л. Рекомендовано проведение видеокколоноскопии (ВКС).

При ВКС получены изображения





**Заключение:** Экзофитная полуциркулярная опухоль слепой кишки с изъязвлением. Меланоз слепой кишки. Дивертикулез нисходящей кишки. Полип слепой кишки. Дивертикулы нисходящей кишки. Рак толстой кишки. Дивертикулез толстой кишки.

**Обоснуйте базовый лечебный препарат, длительность лечения, время и содержание повторного эндоскопического исследования**

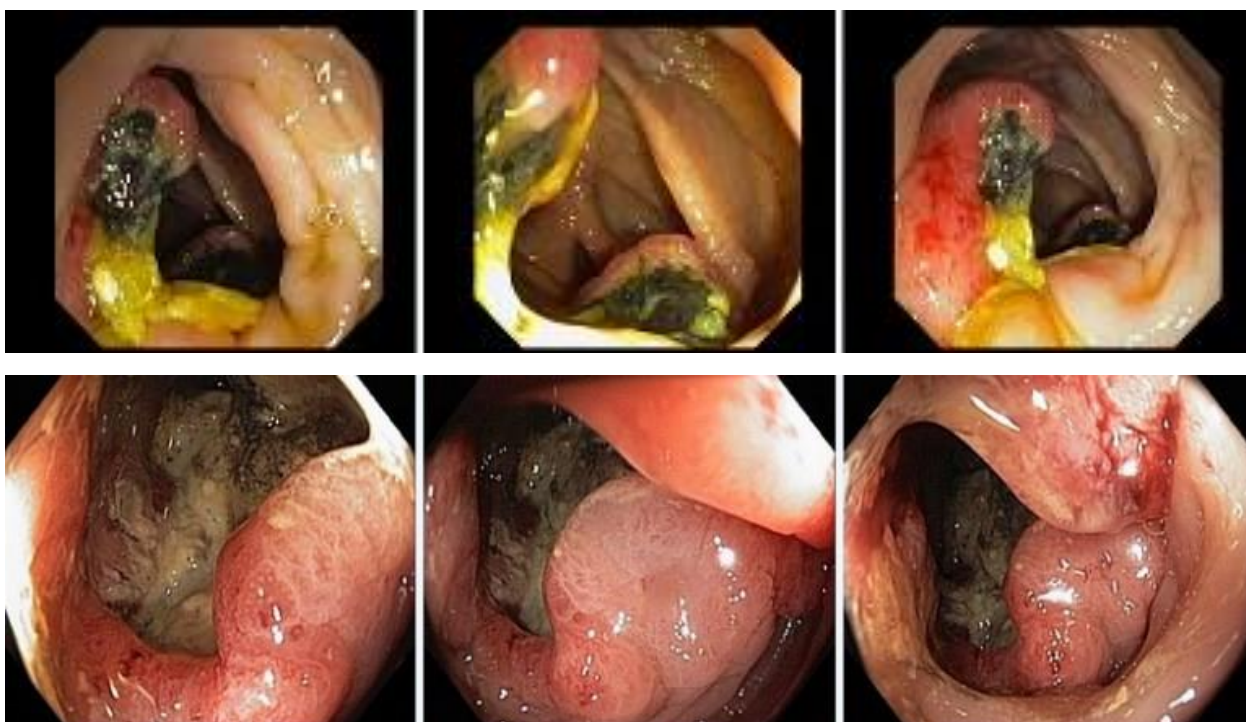**Эталоны ответов:** Стандарт лечения опухолевидных инфильтративно-изъязвленных образований слепой кишки зависит от результатов гистологической верификации злокачественного роста. Повторное эндоскопическое исследование толстой кишки с биопсией необходимо при отрицательных результатах первичного гистологического исследования.

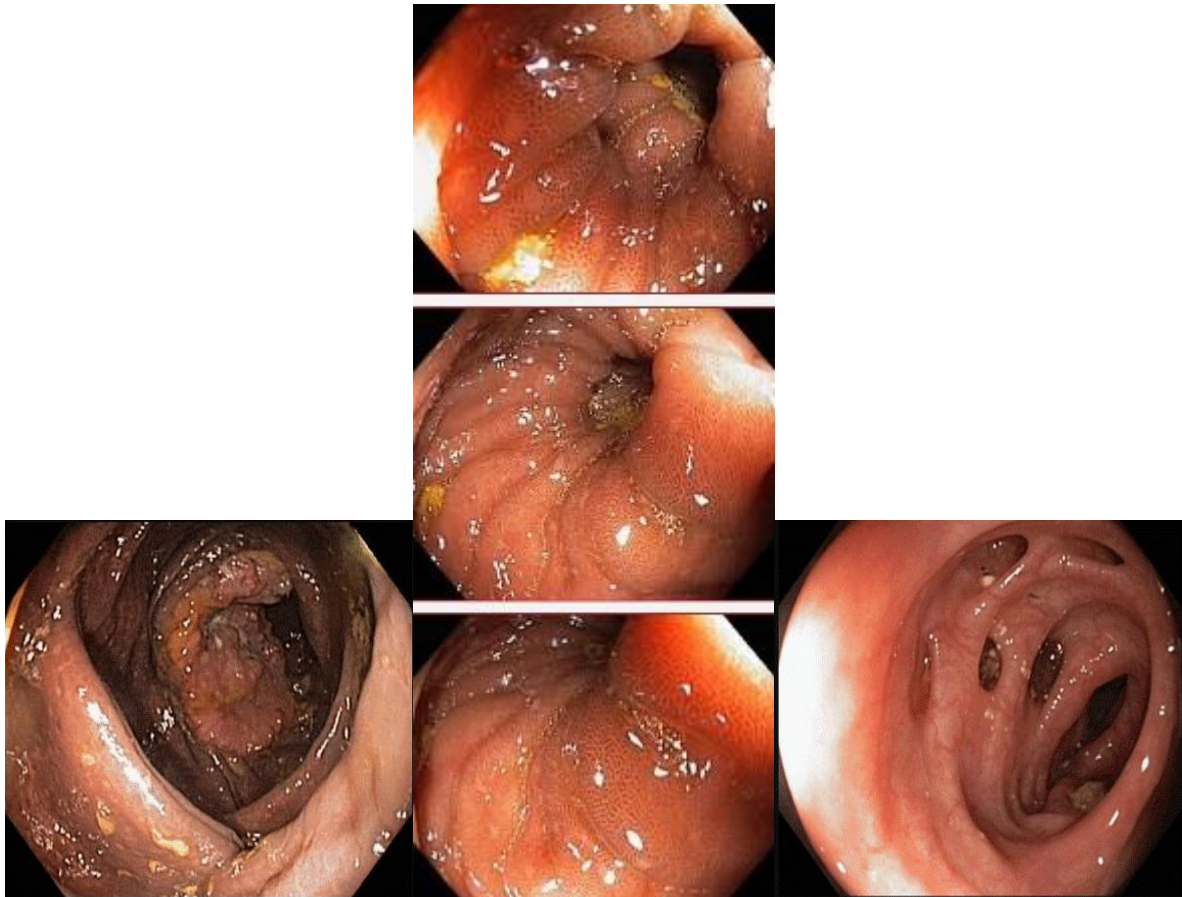
### **Задача 13**

Мужчина, 67 лет, обратился к врачу с жалобами на приступообразные боли в правом фланке живота без иррадиации, запорами чередующимися с диареей, общую слабость. Из анамнеза известно, что нарушение стула по типу запоров впервые возникли около 7 лет назад. Не обследовался, лечился самостоятельно, соблюдая диету и принимая слабительные средства на основе сенны и коры крушины. Ухудшение в течение последних 4-х недель с учащения приступов болей в правом фланке живота, сопровождающихся общими симптомами (слабость, снижение аппетита) и нарушением стула: чередование запоров с диареей. Учитывая выраженный болевой абдоминальный синдром обратился за

консультацией к гастроэнтерологу. Семейный анамнез: мать – умерла в 76 лет - острый инфаркт миокарда, отец – умер в 72 года от рака кишечника. При осмотре: состояние средней степени тяжести. ИМТ – 17 кг/м<sup>2</sup>. Кожные покровы чистые, бледные. В легких дыхание везикулярное, хрипов нет. Тоны сердца ясные, ритмичные. ЧСС – 92 уд. в мин., АД – 160/80мм рт. ст. Язык обложен белесоватым налетом, влажный. Живот мягкий, при пальпации болезненный в илеоцекальной зоне, где пальпируется плотное опухолеобразное образование с ограниченной подвижностью. Печень и селезенка не увеличены. Дизурии нет. Симптом поколачивания по поясничной области отрицательный. При лабораторном обследовании мочи без отклонений от релевантных значений нормальных показателей. В общем анализе крови: СОЭ - 46 мм/час, Нв - 90 г/л. Рекомендовано проведение видеоколоноскопии (ВКС).

При ВКС получены изображения





**Заключение:** Экзофитная полуциркулярная опухоль слепой кишки с изъязвлением. Меланоз слепой кишки. Дивертикулез нисходящей кишки. Полип слепой кишки. Дивертикулы нисходящей кишки. Рак толстой кишки. Дивертикулез толстой кишки.

Через 2 недели получены результаты гистологического исследования биоптатов из опухолевидного инфильтративно-изъязвленного образования слепой кишки и слизистой оболочки слепой кишки полиповидных образований желудка и 12 перстной кишки:- аденокарцинома в слизистой оболочки очаговая атрофия, скопления меланина  
Какова Ваша дальнейшая диагностическая тактика?

**Обоснуйте Ваш выбор.**

**Эталоны ответов:** Эндоскопические и гистологические признаки укладываются в предварительное заключение о наличии опухолевидного инфильтративно-изъязвленного образования слепой кишки, меланоза слепой кишки.

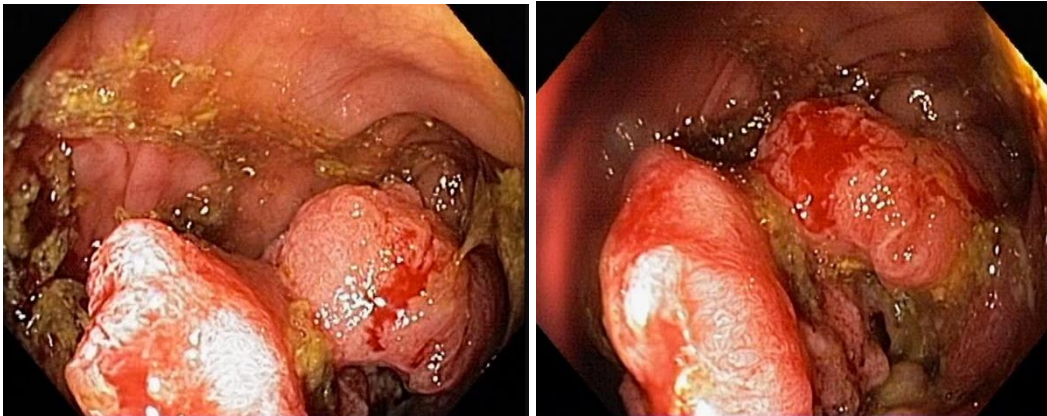
Рекомендована консультация колопроктолога для решения вопроса тактики хирургического лечения.

#### **Задача 14**

Женщина, 70 лет, обратился к врачу с жалобами на приступообразные боли в животе, преимущественно параумбиликальной области без иррадиации, запоры примесью слизи и крови, общую слабость. Из анамнеза известно, что нарушение стула по типу чередования запоров с нормальным стулом впервые возникли около 5 лет назад. Не обследовался,

лечился самостоятельно, соблюдал диету и принимая слабительные средства на основе сены и коры крушины. Ухудшение самочувствия в течение последних 2-х недель, когда боли в животе и запоры с примесью слизи и крови стали постоянными, появилась общая слабость. Учитывая выраженный болевой абдоминальный синдром обратилась за консультацией к гастроэнтерологу. Семейный анамнез: мать – умерла в 66 лет - острый инфаркт миокарда, отец – умер в 70 года от рака кишечника. При осмотре: состояние средней степени тяжести. ИМТ – 26 кг/м<sup>2</sup>. Кожные покровы чистые, бледные. В легких дыхание везикулярное, хрипов нет. Тоны сердца ясные, ритмичные. ЧСС – 90 уд. в мин., АД – 160/95мм рт. ст. Язык обложен белесоватым налетом, влажный. Живот мягкий, при пальпации болезненный в левом фланке живота, где пальпируется сегмент уплотненной ободочной кишки с ограниченной подвижностью. Печень и селезенка не увеличены. Дизурии нет. Симптом поколачивания по поясничной области отрицательный. При лабораторном обследовании мочи без отклонений от релевантных значений нормальных показателей. В общем анализе крови: СОЭ - 50 мм/час, Нв - 116 г/л. Рекомендовано проведение видеокколоноскопии (ВКС).

При ВКС получены изображения



**Дайте правильное описание выявленных при ВКС изменений с использованием принятой эндоскопической терминологии и сформулируйте наиболее вероятное эндоскопическое заключение**

**Эталон ответа:** Стенозирующая изъязвленная опухоль поперечноободочной кишки  
Язва толстой кишки. Болезнь Крона толстой кишки.

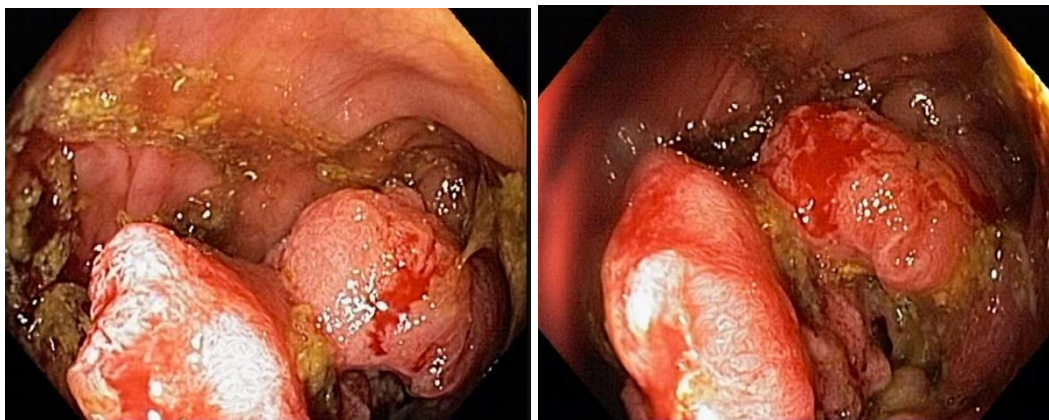
### **Задача 15**

Женщина, 70 лет, обратилась к врачу с жалобами на приступообразные боли в животе, преимущественно параумбиликальной области без иррадиации, запоры с примесью слизи и крови, общую слабость. Из анамнеза известно, что нарушение стула по типу чередования запоров с нормальным стулом впервые возникли около 5 лет назад. Не обследовалась, лечилась самостоятельно, соблюдала диету и принимая слабительные средства на основе сены и коры крушины. Ухудшение самочувствия в течение последних 2-х недель, когда боли в животе и запоры с примесью слизи и крови стали постоянными, появилась общая слабость. Учитывая выраженный болевой абдоминальный синдром обратилась за консультацией к гастроэнтерологу. Семейный анамнез: мать – умерла в 66 лет - острый инфаркт миокарда,



отец – умер в 70 года от рака кишечника. При осмотре: состояние средней степени тяжести. ИМТ – 26 кг/м<sup>2</sup>. Кожные покровы чистые, бледные. В легких дыхание везикулярное, хрипов нет. Тоны сердца ясные, ритмичные. ЧСС – 90 уд. в мин., АД – 160/95мм рт. ст. Язык обложен белесоватым налетом, влажный. Живот мягкий, при пальпации болезненный в левом фланке живота, где пальпируется сегмент уплотненной ободочной кишки с ограниченной подвижностью. Печень и селезенка не увеличены. Дизурии нет. Симптом поколачивания по поясничной области отрицательный. При лабораторном обследовании мочи без отклонений от релевантных значений нормальных показателей. В общем анализе крови: СОЭ - 50 мм/час, Нв - 116 г/л. Рекомендовано проведение видеокколоноскопии (ВКС).

При ВКС получены изображения



**Заключение:** Стенозирующая изъязвленная опухоль поперечноободочной кишки  
Язва толстой кишки. Болезнь Крона толстой кишки.

**Обоснуйте поставленное Вами эндоскопическое заключение**

**Эталон ответа:**

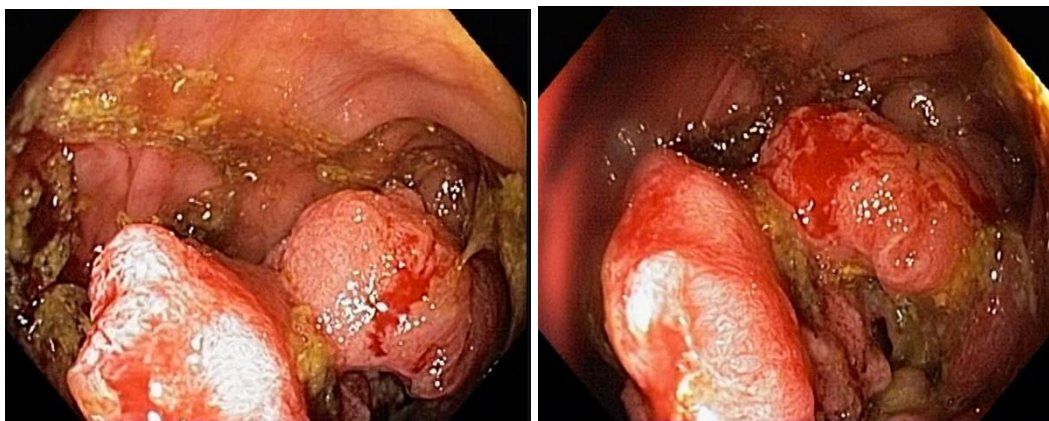
Заключение о наличии стенозирующей изъязвленной опухоли поперечноободочной кишки установлено на основании типичных эндоскопических признаков: наличие в средней трети поперечноободочной кишки кишки выступающего неправильной формы опухолевидного образования с изъязвлением, спонтанной и контактной кровоточивостью, формирование стеноза

### **Задача 16**

Женщина, 70 лет, обратился к врачу с жалобами на приступообразные боли в животе, преимущественно параумбиликальной области без иррадиации, запоры примесью слизи и крови, общую слабость. Из анамнеза известно, что нарушение стула по типу чередования запоров с нормальным стулом впервые возникли около 5 лет назад. Не обследовался, лечился самостоятельно, соблюдал диету и принимая слабительные средства на основе сены и коры крушины. Ухудшение самочувствия в течение последних 2-х недель, когда боли в животе и запоры с примесью слизи и крови стали постоянными, появилась общая слабость. Учитывая выраженный болевой абдоминальный синдром обратилась за консультацией к гастроэнтерологу. Семейный анамнез: мать – умерла в 66 лет - острый инфаркт миокарда, отец – умер в 70 года от рака кишечника. При осмотре: состояние средней степени тяжести. ИМТ – 26 кг/м<sup>2</sup>. Кожные покровы чистые, бледные. В легких дыхание везикулярное, хрипов нет. Тоны сердца ясные, ритмичные. ЧСС – 90 уд. в мин., АД – 160/95мм рт. ст. Язык

обложен белесоватым налетом, влажный. Живот мягкий, при пальпации болезненный в левом фланке живота, где пальпируется сегмент уплотненной ободочной кишки с ограниченной подвижностью. Печень и селезенка не увеличены. Дизурии нет. Симптом поколачивания по поясничной области отрицательный. При лабораторном обследовании мочи без отклонений от релевантных значений нормальных показателей. В общем анализе крови: СОЭ - 50 мм/час, Нв - 116 г/л. Рекомендовано проведение видеокolonоскопии (ВКС).

При ВКС получены изображения



Заключение: Стенозирующая изъязвленная опухоль поперечноободочной кишки  
Язва толстой кишки. Болезнь Крона толстой кишки.

**Составьте и обоснуйте план дополнительного обследования пациента.**

**Эталон ответа:** Пациенту рекомендовано проведение дообследования, включающего:

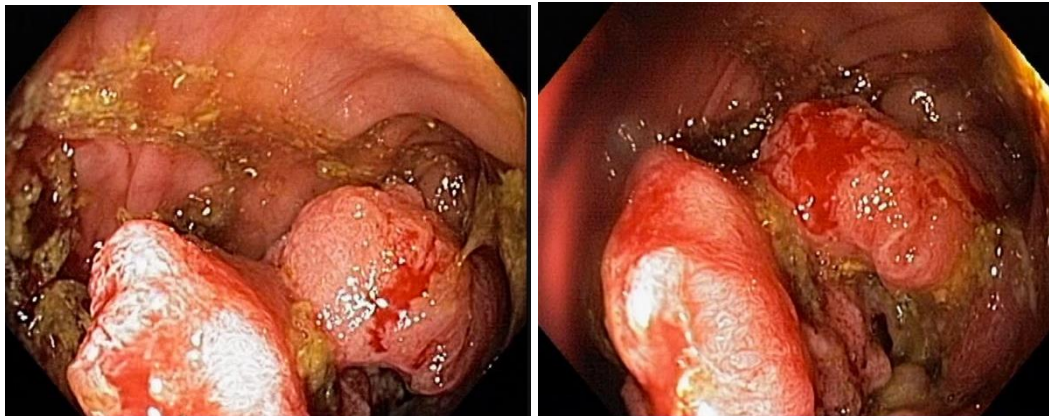
- хромовидеокolonоскопию с витальными красителями (0,5% раствор метиленового синего) и прицельной биопсией из зон гиперфиксации витального красителя полисегментарную биопсию из зоны опухолевидного образования поперечноободочной кишки.

### Задача 17

Женщина, 70 лет, обратился к врачу с жалобами на приступообразные боли в животе, преимущественно параумбиликальной области без иррадиации, запоры примесью слизи и крови, общую слабость. Из анамнеза известно, что нарушение стула по типу чередования запоров с нормальным стулом впервые возникли около 5 лет назад. Не обследовался, лечился самостоятельно, соблюдал диету и принимая слабительные средства на основе сены и коры крушины. Ухудшение самочувствия в течение последних 2-х недель, когда боли в животе и запоры с примесью слизи и крови стали постоянными, появилась общая слабость. Учитывая выраженный болевой абдоминальный синдром обратилась за консультацией к гастроэнтерологу. Семейный анамнез: мать – умерла в 66 лет - острый инфаркт миокарда, отец – умер в 70 года от рака кишечника. При осмотре: состояние средней степени тяжести. ИМТ – 26 кг/м<sup>2</sup>. Кожные покровы чистые, бледные. В легких дыхание везикулярное, хрипов нет. Тоны сердца ясные, ритмичные. ЧСС – 90 уд. в мин., АД – 160/95мм рт. ст. Язык обложен белесоватым налетом, влажный. Живот мягкий, при пальпации болезненный в левом фланке живота, где пальпируется сегмент уплотненной ободочной кишки с ограниченной подвижностью. Печень и селезенка не увеличены. Дизурии нет. Симптом

поколачивания по поясничной области отрицательный. При лабораторном обследовании мочи без отклонений от релевантных значений нормальных показателей. В общем анализе крови: СОЭ - 50 мм/час, Нв - 116 г/л. Рекомендовано проведение видеоколоноскопии (ВКС).

При ВКС получены изображения



**Заключение:** Стенозирующая изъязвленная опухоль поперечноободочной кишки  
Язва толстой кишки. Болезнь Крона толстой кишки.

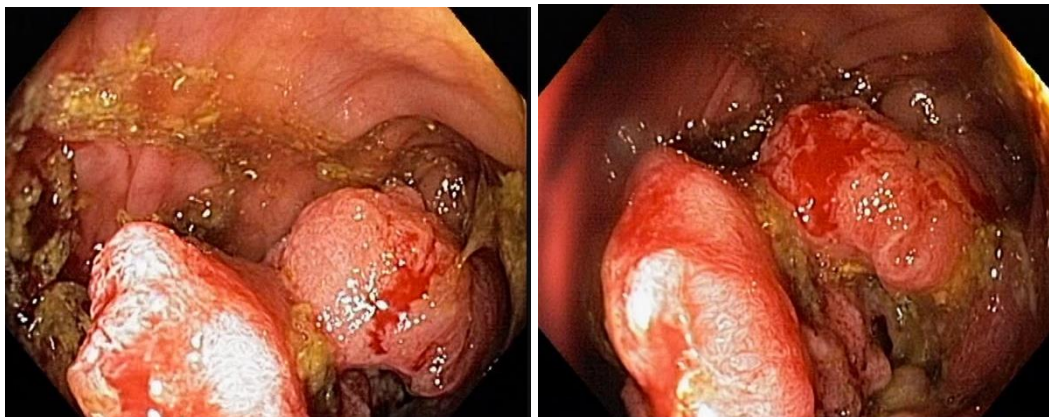
**Обоснуйте базовый лечебный препарат, длительность лечения, время и содержание повторного эндоскопического исследования**

**Эталон ответа:** Стандарт лечения стенозирующих опухолевидных образований ободочной кишки зависит от результатов гистологической верификации злокачественного роста. Повторное эндоскопическое исследование толстой кишки с биопсией необходимо при отрицательных результатах первичного гистологического исследования.

### Задача 18

Женщина, 70 лет, обратилась к врачу с жалобами на приступообразные боли в животе, преимущественно параумбиликальной области без иррадиации, запоры примесью слизи и крови, общую слабость. Из анамнеза известно, что нарушение стула по типу чередования запоров с нормальным стулом впервые возникли около 5 лет назад. Не обследовалась, лечилась самостоятельно, соблюдала диету и принимая слабительные средства на основе сены и коры крушины. Ухудшение самочувствия в течение последних 2-х недель, когда боли в животе и запоры с примесью слизи и крови стали постоянными, появилась общая слабость. Учитывая выраженный болевой абдоминальный синдром обратилась за консультацией к гастроэнтерологу. Семейный анамнез: мать – умерла в 66 лет - острый инфаркт миокарда, отец – умер в 70 года от рака кишечника. При осмотре: состояние средней степени тяжести. ИМТ – 26 кг/м<sup>2</sup>. Кожные покровы чистые, бледные. В легких дыхание везикулярное, хрипов нет. Тоны сердца ясные, ритмичные. ЧСС – 90 уд. в мин., АД – 160/95 мм рт. ст. Язык обложен белесоватым налетом, влажный. Живот мягкий, при пальпации болезненный в левом фланке живота, где пальпируется сегмент уплотненной ободочной кишки с ограниченной подвижностью. Печень и селезенка не увеличены. Дизурии нет. Симптом поколачивания по поясничной области отрицательный. При лабораторном обследовании мочи без отклонений от релевантных значений нормальных показателей. В общем анализе крови: СОЭ - 50 мм/час, Нв - 116 г/л. Рекомендовано проведение видеоколоноскопии (ВКС).

При ВКС получены изображения



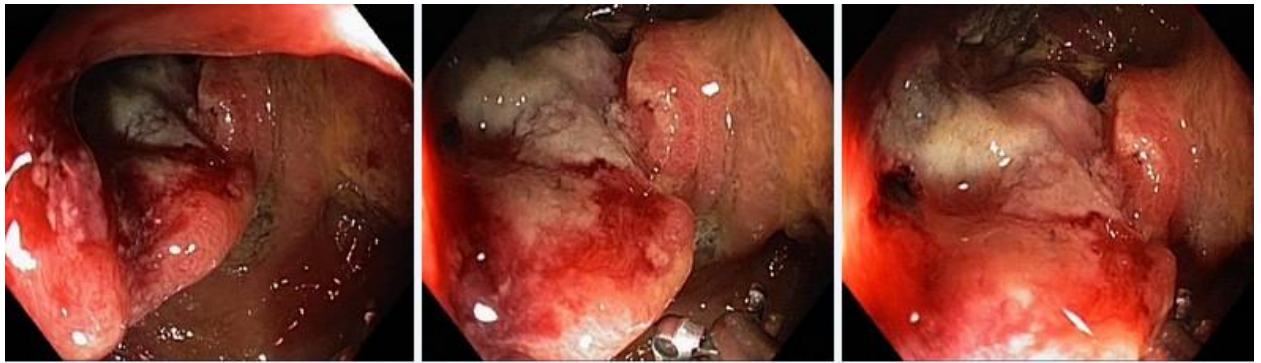Заключение: Стенозирующая изъязвленная опухоль поперечноободочной кишки  
Язва толстой кишки. Болезнь Крона толстой кишки. Через 2 недели получены результаты гистологического исследования биоптатов из опухолевидного образования поперечноободочной кишки: низкодифференцированная аденокарцинома

**Какова Ваша дальнейшая диагностическая тактика? Обоснуйте Ваш выбор.**

**Эталон ответа:** Эндоскопические и гистологические признаки укладываются в предварительное заключение о наличии стенозирующей изъязвленной опухоли поперечноободочной кишки. Рекомендована консультация колопроктолога для решения вопроса тактики хирургического лечения.

### Задача 19

Мужчина, 76 лет, обратился к врачу с жалобами на приступообразные боли в животе, преимущественно в левом фланке живота без иррадиации, диареею с примесью слизи и крови, общую слабость. Из анамнеза известно, что нарушение стула по типу чередования запоров с поносами впервые возникли около 3 лет назад. Не обследовался, лечился самостоятельно, соблюдал диету и принимая слабительные средства на основе сены и коры крушины или адсорбенты (активированный уголь, смекту). Ухудшение самочувствия в течение последних 3-х недель, когда боли в животе и диарея с примесью слизи и крови стали постоянными, появилась общая слабость. Учитывая выраженный болевой абдоминальный синдром и признаки интоксикации обратился за консультацией к гастроэнтерологу. Семейный анамнез: мать – умерла в 66 лет - острый инфаркт миокарда, отец – умер в 70 года от рака кишечника. При осмотре: состояние средней степени тяжести. ИМТ – 18 кг/м<sup>2</sup>. Кожные покровы чистые, бледные. В легких дыхание везикулярное, хрипов нет. Тоны сердца ясные, ритмичные. ЧСС – 90 уд. в мин., АД – 160/95мм рт. ст. Язык обложен белесоватым налетом, влажный. Живот мягкий, при пальпации болезненный в левом фланке живота, где пальпируется сегмент уплотненной ободочной кишки с ограниченной подвижностью. Печень и селезенка не увеличены. Дизурии нет. Симптом поколачивания по поясничной области отрицательный. При лабораторном обследовании мочи без отклонений от релевантных значений нормальных показателей. В общем анализе крови: СОЭ - 49мм/час, Нв - 117 г/л. Рекомендовано проведение видеокколоноскопии (ВКС). При ВКС получены изображения



Дайте правильное описание выявленных при ВКС изменений с использованием принятой эндоскопической терминологии и сформулируйте наиболее вероятное эндоскопическое заключение.

**Эталон ответа:** Стенозирующая изъязвленная опухоль ректосигмоидного отдела толстой кишки  
Язвенный колит. Болезнь Крона толстой кишки.

#### Задача20

Мужчина, 76 лет, обратился к врачу с жалобами на приступообразные боли в животе, преимущественно в левом фланке живота без иррадиации, диарею с примесью слизи и крови, общую слабость. Из анамнеза известно, что нарушение стула по типу чередования запоров с поносами впервые возникли около 3 лет назад. Не обследовался, лечился самостоятельно, соблюдал диету и принимая слабительные средства на основе сены и коры крушины или адсорбенты (активированный уголь, смекту). Ухудшение самочувствия в течение последних 3-х недель, когда боли в животе и диарея с примесью слизи и крови стали постоянными, появилась общая слабость. Учитывая выраженный болевой абдоминальный синдром и признаки интоксикации обратился за консультацией к гастроэнтерологу. Семейный анамнез: мать – умерла в 66 лет - острый инфаркт миокарда, отец – умер в 70 года от рака кишечника. При осмотре: состояние средней степени тяжести. ИМТ – 18 кг/м<sup>2</sup>. Кожные покровы чистые, бледные. В легких дыхание везикулярное, хрипов нет. Тоны сердца ясные, ритмичные. ЧСС – 90 уд. в мин., АД – 160/95мм рт. ст. Язык обложен белесоватым налетом, влажный. Живот мягкий, при пальпации болезненный в левом фланке живота, где пальпируется сегмент уплотненной ободочной кишки с ограниченной подвижностью. Печень и селезенка не увеличены. Дизурии нет. Симптом поколачивания по поясничной области отрицательный. При лабораторном обследовании мочи без отклонений от релевантных значений нормальных показателей. В общем анализе крови: СОЭ - 49мм/час, Нв - 117 г/л. Рекомендовано проведение видеокOLONОСКОПИИ (ВКС). При ВКС получены изображения



**Заключение:** Стенозирующая изъязвленная опухоль ректосигмоидного отдела толстой кишки Язвенный колит. Болезнь Крона толстой кишки.

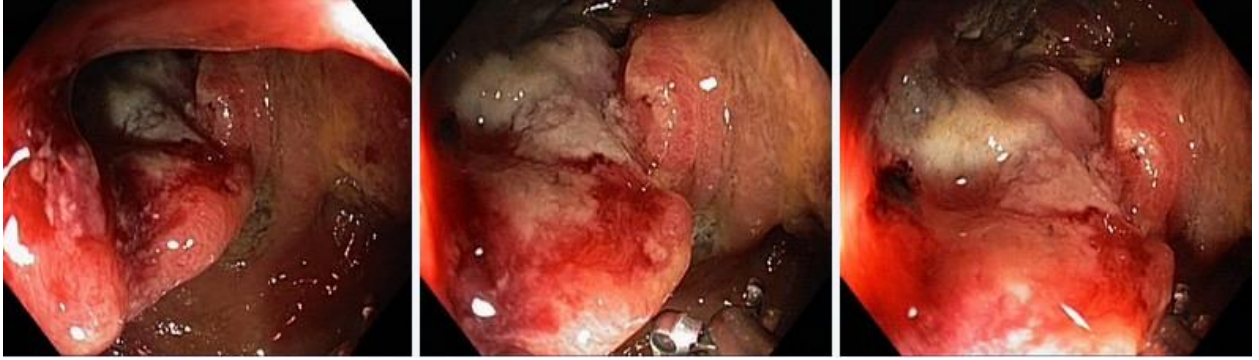**Обоснуйте поставленное Вами эндоскопическое заключение**

**Эталон ответа:** Заключение о наличии изъязвленной опухоли ректосигмоидного отдела толстой кишки установлено на основании типичных эндоскопических признаков:

наличие в ректосигмоидном отделе толстой кишки выступающего неправильной формы образования с изъязвлением, контактной кровоточивостью, формированием стеноза

### **Задача 21**

Мужчина, 76 лет, обратился к врачу с жалобами на приступообразные боли в животе, преимущественно в левом фланке живота без иррадиации, диареею с примесью слизи и крови, общую слабость. Из анамнеза известно, что нарушение стула по типу чередования запоров с поносами впервые возникли около 3 лет назад. Не обследовался, лечился самостоятельно, соблюдал диету и принимая слабительные средства на основе сены и коры крушины или адсорбенты (активированный уголь, смекту). Ухудшение самочувствия в течение последних 3-х недель, когда боли в животе и диарея с примесью слизи и крови стали постоянными, появилась общая слабость. Учитывая выраженный болевой абдоминальный синдром и признаки интоксикации обратился за консультацией к гастроэнтерологу. Семейный анамнез: мать – умерла в 66 лет - острый инфаркт миокарда, отец – умер в 70 года от рака кишечника. При осмотре: состояние средней степени тяжести. ИМТ – 18 кг/м<sup>2</sup>. Кожные покровы чистые, бледные. В легких дыхание везикулярное, хрипов нет. Тоны сердца ясные, ритмичные. ЧСС – 90 уд. в мин., АД – 160/95мм рт. ст. Язык обложен белесоватым налетом, влажный. Живот мягкий, при пальпации болезненный в левом фланке живота, где пальпируется сегмент уплотненной ободочной кишки с ограниченной подвижностью. Печень и селезенка не увеличены. Дизурии нет. Симптом поколачивания по поясничной области отрицательный. При лабораторном обследовании мочи без отклонений от релевантных значений нормальных показателей. В общем анализе крови: СОЭ - 49мм/час, Нв - 117 г/л. Рекомендовано проведение видеокколоноскопии (ВКС). При ВКС получены изображения



**Заключение:** Стенозирующая изъязвленная опухоль ректосигмоидного отдела толстой кишки Язвенный колит. Болезнь Крона толстой кишки.

**Составьте и обоснуйте план дополнительного обследования пациента.**

**Эталон ответа:** Пациенту рекомендовано проведение дообследования, включающего:

- хромовидеоколоноскопию с витальными красителями (0,5% раствор метиленового синего) и прицельной биопсией из зон гиперфиксации витального красителя
- полисегментарную биопсию из зоны циркулярного сужения нисходящей кишки, полиповидных выступающих образований сигмовидной и прямой кишок

### **Задача 22**

Мужчина, 76 лет, обратился к врачу с жалобами на приступообразные боли в животе, преимущественно в левом фланке живота без иррадиации, диареею с примесью слизи и крови, общую слабость. Из анамнеза известно, что нарушение стула по типу чередования запоров с поносами впервые возникли около 3 лет назад. Не обследовался, лечился самостоятельно, соблюдал диету и принимая слабительные средства на основе сены и коры крушины или адсорбенты (активированный уголь, смекту). Ухудшение самочувствия в течение последних 3-х недель, когда боли в животе и диарея с примесью слизи и крови стали постоянными, появилась общая слабость. Учитывая выраженный болевой абдоминальный синдром и признаки интоксикации обратился за консультацией к гастроэнтерологу. Семейный анамнез: мать – умерла в 66 лет - острый инфаркт миокарда, отец – умер в 70 года от рака кишечника. При осмотре: состояние средней степени тяжести. ИМТ – 18 кг/м<sup>2</sup>. Кожные покровы чистые, бледные. В легких дыхание везикулярное, хрипов нет. Тоны сердца ясные, ритмичные. ЧСС – 90 уд. в мин., АД – 160/95мм рт. ст. Язык обложен белесоватым налетом, влажный. Живот мягкий, при пальпации болезненный в левом фланке живота, где пальпируется сегмент уплотненной ободочной кишки с ограниченной подвижностью. Печень и селезенка не увеличены. Дизурии нет. Симптом поколачивания по поясничной области отрицательный. При лабораторном обследовании мочи без отклонений от релевантных значений нормальных показателей. В общем анализе крови: СОЭ - 49мм/час, Нв - 117 г/л. Рекомендовано проведение видеокколоноскопии (ВКС). При ВКС получены изображения



**Заключение:** Стенозирующая изъязвленная опухоль ректосигмоидного отдела толстой кишки Язвенный колит. Болезнь Крона толстой кишки.

**Обоснуйте базовый лечебный препарат, длительность лечения, время и содержание повторного эндоскопического исследования**

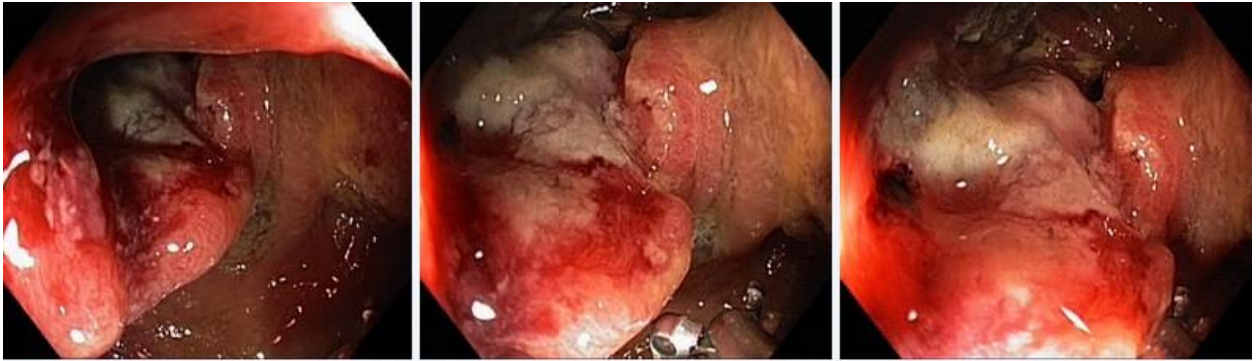**Эталон ответа:**

Стандарт лечения стенозирующих опухолевидных образований ободочной кишки зависит от результатов гистологической верификации злокачественного роста. Повторное эндоскопическое исследование толстой кишки с биопсией необходимо при отрицательных результатах первичного гистологического исследования.

### **Задача 23**

Мужчина, 76 лет, обратился к врачу с жалобами на приступообразные боли в животе, преимущественно в левом фланке живота без иррадиации, диареею с примесью слизи и крови, общую слабость. Из анамнеза известно, что нарушение стула по типу чередования запоров с поносами впервые возникли около 3 лет назад. Не обследовался, лечился самостоятельно, соблюдал диету и принимая слабительные средства на основе сены и коры крушины или адсорбенты (активированный уголь, смекту). Ухудшение самочувствия в течение последних 3-х недель, когда боли в животе и диарея с примесью слизи и крови стали постоянными, появилась общая слабость. Учитывая выраженный болевой абдоминальный синдром и признаки интоксикации обратился за консультацией к гастроэнтерологу. Семейный анамнез: мать – умерла в 66 лет - острый инфаркт миокарда, отец – умер в 70 года от рака кишечника. При осмотре: состояние средней степени тяжести. ИМТ – 18 кг/м<sup>2</sup>. Кожные покровы чистые, бледные. В легких дыхание везикулярное, хрипов нет. Тоны сердца ясные, ритмичные. ЧСС – 90 уд. в мин., АД – 160/95 мм рт. ст. Язык обложен белесоватым налетом, влажный. Живот мягкий, при пальпации болезненный в левом фланке живота, где пальпируется сегмент уплотненной ободочной кишки с ограниченной подвижностью. Печень и селезенка не увеличены. Дизурии нет. Симптом поколачивания по поясничной области отрицательный. При лабораторном обследовании мочи без отклонений от релевантных значений нормальных показателей. В общем анализе крови: СОЭ - 49 мм/час, Нв - 117 г/л. Рекомендовано проведение видеокколоноскопии (ВКС). При ВКС получены изображения





**Заключение:** Стенозирующая изъязвленная опухоль ректосигмоидного отдела толстой кишки Язвенный колит. Болезнь Крона толстой кишки.  
Через 2 недели получены результаты гистологического исследования биоптатов из зоны сужения нисходящей кишки:- аденокарцинома

**Какова Ваша дальнейшая диагностическая тактика? Обоснуйте Ваш выбор.**

**Эталон ответа:** Эндоскопические и гистологические признаки укладываются в предварительное заключение о наличии стенозирующей изъязвленной опухоли ректосигмоидного отдела толстой кишки. Рекомендована консультация колопроктолога для решения вопроса тактики хирургического лечения.

### Вопросы для собеседования

1. Перечислите эндоскопические характеристики поражения при болезни Уиппла.  
**Эталон ответа:** резкое утолщение складок слизистой оболочки тонкой кишки
2. В настоящее время применяют следующие методы интестиноскопии  
**Эталон ответа:** 1) пероральную еюноскопию 2) пероральную интестиноскопию 3) перанальную илеоскопию
3. Перечислите показания к интестиноскопии?  
**Эталон ответа:** 1) установленные при рентгенологическом исследовании и подозреваемые поражения тонкой кишки; 2) кишечные кровотечения с неустановленным источником; 3) полипоз пищеварительного тракта; 4) болезнь Крона пищеварительного тракта независимо от локализации; 5) состояние после операции на кишечнике; 6) нарушения всасывания в кишечнике; спру, энтериты.
4. Перечислите наследственные заболевания толстой кишки  
**Эталон ответа:** ювенильный полипоз, синдром Пейтца-Егерса и синдром Гарднера
5. Перечислите эндоскопические характеристики поражения при болезни Уиппла.

- Эталон ответа:** резкое утолщение складок слизистой оболочки тонкой кишки
6. Что относят к диффузным полипозам, для которых характерно преобладание процессов пролиферации  
**Эталон ответа:** аденоматозный полипоз и милиарный полипоз
7. Где наиболее часто локализуются ворсинчатые полипы  
**Эталон ответа:** прямой кишке и сигмовидной кишке
8. Перечислите общие противопоказания к интестиноскопии:  
**Эталон ответа:** тяжелая сердечно-легочная недостаточность, дыхательная недостаточность, нарушения свертываемости крови, тяжелые формы диабета
9. Что относят к диффузным полипозам, для которых характерно преобладание процессов пролиферации  
**Эталон ответа:** аденоматозный полипоз и милиарный полипоз
10. Где наиболее часто локализуются ворсинчатые полипы  
**Эталон ответа:** прямой кишке и сигмовидной кишке
11. Перечислите местные противопоказания к интестиноскопии.  
**Эталон ответа:** стенозы пищевода, • стенозы привратника, • стенозы толстой кишки, острые тяжелые формы неспецифического язвенного колита и болезни Крона
12. Перечислите абсолютные противопоказания к плановой диагностической колоноскопии  
**Эталон ответа:** 1. Острая фаза нарушения мозгового кровообращения. 2. Острая фаза инфаркта миокарда. 3. Тяжелые степени сердечно-сосудистой, легочной и смешанной недостаточности, которые наблюдаются при: ишемической болезни сердца (стадия декомпенсации); пороках сердца (стадия декомпенсации); массивных эмболиях легочной артерии. 4. Нарушения ритма сердечной деятельности: пароксизмальная брадиаритмия; мерцательная аритмия с мерцанием предсердий или пароксизмы мерцательной аритмии; групповые желудочковые экстрасистолы в виде бигемии или тригемии; тяжелые степени поперечной блокады сердца. 5. Тяжелые клинические формы (фульминантные) воспалительных заболеваний толстой кишки: неспецифический язвенный колит; болезнь Крона; ишемический колит; радиационный колит; дивертикулит. 6. Аневризма аорты или сердца. 7. Острые воспалительные инфильтраты брюшной полости (включая дивертикулит). 8. Подозрение на абсцесс брюшной полости.
13. Какой оптимальный метод эндоскопической остановки кровотечения из полипа?  
**Эталон ответа:** электроэксцизия полипа
14. Какой оптимальный метод эндоскопической остановки кровотечения из полипа?  
**Эталон ответа:** электроэксцизия полипа
15. Перечислите относительные противопоказания к плановой диагностической колоноскопии  
**Эталон ответа:** 1. Острые воспалительные заболевания аноректальной зоны (анальная трещина, геморрой в стадии обострения, тромбоз геморроидальных узлов, парапроктит). 2. Перитонит. 3. Ранний послеоперационный период (хирургическое вмешательство на органах брюшной полости и малого таза). 4. Беременность (второй — третий триместр). 5. Гепатоспленомегалия. 6. Напряженный асцит. 7. Гидроторакс, гидроперикард. 8. Тяжелые нарушения свертывающей системы крови. 9. Геморрагические васкулиты
16. По парижской классификации полиповидное образование на широком основании обозначается

- Эталон ответа:** 0-Is
17. Перечислите ограничения к проведению плановой диагностической колоноскопии  
**Эталон ответа:** 1. Спаечная болезнь (спаечный процесс) 2. Синдром раздраженного кишечника, дивертикулярная болезнь с клиническими проявлениями. 3. Болезнь Гиршпрунга в стадии субкомпенсации и декомпенсации.
18. Перечислите показания к экстренной диагностической колоноскопии  
**Эталон ответа:** 1. Клиническая картина частичной или полной обтурационной кишечной непроходимости. 2. Клиническая картина толстокишечного кровотечения. 3. Ишемический колит. 4. Инородные тела желудочно-кишечного тракта.
19. Перечислите эхографические признаки позволяющие заподозрить высокую злокачественность GIST?  
**Эталон ответа:** Анэхогенные зоны Наличие изъязвлений Негомогенная структура Раз-мер опухоли более 3 см
20. Перечислите противопоказания к экстренной диагностической колоноскопии.  
**Эталон ответа:** В большинстве случаев носят относительный характер. К ним относятся: 1. Тяжелое состояние больного, обусловленное острой фазой нарушения мозгового кровообращения, острой фазой инфаркта миокарда, тяжелыми степенями сердечно-сосудистой и легочной недостаточности. 2. Геморрагический шок. 3. Клиническая картина перитонита. 4. Клинико-рентгенологическая картина тонкокишечной непроходимости.
21. Как делятся эндоскопы в зависимости от конструкции рабочей части  
**Эталон ответа:** • гибкие; • жесткие.
22. Что необходимо указать в протоколе ЭУС исследования образований стенки ЖКТ?  
**Эталон ответа:** Размеры образования; Эхослой, из которого исходит образование; Эхоструктуру образования.
23. Какие выделяют эндоскопы в зависимости от возраста пациентов  
**Эталон ответа:** • взрослые эндоскопы; • детские эндоскопы
24. Перечислите как подразделяются эндоскопы в зависимости от системы передачи изображения  
**Эталон ответа:** • эндоскопы с волоконной оптикой; • эндоскопы с линзовой оптикой; • эндоскопы тубусные
25. Перечислите способы вывода диагностической информации  
**Эталон ответа:** • передача в аналоговом формате по фиброволокну к окуляру; • передача в цифровом формате
26. На какие классы поделины эндоскопы?  
**Эталон ответа:** • с боковой оптикой – поле зрения лежит перпендикулярно оси введения аппарата; • с торцевой оптикой – наблюдение происходит параллельно введению аппарата.
27. Перечислите виды осветителей  
**Эталон ответа:** • галогенные; • металлогалогенные; • ксеноновые; • светодиодные (LED)
28. Что включает в себя стандартный способ подготовки толстой кишки к колоноскопии?  
**Эталон ответа:** • изменение характера питания (бесшлаковая диета); • антеградный лаваж кишечника
29. Перечислите что включает в себя бесшлаковая диета

- Эталон ответа:** приём легкоусваиваемой, рафинированной пищи, не содержащей неперевариваемых пищевых волокон, в течение одного – четырех дней перед исследованием и приём прозрачных жидкостей накануне исследования.
- 30 Что такое антеградный лаваж кишечника  
**Эталон ответа:** метод общего промывания желудочнокишечного тракта, при котором используется большой объем водноэлектролитных растворов различного состава. В настоящее время лаваж осмотически сбалансированными растворами считается оптимальным и физиологичным, а также гарантирует высокое качество и относительную быстроту подготовки.
- 31 Перечислите побочные эффекты и возможные осложнения при подготовке к колоноскопии  
**Эталон ответа:** • повреждение слизистой оболочки кишки (препараты фосфата натрия повреждают слизистую оболочку кишечника, как на макро- так и на микроскопическом уровне); • развитие острой обтурационной толстокишечной непроходимости; • токсическая дилатация толстой кишки; • обострение хронических заболеваний печени, желчевыводящих путей и поджелудочной железы; • нарушение всасывания лекарственных препаратов; • образование взрывоопасных газов (маннитол - многоатомный спирт, под воздействием кишечной флоры распадается на водород и метан, что может привести к взрыву при электрокоагуляции во время колоноскопии).
- 32 Опишите качество подготовки по Бостонской шкале толстой кишки на 3 балла  
**Эталон ответа:** Слизистая каждого отдела толстой кишки хорошо видна на всем протяжении, отсутствуют даже незначительные остатки кишечного содержимого и непрозрачной/окрашенной жидкости.
- 33 Опишите качество подготовки по Бостонской шкале толстой кишки на 2 балла  
**Эталон ответа:** Небольшое количество окрашенного содержимого и остатков кишечного содержимого и/или непрозрачной жидкости, но слизистая каждого отдела кишки хорошо видна.
- 34 Опишите качество подготовки по Бостонской шкале толстой кишки на 1 балл  
**Эталон ответа:** Видна только часть слизистой оболочки отдела кишки, но другие части отдела кишки видны плохо из-за остаточного кишечного содержимого и/или непрозрачной жидкости.
- 35 Опишите качество подготовки по Бостонской шкале толстой кишки на 0 баллов  
**Эталон ответа:** Отдел кишки не подготовлен к исследованию. Осмотреть слизистую оболочку невозможно, так как её невозможно отмыть от кишечного содержимого.
- 36 Опишите специфическую технику проведения колоноскопа в прямой кишке  
**Эталон ответа:** Колоноскоп вводят в прямую кишку, вращают вправо и направляют вверх. После прохождения двух заслонок Хьюстона, подают небольшое количество воздуха.
- 37 Опишите специфическую технику проведения колоноскопа в ректосигмоидном отделе  
**Эталон ответа:** После аспирации воздуха из прямой кишки, появляется просвет ректосигмоидного отдела, обычно в левой части экрана. Далее согнутый дистальный конец вращают влево и слегка подтягивают кишку. При этом визуализируется просвет сигмовидной кишки. После еще одного поворота вправо, колоноскоп выпрямляют, и он входит в сигмовидную кишку. При этом поступательные движения эндоскопом совсем незначительные.

- 37 Опишите специфическую технику проведения колоноскопа в сигмовидном отделе толстой кишки  
**Эталон ответа:**Для прохождения изгибов сигмовидной кишки без формирования петли, на сколько это возможно, используется метод ротации эндоскопа вправо. Колоноскоп с согнутым дистальным концом вращают вправо подтягивают кишку, выпрямляют и продвигают вперед, часто используя удаление воздуха. Сигмовидная кишка должна быть собрана и фактически выпрямлена до того, как колоноскоп приблизится к сигмодесцендо переходу
- 38 Опишите вариант 1 схемы прохождения аппарата через сигмовидную кишку  
**Эталон ответа:**Показания: относительно короткая сигмовидная кишка, легко собирается. Этот метод в основном подходит молодым и людям среднего возраста. Метод ввода аппарата: после введения колоноскопа в прямую кишку через анус, его направляют вверх. Колоноскоп поворачивают налево в ректосигмоидный отдел, и затем большей частью продвигают вперед с помощью метода собирания вращением вправо с частым отсасыванием воздуха для того, чтобы избежать чрезмерного раздутия сигмовидной кишки
- 39 Опишите вариант 2 схемы прохождения аппарата через сигмовидную кишку  
**Эталон ответа:**Показания: Удлинение сигмовидной кишки при принятии формы петли. Метод ввода аппарата: Между ректосигмоидным отделом и сигмодесцендо переходом колоноскоп продвигают другим способом, отличным от схемы 1. Другими словами, схему 2 применяют в тех случаях, когда колоноскоп возможно принимает форму петли, когда после прохождения ректосигмоидного отдела, он не может собрать кишечник с помощью метода сокращения вращением вправо. Особенность заключается в том, что колоноскоп проводят до средней трети сигмовидной кишки, не применяя чрезмерное раздувание кишки; после этого немного растянутую сигмовидную кишку снова собирают и выпрямляют, с полным удалением воздуха из кишечника. Затем колоноскоп достигает сигмодесцендо перехода
- 40 Опишите вариант 3 схемы прохождения аппарата через сигмовидную кишку  
**Эталон ответа:** Показания: Сигмовидная кишка с полной или частичной фиксацией, после оперативных вмешательств на брюшной полости или удлиненная сигмовидная кишка. Метод ввода аппарата: колоноскоп вводят как и в схеме 1. Тем не менее, когда угол кишечника настолько большой, что невозможно без труда выпрямить колоноскоп, движение осуществляют с помощью ротационного способа с частым отсасыванием в каждом изгибе кишечника. В особенности, очень сложно выпрямить аппарат в сигмовидной кишке со спайками, и с многими фиксированными неподвижными участками; поэтому, после того, как аппарат проходит каждый изгиб должно выполняться осторожное подтягивание эндоскопа только с отсасыванием воздуха. После того, как это действие повторяют многократно, колоноскоп входит в восходящую кишку. Во время ввода аппарата в сигмовидную кишку, главное продвигать колоноскоп с осью, неизменно сохраняющую положение свободного сопротивления. В кишечнике со спаечным процессом нельзя использовать метод альфа петли, возможен только метод по схеме 3. При обследовании пациент может находиться в положении лежа на спине или на правом боку, подтянув колени к груди (как необходимо)После того, как сигмовидная кишка будет собрана, длина введенной рабочей части эндоскопа должна составлять около 30 см.
- 41 Опишите специфическую технику проведения колоноскопа в Сигмодесцендо переходе

**Эталон ответа:** Длина колоноскопа составляет примерно 30 см, этого достаточно, чтобы достичь сигмодесцендо перехода. От того на сколько собрана кишка на этом этапе исследования, во многом зависит дальнейшее проведение эндоскопа. При схеме 1 (прямое введение) сигмодесцендо переход едва просматривается. Когда переход просматривается хорошо, то выпрямления сигмовидной кишки недостаточно поэтому, введение аппарата нужно повторить, как и в схеме 2. Когда этого все еще недостаточно, выполняется схема 3. Таким образом, сигмовидную кишку следует собрать колоноскопом длиной 30-40 см. Удлиненная сигмовидная кишка иногда встречается у худых молодых женщин с длинным туловищем. В таких случаях, огибая каждую складку, следует повторять основные действия до тех пор, пока не будет достигнута восходящая кишка

42 Опишите специфическую технику проведения колоноскопа в Селезеночный изгибе

**Эталон ответа:** Селезеночный изгиб достигается на метке колоноскопа 35-40 см от аноректальной линии, если более 40 см, то у пациента, вероятно, долихосигма. В таких случаях необходимо повторять выпрямление сигмовидной кишки. Когда колоноскоп вращают влево (против часовой стрелки) и сгибают вверх, можно увидеть поперечную ободочную кишку. Когда кончик (оптическая система) колоноскопа находится в селезеночном изгибе, нужно правильно собирать сигмовидную кишку. Введя колоноскоп в поперечно-ободочную кишку, его дистальный конец сгибают вниз и подтягивают с помощью медленного поворота влево, собирая кишечник для того, чтобы аппарат не двигался в обратном направлении.

### Задания на дополнения

#### Задание 1

К факторам, повышающим риск развития рака толстой кишки у пациентов с язвенным колитом, относят \_\_\_\_\_

**Эталоны ответов:** длительность анамнеза

#### Задание 2

Осложнением щипцевой биопсии является \_\_\_\_\_

**Эталоны ответов:** кровотечение

#### Задание 3

Для атрофического колита характерны следующие эндоскопические признаки \_\_\_\_\_

**Эталон ответа:** сосудистый рисунок в виде ангиоматозных звездочек

#### Задание 4

Симптом "булыжной мостовой" характерен для \_\_\_\_\_

**Эталон ответа:** болезни Крона

#### Задание 5

Наиболее частым осложнением дивертикулеза толстой кишки является \_\_\_\_\_

**Эталон ответа:** дивертикулит

Задание 6

Эндоскопическая картина псевдомембранозного колита характеризуется \_\_\_\_\_

Эталон ответа: множественными белесовато-желтыми бляшками на фоне выраженного воспаления окружающей слизистой

Задание 7

Ножка полипа считается короткой, если ее длина не превышает \_\_\_\_

Эталон ответа: 1,0 см

Задание 8

Просвет кишки имеет овальную форму в \_\_\_\_\_

Эталон ответа: сигмовидной кишке

Задание 9

Перистальтические движения в толстой кишке совершаются с частотой \_\_\_\_\_

Эталон ответа: 1 перистальтическая волна в минуту

Задание 10

Эндоскопическая картина болезни Крона в фазе инфильтрации характеризуется \_\_\_\_\_:

Эталон ответа: отеком подслизистого слоя и поверхностными изъязвлениями

## ПК-5

Задания закрытого типа (*тесты с одним вариантом правильного ответа*)

1	<p>Ограничением к выполнению колоноскопии является:</p> <ol style="list-style-type: none"><li>1) анемия</li><li>2) рак яичника</li><li>3) метастатическое поражение печени</li><li>4) полипы желудка</li><li>5) спаечная болезнь органов брюшной полости</li></ol> <p>Эталон ответа: 5</p>
2	<p>Показанием к плановой колоноскопии является:</p> <ol style="list-style-type: none"><li>1) кишечное кровотечение</li><li>2) желудочное кровотечение</li><li>3) кишечная непроходимость</li><li>4) инородное тело толстой кишки</li></ol>

	<p>5) рентгенологическое подозрение на рак толстой кишки</p> <p>Эталон ответа:5</p>
3	<p>Показанием к экстренной колоноскопии является:</p> <ol style="list-style-type: none"> <li>1) анемия</li> <li>2) кишечное кровотечение</li> <li>3) подозрение на перфорацию толстой кишки</li> <li>4) гранулематозный колит</li> <li>5) дивертикулез толстой кишки с явлениями дивертикулита</li> </ol> <p>Эталон ответа:2</p>
4	<p>Чаще всего дивертикулы толстой кишки обнаруживаются в:</p> <ol style="list-style-type: none"> <li>1. прямой кишке</li> <li>2. сигмовидной кишке</li> <li>3. нисходящей кишке</li> <li>4. поперечно-ободочной кишке</li> <li>5. слепой кишке</li> </ol> <p>Эталон ответа: 2</p>
5	<p>Самым часто встречающимся симптомом аденоматозного полипа толстой или прямой кишки является:</p> <ol style="list-style-type: none"> <li>1. боль</li> <li>2. кровь при дефекации</li> <li>3. мелена</li> <li>4. диарея</li> <li>5. запор</li> </ol> <p>Эталон ответа 2</p>
6	<p>Поражение прямой кишки при неспецифическом язвенном колите может быть в:</p> <ol style="list-style-type: none"> <li>1. 10 – 20% случаев</li> <li>2. 25 – 50% случаев</li> <li>3. 50 – 70% случаев</li> </ol>



	<p>4. 70 – 85% случаев</p> <p>5. 100% случаев</p> <p>Эталон ответа: 5</p>
7	<p>При неспецифическом язвенном колите в патологический процесс вовлекается:</p> <ol style="list-style-type: none"> <li>1. слизистая оболочка</li> <li>2. слизистая и подслизистая оболочки</li> <li>3. серозная оболочка</li> <li>4. вся стенка кишки</li> <li>5. мышечный слой кишки</li> </ol> <p>Эталон ответа: 1</p>
8	<p>Токсическая дилатация толстой кишки является типичным осложнением при:</p> <ol style="list-style-type: none"> <li>1. болезни Крона</li> <li>2. дивертикулезе толстой кишки</li> <li>3. неспецифическом язвенном колите</li> <li>4. врожденной долихосигме</li> <li>5. полипозе толстой кишки</li> </ol> <p>Эталон ответа: 3</p>
9	<p>При неспецифическом язвенном колите диагностическое значение имеют следующие рентгенологические признаки:</p> <ol style="list-style-type: none"> <li>1. увеличение диаметра кишки</li> <li>2. множественные гаустрации</li> <li>3. вид «бульжной мостовой»</li> <li>4. мешковидные выпячивания по контуру кишки</li> <li>5. изменения гаустрации, вплоть до ее исчезновения, укорочение и сужение просвета кишки</li> </ol> <p>Эталон ответа: 5</p>
10	<p>При болезни Крона чаще поражается:</p> <ol style="list-style-type: none"> <li>1. пищевод</li> <li>2. желудок</li> </ol>

	<p>3. подвздошная кишка</p> <p>4. аппендикс</p> <p>5. прямая кишка</p> <p>Эталон ответа:3</p>
11	<p>Патологический процесс при гранулематозном колите чаще развивается в:</p> <p>1. слизистой оболочке</p> <p>2. подслизистом слое</p> <p>3. мышечном слое</p> <p>4. субсерозном слое</p> <p>5. серозном слое</p> <p>Эталон ответа: 2</p>
12	<p>Анальная трещина является:</p> <p>1) абсолютным противопоказанием к колоноскопии</p> <p>2) относительным противопоказанием к колоноскопии</p> <p>3) ограничением колоноскопии</p> <p>4) абсолютным показанием к колоноскопии</p> <p>5) относительным показанием</p> <p>Эталон ответа: 2</p>
13	<p>Следующие физиологические сфинктеры имеют в своей основе анатомический субстрат</p> <p>1) сфинктер Гирша и сфинктер Болли</p> <p>2) сфинктер Бузи</p> <p>3) сфинктер Хорста</p> <p>4) сфинктер Пайера – Штрауса</p> <p>Эталон ответа: 1</p>
14	<p>Самый узкий отдел толстой кишки - это</p> <p>1) прямая кишка</p> <p>2) ректо-сигмовидный отдел</p>

	<p>3) сигмовидная кишка</p> <p>4) слепая кишка</p> <p>5) восходящая кишка</p> <p>Эталон ответа: 2</p>
15	<p>Форму равностороннего треугольника с несколько выпуклыми сторонами имеет просвет</p> <p>1) слепой кишки</p> <p>2) восходящей кишки</p> <p>3) поперечной ободочной кишки</p> <p>4) нисходящей кишки</p> <p>5) сигмовидной кишки</p> <p>Эталон ответа: 3</p>
16	<p>При наличии у больного симптомов желудочнокишечного кровотечения ему следует произвести:</p> <p>1) обзорную рентгенографию органов грудной и брюшной полости;</p> <p>2) рентгенографию желудочно-кишечного тракта с бариевой взвесью;</p> <p>3) эзофагогастродуоденоскопию;</p> <p>4) колоноскопию;</p> <p>5.) ректороманоскопию</p> <p>Эталон ответа: 3</p>
17	<p>Для атрофического колита характерны следующие эндоскопические признаки:</p> <p>1) сосудистый рисунок не изменен</p> <p>2) сосудистый рисунок в виде ангиоматозных звездочек</p> <p>3) сосудистый рисунок несколько смазан, видны только сосуды 1-2 порядка</p> <p>4) сосудистый рисунок смазан, не прослеживается на протяжении измененного сегмента кишки</p> <p>5) отек слизистой оболочки</p> <p>Эталон ответа: 2</p>

18	<p>Эндоскопическими критериями поражения толстой кишки при неспецифическом язвенном колите НЕ являются:</p> <ol style="list-style-type: none"> <li>1) гиперемия и отёк слизистой оболочки</li> <li>2) контактная ранимость и кровоточивость</li> <li>3) поверхностные дефекты слизистой оболочки</li> <li>4) глубокие щелевидные язвы</li> <li>5) поверхностное сплошное воспаление</li> </ol> <p>Эталон ответа: 4</p>
19	<p>Эндоскопическая картина болезни Крона в фазе инфильтрации характеризуется:</p> <ol style="list-style-type: none"> <li>1) отеком слизистой оболочки</li> <li>2) отеком подслизистого слоя</li> <li>3) повышенной контактной кровоточивостью</li> <li>4) атрофией слизистой</li> <li>5) усилением сосудистого рисунка</li> </ol> <p>Эталон ответа: 2</p>
20	<p>Симптом "булыжной мостовой" характерен для:</p> <ol style="list-style-type: none"> <li>1) неспецифического язвенного колита</li> <li>2) болезни Крона</li> <li>3) ишемического колита</li> <li>4) кишечной формы болезни Бехчета</li> <li>5) дизентерии</li> </ol> <p>Эталон ответа: 2</p>
21	<p>«Морфологические изменения слизистой толстой кишки характерны только для болезни Крона:</p> <ol style="list-style-type: none"> <li>1) лейкоцитарная инфильтрация</li> <li>2) гистиоцитарная инфильтрация</li> <li>3) атипия эпителия</li> </ol>

	<p>4) грануляционная ткань</p> <p>5) саркоидные гранулемы</p> <p>Эталон ответа: 5</p>
22	<p>При умеренной степени активности неспецифического язвенного колита:</p> <p>1) контактная кровоточивость отсутствует</p> <p>2) контактная кровоточивость слабая</p> <p>3) контактная кровоточивость умеренная</p> <p>4) выраженная контактная кровоточивость</p> <p>5) диффузное диапеденозное кровотечение</p> <p>Эталон ответа: 3</p>
23	<p>При простых неспецифических язвах толстой кишки края дефектов:</p> <p>1) четкие, закругленные, возвышаются над поверхностью слизистой</p> <p>2) четкие, закругленные, не возвышаются над поверхностью слизистой</p> <p>3) четкие, бугристые, возвышаются над поверхностью слизистой</p> <p>4) нечеткие, размытые, не возвышаются над окружающей слизистой</p> <p>Эталон ответа: 2</p>
24	<p>Степень ишемических повреждений толстой кишки не зависит от:</p> <p>1) развития коллатералей в зоне ишемии</p> <p>2) калибра поврежденного сосуда</p> <p>3) длительности ишемии</p> <p>4) присоединения вторичной инфекции</p> <p>5) протяженности поражения</p> <p>Эталон ответа: 5</p>
25	<p>Специфическим морфологическим субстратом при туберкулезе толстой кишки является</p> <p>1) саркоидная гранулема</p> <p>2) выраженный фиброз и гиалиноз кишечной стенки</p>

3)саркоидная гранулема с очагами казеозного некроза
4)выраженная лимфо-гистиоцитарная инфильтрация глубоких слоев кишечной стенки
5)гемосидеринсодержащие макрофаги
Эталон ответа: 3

### Задания открытого типа:

#### Ситуационные задачи

##### Задача 1

Мужчина 30 лет. Обратился к гастроэнтерологу с жалобами на жидкий стул с примесью крови до 12 раз в сутки, схваткообразные боли внизу живота перед дефекацией, похудание на 8 кг за 3 месяца. Из анамнеза: примеси крови в кале и неоформленный стул беспокоят в течение 3- 4 месяцев. Температура не повышалась. Контакт с инфекционными больными отрицает, за пределы области не выезжал. Курил 1 пачку сигарет в сутки 10 лет, год назад прекратил. Злоупотребление алкоголем, внутривенную наркоманию отрицает. У родственников заболеваний желудочно-кишечного тракта нет. Работает бухгалтером, профессиональных вредностей нет. Объективно: состояние удовлетворительное. Температура 36,6°C. Кожные покровы бледные, влажные. Рост – 170 см, вес – 57 кг. При осмотре живот симметричен, участвует в акте дыхания. При пальпации мягкий, болезненный в левой фланговой и левой подвздошной области. Печень по Курлову – 9×8×7 см. Размеры селезенки – 6×4 см. Мочеиспускание свободное, безболезненное. Общий анализ крови: эритроциты –  $2,7 \times 10^{12}$ , Hb - 108 г/л, цветовой показатель – 0,6, тромбоциты –  $270 \times 10^{12}$ , лейкоциты –  $7,0 \times 10^9$ , эозинофилы – 1%, палочкоядерные нейтрофилы – 2%, сегментоядерные нейтрофилы – 65%, лимфоциты – 27%, моноциты – 5%, СОЭ – 22 мм/ч. Кoproграмма: кал неоформленный, слизь +++ , лейкоциты – 10-15 в поле зрения, эритроциты – 5-6 в поле зрения Фиброколоноскопия: слизистая нисходящей ободочной, сигмовидной и прямой кишки диффузно гиперемирована, легко кровоточит при контакте с колоноскопом, сосудистый рисунок смазан. В ректосигмоидном отделе выявлены множественные эрозии, покрытые фибрином.

#### **Сформулируйте диагноз**

**Эталон ответа:** Язвенный колит, средней степени тяжести с поражением прямой и сигмовидного отдела толстой кишки, эрозивно- геморрагическая форма, острое течение с постепенным началом, фаза обострения. Анемия средней степени тяжести.

##### Задача 2

Пациентка Г. 24 лет поступила гастроэнтерологическое отделение с жалобами на выраженную слабость, диарею до 3-5 раз в сутки, стул кашицеобразный, без патологических примесей, снижение массы тела на 6 кг за 6 месяцев, боли в околопупочной области, сухость во рту, постоянную жажду. Пациентка считает себя больной в течение 5 лет, когда впервые появилась диарея до 4 раз в сутки, начал снижаться вес, появились отёки на ногах. На фоне приёма противодиарейных препаратов (лоперамид) периодически происходила нормализация стула. Пациентка отмечает, что нарушения стула появлялись

после употребления в пищу молочных продуктов, хлебобулочных изделий, макарон, каш. Обследовалась у инфекционистов – инфекционная патология исключена. Общий осмотр. Состояние средней степени тяжести за счёт выраженной слабости, сознание ясное. Рост – 162 см, вес – 44 кг. Кожные покровы бледные, чистые, слизистые бледно-розовые. Лимфоузлы безболезненные, не увеличены. Язык влажный, чистый. Живот при пальпации мягкий, участвует в акте дыхания, болезненный в эпигастральной, околопупочной областях. Печень, селезёнка не увеличены. Лабораторные исследования: гемоглобин – 88 г/л, эритроциты –  $3,72 \times 10^{12}$ /л, лейкоциты –  $6,1 \times 10^9$ /л, тромбоциты –  $266 \times 10^9$ /л, СОЭ – 34 мм/ч. Анализ мочи – без особенностей. Реакция кала на скрытую кровь – отрицательная. Биохимические показатели: билирубин общий – 23,8 мкмоль/л, билирубин прямой – 2,8 мкмоль/л, АЛТ – 69 Е/л, АСТ – 45 Е/л,  $\gamma$ -ГТП – 25 Е/л, щелочная фосфатаза – 118 Е/л, натрий – 137 мкмоль/л, калий – 4,3 мкмоль/л, креатинин – 44 мкмоль/л, мочевины – 4,3 мкмоль/л, общий белок – 51 г/л, антитела к глиадину (IgG) - 135 Ед/мл.

ФГДС. Пищевод: слизистая оболочка гиперемирована, в нижней трети множественные поверхностные эрозии, покрытые жёлтым фибрином в виде «творожных масс», кардиальный жом смыкается полностью. Желудок: содержимое – слизь в большом количестве. Слизистая умеренно гиперемирована, складки не утолщены. Привратник проходим. Луковица двенадцатиперстной кишки – слизистая гладкая, отсутствуют кишечные ворсинки, гиперемирована, отёчная, в просвете желчь.

Консультация проктолога: Проведена ректороманоскопия. Патологических изменений не выявлено.

### **Сформулируйте диагноз**

**Эталон ответа:** Целиакия. Кандидозный эзофагит. Анемия средней степени тяжести.

### **Задача 3**

Больной Р. 26 лет, жалобы на боли в правой подвздошной области постоянного характера (ночью нередко просыпается от болей). На этом фоне периодически возникают приступы болей по типу колики. Беспокоит выраженная слабость, снижение массы тела, диарея - стул 3-4 раза в сутки в виде жидкой кашицы, без патологических примесей, обильный. Отмечает повышение температуры до  $37,6^{\circ}\text{C}$  ежедневно, особенно к вечеру. Анамнез заболевания: заболел 9 мес. назад, когда внезапно, среди полного здоровья появились интенсивные боли в правой подвздошной области, повышение температуры до  $38,0^{\circ}\text{C}$ . Доставлен в приёмное отделение, где осмотрен хирургом, диагностирован острый аппендицит. При исследовании крови выявлен лейкоцитоз, пациент взят на операцию. При ревизии обнаружены утолщенная подвздошная кишка с отёчной рыхлой стенкой, увеличенные брыжеечные лимфоузлы. Червеобразный отросток не изменён. Произведена аппендектомия. В послеоперационном периоде появилась гипертермия до  $38,5^{\circ}\text{C}$ , на фоне введения антибиотиков температура снизилась до субфебрильных цифр, однако полностью не исчезла. Боли в правой подвздошной области сохранялись, стали носить тупой постоянный характер. Пациент стал отмечать учащение стула, вначале до 2-х раз в сутки, затем 3-4, каловые массы вначале имели характер густой каши, затем стали жидкими. В испражнениях периодически появлялись слизь и кровь в небольшом количестве. Постепенно нарастала слабость, пациент потерял 6 кг массы тела. Объективно: пониженного питания, кожа несколько суховата, тургор снижен. Периферические лимфоузлы не пальпируются. Лёгкие и сердце без патологических изменений. Пульс - 80 ударов в минуту, АД - 110/70 мм рт. ст. Язык обложен белым налётом. Живот участвует в дыхании, обычной конфигурации. При пальпации отмечает болезненность в правом нижнем квадранте, здесь же пальпируется

уплотненная болезненная слепая кишка и несколько выше раздутые урчащие петли тонкой кишки. На остальном протяжении патологических изменений не выявлено. Печень по краю рёберной дуги. Селезёнка не пальпируется. При лабораторных и инструментальных исследованиях получены следующие данные. Общий анализ крови: гемоглобин - 114 г/л, СОЭ - 32 мм/час, эритроциты -  $3,2 \times 10^{12}$ /л, лейкоциты -  $12,8 \times 10^9$ /л, эозинофилы - 2%, палочкоядерные нейтрофилы - 10%, сегментоядерные нейтрофилы - 51%, лимфоциты - 37%. Биохимический анализ крови: общий белок - 52 г/л, альбумины - 55%, глобулины: альфа1 - 3,7%, альфа2 - 10,0%, бета - 11,0%, гамма - 20,3%. Общий билирубин - 16,4 (прямой - 3,1; свободный - 13,3) ммоль/л, глюкоза - 5,5 ммоль/л., холестерин - 3,9 ммоль/л, калий - 3,5 ммоль/л, натрий - 142 ммоль/л, ЩФ - 310 U/L (норма до 306).

RRS: в перианальной области определяются рубцы, в одном из них свищ со скудным отделяемым. Между рубцами имеются единичные трещины. Осмотрены прямая кишка и сигмовидная, слизистая на всем протяжении без патологических изменений. Ирригоскопия: бариевая взвесь ретроградно заполняет все отделы толстой кишки и подвздошную на протяжении 15-20 см. Имеется неравномерные сужения дистального отдела подвздошной кишки и неровные контуры, отсутствие гаустр в слепой и восходящей кишках.

### Сформулируйте диагноз

**Эталон ответа:** Болезнь Крона, илеоколит с поражением терминального отдела подвздошной кишки, хроническое рецидивирующее течение, средне-тяжёлая форма, осложнённая перианальным поражением (свищ).

### Задача 4

Больной Ф. 27 лет, жалобы жалобами на тупые, ноющие малоинтенсивные боли в нижних отделах живота ближе к левому флангу, возникающие перед дефекацией, либо усиливающиеся сразу после опорожнения кишечника, длящиеся около 30-40 минут, разжиженный стул с примесью слизи и небольших количеств алой крови, частота стула до 5-6 раз в сутки, в том числе, в ночное время, ложные позывы на дефекацию с выделением из прямой кишки только слизи с примесью алой крови, ощущение урчания, бурления в животе в течение дня, снижение веса на 6 кг за прошедшие 5 месяцев. Из анамнеза: нарушение стула впервые отметил 5 месяцев назад после поездки на юг в летнее время и связал указанный симптом с особенностями питания (употребление больших количеств овощей и фруктов). Диарея сохранялась и прогрессировала и после возвращения из отпуска. Самостоятельно принимал смекту, мезим с незначительным и нестойким эффектом. Через 1,5 месяца отметил появление в кале слизи и прожилок крови, затем появились слабые боли по левому флангу живота. Начал прием но-шпы. По совету родственницы 2 недели назад в течение 5 дней принимал левомицетин по 3 таблетки в день, на этом фоне значительно усилились диарея и боли в животе, увеличилась примесь крови в кале, что и послужило поводом для обращения к участковому врачу. Обращение за медицинской помощью откладывал, поскольку считал, что у него имеет место какое-то инфекционное заболевание кишечника и опасался госпитализации в инфекционное отделение, предпочитая лечиться самостоятельно. В прошлом в период студенчества имели место неоднократные эпизоды жидкого стула, появление которых пациент связывал с употреблением якобы недоброкачественных продуктов. Лечился, как правило, самостоятельно, употреблял отвары вяжущих средств. При осмотре: состояние удовлетворительное,  $t - 36,8^{\circ}\text{C}$ , рост 178 см, вес 61 кг, кожный покров и видимые слизистые бледно-розовой окраски. Дыхание



везикулярное во всех отделах, хрипов нет. ЧД – 18 в 1 мин. Сердце – тоны звучные, ритм правильный. ЧСС – 90 в 1 мин. АД – 120/85 мм рт.ст. Язык умеренно диффузно обложен сероватым налётом, влажный. Живот участвует в дыхании, умеренно равномерно вздут, при поверхностной пальпации мягкий, определяется умеренная болезненность по левому флангу живота, при глубокой пальпации отчётливая болезненность в левой подвздошной области, где пальпируется спазмированная, плотноэластическая, болезненная сигмовидная кишка; остальные отделы толстой кишки безболезненны. Пальпация эпигастральной и подрёберных областей безболезненна Пузырные симптомы отрицательные. Размеры печени и селезёнки по Курлову: 10x8x7 см и 6x4 см, соответственно. Край печени не определяется. Симптом поколачивания в поясничной области отрицательный. В анализах: эритроциты =  $3,02 \times 10^{12}/л$ , Hb = 102 г/л, МСН - 23р/г, МСНС – 300 г/л, лейкоциты =  $12,4 \times 10^9/л$ . СОЭ = 36 мм/час. Копрограмма: кал разжиженный, неоформленный, мышечные волокна, крахмал внутриклеточный в небольшом количестве, лейкоциты до 30-40 в поле зрения, эритроциты в значительном количестве, слизь в большом количестве. Фекальный кальпротектин 532 мкг/г. Общий белок сыворотки 62,3 г/л, альбумины – 49,3%, глобулины 50,7%, СРП – 95мг/л. Ректороманоскопия без подготовки: аппарат введен до 18 см. Слизистая оболочка прямой кишки диффузно гиперемирована, отёчна, выраженная контактная кровоточивость, множественные эрозии, местами, сливные, покрытые фибрином. В просвете кишки слизь, окрашенная кровью, и жидкие каловые массы в небольшом количестве.

### **Сформулируйте диагноз**

**Эталон ответа:** Язвенный колит впервые выявленный, дистальная форма, активность средней степени. Хроническая постгеморрагическая анемия лёгкой степени.

### **Задача 5**

Пациент 24 года жалобы на повышение температуры до 37,4 °С, жидкий стул с прожилками крови до 6 раз в сутки. Из анамнеза заболевания: 3 недели назад с жалобами на повышение температуры до фебрильных цифр, боли в животе, жидкий стул с примесью слизи и крови до 8 раз в сутки был госпитализирован в инфекционное отделение стационара. Обследование на шигеллез, сальмонеллез, кампилобактериоз – отрицательные, в копрограмме простейшие и яйца глистов не обнаружены. Пальцевое ректальное исследование патологии не выявило. По данным ректороманоскопии: слизистая прямой и сигмовидной кишки гиперемирована, отёчна, с множественными эрозиями, сосудистый рисунок смазан. На фоне эмпирически назначенной антибактериальной терапии отмечалось незначительное улучшение, в связи с чем был выписан домой. В общем анализе крови при выписке: RBC –  $3,7 \times 10^{12}/л$ , HGB – 98 г/л. Через 3 дня после выписки вновь отмечено повышение температуры тела, кашицеобразный стул с прожилками крови, что заставило обратиться к врачу. Из анамнеза жизни: у деда по линии матери – колоректальный рак. Объективно: состояние средней степени тяжести. Рост 174 см, масса 62 кг (за 4 месяца похудел на 2 кг). Кожные покровы чистые, бледные, влажность снижена. Язык густо обложен у корня белым налетом. В лёгких везикулярное дыхание, хрипов нет, ЧД - 20 в минуту. Тоны сердца ясные, ритмичные, ЧСС - 84 в минуту. Живот мягкий, болезненный в левой подвздошной области. Сигмовидная кишка пальпируется в виде плотного болезненного урчащего тяжа диаметром 2,5 см. Печень – по краю рёберной дуги. Селезёнка не пальпируется. Симптом поколачивания отрицательный с обеих сторон. Дизурии нет.

### **Сформулируйте диагноз**

**Эталон ответа:** Язвенный колит, острое течение. Анемия лёгкой степени тяжести.

### Задача 6

Мальчик 2 лет. В течение 6 месяцев у ребенка разжиженный учащенный со слизью до 5-6 раз в день стул, в последние 2 месяца в кале появились прожилки крови, редко сгустки крови, за последние 3 нед. примесь крови в кале стала постоянной. Беспокоят боли в животе, часто перед дефекацией, снижение аппетита, похудание, субфебрильная температура тела. Амбулаторное лечение курсами антибиотиков, бактериофагов и пробиотиков – без стойкого эффекта. Ребенок доношенный, на естественном вскармливании до 6 месяцев. С 1 года – атопический дерматит, пищевая аллергия на морковь, цитрусовые, белок коровьего молока. Мать (27 л), отец (32 г) - здоровы. Бабушка (по матери): гастрит, колит, лактазная недостаточность. Осмотр: рост - 85 см, масса - 11,5 кг. Бледность кожных покровов и слизистых, на коже лица и голени участки гиперемии, расчесов, корочек. Сердце - ЧСС 106 в минуту, тоны звучные, мягкий систолический шум в Vt. Боткина, не связанный с тоном, экстра-кардиально не проводится. Живот вздут, болезненный при пальпации ободочной кишки; петли сигмы и слепой кишки спазмированы. Печень +1,5 +2 см из-под края реберной дуги; плотновата, симптомы Мерфи, Кера - положительны. *Общий анализ крови:* НЬ 86 г/л; Ц.п. 0,8; Эр  $3,3 \times 10^{12}/л$ ; ретикулоциты 18%; Лейк  $12,0 \times 10^9/л$ ; п/я 7%, с/я 43%, э 5%; л 36%, м 9%, СОЭ 25 мм/час; тромбоциты  $330 \times 10^7/л$ . *Общий анализ мочи:* цвет - светло-желтый, прозрачная; рН 5,5; плотность 1018; белок, сахар – нет; Л - 2-3 в п/з, Эр - нет. *Биохимический анализ крови:* общий белок - 68 г/л, альбумины - 53%, глобулины: альфа<sub>1</sub> - 6%, альфа<sub>2</sub> - 14%, бета - 13%, гамма - 14%, АЛТ - 40 Ед/л, АСТ - 36 Ед/л, ЩФ - 362 Ед/л (норма 142-335 Ед/л), амилаза - 45 Ед/л (норма 10-120), тимоловая проба - 3 ед, общий билирубин – 13 мкмоль/л, железо – 7 мкмоль/л, ОЖСС – 79 мкмоль/л (норма – 40,6-62,5 мкмоль/л), СРБ (++)). *Копрограмма:* кал – полужидкой консистенции, коричневого цвета с красными вкраплениями, мышечные волокна непереваренные в умеренном количестве, нейтральный жиры - нет, жирные кислоты - немного, крахмал внеклеточный - много, Л – 12-15-30 в п/з. Эр – 30-40-50 в п/з, слизь - много. Резко положительная реакция Грегерсона. *Колонофиброскопия:* осмотрены прямая, ободочная и 20 см подвздошной кишки. Слизистая подвздошной кишки бледно-розовая. Слизистая ободочной кишки – гиперемирована, отечна, со смазанным сосудистым рисунком, множественными кровоизлияниями, поверхностные, неправильной формы язвы, покрытые фибрином на стенках восходящей и поперечной кишок. Выражена контактная кровоточивость. Слизистая сигмовидной и прямой кишки – гиперемирована, зерниста, выражена контактная кровоточивость. Отмечается псевдополипоз имеющий распространённый характер. Проведена биопсия. *Гистология фрагментов слизистой ободочной кишки:* слизистая оболочка истончена, интенсивная воспалительная лимфо-плазмодитарная и эозинофильная инфильтрация собственной пластинки, уменьшение бокаловидных клеток, криптогенные абсцессы.

**ЗАДАНИЕ:** Предположите наиболее вероятный диагноз. Обоснуйте поставленный диагноз

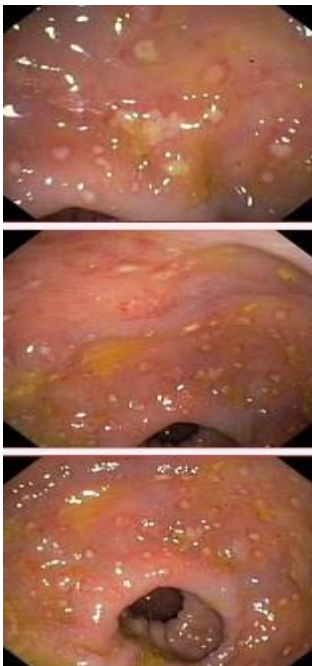
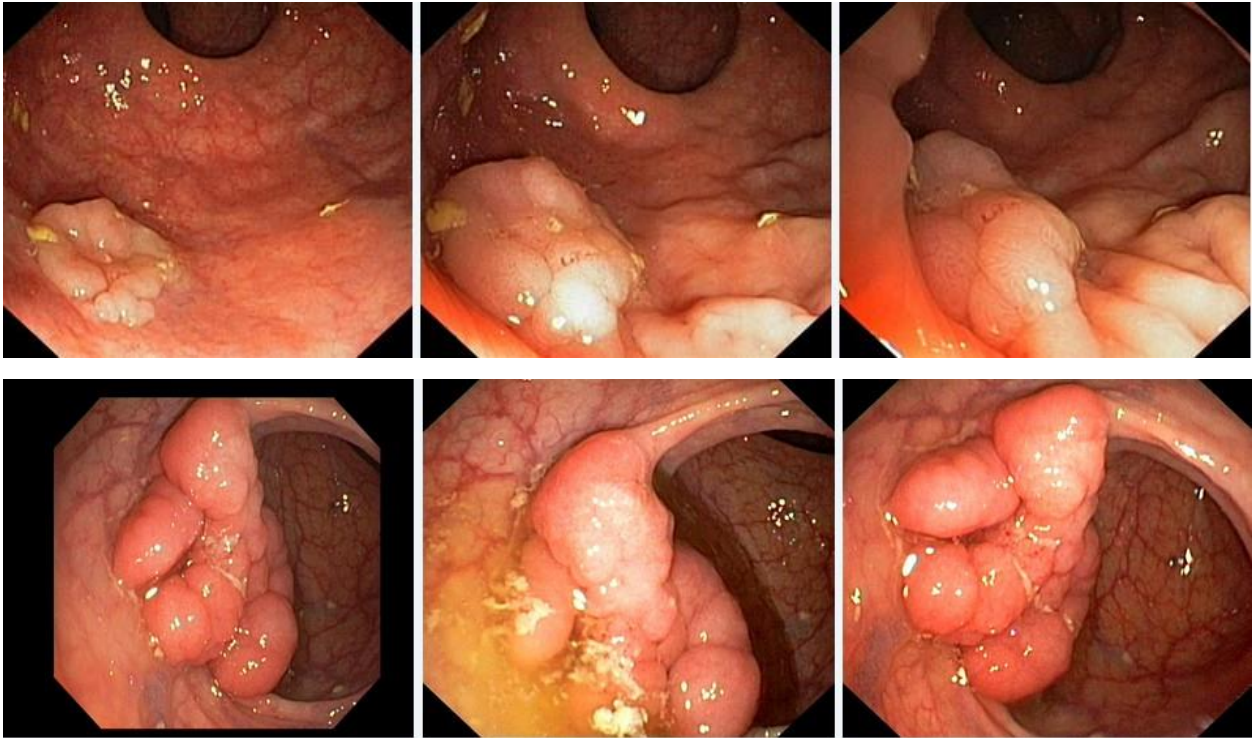
**Эталоны ответов.** Язвенный колит, тотальный, хроническое непрерывное течение, эндоскопическая активность II, тяжелая атака. Сопутствующий диагноз: анемия средней степени тяжести смешанного генеза, хроническое расстройство питания, острая белковоэнергетическая недостаточность; атопический дерматит, детская форма, ограниченный, средняя степень тяжести, период обострения, пищевая аллергия; холестаз под вопросом. Диагноз тотальный язвенный колит, острое течение, фаза обострения выставлен на основании : В течение 6 месяцев у ребенка разжиженный учащенный со

слизью до 5-6 раз в день стул, в последние 2 месяца в кале появились прожилки крови, редко сгустки крови, за последние 3 недели примесь крови в кале стала постоянной. Беспокоят боли в животе, часто перед дефекацией, снижение аппетита, похудание, субфебрильная температура тела. По данным лабораторных и инструментальных методов исследования: анемия, лейкоцитоз, ускорение СОЭ, ускорение ЩФ, уровень ОЖСС увеличен, СРБ увеличен. В анализе кала креаторея, слизь, лейкоциты, эритроциты, стеаторея, резко положительная реакция Грегерсона. Колонофиброскопия: осмотрены прямая, ободочная и 20 см подвздошной кишки. Слизистая подвздошной кишки бледно-розовая. Слизистая ободочной кишки – гиперемирована, отечна, со смазанным сосудистым рисунком, множественными кровоизлияниями, поверхностные, неправильной формы язвы, покрытые фибрином на стенках восходящей и поперечной кишок. Выражена контактная кровоточивость. Слизистая сигмовидной и прямой кишки – гиперемирована, зерниста, выражена контактная кровоточивость. Отмечается псевдополипоз имеющий распространённый характер. Проведена биопсия. Гистология фрагментов слизистой ободочной кишки: слизистая оболочка истончена, интенсивная воспалительная лимфо-плазмацитарная и эозинофильная инфильтрация собственной пластинки, уменьшение бокаловидных клеток, криптогенные абсцессы. Холангит- Печень +1,5 +2 см из-под края реберной дуги; плотновата, симптомы Мерфи, Кера - положительны. Атопический дерматит, детская форма- расчесы, отягощенный аллергический анамнез

### Задача 7

Мужчина, 74 лет, обратился к врачу с жалобами на приступообразные боли в животе, преимущественно в параумбиликальной области и левом фланке живота без иррадиации, диарею с примесью слизи и прожилок крови, тенезмы, общую слабость, лихорадку. Из анамнеза известно, что нарушение стула по типу чередования запоров с поносами впервые возникли около 3 лет назад. Не обследовался, лечился самостоятельно, соблюдал диету и принимая слабительные средства на основе сены и коры крушины или адсорбенты (активированный уголь, смекту). Ухудшение самочувствия в течение последних 3-х недель, когда боли в животе и диарея с примесью слизи стали постоянными, появилась лихорадка и общая слабость. Учитывая выраженный болевой абдоминальный синдром и признаки интоксикации обратился за консультацией к гастроэнтерологу. Семейный анамнез: мать – умерла в 56 лет - острый инфаркт миокарда, отец – умер в 72 года от рака кишечника. При осмотре: состояние средней степени тяжести. ИМТ – 18 кг/м<sup>2</sup>. Кожные покровы чистые, бледные. В легких дыхание везикулярное, хрипов нет. Тоны сердца ясные, ритмичные. ЧСС – 98 уд. в мин., АД – 160/90мм рт. ст. Язык обложен белесоватым налетом, влажный. Живот мягкий, при пальпации болезненный во всех отделах. Печень и селезенка не увеличены. Дизурии нет. Симптом поколачивания по поясничной области отрицательный. При лабораторном обследовании мочи без отклонений от релевантных значений нормальных показателей. В общем анализе крови: СОЭ - 49мм/час, Нв - 101 г/л. Рекомендовано проведение видеокколоноскопии (ВКС).

При ВКС получены изображения



Дайте правильное описание выявленных при ВКС изменений с использованием принятой эндоскопической терминологии и сформулируйте наиболее вероятное эндоскопическое заключение

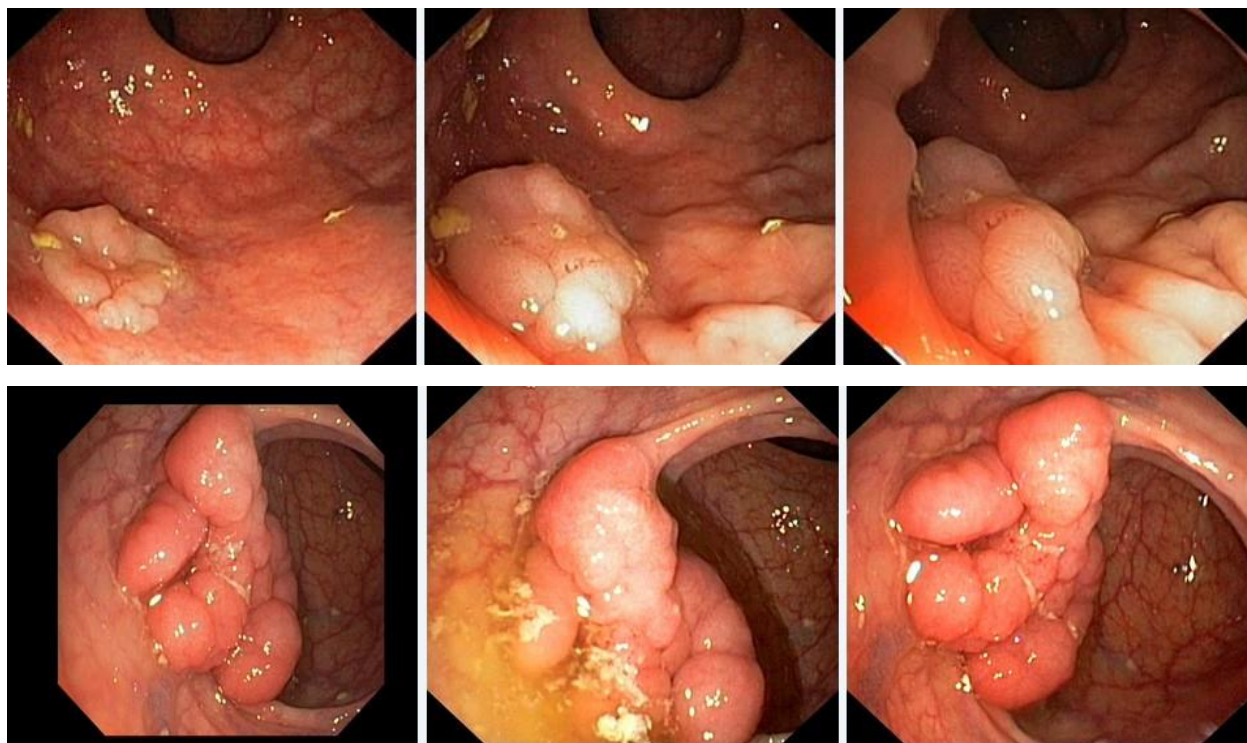
**Эталоны ответов:** Стелющийся полип прямой кишки. Псевдомембранозный колит. Тубулярная аденома сигмовидной кишки 2 типа. Стенозирующая форма опухоли образования нисходящей кишки. Полип прямой кишки. Полип сигмовидной кишки. Язвенный колит. Полип прямой кишки. Полип сигмовидной кишки. Болезнь Крона толстой

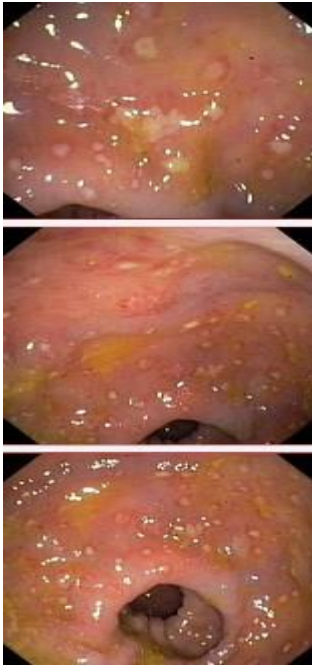
кишки.

### Задача 8

Мужчина, 74 лет, обратился к врачу с жалобами на приступообразные боли в животе, преимущественно в параумбиликальной области и левом фланке живота без иррадиации, диарею с примесью слизи и прожилок крови, тенезмы, общую слабость, лихорадку. Из анамнеза известно, что нарушение стула по типу чередования запоров с поносами впервые возникли около 3 лет назад. Не обследовался, лечился самостоятельно, соблюдал диету и принимая слабительные средства на основе сены и коры крушины или адсорбенты (активированный уголь, смекту). Ухудшение самочувствия в течение последних 3-х недель, когда боли в животе и диарея с примесью слизи стали постоянными, появилась лихорадка и общая слабость. Учитывая выраженный болевой абдоминальный синдром и признаки интоксикации обратился за консультацией к гастроэнтерологу. Семейный анамнез: мать – умерла в 56 лет - острый инфаркт миокарда, отец – умер в 72 года от рака кишечника. При осмотре: состояние средней степени тяжести. ИМТ – 18 кг/м<sup>2</sup>. Кожные покровы чистые, бледные. В легких дыхание везикулярное, хрипов нет. Тоны сердца ясные, ритмичные. ЧСС – 98 уд. в мин., АД – 160/90мм рт. ст. Язык обложен белесоватым налетом, влажный. Живот мягкий, при пальпации болезненный во всех отделах. Печень и селезенка не увеличены. Дизурии нет. Симптом поколачивания по поясничной области отрицательный. При лабораторном обследовании мочи без отклонений от релевантных значений нормальных показателей. В общем анализе крови: СОЭ - 49мм/час, Нв - 101 г/л. Рекомендовано проведение видеокколоноскопии (ВКС).

При ВКС получены изображения





*Заключение:* Стелющийся полип прямой кишки. Псевдомембранозный колит. Тубулярная аденома сигмовидной кишки 2 типа. Стенозирующая форма опухоли образования нисходящей кишки. Полип прямой кишки. Полип сигмовидной кишки. Язвенный колит. Полип прямой кишки. Полип сигмовидной кишки. Болезнь Крона толстой кишки.

**Обоснуйте поставленное Вами эндоскопическое заключение**

**Эталоны ответов:**

Заключение о наличии стелющегося полипа прямой кишки установлено на основании типичных эндоскопических признаков:

- наличие выступающего округлой формы плоского железистого образования в прямой кишки без конвергенции складок, изъязвления и контактной кровоточивости

Заключение о наличии псевдомембранозного колита установлено на основании типичных эндоскопических признаков:

- наличие множественных фибриновых белесоватого цвета наложений на слизистой оболочке сигмовидной и нисходящей кишки без признаков активного воспаления (сохраненный сосудистый рисунок, отсутствие диффузной гиперемии и отека слизистой оболочки, контактной и спонтанной кровоточивости).

Заключение о наличии тубулярной аденомы сигмовидной кишки 2 типа получено на основании типичных эндоскопических признаков:

- наличие выступающего мелкобугристого образования в сигмовидной кишке, представленного железистой тканью без налета изъязвления, наложения фибрина и контактной кровоточивости.

Заключение о наличии стенозирующей опухоли нисходящей кишки получено на основании типичных эндоскопических признаков:

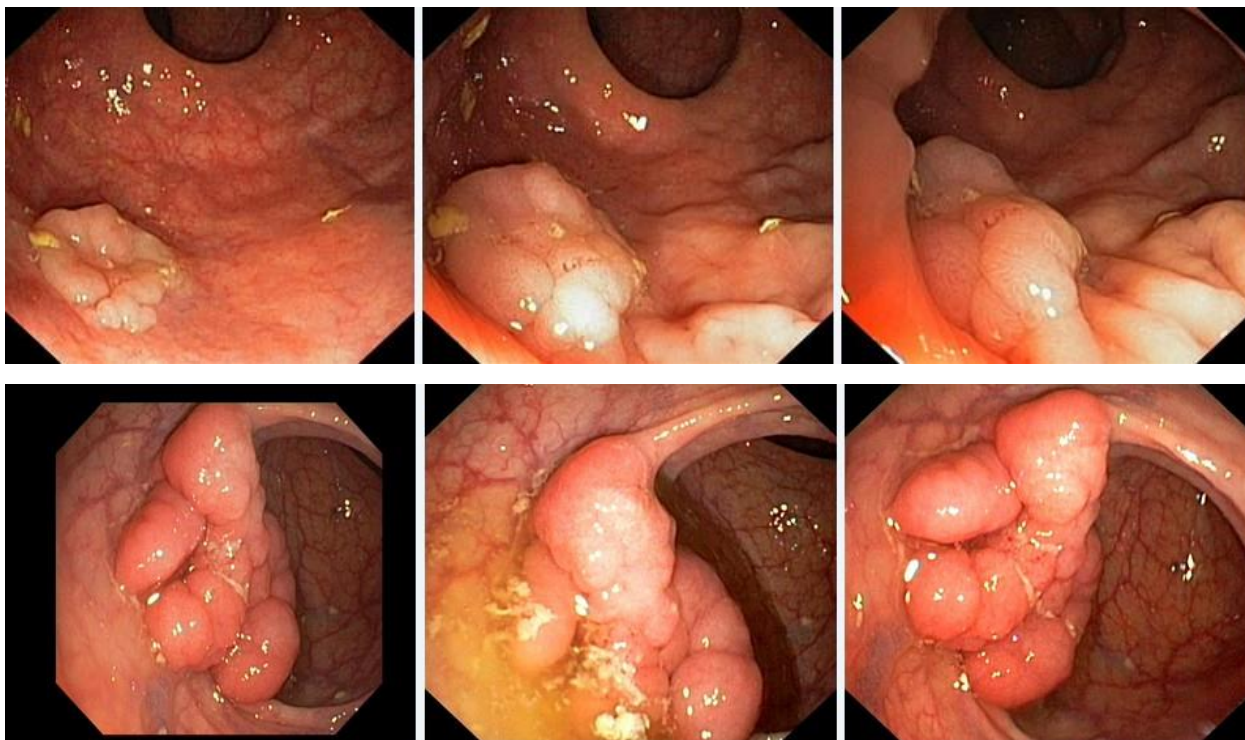
- сужение нисходящей кишки с формированием стеноза

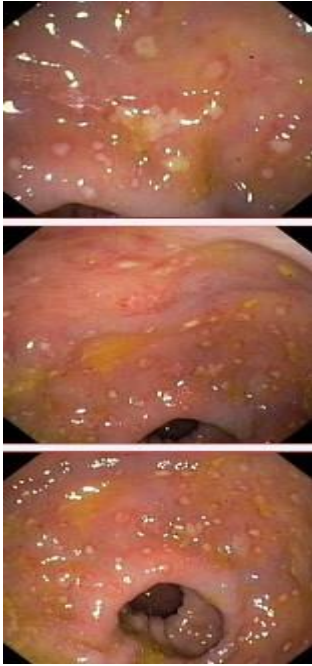
в зоне сужения визуализируется ярко-красного цвета с наложениями фибрина выступающие циркулярное образование

### Задача 9

Мужчина, 74 лет, обратился к врачу с жалобами на приступообразные боли в животе, преимущественно в параумбиликальной области и левом фланке живота без иррадиации, диарею с примесью слизи и прожилок крови, тенезмы, общую слабость, лихорадку. Из анамнеза известно, что нарушение стула по типу чередования запоров с поносами впервые возникли около 3 лет назад. Не обследовался, лечился самостоятельно, соблюдал диету и принимая слабительные средства на основе сены и коры крушины или адсорбенты (активированный уголь, смекту). Ухудшение самочувствия в течение последних 3-х недель, когда боли в животе и диарея с примесью слизи стали постоянными, появилась лихорадка и общая слабость. Учитывая выраженный болевой абдоминальный синдром и признаки интоксикации обратился за консультацией к гастроэнтерологу. Семейный анамнез: мать – умерла в 56 лет - острый инфаркт миокарда, отец – умер в 72 года от рака кишечника. При осмотре: состояние средней степени тяжести. ИМТ – 18 кг/м<sup>2</sup>. Кожные покровы чистые, бледные. В легких дыхание везикулярное, хрипов нет. Тоны сердца ясные, ритмичные. ЧСС – 98 уд. в мин., АД – 160/90мм рт. ст. Язык обложен белесоватым налетом, влажный. Живот мягкий, при пальпации болезненный во всех отделах. Печень и селезенка не увеличены. Дизурии нет. Симптом поколачивания по поясничной области отрицательный. При лабораторном обследовании мочи без отклонений от релевантных значений нормальных показателей. В общем анализе крови: СОЭ - 49мм/час, Нв - 101 г/л. Рекомендовано проведение видеокколоноскопии (ВКС).

При ВКС получены изображения





**Заключение:** Стелющийся полип прямой кишки. Псевдомембранозный колит. Тубулярная аденома сигмовидной кишки 2 типа. Стенозирующая форма опухоли образования нисходящей кишки. Полип прямой кишки. Полип сигмовидной кишки. Язвенный колит. Полип прямой кишки. Полип сигмовидной кишки. Болезнь Крона толстой кишки.

**Составьте и обоснуйте план дополнительного обследования пациента.**

**Эталоны ответов:**

Пациенту рекомендовано проведение дообследования, включающего:

- хромовидеоколоноскопию с витальными красителями (0,5% раствор метиленового синего) и прицельной биопсией из зон гиперфиксации витального красителя полисегментарную биопсию из зоны циркулярного сужения нисходящей кишки, полиповидных выступающих образований сигмовидной и прямой кишок

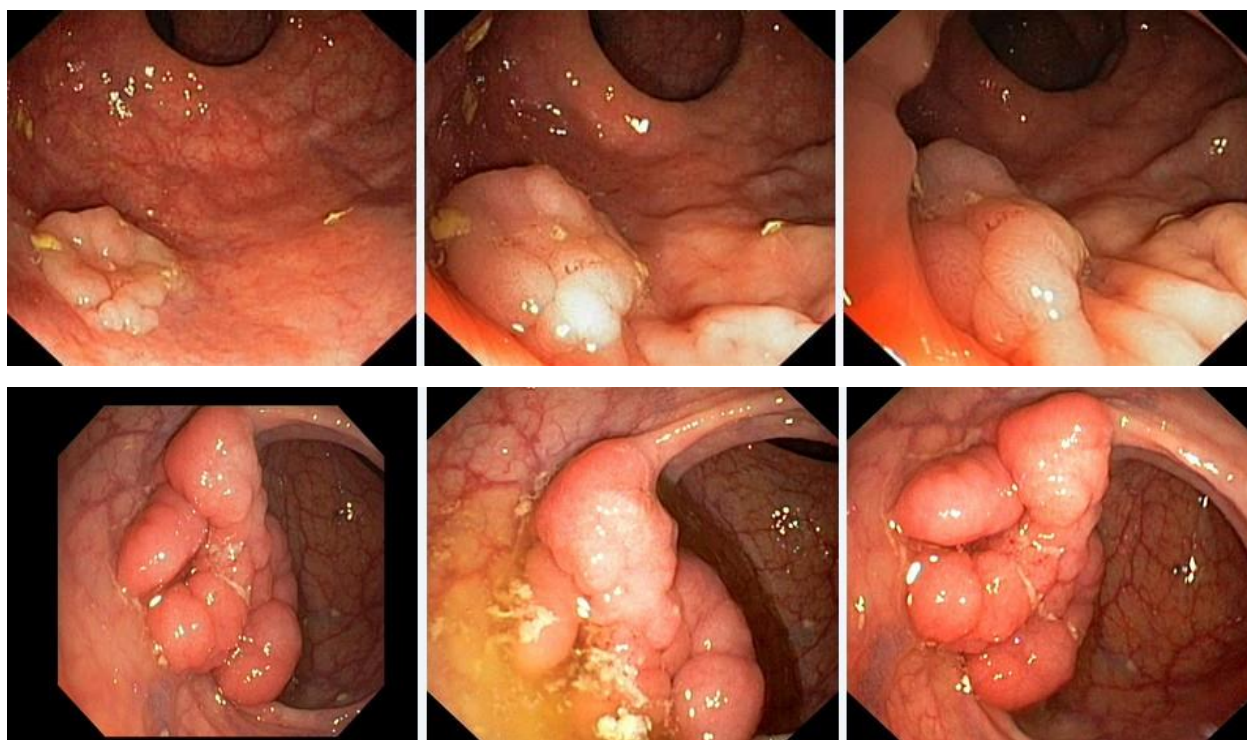
### **Задача10**

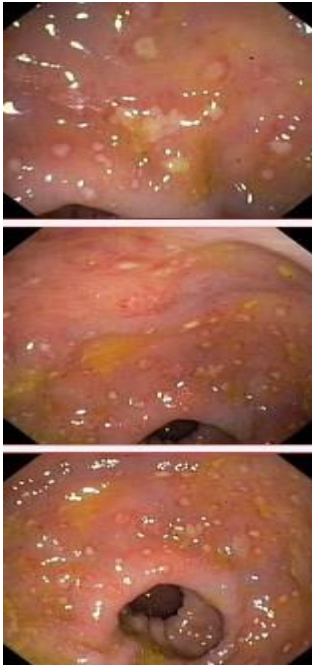
Мужчина, 74 лет, обратился к врачу с жалобами на приступообразные боли в животе, преимущественно в параумбиликальной области и левом фланке живота без иррадиации, диарею с примесью слизи и прожилок крови, тенезмы, общую слабость, лихорадку. Из анамнеза известно, что нарушение стула по типу чередования запоров с поносами впервые возникли около 3 лет назад. Не обследовался, лечился самостоятельно, соблюдал диету и принимая слабительные средства на основе сены и коры крушины или адсорбенты (активированный уголь, смекту). Ухудшение самочувствия в течение последних 3-х недель, когда боли в животе и диарея с примесью слизи стали постоянными, появилась лихорадка и общая слабость. Учитывая выраженный болевой абдоминальный синдром и признаки интоксикации обратился за консультацией к гастроэнтерологу. Семейный анамнез: мать – умерла в 56 лет - острый инфаркт миокарда, отец – умер в 72 года от рака кишечника. При



осмотре: состояние средней степени тяжести. ИМТ – 18 кг/м<sup>2</sup>. Кожные покровы чистые, бледные. В легких дыхание везикулярное, хрипов нет. Тоны сердца ясные, ритмичные. ЧСС – 98 уд. в мин., АД – 160/90мм рт. ст. Язык обложен белесоватым налетом, влажный. Живот мягкий, при пальпации болезненный во всех отделах. Печень и селезенка не увеличены. Дизурии нет. Симптом поколачивания по поясничной области отрицательный. При лабораторном обследовании мочи без отклонений от релевантных значений нормальных показателей. В общем анализе крови: СОЭ - 49мм/час, Нв - 101 г/л. Рекомендовано проведение видеокколоноскопии (ВКС).

При ВКС получены изображения





*Заключение:* Стелющийся полип прямой кишки. Псевдомембранозный колит. Тубулярная аденома сигмовидной кишки 2 типа. Стенозирующая форма опухоли образования нисходящей кишки. Полип прямой кишки. Полип сигмовидной кишки. Язвенный колит. Полип прямой кишки. Полип сигмовидной кишки. Болезнь Крона толстой кишки.

**Обоснуйте базовый лечебный препарат, длительность лечения, время и содержание повторного эндоскопического исследования**

**Эталоны ответов:**

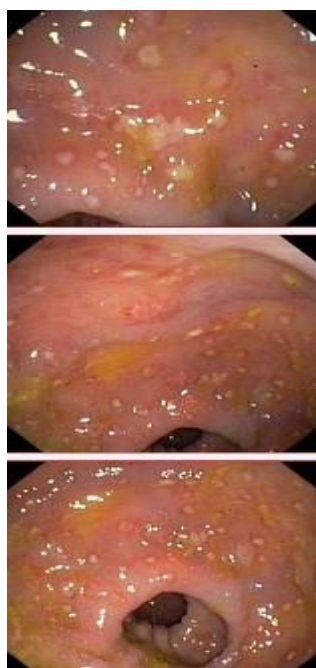
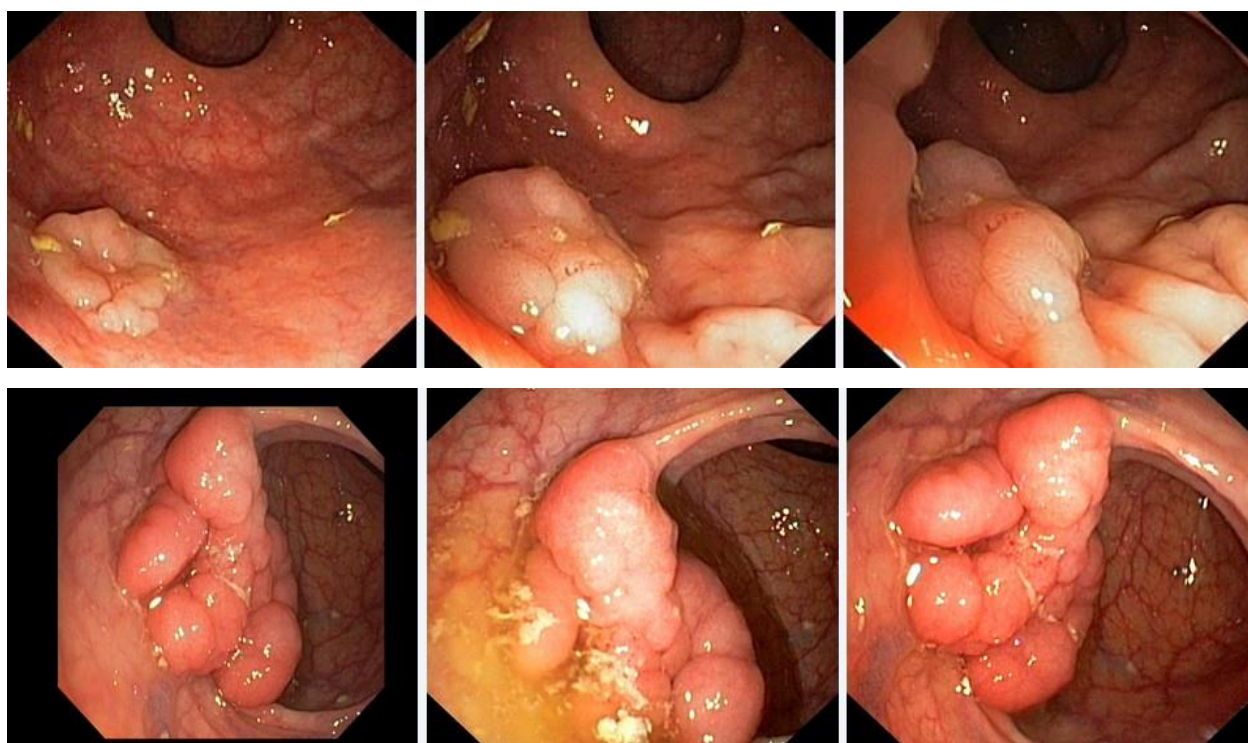
Стандарт лечения стенозирующих опухолевидных образований ободочной кишки зависит от результатов гистологической верификации злокачественного роста. Повторное эндоскопическое исследование толстой кишки с биопсией необходимо при отрицательных результатах первичного гистологического исследования.

### **Задача 11**

Мужчина, 74 лет, обратился к врачу с жалобами на приступообразные боли в животе, преимущественно в параумбиликальной области и левом фланке живота без иррадиации, диарею с примесью слизи и прожилок крови, тенезмы, общую слабость, лихорадку. Из анамнеза известно, что нарушение стула по типу чередования запоров с поносами впервые возникли около 3 лет назад. Не обследовался, лечился самостоятельно, соблюдал диету и принимая слабительные средства на основе сены и коры крушины или адсорбенты (активированный уголь, смекту). Ухудшение самочувствия в течение последних 3-х недель, когда боли в животе и диарея с примесью слизи стали постоянными, появилась лихорадка и общая слабость. Учитывая выраженный болевой абдоминальный синдром и признаки интоксикации обратился за консультацией к гастроэнтерологу. Семейный анамнез: мать – умерла в 56 лет - острый инфаркт миокарда, отец – умер в 72 года от рака кишечника. При осмотре: состояние средней степени тяжести. ИМТ – 18 кг/м<sup>2</sup>. Кожные покровы чистые, бледные. В легких дыхание везикулярное, хрипов нет. Тоны сердца ясные, ритмичные. ЧСС

– 98 уд. в мин., АД – 160/90мм рт. ст. Язык обложен белесоватым налетом, влажный. Живот мягкий, при пальпации болезненный во всех отделах. Печень и селезенка не увеличены. Дизурии нет. Симптом поколачивания по поясничной области отрицательный. При лабораторном обследовании мочи без отклонений от релевантных значений нормальных показателей. В общем анализе крови: СОЭ - 49мм/час, Нв - 101 г/л. Рекомендовано проведение видеокolonоскопии (ВКС).

При ВКС получены изображения



*Заключение:* Стелющийся полип прямой кишки. Псевдомембранозный колит. Тубулярная аденома сигмовидной кишки 2 типа. Стенозирующая форма опухоли образования нисходящей кишки. Полип прямой кишки. Полип сигмовидной кишки. Язвенный колит. Полип прямой кишки. Полип сигмовидной кишки. Болезнь Крона толстой кишки.

Через 2 недели получены результаты гистологического исследования биоптатов из зоны сужения нисходящей кишки:- аденокарцинома Из полиповидных образований сигмовидной и прямой кишки- тубуловорсинчатая аденома без дисплазии эпителия.

**Какова Ваша дальнейшая диагностическая тактика?**

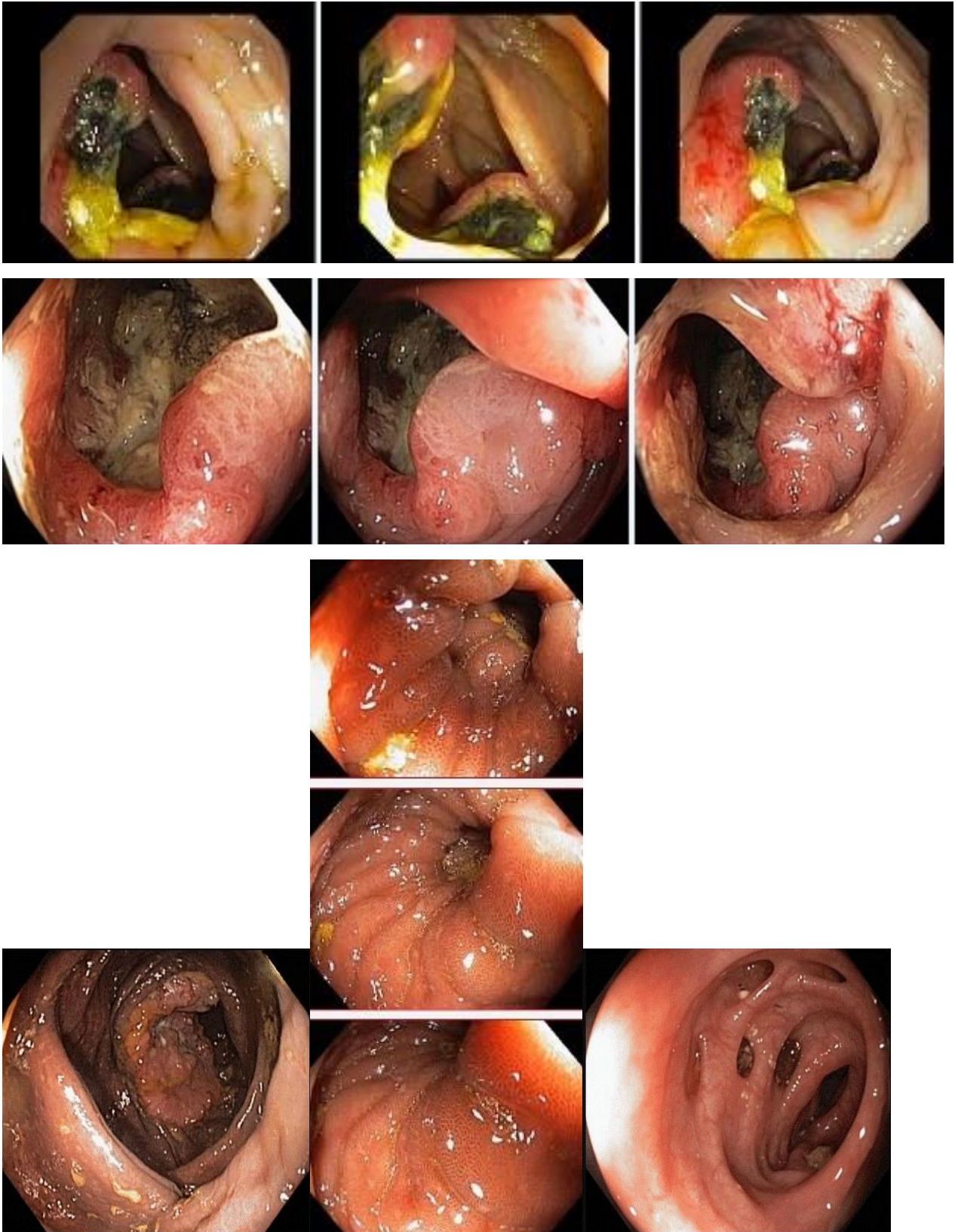
**Обоснуйте Ваш выбор.**

**Эталоны ответов:** Эндоскопические и гистологические признаки укладываются в предварительное заключение о наличии стенозирующей опухоли нисходящей кишки, тубуловорсинчатых полипов сигмовидной и прямой кишок. Рекомендована консультация колопроктолога для решения вопроса тактики хирургического лечения

## **Задача12**

Мужчина, 67 лет, обратился к врачу с жалобами на приступообразные боли в правом фланке живота без иррадиации, запорами чередующимися с диареей, общую слабость. Из анамнеза известно, что нарушение стула по типу запоров впервые возникли около 7 лет назад. Не обследовался, лечился самостоятельно, соблюдая диету и принимая слабительные средства на основе сенны и коры крушины. Ухудшение в течение последних 4-х недель с учащения приступов болей в правом фланке живота, сопровождающихся общими симптомами (слабость, снижение аппетита) и нарушением стула: чередование запоров с диареей. Учитывая выраженный болевой абдоминальный синдром обратился за консультацией к гастроэнтерологу. Семейный анамнез: мать – умерла в 76 лет - острый инфаркт миокарда, отец – умер в 72 года от рака кишечника. При осмотре: состояние средней степени тяжести. ИМТ – 17 кг/м<sup>2</sup>. Кожные покровы чистые, бледные. В легких дыхание везикулярное, хрипов нет. Тоны сердца ясные, ритмичные. ЧСС – 92 уд. в мин., АД – 160/80мм рт. ст. Язык обложен белесоватым налетом, влажный. Живот мягкий, при пальпации болезненный в илеоцекальной зоне, где пальпируется плотное опухолеобразное образование с ограниченной подвижностью. Печень и селезенка не увеличены. Дизурии нет. Симптом поколачивания по поясничной области отрицательный. При лабораторном обследовании мочи без отклонений от релевантных значений нормальных показателей. В общем анализе крови: СОЭ - 46 мм/час, Нв - 90 г/л. Рекомендовано проведение видеокOLONОСКОПИИ (ВКС).

При ВКС получены изображения



Дайте правильное описание выявленных при ВКС изменений с использованием принятой эндоскопической терминологии и сформулируйте наиболее вероятное эндоскопическое заключение

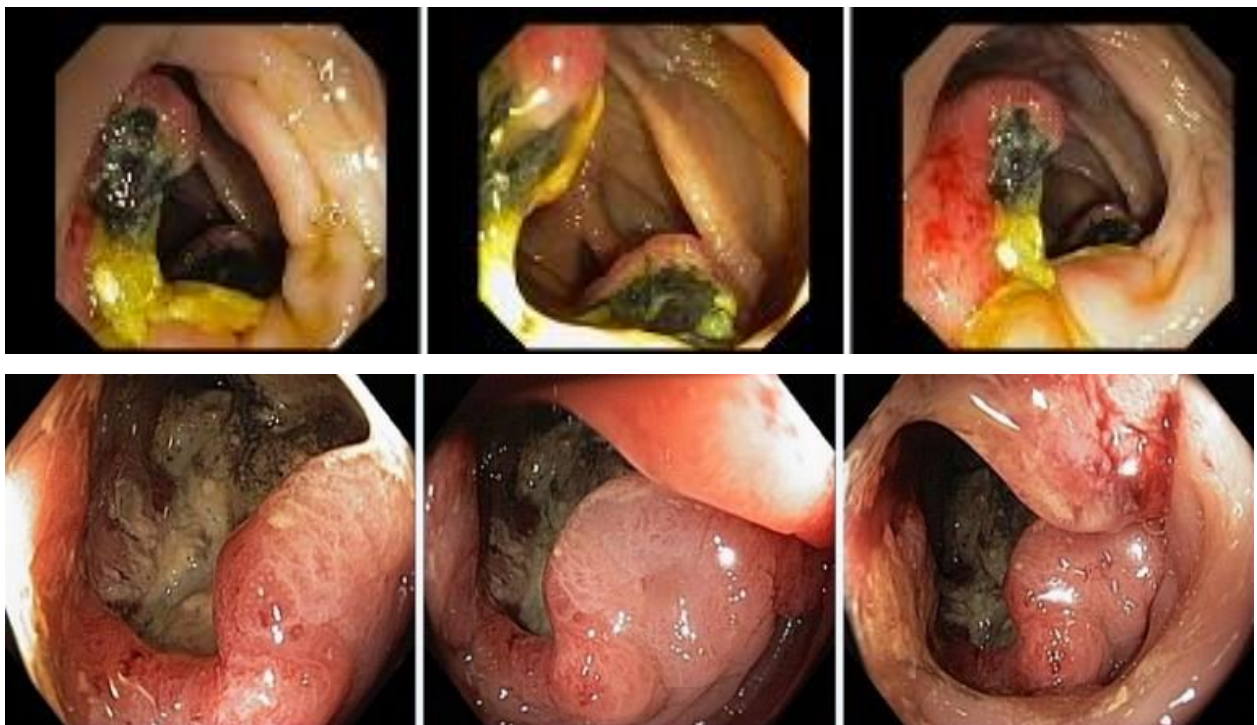Эталоны ответов: Экзофитная полуциркулярная опухоль слепой кишки с изъязвлением.

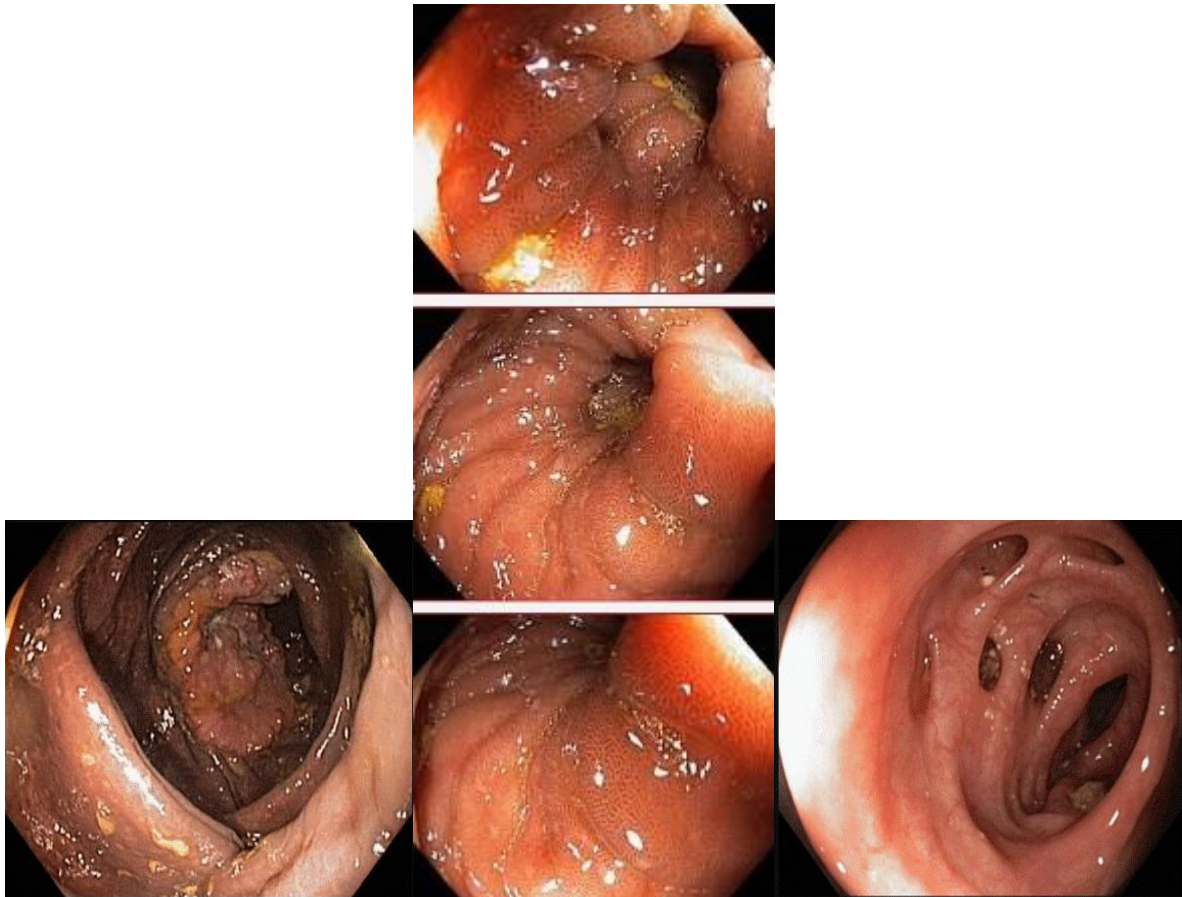
Меланоз слепой кишки. Дивертикулез нисходящей кишки Полип слепой кишки. Дивертикулы нисходящей кишки. Рак толстой кишки. Дивертикулез толстой кишки.

### Задача 13

Мужчина, 67 лет, обратился к врачу с жалобами на приступообразные боли в правом фланке живота без иррадиации, запорами чередующимися с диареей, общую слабость. Из анамнеза известно, что нарушение стула по типу запоров впервые возникли около 7 лет назад. Не обследовался, лечился самостоятельно, соблюдая диету и принимая слабительные средства на основе сенны и коры крушины. Ухудшение в течение последних 4-х недель с учащения приступов болей в правом фланке живота, сопровождающихся общими симптомами (слабость, снижение аппетита) и нарушением стула: чередование запоров с диареей. Учитывая выраженный болевой абдоминальный синдром обратился за консультацией к гастроэнтерологу. Семейный анамнез: мать – умерла в 76 лет - острый инфаркт миокарда, отец – умер в 72 года от рака кишечника. При осмотре: состояние средней степени тяжести. ИМТ – 17 кг/м<sup>2</sup>. Кожные покровы чистые, бледные. В легких дыхание везикулярное, хрипов нет. Тоны сердца ясные, ритмичные. ЧСС – 92 уд. в мин., АД – 160/80мм рт. ст. Язык обложен белесоватым налетом, влажный. Живот мягкий, при пальпации болезненный в илеоцекальной зоне, где пальпируется плотное опухолеобразное образование с ограниченной подвижностью. Печень и селезенка не увеличены. Дизурии нет. Симптом поколачивания по поясничной области отрицательный. При лабораторном обследовании мочи без отклонений от релевантных значений нормальных показателей. В общем анализе крови: СОЭ - 46 мм/час, Нв - 90 г/л. Рекомендовано проведение видеокколоноскопии (ВКС).

При ВКС получены изображения





**Заключение:** Экзофитная полуциркулярная опухоль слепой кишки с изъязвлением. Меланоз слепой кишки. Дивертикулез нисходящей кишки. Полип слепой кишки. Дивертикулы нисходящей кишки. Рак толстой кишки. Дивертикулез толстой кишки.

**Обоснуйте поставленное Вами эндоскопическое заключение**

**Эталоны ответов:** Заключение о наличии экзофитной полуциркулярной опухоли слепой кишки с изъязвлением установлено на основании типичных эндоскопических признаков:

- наличие выступающего полуциркулярного крупноузловатого образования с изъязвлением, прикрытым белым фибрином
- плотной консистенции образования при инструментальной пальпации и легкой фрагментарности ткани при биопсии
- отрицательного симптома «шатра» и ограниченной смещаемости при инструментальной пальпации

Заключение о наличии меланоза слепой кишки установлено на основании типичных эндоскопических признаков:

- темно-коричневая окраска с изменением рельефа слизистой оболочки слепой кишки.

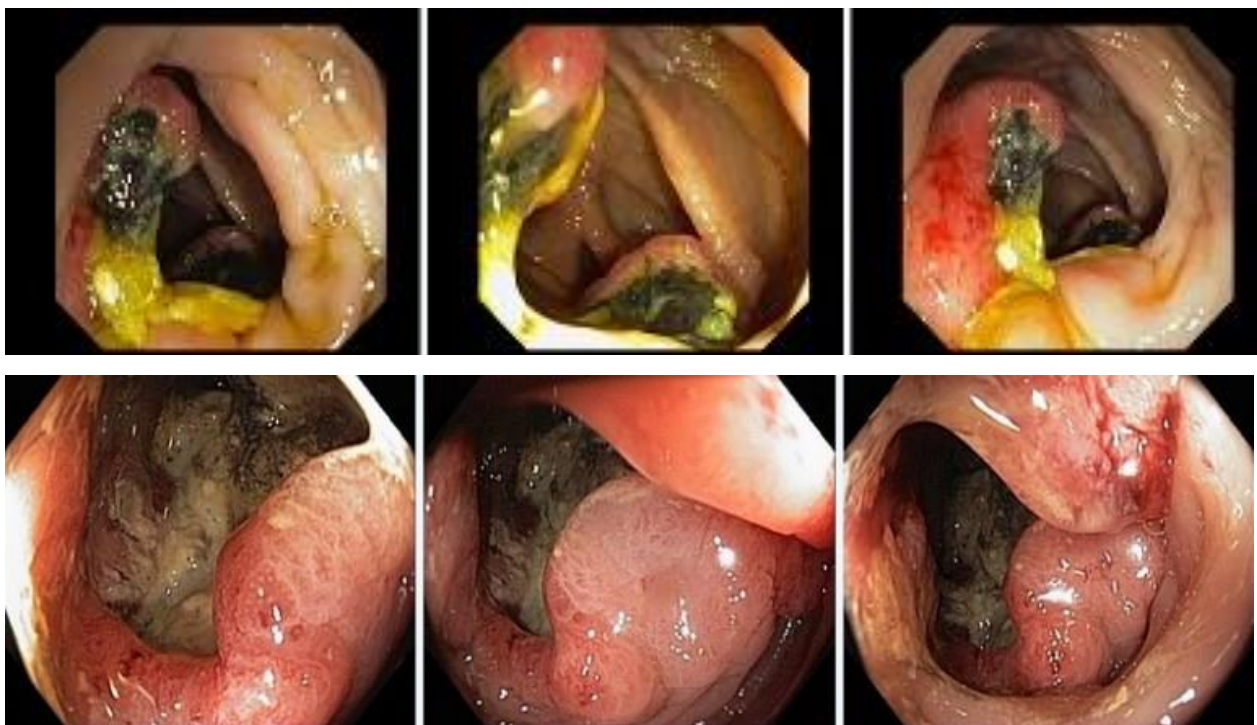
Заключение о наличии дивертикулеза нисходящей кишки получено на основании типичных эндоскопических признаков:

устья дивертикулов размерами от 0,4 до 0,8 см в Д без признаков воспалительных изменений слизистой оболочки окружающей устья.

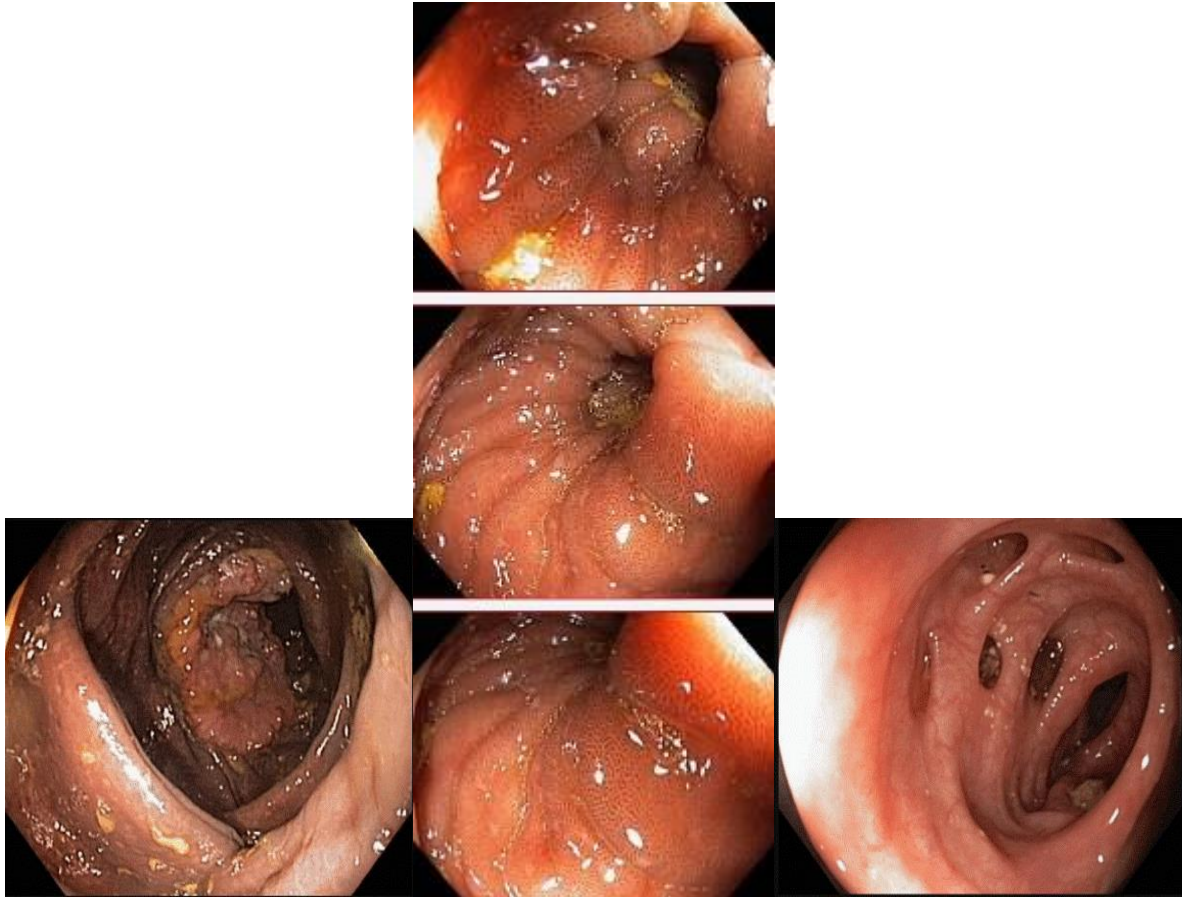
## Задача 14

Мужчина, 67 лет, обратился к врачу с жалобами на приступообразные боли в правом фланке живота без иррадиации, запорами чередующимися с диареей, общую слабость. Из анамнеза известно, что нарушение стула по типу запоров впервые возникли около 7 лет назад. Не обследовался, лечился самостоятельно, соблюдая диету и принимая слабительные средства на основе сенны и коры крушины. Ухудшение в течение последних 4-х недель с учащения приступов болей в правом фланке живота, сопровождающихся общими симптомами (слабость, снижение аппетита) и нарушением стула: чередование запоров с диареей. Учитывая выраженный болевой абдоминальный синдром обратился за консультацией к гастроэнтерологу. Семейный анамнез: мать – умерла в 76 лет - острый инфаркт миокарда, отец – умер в 72 года от рака кишечника. При осмотре: состояние средней степени тяжести. ИМТ – 17 кг/м<sup>2</sup>. Кожные покровы чистые, бледные. В легких дыхание везикулярное, хрипов нет. Тоны сердца ясные, ритмичные. ЧСС – 92 уд. в мин., АД – 160/80мм рт. ст. Язык обложен белесоватым налетом, влажный. Живот мягкий, при пальпации болезненный в илеоцекальной зоне, где пальпируется плотное опухолеобразное образование с ограниченной подвижностью. Печень и селезенка не увеличены. Дизурии нет. Симптом поколачивания по поясничной области отрицательный. При лабораторном обследовании мочи без отклонений от релевантных значений нормальных показателей. В общем анализе крови: СОЭ - 46 мм/час, Нв - 90 г/л. Рекомендовано проведение видеокколоноскопии (ВКС).

При ВКС получены изображения







**Заключение:** Экзофитная полуциркулярная опухоль слепой кишки с изъязвлением. Меланоз слепой кишки. Дивертикулез нисходящей кишки. Полип слепой кишки. Дивертикулы нисходящей кишки. Рак толстой кишки. Дивертикулез толстой кишки.  
**Составьте и обоснуйте план дополнительного обследования пациента**

**Эталоны ответов:** Пациенту рекомендовано проведение дообследования, включающего:

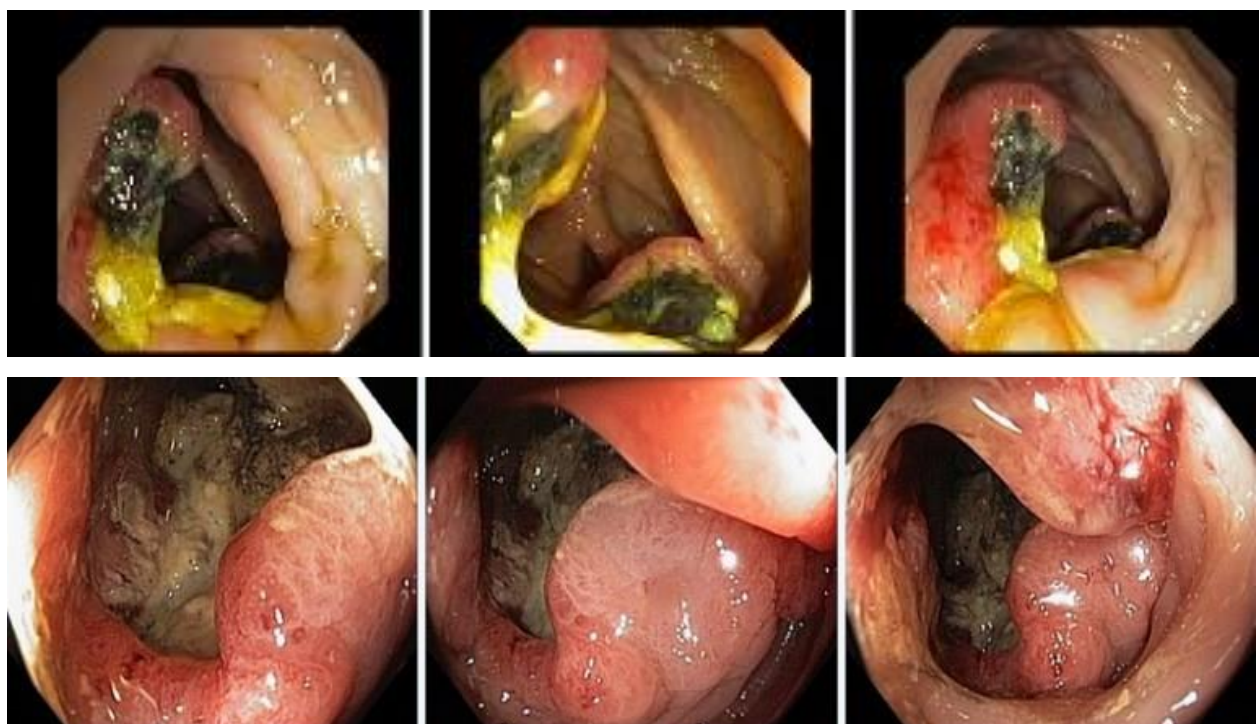- хромовидеоколоноскопию с витальными красителями (0,5% раствор метиленового синего) и прицельной биопсией из зон гиперфиксации витального красителя полисегментарную биопсию из полуциркулярного крупноузлового образования с изъязвлением слепой кишки и измененной слизистой оболочки слепой кишки

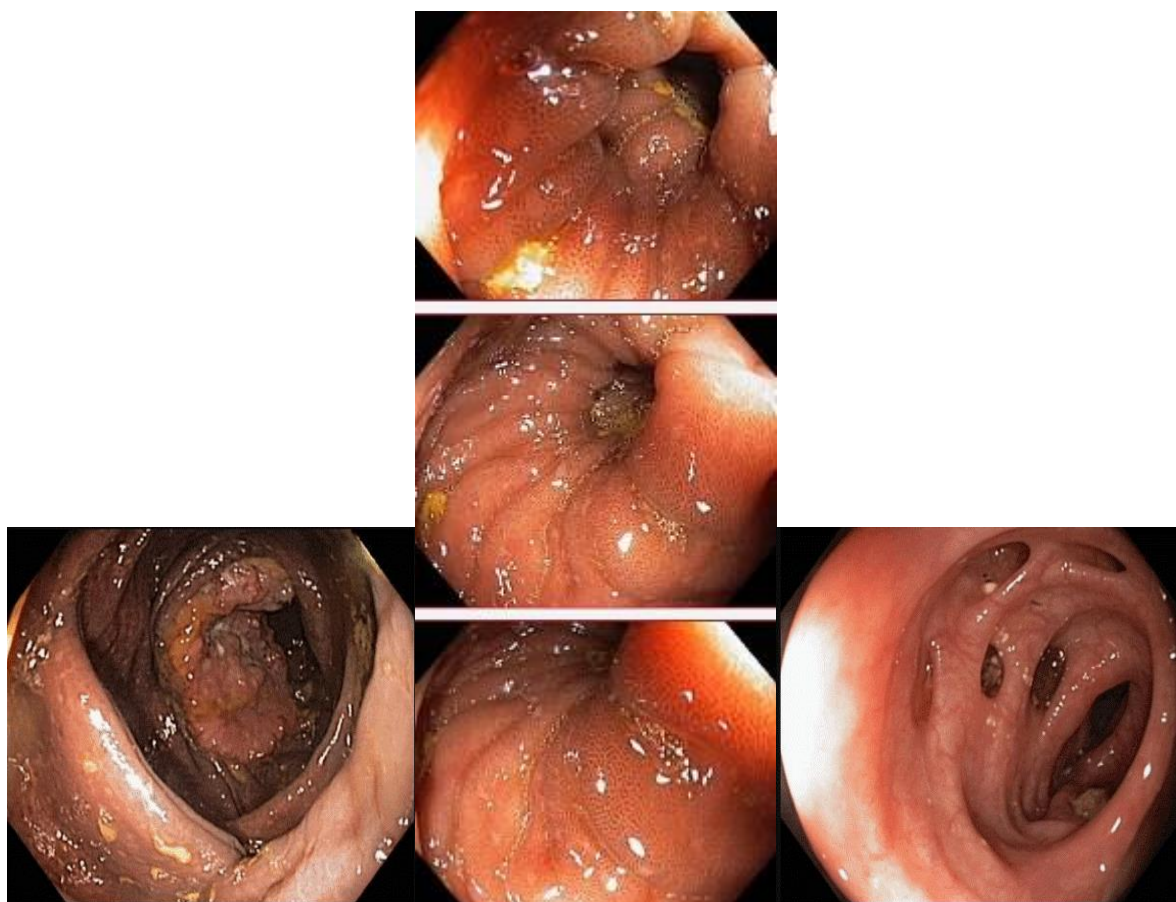
### Задача15

Мужчина, 67 лет, обратился к врачу с жалобами на приступообразные боли в правом фланке живота без иррадиации, запорами чередующимися с диареей, общую слабость. Из анамнеза известно, что нарушение стула по типу запоров впервые возникли около 7 лет назад. Не обследовался, лечился самостоятельно, соблюдая диету и принимая слабительные средства на основе сенны и коры крушины. Ухудшение в течение последних 4-х недель с учащения приступов болей в правом фланке живота, сопровождающихся общими симптомами (слабость, снижение аппетита) и нарушением стула: чередование запоров с диареей. Учитывая выраженный болевой абдоминальный синдром обратился за консультацией к гастроэнтерологу. Семейный анамнез: мать – умерла в 76 лет - острый инфаркт миокарда, отец – умер в 72 года от рака кишечника. При осмотре: состояние

средней степени тяжести. ИМТ – 17 кг/м<sup>2</sup>. Кожные покровы чистые, бледные. В легких дыхание везикулярное, хрипов нет. Тоны сердца ясные, ритмичные. ЧСС – 92 уд. в мин., АД – 160/80мм рт. ст. Язык обложен белесоватым налетом, влажный. Живот мягкий, при пальпации болезненный в илеоцекальной зоне, где пальпируется плотное опухолеобразное образование с ограниченной подвижностью. Печень и селезенка не увеличены. Дизурии нет. Симптом поколачивания по поясничной области отрицательный. При лабораторном обследовании мочи без отклонений от релевантных значений нормальных показателей. В общем анализе крови: СОЭ - 46 мм/час, Нв - 90 г/л. Рекомендовано проведение видеокколоноскопии (ВКС).

При ВКС получены изображения





**Заключение:** Экзофитная полуциркулярная опухоль слепой кишки с изъязвлением. Меланоз слепой кишки. Дивертикулез нисходящей кишки. Полип слепой кишки. Дивертикулы нисходящей кишки. Рак толстой кишки. Дивертикулез толстой кишки.

**Обоснуйте базовый лечебный препарат, длительность лечения, время и содержание повторного эндоскопического исследования**

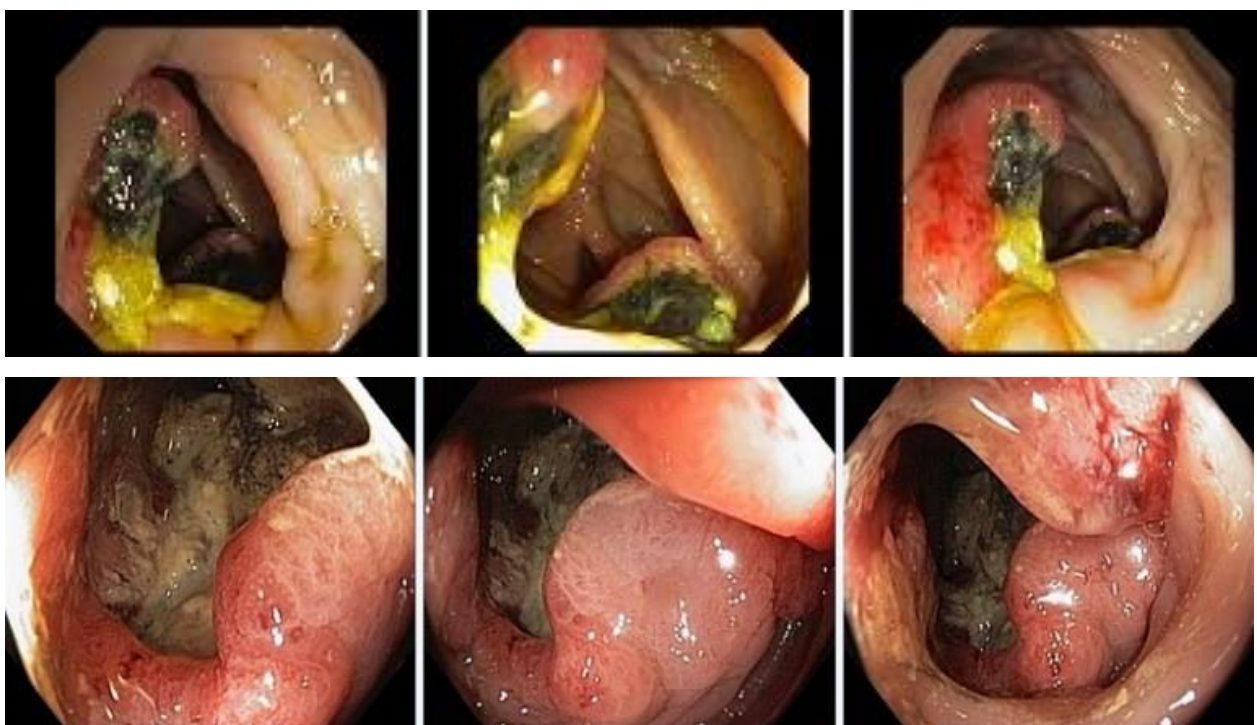**Эталоны ответов:** Стандарт лечения опухолевидных инфильтративно-изъязвленных образований слепой кишки зависит от результатов гистологической верификации злокачественного роста. Повторное эндоскопическое исследование толстой кишки с биопсией необходимо при отрицательных результатах первичного гистологического исследования.

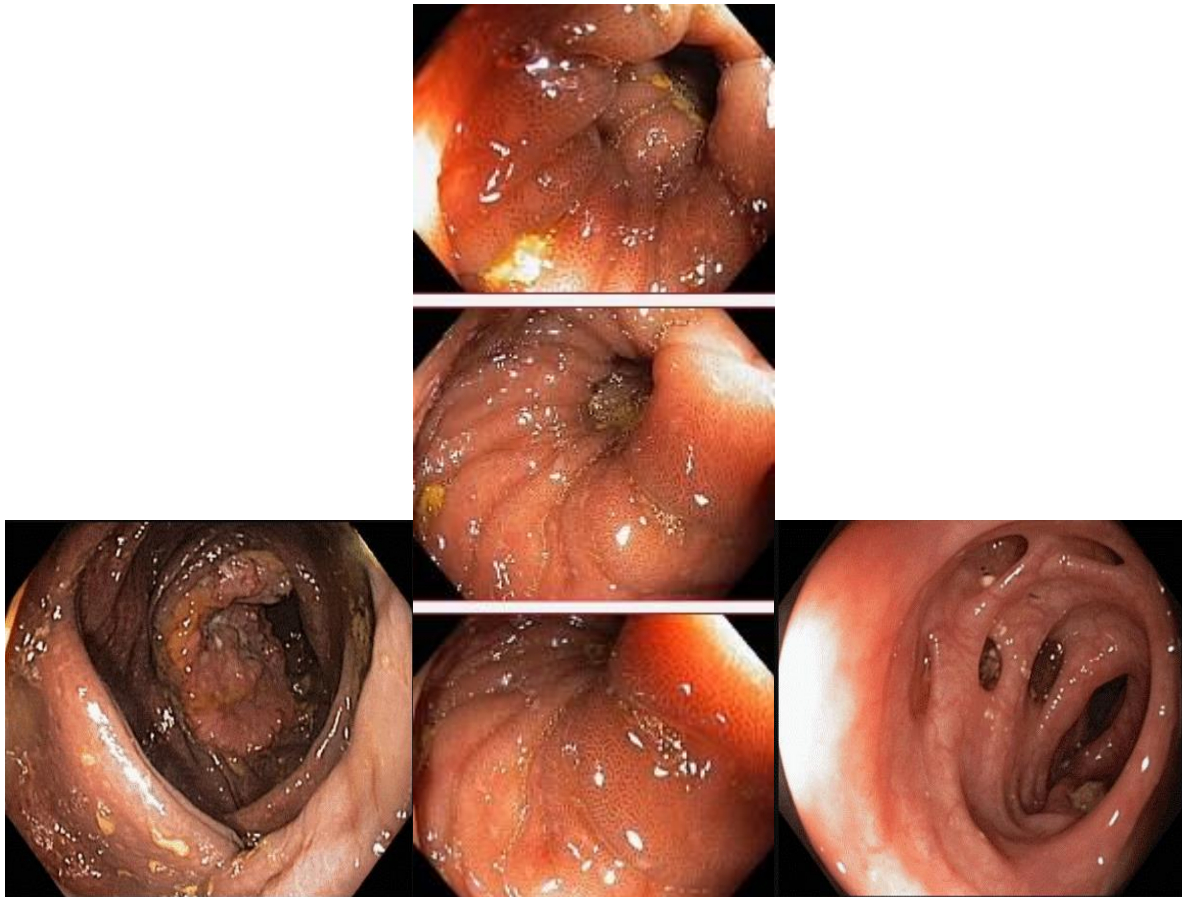
### **Задача 16**

Мужчина, 67 лет, обратился к врачу с жалобами на приступообразные боли в правом фланке живота без иррадиации, запорами чередующимися с диареей, общую слабость. Из анамнеза известно, что нарушение стула по типу запоров впервые возникли около 7 лет назад. Не обследовался, лечился самостоятельно, соблюдая диету и принимая слабительные средства на основе сенны и коры крушины. Ухудшение в течение последних 4-х недель с учащения приступов болей в правом фланке живота, сопровождающихся общими симптомами (слабость, снижение аппетита) и нарушением стула: чередование запоров с диареей. Учитывая выраженный болевой абдоминальный синдром обратился за

консультацией к гастроэнтерологу. Семейный анамнез: мать – умерла в 76 лет - острый инфаркт миокарда, отец – умер в 72 года от рака кишечника. При осмотре: состояние средней степени тяжести. ИМТ – 17 кг/м<sup>2</sup>. Кожные покровы чистые, бледные. В легких дыхание везикулярное, хрипов нет. Тоны сердца ясные, ритмичные. ЧСС – 92 уд. в мин., АД – 160/80мм рт. ст. Язык обложен белесоватым налетом, влажный. Живот мягкий, при пальпации болезненный в илеоцекальной зоне, где пальпируется плотное опухолеобразное образование с ограниченной подвижностью. Печень и селезенка не увеличены. Дизурии нет. Симптом поколачивания по поясничной области отрицательный. При лабораторном обследовании мочи без отклонений от релевантных значений нормальных показателей. В общем анализе крови: СОЭ - 46 мм/час, Нв - 90 г/л. Рекомендовано проведение видеоколоноскопии (ВКС).

При ВКС получены изображения





**Заключение:** Экзофитная полуциркулярная опухоль слепой кишки с изъязвлением. Меланоз слепой кишки. Дивертикулез нисходящей кишки. Полип слепой кишки. Дивертикулы нисходящей кишки. Рак толстой кишки. Дивертикулез толстой кишки.

Через 2 недели получены результаты гистологического исследования биоптатов из опухолевидного инфильтративно-изъязвленного образования слепой кишки и слизистой оболочки слепой кишки полиповидных образований желудка и 12 перстной кишки:- аденокарцинома в слизистой оболочки очаговая атрофия, скопления меланина

**Какова Ваша дальнейшая диагностическая тактика?**

**Обоснуйте Ваш выбор.**

**Эталоны ответов:** Эндоскопические и гистологические признаки укладываются в предварительное заключение о наличии опухолевидного инфильтративно-изъязвленного образования слепой кишки, меланоза слепой кишки.

Рекомендована консультация колопроктолога для решения вопроса тактики хирургического лечения.

### **Задания на дополнения**

Задание 1

Для оценки эндоскопической активности язвенного колита используется классификация \_\_\_\_\_

**Эталоны ответов:** Schroeder

Задание 2

При часто рецидивирующих свищах анального канала следует заподозрить \_\_\_\_\_

**Эталоны ответов:** болезнь Крона

Задание 3

Согласно классификации язвенного колита в зависимости от эндоскопической активности (k.w. schroeder, 1987 г.) норма или неактивное заболевание соответствует степени \_\_\_\_\_

**Эталоны ответов:** 0

Задание 4

Просвет кишки имеет овальную форму в \_\_\_\_\_

*Эталон ответа:* сигмовидной кишке

Задание 5

К эндоскопическому признаку, характерному для минимальной степени активности язвенного колита относится наличие \_\_\_\_\_

**Эталоны ответов:** точечных микроабсцессов

Задание 6

Продольно расположенные складки характерны для \_\_\_\_\_

*Эталон ответа:* прямой кишки

Задание 7

К факторам, повышающим риск развития рака толстой кишки у пациентов с язвенным колитом, относят \_\_\_\_\_

**Эталоны ответов:** длительность анамнеза

Задание 8

Осложнением щипцевой биопсии является \_\_\_\_\_

**Эталоны ответов:** кровотечение

Задание 9

Выделяют четыре основные группы показаний к проведению плановой колоноскопии

*Эталон ответа:* I группа — результаты лучевых методов исследования и ультразвуковых исследований толстой кишки. II группа — проведение колоноскопии для установления сопутствующей или вторичной патологии толстой кишки. III группа - жалобы и клинические признаки, характерные для поражения толстой кишки. IV группа - исследование пациентов, относящихся к группам риска.

## Задание 10

Показания к экстренной диагностической колоноскопии

*Эталон ответа:* 1. Клиническая картина частичной или полной обтурационной кишечной непроходимости. 2. Клиническая картина толстокишечного кровотечения. 3. Ишемический колит. 4. Инородные тела желудочно-кишечного тракта

## Вопросы для собеседования

- 1 Перечислите эндоскопические характеристики поражения при болезни Уиппла.  
**Эталон ответа:** резкое утолщение складок слизистой оболочки тонкой кишки
- 2 В настоящее время применяют следующие методы интестиноскопии  
**Эталон ответа:** 1) пероральную еюноскопию 2) пероральную интестиноскопию 3) перанальную илеоскопию
- 3 Перечислите показания к интестиноскопии?  
**Эталон ответа:** 1) установленные при рентгенологическом исследовании и подозреваемые поражения тонкой кишки; 2) кишечные кровотечения с неустановленным источником; 3) полипоз пищеварительного тракта; 4) болезнь Крона пищеварительного тракта независимо от локализации; 5) состояние после операции на кишечнике; 6) нарушения всасывания в кишечнике; спру, энтериты.
- 4 Перечислите наследственные заболевания толстой кишки  
**Эталон ответа:** ювенильный полипоз, синдром Пейтца-Егерса и синдром Гарднера
- 5 Что относят к диффузным полипозам, для которых характерно преобладание процессов пролиферации  
**Эталон ответа:** аденоматозный полипоз и милиарный полипоз
- 6 Где наиболее часто локализуются ворсинчатые полипы  
**Эталон ответа:** прямой кишке и сигмовидной кишке
- 7 Перечислите общие противопоказания к интестиноскопии:  
**Эталон ответа:** тяжелая сердечно-легочная недостаточность, дыхательная недостаточность, нарушения свертываемости крови, тяжелые формы диабета
- 8 Перечислите местные противопоказания к интестиноскопии.  
**Эталон ответа:** стенозы пищевода, • стенозы привратника, • стенозы толстой кишки, острые тяжелые формы неспецифического язвенного колита и болезни Крона
- 9 Перечислите абсолютные противопоказания к плановой диагностической колоноскопии  
**Эталон ответа:** 1. Острая фаза нарушения мозгового кровообращения. 2. Острая фаза инфаркта миокарда. 3. Тяжелые степени сердечно-сосудистой, легочной и смешанной недостаточности, которые наблюдаются при: ишемической болезни сердца (стадия декомпенсации); пороках сердца (стадия декомпенсации); массивных

- эмболиях легочной артерии. 4. Нарушения ритма сердечной деятельности: пароксизмальная брадиаритмия; мерцательная аритмия с мерцанием предсердий или пароксизмы мерцательной аритмии; групповые желудочковые экстрасистолы в виде бигемии или тригемии; тяжелые степени поперечной блокады сердца. 5. Тяжелые клинические формы (фульминантные) воспалительных заболеваний толстой кишки: неспецифический язвенный колит; болезнь Крона; ишемический колит; радиационный колит; дивертикулит. 6. Аневризма аорты или сердца. 7. Острые воспалительные инфильтраты брюшной полости (включая дивертикулит). 8. Подозрение на абсцесс брюшной полости.
- 10 Какой оптимальный метод эндоскопической остановки кровотечения из полипа?  
**Эталон ответа:** электроэксцизия полипа
- 11 Перечислите относительные противопоказания к плановой диагностической колоноскопии  
**Эталон ответа:** 1.Острые воспалительные заболевания аноректальной зоны (анальная трещина, геморрой в стадии обострения, тромбоз геморроидальных узлов, парапроктит). 2. Перитонит. 3.Ранний послеоперационный период (хирургическое вмешательство на органах брюшной полости и малого таза). 4. Беременность (второй — третий триместр). 5. Гепатоспленомегалия. 6. Напряженный асцит. 7. Гидроторакс, гидроперикард. 8. Тяжелые нарушения свертывающей системы крови. 9. Геморрагические васкулиты
- 12 По парижской классификации полиповидное образование на широком основании обозначается  
**Эталон ответа:** 0-Is
- 13 Перечислите ограничения к проведению плановой диагностической колоноскопии  
**Эталон ответа:** 1. Спаечная болезнь (спаечный процесс) 2.Синдром раздраженного кишечника, дивертикулярная болезнь с клиническими проявлениями. 3. Болезнь Гиршпрунга в стадии субкомпенсации и декомпенсации.
- 14 Перечислите показания к экстренной диагностической колоноскопии  
**Эталон ответа:** 1.Клиническая картина частичной или полной обтурационной кишечной непроходимости. 2. Клиническая картина толстокишечного кровотечения. 3. Ишемический колит. 4. Инородные тела желудочно-кишечного тракта.
- 15 Перечислите противопоказания к экстренной диагностической колоноскопии.  
**Эталон ответа:** В большинстве случаев носят относительный характер. К ним относятся: 1.Тяжелое состояние больного, обусловленное острой фазой нарушения мозгового кровообращения, острой фазой инфаркта миокарда, тяжелыми степенями сердечно-сосудистой и легочной недостаточности. 2. Геморрагический шок. 3. Клиническая картина перитонита. 4. Клинико-рентгенологическая картина тонкокишечной непроходимости.
- 16 Как делятся эндоскопы в зависимости от конструкции рабочей части  
**Эталон ответа:** • гибкие; • жесткие.
- 17 Какие выделяют эндоскопы в зависимости от возраста пациентов  
**Эталон ответа:**• взрослые эндоскопы; • детские эндоскопы
- 18 Перечислите как подразделяются эндоскопы в зависимости от системы передачи изображения  
**Эталон ответа:**• эндоскопы с волоконной оптикой; • эндоскопы с линзовой оптикой; • эндоскопы тубусные
- 19 Перечислите способы вывода диагностической информации  
**Эталон ответа:**• передача в аналоговом формате по фиброволокну к окуляру; • передача в цифровом формате
- 20 На какие классы поделены эндоскопы?



- Эталон ответа:**• с боковой оптикой – поле зрения лежит перпендикулярно оси введения аппарата; • с торцевой оптикой – наблюдение происходит параллельно введению аппарата.
- 21 Перечислите виды осветителей  
**Эталон ответа:**• галогенные; • металлогалогенные; • ксеноновые; • светодиодные (LED)
- 22 Что включает в себя стандартный способ подготовки толстой кишки к колоноскопии?  
**Эталон ответа:**• изменение характера питания (бесшлаковая диета); • антеградный лаваж кишечника
- 23 Перечислите что включает в себя бесшлаковая диета  
**Эталон ответа:**приём легкоусваиваемой, рафинированной пищи, не содержащей неперевариваемых пищевых волокон, в течение одного – четырех дней перед исследованием и приём прозрачных жидкостей накануне исследования.
- 24 Что такое антеградный лаваж кишечника  
**Эталон ответа:**метод общего промывания желудочнокишечного тракта, при котором используется большой объем водноэлектролитных растворов различного состава. В настоящее время лаваж осмотически сбалансированными растворами считается оптимальным и физиологичным, а также гарантирует высокое качество и относительную быстроту подготовки.
- 25 Перечислите побочные эффекты и возможные осложнения при подготовке к колоноскопии  
**Эталон ответа:**• повреждение слизистой оболочки кишки (препараты фосфата натрия повреждают слизистую оболочку кишечника, как на макро- так и на микроскопическом уровне); • развитие острой обтурационной толстокишечной непроходимости; • токсическая дилатация толстой кишки; • обострение хронических заболеваний печени, желчевыводящих путей и поджелудочной железы; • нарушение всасывания лекарственных препаратов; • образование взрывоопасных газов (маннитол - многоатомный спирт, под воздействием кишечной флоры распадается на водород и метан, что может привести к взрыву при электрокоагуляции во время колоноскопии).
- 26 Опишите качество подготовки по Бостонской шкале толстой кишки на 3 балла  
**Эталон ответа:**Слизистая каждого отдела толстой кишки хорошо видна на всем протяжении, отсутствуют даже незначительные остатки кишечного содержимого и непрозрачной/окрашенной жидкости.
- 27 Опишите качество подготовки по Бостонской шкале толстой кишки на 2 балла  
**Эталон ответа:**Небольшое количество окрашенного содержимого и остатков кишечного содержимого и/или непрозрачной жидкости, но слизистая каждого отдела кишки хорошо видна.
- 28 Опишите качество подготовки по Бостонской шкале толстой кишки на 1 балл  
**Эталон ответа:**Видна только часть слизистой оболочки отдела кишки, но другие части отдела кишки видны плохо из-за остаточного кишечного содержимого и/или непрозрачной жидкости.
- 29 Опишите качество подготовки по Бостонской шкале толстой кишки на 0 баллов  
**Эталон ответа:**Отдел кишки не подготовлен к исследованию. Осмотреть слизистую оболочку невозможно, так как её невозможно отмыть от кишечного содержимого.
- 30 Опишите специфическую технику проведения колоноскопа в прямой кишке  
**Эталон ответа:**Колоноскоп вводят в прямую кишку, вращают вправо и направляют вверх. После прохождения двух заслонок Хьюстона, подают небольшое количество воздуха.
- 31 Опишите специфическую технику проведения колоноскопа в ректосигмоидном отделе  
**Эталон ответа:**После аспирации воздуха из прямой кишки, появляется просвет ректосигмоидного отдела, обычно в левой части экрана. Далее согнутый дистальный конец вращают влево и слегка подтягивают кишку. При этом визуализируется просвет сигмовидной кишки. После еще одного поворота вправо, колоноскоп выпрямляют, и он

входит в сигмовидную кишку. При этом поступательные движения эндоскопом совсем незначительные.

- 32 Опишите специфическую технику проведения колоноскопа в сигмовидном отделе толстой кишки

**Эталон ответа:**Для прохождения изгибов сигмовидной кишки без формирования петли, на сколько это возможно, используется метод ротации эндоскопа вправо. Колоноскоп с согнутым дистальным концом вращают вправо подтягивают кишку, выпрямляют и продвигают вперед, часто используя удаление воздуха. Сигмовидная кишка должна быть собрана и фактически выпрямлена до того, как колоноскоп приблизится к сигмодесцендо переходу

- 33 Опишите вариант 1 схемы прохождения аппарата через сигмовидную кишку

**Эталон ответа:**Показания: относительно короткая сигмовидная кишка, легко собирается. Этот метод в основном подходит молодым и людям среднего возраста. Метод ввода аппарата: после введения колоноскопа в прямую кишку через анус, его направляют вверх. Колоноскоп поворачивают налево в ректосигмоидный отдел, и затем большей частью продвигают вперед с помощью метода собирания вращением вправо с частым отсасыванием воздуха для того, чтобы избежать чрезмерного раздутия сигмовидной кишки

- 34 Опишите вариант 2 схемы прохождения аппарата через сигмовидную кишку

**Эталон ответа:**Показания: Удлинение сигмовидной кишки при принятии формы петли. Метод ввода аппарата: Между ректосигмоидным отделом и сигмодесцендо переходом колоноскоп продвигают другим способом, отличным от схемы 1. Другими словами, схему 2 применяют в тех случаях, когда колоноскоп возможно принимает форму петли, когда после прохождения ректосигмоидного отдела, он не может собрать кишечник с помощью метода сокращения вращением вправо. Особенность заключается в том, что колоноскоп проводят до средней трети сигмовидной кишки, не применяя чрезмерное раздувание кишки; после этого немного растянутую сигмовидную кишку снова собирают и выпрямляют, с полным удалением воздуха из кишечника. Затем колоноскоп достигает сигмодесцендо перехода

- 35 Опишите вариант 3 схемы прохождения аппарата через сигмовидную кишку

**Эталон ответа:** Показания: Сигмовидная кишка с полной или частичной фиксацией, после оперативных вмешательств на брюшной полости или удлиненная сигмовидная кишка. Метод ввода аппарата: колоноскоп вводят как и в схеме 1. Тем не менее, когда угол кишечника настолько большой, что невозможно без труда выпрямить колоноскоп, движение осуществляют с помощью ротационного способа с частым отсасыванием в каждом изгибе кишечника. В особенности, очень сложно выпрямить аппарат в сигмовидной кишке со спайками, и с многими фиксированными неподвижными участками; поэтому, после того, как аппарат проходит каждый изгиб должно выполняться осторожное подтягивание эндоскопа только с отсасыванием воздуха. После того, как это действие повторяют многократно, колоноскоп входит в восходящую кишку. Во время ввода аппарата в сигмовидную кишку, главное продвигать колоноскоп с осью, неизменно сохранявшую положение свободного сопротивления. В кишечнике со спаечным процессом нельзя использовать метод альфа петли, возможен только метод по схеме 3. При обследовании пациент может находиться в положении лежа на спине или на правом боку, подтянув колени к груди (как необходимо)После того, как сигмовидная кишка будет собрана, длина введенной рабочей части эндоскопа должна составлять около 30 см.

- 36 Опишите специфическую технику проведения колоноскопа в Сигмодесцендо переходе

**Эталон ответа:** Длина колоноскопа составляет примерно 30 см, этого достаточно, чтобы достичь сигмодесцендо перехода. От того на сколько собрана кишка на этом этапе исследования, во многом зависит дальнейшее проведение эндоскопа. При схеме 1 (прямое введение) сигмодесцендо переход едва просматривается. Когда переход просматривается хорошо, то выпрямления сигмовидной кишки недостаточно поэтому,

введение аппарата нужно повторить, как и в схеме 2. Когда этого все еще недостаточно, выполняется схема 3. Таким образом, сигмовидную кишку следует собрать колоноскопом длиной 30-40 см. Удлиненная сигмовидная кишка иногда встречается у худых молодых женщин с длинным туловищем. В таких случаях, огибая каждую складку, следует повторять основные действия до тех пор, пока не будет достигнута восходящая кишка

- 37 Опишите специфическую технику проведения колоноскопа в Селезеночный изгибе  
**Эталон ответа:** Селезеночный изгиб достигается на метке колоноскопа 35-40 см от аноректальной линии, если более 40 см, то у пациента, вероятно, долихосигма. В таких случаях необходимо повторять выпрямление сигмовидной кишки. Когда колоноскоп вращают влево (против часовой стрелки) и сгибают вверх, можно увидеть поперечную ободочную кишку. Когда кончик (оптическая система) колоноскопа находится в селезеночном изгибе, нужно правильно собирать сигмовидную кишку. Вводя колоноскоп в поперечно-ободочную кишку, его дистальный конец сгибают вниз и подтягивают с помощью медленного поворота влево, собирая кишечник для того, чтобы аппарат не двигался в обратном направлении.

- 38 Опишите специфическую технику проведения колоноскопа в поперечно - ободочной кишке

**Эталон ответа:** Эндоскоп продвигают в печеночный изгиб. При вращении аппарата влево поперечно-ободочную кишку собирают, убирая воздух. Если кишка слишком узкая для того, чтобы колоноскоп обогнул складки, пациент должен принять положение лежа на спине. Колоноскоп нужно ввести так, чтобы селезеночный изгиб остался в тупом углу. После прохождения самой нижней части поперечно-ободочной кишки, колоноскоп достигает печеночный изгиб самопроизвольно, как только изгиб натягивают при аспирации. Во время этой процедуры очень важно сохранить точную ось колоноскопа. Если кончик колоноскопа не продвигается при натяжении, ассистент может помочь предотвратить растягивание кишки с помощью сдавливания пупочной области

- 39 Опишите специфическую технику проведения колоноскопа в печеночный изгибе толстой кишки

**Эталон ответа:** Когда просматривается второе синеватое пятно, значит, колоноскоп находится в печеночном изгибе. Это синеватое пятно можно наблюдать почти во всех положениях. После того, как поперечно-ободочная кишка выпрямлена, колоноскоп поворачивают влево (против часовой стрелки) в печеночный изгиб, сгибают вверх и вводят в восходящую кишку. Длины колоноскопа примерно 60 см достаточно для достижения печеночного изгиба.

- 40 Опишите специфическую технику проведения колоноскопа в слепой кишке

**Эталон ответа:** Устье червеобразного отростка серповидной формы можно наблюдать в точке схождения *teniae coli*. Вся кишка, собранная на аппарате должна иметь длину около 70 см

- 41 Опишите специфическую технику проведения колоноскопа в илеоцекальный клапан и проведение эндоскопа в терминальные отделы тонкой кишки

**Эталон ответа:** Для осмотра терминального отдела подвздошной кишки применяют два способа проведения аппарата через илеоцекальный клапан: прямой и ретроградный. Наиболее часто в практике используется прямой способ, при котором дистальный конец эндоскопа вводится в купол слепой кишки, затем изгибается винтами и устанавливается так, чтобы в поле зрения была большая часть илеоцекального клапана, после чего поступательно ротационным движением с поворотом тела эндоскопа по часовой стрелке аппарат продвигается в тонкую кишку. Ретроградный способ проведения колоноскопа в тонкую кишку технически сложнее. Для его выполнения эндоскоп опускается в купол слепой кишки, при поступательном движении вперед резко изгибается, повторяя его конфигурацию, и в таком виде

- достигает нижней губы илиоцекального клапана, затем, отгибая ее, вводится в тонкую кишку
- 42 Опишите специфическую технику выведение колоноскопа  
**Эталон ответа:** Извлечение колоноскопа сопровождается тщательной сегментарной ревизией толстой кишки с последующей поэтапной эвакуацией воздуха. Для предотвращения соскальзывания петель с эндоскопа или его выпадения из просвета кишки при выведении аппарат слегка ротируется, а гибкая его часть фиксируется у ануса рукой эндоскописта. В настоящее время этап выведения колоноскопа из купола слепой кишки до ануса, исключая время, затраченное на выполнение биопсии и полипэктомии, должен составлять в среднем не менее 10 – 15 мин. Время этого этапа расценивается, как показатель качества проведенной колоноскопии и напрямую связано с показателем выявления образований толстой кишки
- 43 Дайте определение Язвенному колиту(ЯК)  
**Эталон ответа:** хроническое заболевание, приводящее к протяженному воспалению слизистой оболочки толстой кишки без гранулем при биопсии, поражающее прямую кишку и, в различной степени, толстую кишку, характеризующуюся ремитирующим течением с периодами обострений.
- 44 Причислите основные особенности воспаления в кишечнике при язвенном колите  
**Эталон ответа:**• непрерывность и однообразие; • характер воспаления: нейтрофильные и лимфоцитарные инфильтраты, плазматические клетки; • глубина поражения: слизистый и подслизистый слой; • характер поражения: гиперемия, смазанность сосудистого рисунка, разрыхленность, многочисленные эрозии и язвы; • контактная кровоточивость слизистой; • характерно образование абсцессов в криптах: • образование псевдополипов; • развивается фиброз подслизистого слоя с укорочением кишки
- 45 Дайте определение болезни Крона  
**Эталон ответа:**мультисистемное заболевание со специфической клинической картиной, характеризующееся фокальным, асимметричным, трансмуральным гранулематозным воспалением, которое поражает, прежде всего, желудочно-кишечный тракт (ЖКТ), но может проявляться также системными и внекишечными осложнениями
- 46 Перечислите эндоскопические характеристики поражения при болезни Уиппла.  
**Эталон ответа:** резкое утолщение складок слизистой оболочки тонкой кишки
- 47 Что относят к диффузным полипозам, для которых характерно преобладание процессов пролиферации  
**Эталон ответа:** аденоматозный полипоз и милиарный полипоз
- 48 Где наиболее часто локализуются ворсинчатые полипы  
**Эталон ответа:** прямой кишке и сигмовидной кишке
- 49 Какой оптимальный метод эндоскопической остановки кровотечения из полипа?  
**Эталон ответа:** электроэксцизия полипа

#### **КРИТЕРИИ оценивания компетенций и шкалы оценки**

<b>Оценка «неудовлетворительно» (не зачтено) или отсутствие сформированности компетенции</b>	<b>Оценка «удовлетворительно» (зачтено) или удовлетворительный (пороговый) уровень освоения компетенции</b>	<b>Оценка «хорошо» (зачтено) или достаточный уровень освоения компетенции</b>	<b>Оценка «отлично» (зачтено) или высокий уровень освоения компетенции</b>
Неспособность обучающегося самостоятельно продемонстрировать знания при решении заданий, отсутствие самостоятельности в применении умений. Отсутствие подтверждения наличия сформированности компетенции свидетельствует об отрицательных результатах освоения учебной дисциплины	Обучающийся демонстрирует самостоятельность в применении знаний, умений и навыков к решению учебных заданий в полном соответствии с образцом, данным преподавателем, по заданиям, решение которых было показано преподавателем, следует считать, что компетенция сформирована на удовлетворительном уровне.	Обучающийся демонстрирует самостоятельное применение знаний, умений и навыков при решении заданий, аналогичных образцам, что подтверждает наличие сформированной компетенции на более высоком уровне. Наличие такой компетенции на достаточном уровне свидетельствует об устойчиво закрепленном практическом навыке	Обучающийся демонстрирует способность к полной самостоятельности в выборе способа решения нестандартных заданий в рамках дисциплины с использованием знаний, умений и навыков, полученных как в ходе освоения данной дисциплины, так и смежных дисциплин, следует считать компетенцию сформированной на высоком уровне.

***Критерии оценивания тестового контроля:***

процент правильных ответов	Отметки
91-100	отлично
81-90	хорошо
70-80	удовлетворительно
Менее 70	неудовлетворительно

При оценивании заданий с выбором нескольких правильных ответов допускается одна ошибка.

***Критерии оценивания собеседования:***

<b>Отметка</b>	<b>Дескрипторы</b>		
	<b>прочность знаний</b>	<b>умение объяснять (представлять) сущность явлений, процессов, делать выводы</b>	<b>логичность и последовательность ответа</b>
отлично	прочность знаний, знание основных процессов изучаемой предметной области, ответ отличается глубиной и полнотой	высокое умение объяснять сущность, явлений, процессов, событий, делать выводы и обобщения, давать	высокая логичность и последовательность ответа

	раскрытия темы; владением терминологическим аппаратом; логичностью и последовательностью ответа	аргументированные ответы, приводить примеры	
хорошо	прочные знания основных процессов изучаемой предметной области, отличается глубиной и полнотой раскрытия темы; владение терминологическим аппаратом; свободное владение монологической речью, однако допускается одна - две неточности в ответе	умение объяснять сущность, явлений, процессов, событий, делать выводы и обобщения, давать аргументированные ответы, приводить примеры; однако допускается одна - две неточности в ответе	логичность и последовательность ответа
удовлетворительно	удовлетворительные знания процессов изучаемой предметной области, ответ, отличающийся недостаточной глубиной и полнотой раскрытия темы; знанием основных вопросов теории. Допускается несколько ошибок в содержании ответа	удовлетворительное умение давать аргументированные ответы и приводить примеры; удовлетворительно сформированные навыки анализа явлений, процессов. Допускается несколько ошибок в содержании ответа	удовлетворительная логичность и последовательность ответа
неудовлетворительно	слабое знание изучаемой предметной области, неглубокое раскрытие темы; слабое знание основных вопросов теории, слабые навыки анализа явлений, процессов. Допускаются серьезные ошибки в содержании ответа	неумение давать аргументированные ответы	отсутствие логичности и последовательности ответа

**Критерии оценивания ситуационных задач:**

Отметка	Дескрипторы			
	понимание проблемы	анализ ситуации	навыки решения ситуации	профессиональное мышление
отлично	полное понимание проблемы. Все требования,	высокая способность анализировать ситуацию,	высокая способность выбрать метод решения	высокий уровень профессионального мышления

	предъявляемые к заданию, выполнены	делать выводы	проблемы, уверенные навыки решения ситуации	
хорошо	полное понимание проблемы. Все требования, предъявляемые к заданию, выполнены	способность анализировать ситуацию, делать выводы	способность выбрать метод решения проблемы уверенные навыки решения ситуации	достаточный уровень профессионального мышления. Допускается одна-две неточности в ответе
удовлетворительно	частичное понимание проблемы. Большинство требований, предъявляемых к заданию, выполнены	удовлетворительная способность анализировать ситуацию, делать выводы	удовлетворительные навыки решения ситуации, сложности с выбором метода решения задачи	достаточный уровень профессионального мышления. Допускается более двух неточностей в ответе либо ошибка в последовательности решения
неудовлетворительно	непонимание проблемы. Многие требования, предъявляемые к заданию, не выполнены. Нет ответа. Не было попытки решить задачу	низкая способность анализировать ситуацию	недостаточные навыки решения ситуации	отсутствует