

**ФЕДЕРАЛЬНОЕ ГОСУДАРСТВЕННОЕ БЮДЖЕТНОЕ ОБРАЗОВАТЕЛЬНОЕ
УЧРЕЖДЕНИЕ ВЫСШЕГО ОБРАЗОВАНИЯ
«РОСТОВСКИЙ ГОСУДАРСТВЕННЫЙ МЕДИЦИНСКИЙ УНИВЕРСИТЕТ»
МИНИСТЕРСТВА ЗДРАВООХРАНЕНИЯ РОССИЙСКОЙ ФЕДЕРАЦИИ**

**ФАКУЛЬТЕТ ПОВЫШЕНИЯ КВАЛИФИКАЦИИ
И ПРОФЕССИОНАЛЬНОЙ ПЕРЕПОДГОТОВКИ СПЕЦИАЛИСТОВ**

Оценочные материалы

по дисциплине **ЭНДОСКОПИЯ**

(приложение к рабочей программе дисциплины)

Специальность 31.08.14 Детская онкология

**1. Перечень компетенций, формируемых дисциплиной (полностью или частично)*
профессиональных (ПК)**

Код и наименование профессиональной компетенции	Индикатор(ы) достижения профессиональной компетенции
УК-1. готовностью к абстрактному мышлению, анализу, синтезу	Самостоятельно интерпретировать и анализировать результаты эндоскопических исследований, у пациента с заболеванием и (или) состоянием пищеварительной системы.
ПК-1 Готовность к осуществлению комплекса мероприятий, направленных на сохранение и укрепление здоровья и включающих в себя формирование здорового образа жизни, предупреждение возникновения и (или) распространения заболеваний, их раннюю диагностику, выявление причин и условий их возникновения и развития, а также направленных на устранение вредного влияния на здоровье человека факторов среды его обитания	Способен к осуществлению комплекса мероприятий, направленных на сохранение и укрепление здоровья и включающих в себя формирование здорового образа жизни, предупреждение возникновения и (или) распространения заболеваний, их раннюю диагностику, выявление причин и условий их возникновения и развития, а также направленных на устранение вредного влияния на здоровье человека факторов среды его обитания
ПК-5 готовность к определению у пациентов патологических состояний, симптомов, синдромов заболеваний, нозологических форм в соответствии с Международной статистической классификацией болезней и проблем, связанных со здоровьем	Способен к определению у пациентов патологических состояний, симптомов, синдромов заболеваний, нозологических форм в соответствии с Международной статистической классификацией болезней и проблем, связанных со здоровьем в части заболеваний желудочно -кишечного тракта и бронхолегочной системы

2. Виды оценочных материалов в соответствии с формируемыми компетенциями

Наименование компетенции	Виды оценочных материалов	количество заданий на 1 компетенцию
УК-1	Задания закрытого типа	25 с эталонами ответов
	Задания открытого типа:	75 с эталонами ответов
	Ситуационные задачи	53
	Задания на дополнения	10
ПК- 1	Задания на собеседования	12
	Задания закрытого типа	25 с эталонами ответов

	Задания открытого типа: Ситуационные задачи Задания на дополнения Вопросы для собеседования	75 с эталонами ответов 36 10 29
ПК- 5	Задания закрытого типа	25 с эталонами ответов
	Задания открытого типа: Ситуационные задачи	75 с эталонами ответов 75

УК-1

Задания закрытого типа (тесты с одним вариантом правильного ответа)

1	<p>Эндоскопическим ориентиром для проведения эндоскопа из полости рта в полость глотки служит:</p> <ol style="list-style-type: none"> 1) глоточная миндалина 2) задняя стенка глотки 3) небные дужки 4) корень языка 5) язычок мягкого неба <p>Эталон ответа: 5</p>
2	<p>Наиболее отчетливо желудочные поля видны:</p> <ol style="list-style-type: none"> 1) в своде желудка 2) на большой кривизне тела желудка 3) на задней стенке тела желудка 4) в области угла желудка 5) в антральном отделе <p>Эталон ответа: 3</p>
3	<p>Просвет кишки имеет форму равностороннего треугольника в:</p> <ol style="list-style-type: none"> 1) слепой кишке 2) восходящей кишке 3) поперечно-ободочной кишке 4) нисходящей кишке 5) сигмовидной кишке

	<p>Эталон ответа: а3</p>
4	<p>Продольно расположенные складки характерны для:</p> <ol style="list-style-type: none"> 1) слепой кишки 2) восходящей кишки 3) поперечно-ободочной кишки 4) нисходящей кишки 5) прямой кишки <p>Эталон ответа: 5</p>
5	<p>Место отхождения устья левого верхнедолевого бронха расположено:</p> <ol style="list-style-type: none"> 1) на задней верхней полуокружности главного бронха 2) на задней нижней полуокружности главного бронха 3) на передней верхней полуокружности главного бронха 4) от передней нижней полуокружности главного бронха 5) от боковой полуокружности главного бронха <p>Эталон ответа: 3</p>
6	<p>Сколько физиологических сужений выделяют в пищеводе:</p> <ol style="list-style-type: none"> 1) два 2) три 3) четыре 4) пять 5) не имеется <p>Эталон ответа: 3</p>
7	<p>При язвенной болезни желудка чаще возникают кровотечения:</p> <ol style="list-style-type: none"> 1) из левой желудочной артерии 2) из правой желудочной артерии 3) из желудочно-сальниковой правой артерии

	<p>4) из желудочно-двенадцатиперстной артерии</p> <p>5) из желудочно-сальниковой левой артерии</p> <p>Эталон ответа: 2</p>
8	<p>Относительными противопоказаниями к плановой ЭГДС являются:</p> <p>1) психические заболевания</p> <p>2) кардиоспазм 3 стадии</p> <p>3) воспалительные заболевания миндалин, глотки, органов дыхания</p> <p>4) варикозное расширение вен пищевода 4 степени</p> <p>5) стенокардия напряжения</p> <p>Эталон ответа: 3</p>
9	<p>Показаниями к проведению эндоскопической ретроградно панкреатохолангиографии (ЭРПХГ) являются:</p> <p>1) калькулезный холецистит</p> <p>2) подозрение на заболевания протоковой системы поджелудочной железы и желчных путей</p> <p>3) дифференциальный диагноз между инфекционной и механической желтухой</p> <p>4) эхинококкоз печени</p> <p>5) подозрение на кисту поджелудочной железы</p> <p>Эталон ответа: 2</p>
10	<p>Противопоказаниями к проведению ЭРПХГ в плановом порядке являются:</p> <p>1) повышенная чувствительность к йодсодержащим препаратам</p> <p>2) острый панкреатит и обострение хронического панкреатита</p> <p>3) механическая желтуха</p> <p>4) острый холецистит</p> <p>5) опухоли печени</p> <p>Эталон ответа: 2</p>
11	<p>Профилактикой развития острого панкреатита после ЭРПХГ служат:</p> <p>1) введение охлажденного контрастного вещества</p>

	<p>2) получение паренхимограммы</p> <p>3)глубокое введение катетера в Вирсунгов проток</p> <p>4)назначение при необходимости антибиотиков, спазмолитиков и антиферментов</p> <p>5)промывание протоковой системы в конце исследования хлоргексидином</p> <p>Эталон ответа: 4</p>
12	<p>Ограничением к выполнению колоноскопии является:</p> <p>1)анемия</p> <p>2)рак яичника</p> <p>3)метастатическое поражение печени</p> <p>4)полипы желудка</p> <p>5)спаечная болезнь органов брюшной полости</p> <p>Эталон ответа: 5</p>
13	<p>Показаниями к бронхофиброскопии являются:</p> <p>1)профузное легочное кровотечение</p> <p>2)статус астматикус</p> <p>3)рак легкого</p> <p>4)инородное тело легкого</p> <p>5)инородное тело легкого</p> <p>Эталон ответа: 3</p>
14	<p>Технически наиболее трудным для проведения колоноскопа является</p> <p>1)ректо-сигмовидный отдел</p> <p>2)сигмовидная кишка</p> <p>3)селезеночный узел</p> <p>4)печеночный узел</p> <p>5)нисходящая кишка</p> <p>Эталон ответа: 2</p>

15	<p>К причинам, по которым колоноскоп не удается провести в купол слепой кишки, относятся</p> <ol style="list-style-type: none"> 1)провисание поперечной ободочной кишки в малый таз 2)наличие дополнительных петель сигмовидной кишки 3)плохая подготовка толстой кишки к исследованию 4)стенозирование просвета толстой кишки 5)правильно 3) и 4) <p>Эталон ответа: 5</p>
16	<p>Эндоскопическую папиллосфинктеротомию в нашей стране впервые произвел</p> <ol style="list-style-type: none"> 1)В.В.Виноградов и др. в 1975 г 2)Д.Ф.Благовидов и др. в 1976 г 3)Ю.М.Панцырев и др. в 1977 г 4)А.С.Балалыкин и др. в 1979 г 5)В.С.Савельев и др. в 1980 г <p>Эталон ответа: 2</p>
17	<p>Различают все перечисленные морфологические виды полипов желудка, кроме</p> <ol style="list-style-type: none"> 1)гиперпластических полипов 2)аденоматозных полипов 3)ювенильных полипов 4)гемартом 5)эндометриоидных полипов <p>Эталон ответа: 5</p>
18	<p>Больных, находящихся на искусственной вентиляции легких, следует санировать</p> <ol style="list-style-type: none"> 1)ежедневно 2)через день 3)через 2 дня 4)через 3 дня

	<p>5)через 6 дней</p> <p>Эталон ответа: 1</p>
19	<p>Кровь,излившаяся в просвет толстой кишки при выполнении эндоскопической полипэктомии, вызывает</p> <p>1)усиление перистальтики толстой кишки</p> <p>2)ослабление перистальтики толстой кишки</p> <p>3)не влияет на перистальтику толстой кишки</p> <p>4)повышение тонуса толстой кишки</p> <p>5)снижение тонуса толстой кишки</p> <p>Эталон ответа: 1</p>
20	<p>При наличии рака толстой кишки и полипов, находящихся вне зоны резекции, полипэктомия производится</p> <p>1)до хирургического вмешательства</p> <p>2)во время хирургического вмешательства</p> <p>3)после хирургического вмешательства в течение первого месяца</p> <p>4)после хирургических вмешательств через 6 месяцев</p> <p>5)после хирургических вмешательств через 1 год</p> <p>Эталон ответа: 1</p>
21	<p>Полип любой консистенции и размеров можно извлечь</p> <p>1)корзинкой Дормиа</p> <p>2)грейфером</p> <p>3)биопсийными щипцами</p> <p>4)вакуумэкстракцией</p> <p>5)петлевым электродом</p> <p>Эталон ответа: 5</p>
22	<p>Перед колоноскопической полипэктомией необходимо выполнить</p> <p>1)диагностическую колоноскопию</p>

	<p>2)УЗИ органов брюшной полости</p> <p>3)ирригоскопию</p> <p>4)пассаж бария по кишечнику</p> <p>5)компьютерную томографию</p> <p>Эталон ответа: 1</p>
23	<p>В момент электроэксцизии полипа на ножке его головка касается слизистой оболочки желудка. Укажите возможные осложнения</p> <p>1)ожог слизистой оболочки в месте контакта</p> <p>2)ослабление коагуляционного действия тока</p> <p>3)кровотечение</p> <p>4)перфорация</p> <p>5)усиление коагуляционного действия тока</p> <p>Эталон ответа: 1</p>
24	<p>Основной целью создания новокаин-адреналиновой подушки под основанием полипа перед его удалением является</p> <p>1)нестезия</p> <p>2)профилактика перфорации желудка</p> <p>3)ускорение заживления дефекта слизистой оболочки желудка</p> <p>4)уменьшение вероятности кровотечения после удаления полипа</p> <p>5)профилактика ожога окружающей слизистой оболочки</p> <p>Эталон ответа: 4</p>
25	<p>Из проглоченных волос образуются:</p> <p>1)фитобезоары</p> <p>2)трихобезоары</p> <p>3)себобезоары</p> <p>4)шеллакобезоары</p>

5)пиксобезоары

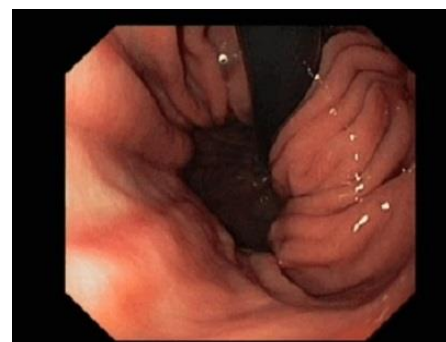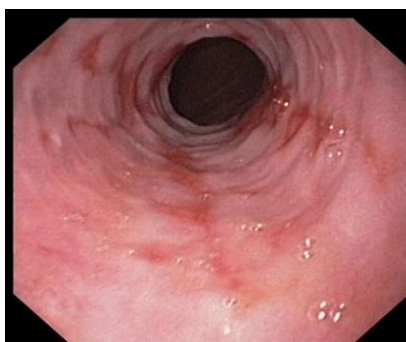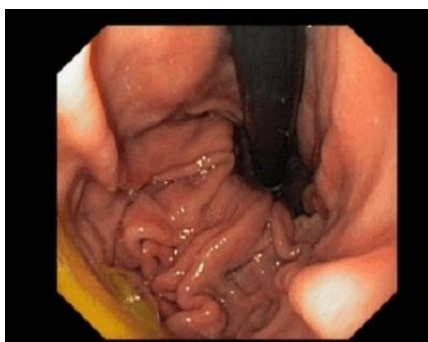Эталон ответа: 2

Задания открытого типа:

Ситуационные задачи

Задача 1

Мужчина, 32 лет, обратился к врачу с жалобами на эпизоды отрыжки воздухом, жжение за грудиной в сочетании с тяжестью и ощущением «кома» за грудиной. Появление симптомов связывает с быстрой едой, во время перекусов, а также приемом острых продуктов и приправ, контрастных по температуре блюд и газированных напитков. Из анамнеза известно, что эпизоды вышеуказанной симптоматики впервые возникли около 4-х лет назад. Не обследовался и не лечился. В течение последних 2-х недель отмечает учащение симптоматики. Обратился за консультацией к участковому терапевту. Семейный анамнез: мать – 68 лет, страдает желчекаменной болезнью; отец – умер в 56 лет, ОНМК. При осмотре: состояние относительно удовлетворительное. ИМТ – 32 кг/м². Кожные покровы чистые, обычной окраски. В легких дыхание везикулярное, хрипов нет. Тоны сердца ясные, ритмичные. ЧСС – 70 уд. в мин., АД – 125/70 мм рт. ст. Язык обложен белесовато-желтоватым налетом, влажный. Живот мягкий, при пальпации безболезненный во всех отделах. Печень и селезенка не увеличены. Дизурии нет. Симптом поколачивания по поясничной области отрицательный. При лабораторном обследовании крови и мочи без отклонений от релевантных значений нормальных показателей. Рекомендовано проведение видеоэзофагогастродуоденоскопии (ЭГДС). При ЭГДС получены изображения



Дайте правильное описание выявленных изменений с использованием принятой эндоскопической терминологии и сформулируйте наиболее вероятное эндоскопическое заключение.

Эталон ответа: Хиатальная кардиофундальная грыжа. Эрозивный эзофагит, градации В. Дуоденогастральный рефлюкс. Параэзофагеальная грыжа. Катаральный эзофагит I степени. Состояние после фундопликации по Ниссену. Пищевод Барретта. Эрозивный эзофагит I степени.

Задача 2

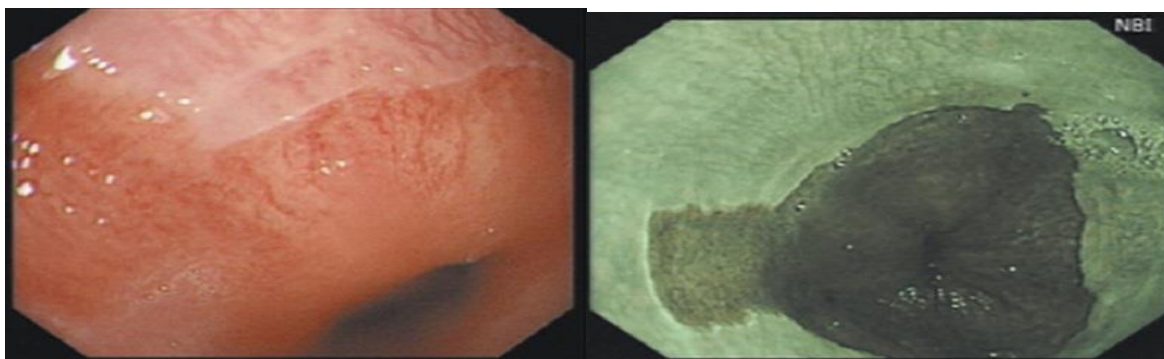
Пациенту В, 45 лет выполнена ЭГДС. Заключение: Хиатальная кардиофундальная грыжа. Эрозивный эзофагит, градации В. Дуоденогастральный рефлюкс. Параэзофагеальная грыжа. Катаральный эзофагит I степени. Состояние после фундопликации по Ниссену. Пищевод Барретта. Эрозивный эзофагит I степени.

Составьте и обоснуйте план дополнительного обследования пациента.

Эталон ответа: Пациенту рекомендовано: хромоэзофагоскопии с витальными красителями (4% раствор Люголя), проведение рентгеноскопии пищевода, желудка и 12 перстной кишки с нагрузочными тестами и осмотром в положении Тредленбурга, суточного мониторирования Рн для определения частоты и продолжительности рефлюкса в пищевод, импедансометрии пищевода для определения характера рефлюктата.

Задача 3

Пациент В, 45 лет выполнена ЭГДС. Заключение: Хиатальная кардиофундальная грыжа. Эрозивный эзофагит, градации В. Дуоденогастральный рефлюкс. Параэзофагеальная грыжа. Катаральный эзофагит I степени. Состояние после фундопликации по Ниссену. Пищевод Барретта. Эрозивный эзофагит I степени. В течении 12 недель регулярной терапии ингибиторами протонной помпы, соблюдения диетических рекомендаций и модификации образа жизни - отмечает эпизоды тяжести, ощущения «кома» за грудиной во время еды, изжоги. При повторном эндоскопическом исследовании пищевода и желудка с использованием режима NBI, биопсии из участков измененного эпителия, выявлены изменения слизистой оболочки дистального отдела пищевода, представленные на изображениях



При гистологическом исследовании эзофагобиоптатов: выявлено наличие ворсинчато-ямочной поверхности железистого эпителия с большим количеством бокаловидных клеток.

О каком патологическом процессе свидетельствуют выявленные изменения? Какова Ваша дальнейшая диагностическая тактика? Обоснуйте Ваш выбор.

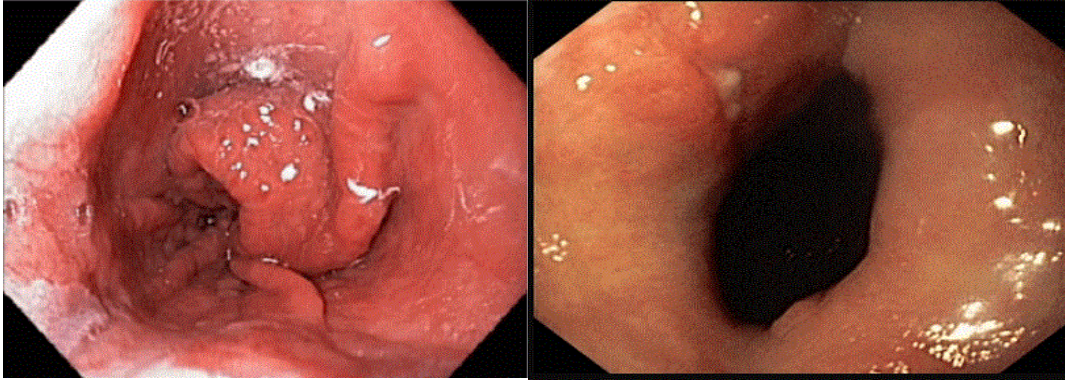
Эталон ответа: Эндоскопические признаки характерны для перестройки эпителия дистального отдела пищевода по железистому типу: бархатистая поверхность измененного сегмента пищевода в виде языка пламени, распространяющегося в проксимальном

направлении по левой боковой стенке на расстояние 14мм, окруженная неизменным эпителием. При осмотре в режиме NBI изменена архитектура внутрислизистых сосудов. Результаты морфологического исследования подтверждают предположение о перестройке эпителия и позволяют классифицировать измененный эпителий как эпителий Барретта без интраэпителиальной неоплазии. Рекомендовано усилить антисекреторную терапию ингибиторами протонной помпы и увеличить продолжительность лечения до 48 недель. Продолжить динамическое наблюдение за больным. Повторное эндоскопическое исследование в режиме NBI и / или хромоэзофагоскопией и биопсией провести через 48 недель. При рецидивировании клинической симптоматики на фоне выбранной медикаментозной тактики 48 недельной антисекреторной терапии, повторной морфологической верификации эпителия Барретта, целесообразно комиссионное обсуждение больного с хирургом для решения вопроса о эндохирургическом лечении осложненной формы гастроэзофагеальной рефлюксной болезни - эндоскопической фундопликации с последующей аргоноплазменной коагуляцией измененного эпителия пищевода.

Задача 4

Мужчина, 46 лет, обратился к врачу с жалобами на жжение за грудиной и в подложечной области, сопровождающиеся приступами острой боли с эпицентром в подложечной области и иррадиацией в спину, нарушением прохождения пищи; изжогу и отрыжку воздухом. Наиболее часто вышеуказанные состояния развивались после погрешности в диете, приеме в пищу острых продуктов и приправ, газированных напитков. Из анамнеза известно, что эпизоды изжоги и отрыжки воздухом, кислым и горьким появились более 6 лет назад, были кратковременные и спонтанно купировались после нормализации питания. В течение последних 6-ти недель отмечает ухудшение состояния в виде эпизодов болей и дисфагии, возникающих и при приеме обычной «диетической» пищи. Обратился за консультацией к участковому терапевту. Семейный анамнез: мать – 68 лет, страдает хроническим холециститом; отец – 76 лет, страдает ишемической болезнью сердца, артериальной гипертензией. При осмотре: состояние удовлетворительное. ИМТ – 36 кг/м². Кожные покровы чистые, обычной окраски. В легких дыхание везикулярное, хрипов нет. Тоны сердца ясные, ритмичные. ЧСС – 76 уд. В мин., АД – 135/80 мм рт. ст. Язык обложен белесоватым налетом, влажный. Живот мягкий, при пальпации болезненный в эпигастальной области. Печень и селезенка не увеличены. Дизурии нет. Симптом поколачивания по поясничной области отрицательный. При лабораторном обследовании крови и мочи без отклонений от релевантных значений нормальных показателей. Рекомендовано проведение видеоэзофагогастродуоденоскопии (ЭГДС).

При ЭГДС получены изображения



Дайте правильное описание выявленных изменений с использованием принятой эндоскопической терминологии и сформулируйте наиболее вероятное эндоскопическое заключение

Эталон ответа: Хиатальная кардиофундальная грыжа. Язва кардиального отдела желудка (язва Кэмерона). Параэзофагеальная грыжа. Катарально-эрозивный эзофагит II степени. Состояние после фундопликации по Ниссену. Эрозивный эзофагит градации А.

Задача 5

Пациенту В, 46 лет выполнена ЭГДС. Заключение: Хиатальная кардиофундальная грыжа. Язва кардиального отдела желудка (язва Кэмерона). Параэзофагеальная грыжа. Катарально-эрозивный эзофагит II степени. Состояние после фундопликации по Ниссену. Эрозивный эзофагит градации А.

Составьте и обоснуйте план дополнительного обследования пациента.

Эталон ответа: Пациенту рекомендовано проведение: хромоэзофагогастроскопии с витальными красителями (4% раствор Люголя, 0,5% раствором метиленового синего), рентгеноскопии пищевода, желудка и 12 перстной кишки с нагрузочными тестами и осмотром в положении Тредленбурга

Задача 6

Пациенту В, 46 лет выполнена ЭГДС. Заключение: Хиатальная кардиофундальная грыжа. Язва кардиального отдела желудка (язва Кэмерона). Параэзофагеальная грыжа. Катарально-эрозивный эзофагит II степени. Состояние после фундопликации по Ниссену. Эрозивный эзофагит градации А.

Обоснуйте базовые лечебные препараты и длительность лечения, время и содержание повторного эндоскопического исследования

Эталон ответа: Учитывая наличие хиатальной кардиофундальной грыжи в сочетании с язвой кардиального отдела желудка в области грыжевых ворот (язва Кэмерона) больному

показано в качестве базовых лечебных препаратов использование ингибиторов протонной помпы и цитопротекторов (венгер, коллоидный субцитрат висмута) в течение не менее 6 недель, модификация пищевого поведения и изменение образа жизни. Повторное эндоскопическое исследование может быть проведено через 6 недель лечения или при рецидиве симптоматики на фоне курсовой терапии с целью контроля эффективности лечения. Повторное эндоскопическое исследование необходимо провести с использованием хромоэзофагоскопии с витальными красителями или в режиме NBI с целью верификации полноценной эпителизации язвы желудка и ранней диагностики перестройки эпителия пищевода по железистому типу

Задача 7

Пациенту В, 46 лет выполнена ЭГДС. Заключение: Хиатальная кардиофундальная грыжа. Язва кардиального отдела желудка (язва Кэмерона). Параэзофагеальная грыжа. Катарально-эрозивный эзофагит II степени. Состояние после фундопликации по Ниссену. Эрозивный эзофагит градации А. Через 6 недель регулярной терапии ингибиторами протонной помпы и цитостатиками, соблюдения диетических рекомендаций и модификации образа жизни - сохраняются эпизоды «кома» за грудиной во время еды, изжоги, отрыжки воздухом. При повторном эндоскопическом исследовании пищевода и желудка с использованием режима NBI, хромоэзофагогастропии, выявлена эпителизация язвенного дефекта кардиального отдела желудка.

Какова Ваша дальнейшая диагностическая тактика? Обоснуйте Ваш выбор.

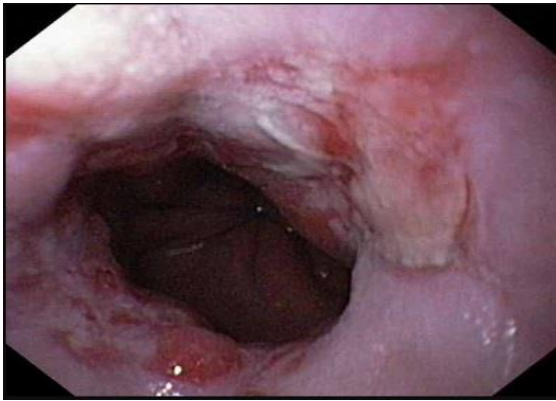
Эталон ответа: Эндоскопические признаки верифицируют наличие кардиофундальной грыжи пищеводного отверстия диафрагмы, заэпителизовавшейся язвы кардиального отдела желудка (язвы Кэмерона). Учитывая сохраняющуюся клиническую симптоматику рекомендовано продолжить антисекреторную терапию ингибиторами протонной помпы и увеличить продолжительность лечения до 48 недель. Продолжить динамическое наблюдение за больным. Повторное эндоскопическое исследование в режиме NBI и / или хромоэзофагоскопией и биопсией провести через 48 недель. При рецидивировании симптомов на фоне выбранной медикаментозной терапии целесообразно комиссионное обсуждение больного с хирургом для решения вопроса о эндохирургическом лечении гастроэзофагеальной рефлюксной болезни - эндоскопической фундопликации по Ниссену.

Задача 8

Мужчина, 45 лет, обратился к врачу с жалобами на постоянную боль за грудиной с иррадиацией в спину, изжогу, отрыжку воздухом, эпизодически ощущение нарушение прохождения пищи с ее задержкой в подложечной области. Вышеуказанная симптоматика усиливается после еды, уменьшается после отрыжки воздухом, нередко сопровождается тошнотой, гиперсаливацией и рвотой с примесью непереваренной пищи. Из анамнеза известно, что эпизоды изжоги, отрыжки воздухом и кислым, боли за грудиной и в эпигастральной области впервые возникли около 6-х лет назад. Не обследовался, лечился

самостоятельно, соблюдая диету и принимая антацидные препараты. Ухудшение состояния в течение последних 6-х недель. Соблюдение диетического режима, прием антацидных препаратов, спазмолитиков не привело к уменьшению симптоматики. Обратился за консультацией к участковому терапевту. Семейный анамнез: мать – 72 года, страдает желчекаменной болезнью; отец – умер в 64 года от рака желудка. При осмотре: состояние относительно удовлетворительное. ИМТ – 29 кг/м². Кожные покровы чистые, обычной окраски. В легких дыхание везикулярное, хрипов нет. Тоны сердца ясные, ритмичные. ЧСС – 66 уд. в мин., АД – 140/80 мм рт. ст. Язык обложен белесоватым налетом, влажный. Живот мягкий, при пальпации болезненный в эпигастральной области. Печень и селезенка не увеличены. Дизурии нет. Симптом поколачивания по поясничной области отрицательный. При лабораторном обследовании крови и мочи без отклонений от релевантных значений нормальных показателей. Рекомендовано проведение видеоэзофагогастродуоденоскопии (ЭГДС).

При ЭГДС получены изображения



Дайте правильное описание выявленных изменений с использованием принятой эндоскопической терминологии и сформулируйте наиболее вероятное эндоскопическое заключение.

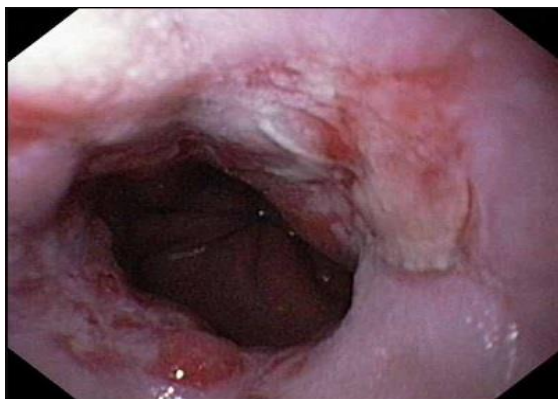Эталон ответа: Хиатальная кардиофундальная грыжа. Эрозивный эзофагит, градации D. Параэзофагеальная грыжа. Рефлюкс-эзофагит II степени. Недостаточность кардии. Кандидозный эзофагит

Задача 9

Мужчина, 45 лет, обратился к врачу с жалобами на постоянную боль за грудиной с иррадиацией в спину, изжогу, отрыжку воздухом, эпизодически ощущение нарушение прохождения пищи с ее задержкой в подложечной области. Вышеуказанная симптоматика усиливается после еды, уменьшается после отрыжки воздухом, нередко сопровождается

тошнотой, гиперсаливацией и рвотой с примесью непереваренной пищи. Из анамнеза известно, что эпизоды визжоги, отрыжки воздухом и кислым, боли за грудиной и в эпигастральной области впервые возникли около 6-х лет назад. Не обследовался, лечился самостоятельно, соблюдая диету и принимая антацидные препараты. Ухудшение состояния в течение последних 6-х недель. Соблюдение диетического режима, прием антацидных препаратов, спазмолитиков не привело к уменьшению симптоматики. Обратился за консультацией к участковому терапевту. Семейный анамнез: мать – 72 года, страдает желчекаменной болезнью; отец – умер в 64 года от рака желудка. При осмотре: состояние относительно удовлетворительное. ИМТ – 29 кг/м². Кожные покровы чистые, обычной окраски. В легких дыхание везикулярное, хрипов нет. Тоны сердца ясные, ритмичные. ЧСС – 66 уд. в мин., АД – 140/80 мм рт. ст. Язык обложен белесоватым налетом, влажный. Живот мягкий, при пальпации болезненный в эпигастральной области. Печень и селезенка не увеличены. Дизурии нет. Симптом поколачивания по поясничной области отрицательный. При лабораторном обследовании крови и мочи без отклонений от релевантных значений нормальных показателей. Рекомендовано проведение видеоэзофагогастродуоденоскопии (ЭГДС).

При ЭГДС получены изображения



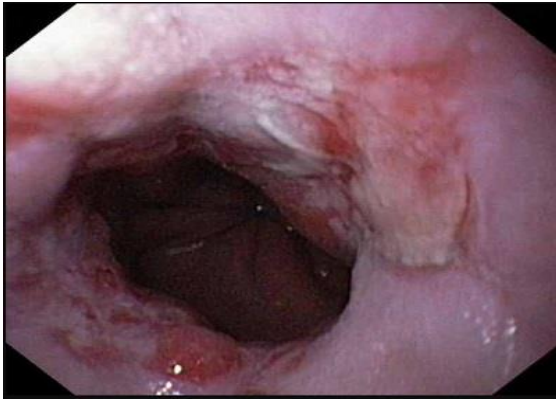
Заключение: Хиатальная кардиофундальная грыжа. Эрозивный эзофагит, градации D. Параэзофагеальная грыжа. Рефлюкс-эзофагит II степени. Недостаточность кардии. Кандидозный эзофагит

Обоснуйте поставленное Вами эндоскопическое заключение

Эталон ответа: Диагноз хиатальной кардиофундальной грыжи установлен на основании типичных эндоскопических признаков: зиянии кардии. Эрозивный эзофагит градации D определен на основании классификационных критериев Лос-Анджелесской классификации, предложенной в 1997 г. на VI Европейской гастроэнтерологической неделе.

Задача 10

ЭГДС



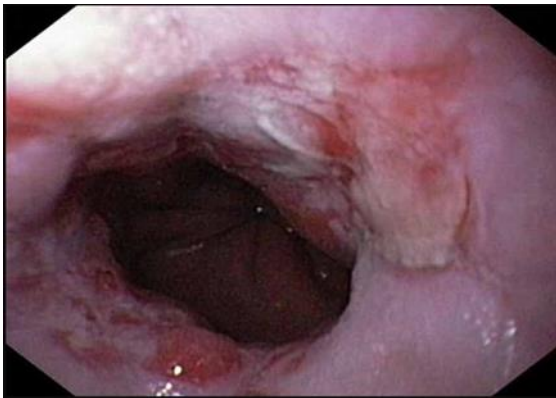
Заключение: Хиатальная кардиофундальная грыжа. Эрозивный эзофагит, градации D. Параэзофагеальная грыжа. Рефлюкс-эзофагит II степени. Недостаточность кардии. Кандидозный эзофагит

Составьте и обоснуйте план дополнительного обследования пациента.

Эталон ответа: Пациенту рекомендовано проведение дообследования, включающее: хромоэзофагоскопия с витальными красителями (4% раствор Люголя) или осмотр пищевода в режиме NBI, проведение рентгеноскопии пищевода, желудка и 12 перстной кишки с нагрузочными тестами и осмотром в положении Тредленбурга

Задача 11

ЭГДС



Заключение: Хиатальная кардиофундальная грыжа. Эрозивный эзофагит, градации D. Параэзофагеальная грыжа. Рефлюкс-эзофагит II степени. Недостаточность кардии. Кандидозный эзофагит

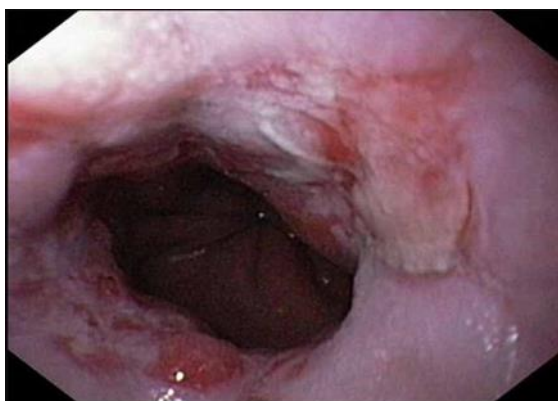
Обоснуйте базовый лечебный препарат, длительность лечения, время и содержание повторного эндоскопического исследования.

Эталон ответа: Базовыми препаратами для лечения больного с осложненной формой гастроэзофагеальной рефлюксной болезни (эрозивно-язвенный эзофагит градации D,

хиатальная кардиофундальная грыжа) являются ингибиторы протонной помпы. Длительность первичного курса медикаментозной терапии должна составлять не менее 12 недель на фоне модификации пищевого поведения и изменения образа жизни с решением вопроса о поддерживающей терапии ингибиторами протонной помпы. Повторное эндоскопическое исследование может быть проведено через 12 недель лечения или при рецидиве симптоматики на фоне перевода пациента на поддерживающую терапии ингибиторами протонной помпы в режиме «по требованию» с целью контроля эффективности лечения. Повторное эндоскопическое исследование необходимо провести с использованием хромоэзофагоскопии с витальными красителями или в режиме NBI с целью ранней диагностики перестройки эпителия пищевода по железистому типу

Задача 12

ЭГДС Заключение: Хиатальная кардиофундальная грыжа. Эрозивный эзофагит, градации D.Параэзофагеальная грыжа. Рефлюкс-эзофагит II степени. Недостаточность кардии. Кандидозный эзофагит. Через 12 недель регулярной терапии ингибиторами протонной помпы, соблюдения диетических рекомендаций и модификации образа жизни - отмечает положительную динамику - уменьшились боли в подложечной области и за грудиной. Стал отмечать появление тяжести, ощущения «кома» за грудиной во время еды. При повторном эндоскопическом исследовании пищевода и желудка выявлены изменения слизистой оболочки дистального отдела пищевода, представленные на изображениях



О каком патологическом процессе свидетельствуют выявленные изменения? Какова Ваша дальнейшая диагностическая тактика? Обоснуйте Ваш выбор.

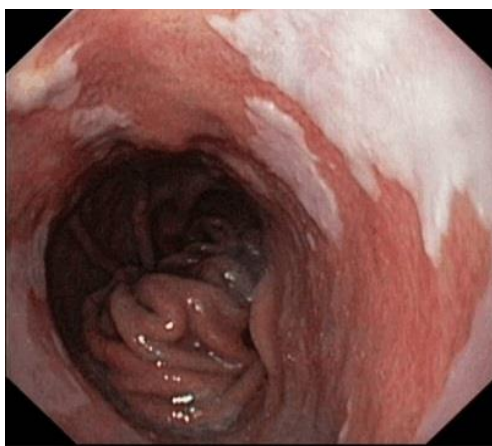
Эталон ответа: Эндоскопические признаки характерны для рубцевания язв дистального отдела пищевода с формированием рубцово-язвенной стриктуры пищевода. Рекомендовано продолжить антисекреторную терапию ингибиторами протонной помпы до 24 недель. Продолжить динамическое наблюдение за больным. Повторное эндоскопическое исследование в режиме NBI и / или хромоэзофагоскопией и биопсией провести через 24 недели. При рецидивировании клинической симптоматики на фоне выбранной медикаментозной тактики, повторной морфологической верификации эпителия Барретта, целесообразно комиссионное обсуждение больного с хирургом для решения вопроса о

эндохирургическом лечении осложненной формы гастроэзофагеальной рефлюксной болезни - эндоскопической фундопликации с последующей аргоноплазменной коагуляцией измененного эпителия пищевода.

Задача 13

Мужчина, 56 лет, обратился к врачу с жалобами на эпизодическую изжогу, отрыжку воздухом. Из анамнеза известно, что эпизоды изжоги, отрыжки воздухом и кислым содержимым впервые возникли около 12 лет назад. В течение 7 лет не обследовался, лечился самостоятельно, соблюдая диету и принимая антацидные препараты. Около 3-х лет назад обратился за консультацией к терапевту. При дообследовании (рентгенологическое и эндоскопическое исследование) была диагностирована гастроэзофагеальная рефлюксная болезнь, эрозивный эзофагит, хиатальная грыжа. Получал комплексное лечение, включая длительный курс антисекреторных препаратов с положительным клиническим эффектом. Очередное ухудшение самочувствия в течение последних 4-х недель. Соблюдение диетического режима, прием антацидных и других антисекреторных препаратов не привело к уменьшению симптоматики. Обратился за консультацией к гастроэнтерологу. Семейный анамнез: мать – 80 года, страдает желчекаменной болезнью; отец – умер в 68 лет от рака пищевода. При осмотре: состояние относительно удовлетворительное. ИМТ – 26 кг/м². Кожные покровы чистые, обычной окраски. В легких дыхание везикулярное, хрипов нет. Тоны сердца ясные, ритмичные. ЧСС – 68 уд. в мин., АД – 145/70 мм рт. ст. Язык обложен белесоватым налетом, влажный. Живот мягкий, при пальпации безболезненный во всех отделах. Печень и селезенка не увеличены. Дизурии нет. Симптом поколачивания по поясничной области отрицательный. При лабораторном обследовании крови и мочи без отклонений от релевантных значений нормальных показателей. Рекомендовано проведение видеоэзофагогастроуденоскопии (ЭГДС).

При ЭГДС получены изображения



Дайте правильное описание выявленных изменений с использованием принятой эндоскопической терминологии и сформулируйте наиболее вероятное

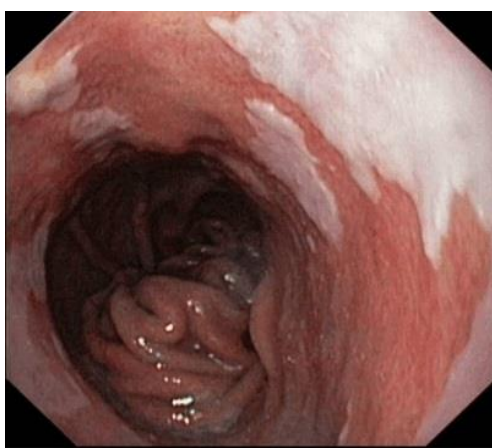
эндоскопическое заключение.

Эталон ответа: Хиатальная кардиофундальная грыжа. Длинный пищевод Барретта C5/M12.Параэзофагеальная грыжа. Рефлюкс-эзофагит II степени.Недостаточность кардии. Катаральный эзофагит I степени.

Задача 14

Мужчина, 56 лет, обратился к врачу с жалобами на эпизодическую изжогу, отрыжку воздухом. Из анамнеза известно, что эпизоды изжоги, отрыжки воздухом и кислым содержимым впервые возникли около 12 лет назад. В течение 7 лет не обследовался, лечился самостоятельно, соблюдая диету и принимая антацидные препараты. Около 3-х лет назад обратился за консультацией к терапевту. При дообследовании (рентгенологическое и эндоскопическое исследование) была диагностирована гастроэзофагеальная рефлюксная болезнь, эрозивный эзофагит, хиатальная грыжа. Получал комплексное лечение, включая длительный курс антисекреторных препаратов с положительным клиническим эффектом. Очередное ухудшение самочувствия в течение последних 4-х недель. Соблюдение диетического режима, прием антацидных и других антисекреторных препаратов не привело к уменьшению симптоматики. Обратился за консультацией к гастроэнтерологу. Семейный анамнез: мать – 80 года, страдает желчекаменной болезнью; отец – умер в 68 лет от рака пищевода. При осмотре: состояние относительно удовлетворительное. ИМТ – 26 кг/м². Кожные покровы чистые, обычной окраски. В легких дыхание везикулярное, хрипов нет. Тоны сердца ясные, ритмичные. ЧСС – 68 уд. в мин., АД – 145/70 мм рт. ст. Язык обложен белесоватым налетом, влажный. Живот мягкий, при пальпации безболезненный во всех отделах. Печень и селезенка не увеличены. Дизурии нет. Симптом поколачивания по поясничной области отрицательный. При лабораторном обследовании крови и мочи без отклонений от релевантных значений нормальных показателей. Рекомендовано проведение видеоэзофагогастроуденоскопии (ЭГДС).

При ЭГДС получены изображения



Заключение: Хиатальная кардиофундальная грыжа. Длинный пищевод Барретта C5/M12. Параэзофагеальная грыжа. Рефлюкс-эзофагит II степени.Недостаточность кардии.

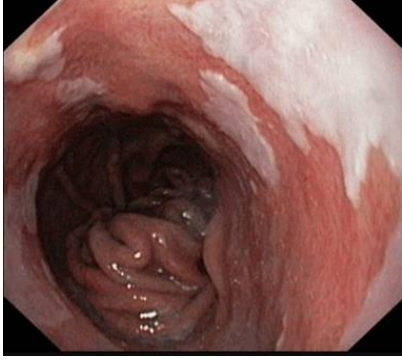Катаральный эзофагит I степени.

Обоснуйте поставленное эндоскопическое заключение

Эталон ответа: Диагноз хиатальной кардиофундальной грыжи установлен на основании типичных эндоскопических признаков: зиянии кардии, смещению переходной линии ZET вверх по отношению к пищеводному отверстию диафрагмы, транскардиальному пролапсу. Пищевод Барретта установлен на основании Пражских критериев, 2004 (*Prague C & M criteria / P. Sharma*).

Задача 15

Мужчина, 56 лет, обратился к врачу с жалобами на эпизодическую изжогу, отрыжку воздухом. Из анамнеза известно, что эпизоды изжоги, отрыжки воздухом и кислым содержимым впервые возникли около 12 лет назад. В течение 7 лет не обследовался, лечился самостоятельно, соблюдая диету и принимая антацидные препараты. Около 3-х лет назад обратился за консультацией к терапевту. При дообследовании (рентгенологическое и эндоскопическое исследование) была диагностирована гастроэзофагеальная рефлюксная болезнь, эрозивный эзофагит, хиатальная грыжа. Получал комплексное лечение, включая длительный курс антисекреторных препаратов с положительным клиническим эффектом. Очередное ухудшение самочувствия в течение последних 4-х недель. Соблюдение диетического режима, прием антацидных и других антисекреторных препаратов не привело к уменьшению симптоматики. Обратился за консультацией к гастроэнтерологу. Семейный анамнез: мать – 80 года, страдает желчекаменной болезнью; отец – умер в 68 лет от рака пищевода. При осмотре: состояние относительно удовлетворительное. ИМТ – 26 кг/м². Кожные покровы чистые, обычной окраски. В легких дыхание везикулярное, хрипов нет. Тоны сердца ясные, ритмичные. ЧСС – 68 уд. в мин., АД – 145/70 мм рт. ст. Язык обложен белесоватым налетом, влажный. Живот мягкий, при пальпации безболезненный во всех отделах. Печень и селезенка не увеличены. Дизурии нет. Симптом поколачивания по поясничной области отрицательный. При лабораторном обследовании крови и мочи без отклонений от релевантных значений нормальных показателей. Рекомендовано проведение видеоэзофагогастродуоденоскопии (ЭГДС). При ЭГДС получены изображения. Заключение: Хиатальная кардиофундальная грыжа. Длинный пищевод Барретта C5/M12. Параэзофагеальная грыжа. Рефлюкс-эзофагит II степени. Недостаточность кардии. Катаральный эзофагит I степени.

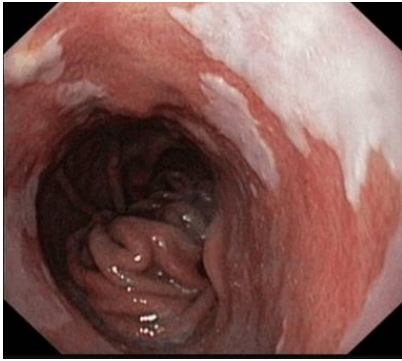


Составьте и обоснуйте план дополнительного обследования пациента.

Эталон ответа: Пациенту рекомендовано проведение дообследования, включающее: хромоэзофагоскопия с витальными красителями (4% раствор Люголя, 0,5% раствор метиленового синего) или осмотр слизистой оболочки пищевода в режиме NBI, проведение рентгеноскопии пищевода, желудка и 12 перстной кишки с нагрузочными тестами и осмотром в положении Тредленбурга

Задача 16

Мужчина, 56 лет, обратился к врачу с жалобами на эпизодическую изжогу, отрыжку воздухом. Из анамнеза известно, что эпизоды изжоги, отрыжки воздухом и кислым содержимым впервые возникли около 12 лет назад. В течение 7 лет не обследовался, лечился самостоятельно, соблюдая диету и принимая антацидные препараты. Около 3-х лет назад обратился за консультацией к терапевту. При дообследовании (рентгенологическое и эндоскопическое исследование) была диагностирована гастроэзофагеальная рефлюксная болезнь, эрозивный эзофагит, хиатальная грыжа. Получал комплексное лечение, включая длительный курс антисекреторных препаратов с положительным клиническим эффектом. Очередное ухудшение самочувствия в течение последних 4-х недель. Соблюдение диетического режима, прием антацидных и других антисекреторных препаратов не привело к уменьшению симптоматики. Обратился за консультацией к гастроэнтерологу. Семейный анамнез: мать – 80 года, страдает желчекаменной болезнью; отец – умер в 68 лет от рака пищевода. При осмотре: состояние относительно удовлетворительное. ИМТ – 26 кг/м². Кожные покровы чистые, обычной окраски. В легких дыхание везикулярное, хрипов нет. Тоны сердца ясные, ритмичные. ЧСС – 68 уд. в мин., АД – 145/70 мм рт. ст. Язык обложен белесоватым налетом, влажный. Живот мягкий, при пальпации безболезненный во всех отделах. Печень и селезенка не увеличены. Дизурии нет. Симптом поколачивания по поясничной области отрицательный. При лабораторном обследовании крови и мочи без отклонений от релевантных значений нормальных показателей. Рекомендовано проведение видеоэзофагогастродуоденоскопии (ЭГДС). При ЭГДС получены изображения



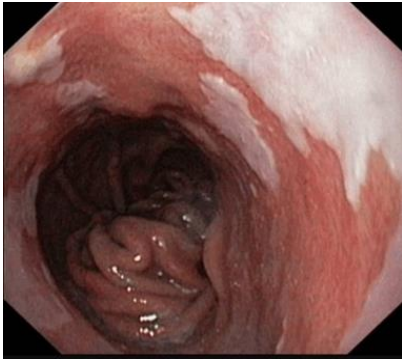
Заключение: Хиатальная кардиофундальная грыжа. Длинный пищевод Барретта C5/M12. Параэзофагеальная грыжа. Рефлюкс-эзофагит II степени. Недостаточность кардии. Катаральный эзофагит I степени.

Обоснуйте базовый лечебный препарат, длительность лечения, время и содержание повторного эндоскопического исследования.

Эталон ответа: Базовыми препаратами для лечения больного с осложненной формой гастроэзофагеальной рефлюксной болезни (пищевод Барретта, C5 / M12) являются ингибиторы протонной помпы. Длительность первичного курса медикаментозной терапии должна составлять не менее 24 недель на фоне модификации пищевого поведения и изменения образа жизни с решением вопроса о поддерживающей терапии ингибиторами протонной помпы. Повторное эндоскопическое исследование может быть проведено через 24 недели лечения или при рецидиве симптоматики на фоне перевода пациента на поддерживающую терапии ингибиторами протонной помпы в режиме «по требованию» с целью контроля эффективности лечения. Повторное эндоскопическое исследование необходимо провести с использованием хромоэзофагоскопии с витальными красителями Или в режиме NBI с целью ранней диагностики перестройки эпителия пищевода по железистому типу с обязательной пошаговой 4-х квадратной биопсией из измененной слизистой оболочки, представленной железистым эпителием

Задача 17

Пациенту выполнена ЭГДС Заключение: Хиатальная кардиофундальная грыжа. Длинный пищевод Барретта C5/M12. Параэзофагеальная грыжа. Рефлюкс-эзофагит II степени. Недостаточность кардии. Катаральный эзофагит I степени. Через 24 недели регулярной терапии ингибиторами протонной помпы, соблюдения диетических рекомендаций и модификации образа жизни - больной регистрирует купирование изжоги и дискомфорта за грудиной и в эпигастральной области. При повторном эндоскопическом исследовании пищевода выявлены изменения слизистой оболочки дистального отдела пищевода, представленные на изображении



При гистологическом исследовании эзофагобиоптатов выявлено наличие ворсинчато-ямочной поверхности железистого эпителия с большим количеством бокаловидных клеток. Признаков интраэпителиальной дисплазии не выявлено

Какова Ваша дальнейшая диагностическая тактика?

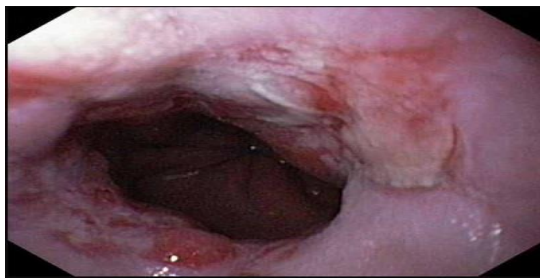Обоснуйте Ваш выбор.

Эталон ответа: Эндоскопические признаки характерны длинного пищевода Барретта (C5 / M12) диктуют продолжить антисекреторную терапию ингибиторами протонной помпы в половинной дозировке до 48 недель. Продолжить динамическое наблюдение за больным. Повторное эндоскопическое исследование в режиме NBI и / или хромоэзофагоскопией и 4-х квадратной пошаговой биопсией провести через 48 недели. При рецидивировании клинической симптоматики на фоне выбранной медикаментозной тактики, повторной морфологической верификации эпителия Барретта, целесообразно комиссионное обсуждение больного с хирургом для решения вопроса о эндохирургическом лечении осложненной формы гастроэзофагеальной рефлюксной болезни - эндоскопической фундопликации с последующей аргонеплазменной коагуляцией измененного эпителия пищевода.

Задача 18

Мужчина, 45 лет, обратился к врачу с жалобами на постоянную боль за грудиной с иррадиацией в спину, изжогу, отрыжку воздухом, эпизодически ощущение нарушение прохождения пищи с ее задержкой в подложечной области. Вышеуказанная симптоматика усиливается после еды, уменьшается после отрыжки воздухом, нередко сопровождается тошнотой, гиперсаливацией и рвотой с примесью непереваренной пищи. Из анамнеза известно, что эпизоды визжоги, отрыжки воздухом и кислым, боли за грудиной и в эпигастральной области впервые возникли около 6-х лет назад. Не обследовался, лечился самостоятельно, соблюдая диету и принимая антацидные препараты. Ухудшение состояния в течение последних 6-х недель. Соблюдение диетического режима, прием антацидных препаратов, спазмолитиков не привело к уменьшению симптоматики. Обратился за консультацией к участковому терапевту. Семейный анамнез: мать – 72 года, страдает желчекаменной болезнью; отец – умер в 64 года от рака желудка. При осмотре: состояние относительно удовлетворительное. ИМТ – 29 кг/м². Кожные покровы чистые, обычной

окраски. В легких дыхание везикулярное, хрипов нет. Тоны сердца ясные, ритмичные. ЧСС – 66 уд. в мин., АД – 140/80 мм рт. ст. Язык обложен белесоватым налетом, влажный. Живот мягкий, при пальпации болезненный в эпигастральной области. Печень и селезенка не увеличены. Дизурии нет. Симптом поколачивания по поясничной области отрицательный. При лабораторном обследовании крови и мочи без отклонений от релевантных значений нормальных показателей. Рекомендовано проведение видеоэзофагогастродуоденоскопии (ЭГДС). При ЭГДС получено изображение



Дайте правильное описание выявленных изменений с использованием принятой эндоскопической терминологии и сформулируйте наиболее вероятное эндоскопическое заключение.

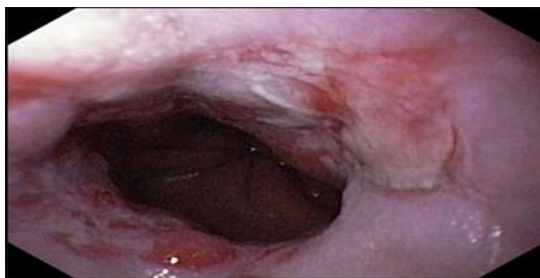Эталон ответа:

Хиатальная кардиофундальная грыжа. Эрозивный эзофагит, градации D. Параэзофагеальная грыжа. Рефлюкс-эзофагит II степени. Недостаточность кардии. Кандидозный эзофагит

Задача 19

Мужчина, 45 лет, обратился к врачу с жалобами на постоянную боль за грудиной с иррадиацией в спину, изжогу, отрыжку воздухом, эпизодически ощущение нарушение прохождения пищи с ее задержкой в подложечной области. Вышеуказанная симптоматика усиливается после еды, уменьшается после отрыжки воздухом, нередко сопровождается тошнотой, гиперсаливацией и рвотой с примесью непереваренной пищи. Из анамнеза известно, что эпизоды изжоги, отрыжки воздухом и кислым, боли за грудиной и в эпигастральной области впервые возникли около 6-х лет назад. Не обследовался, лечился самостоятельно, соблюдая диету и принимая антацидные препараты. Ухудшение состояния в течение последних 6-х недель. Соблюдение диетического режима, прием антацидных препаратов, спазмолитиков не привело к уменьшению симптоматики. Обратился за консультацией к участковому терапевту. Семейный анамнез: мать – 72 года, страдает желчекаменной болезнью; отец – умер в 64 года от рака желудка. При осмотре: состояние относительно удовлетворительное. ИМТ – 29 кг/м². Кожные покровы чистые, обычной окраски. В легких дыхание везикулярное, хрипов нет. Тоны сердца ясные, ритмичные. ЧСС – 66 уд. в мин., АД – 140/80 мм рт. ст. Язык обложен белесоватым налетом, влажный. Живот мягкий, при пальпации болезненный в эпигастральной области. Печень и селезенка не увеличены. Дизурии нет. Симптом поколачивания по поясничной области отрицательный.

При лабораторном обследовании крови и мочи без отклонений от релевантных значений нормальных показателей. Рекомендовано проведение видеоэзофагогастроуденоскопии (ЭГДС). При ЭГДС получено изображение



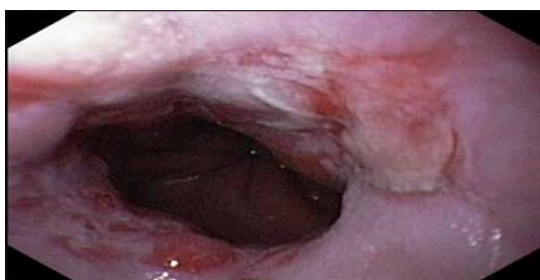Заключение: Хиатальная кардиофундальная грыжа. Эрозивный эзофагит, градации D. Параэзофагеальная грыжа. Рефлюкс-эзофагит II степени. Недостаточность кардии. Кандидозный эзофагит

Обоснуйте поставленное Вами эндоскопическое заключение

Эталон ответа: Диагноз хиатальной кардиофундальной грыжи установлен на основании типичных эндоскопических признаков: зиянии кардии. Эрозивный эзофагит градации D определен на основании классификационных критериев Лос-Анджелесской классификации, предложенной в 1997 г. на VI Европейской гастроэнтерологической неделе.

Задача 20

При ЭГДС получено изображение



Заключение: Хиатальная кардиофундальная грыжа. Эрозивный эзофагит, градации D. Параэзофагеальная грыжа. Рефлюкс-эзофагит II степени. Недостаточность кардии. Кандидозный эзофагит

Составьте и обоснуйте план дополнительного обследования пациента.

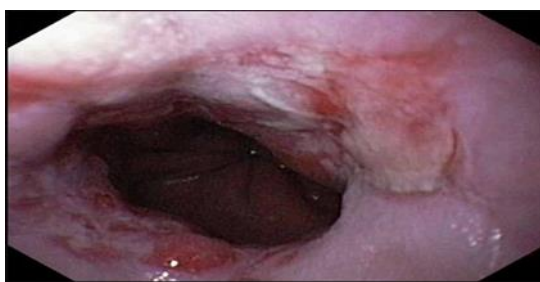Эталон ответа:

Пациенту рекомендовано проведение дообследования, включающее: хромоэзофагоскопия с витальными красителями (4% раствор Люголя) или осмотр пищевода в режиме NBI, проведение рентгеноскопии пищевода, желудка и 12 перстной кишки с нагрузочными

тестами и осмотром в положении Тредленбурга

Задача 21

Мужчина, 45 лет, обратился к врачу с жалобами на постоянную боль за грудиной с иррадиацией в спину, изжогу, отрыжку воздухом, эпизодически ощущение нарушение прохождения пищи с ее задержкой в подложечной области. Вышеуказанная симптоматика усиливается после еды, уменьшается после отрыжки воздухом, нередко сопровождается тошнотой, гиперсаливацией и рвотой с примесью непереваренной пищи. Из анамнеза известно, что эпизоды визжоги, отрыжки воздухом и кислым, боли за грудиной и в эпигастральной области впервые возникли около 6-х лет назад. Не обследовался, лечился самостоятельно, соблюдая диету и принимая антацидные препараты. Ухудшение состояния в течение последних 6-х недель. Соблюдение диетического режима, прием антацидных препаратов, спазмолитиков не привело к уменьшению симптоматики. Обратился за консультацией к участковому терапевту. Семейный анамнез: мать – 72 года, страдает желчекаменной болезнью; отец – умер в 64 года от рака желудка. При осмотре: состояние относительно удовлетворительное. ИМТ – 29 кг/м². Кожные покровы чистые, обычной окраски. В легких дыхание везикулярное, хрипов нет. Тоны сердца ясные, ритмичные. ЧСС – 66 уд. в мин., АД – 140/80 мм рт. ст. Язык обложен белесоватым налетом, влажный. Живот мягкий, при пальпации болезненный в эпигастральной области. Печень и селезенка не увеличены. Дизурии нет. Симптом поколачивания по поясничной области отрицательный. При лабораторном обследовании крови и мочи без отклонений от релевантных значений нормальных показателей. Рекомендовано проведение видеоэзофагогастроуденоскопии (ЭГДС). При ЭГДС получено изображение



Заключение: Хиатальная кардиофундальная грыжа. Эрозивный эзофагит, градации D. Парэзофагеальная грыжа. Рефлюкс-эзофагит II степени. Недостаточность кардии. Кандидозный эзофагит

Обоснуйте базовый лечебный препарат, длительность лечения, время и содержание повторного эндоскопического исследования.

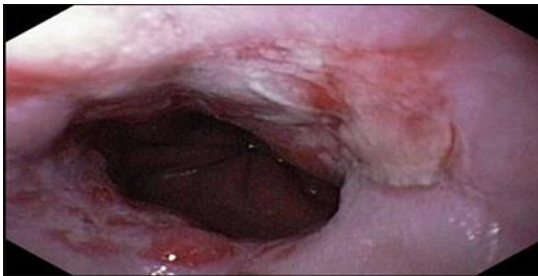Эталон ответа:

Базовыми препаратами для лечения больного с осложненной формой гастроэзофагеальной рефлюксной болезни (эрозивно-язвенный эзофагит градации D,

хиатальная кардиофундальная грыжа) являются ингибиторы протонной помпы. Длительность первичного курса медикаментозной терапии должна составлять не менее 12 недель на фоне модификации пищевого поведения и изменения образа жизни с решением вопроса о поддерживающей терапии ингибиторами протонной помпы. Повторное эндоскопическое исследование может быть проведено через 12 недель лечения. Или при рецидиве симптоматики на фоне перевода пациента на поддерживающую терапию ингибиторами протонной помпы в режиме «по требованию» с целью контроля эффективности лечения. Повторное эндоскопическое исследование необходимо провести с использованием хромоэзофагоскопии с витальными красителями или в режиме NBI с целью ранней диагностики перестройки эпителия пищевода по железистому типу

Задача 22

ЭГДС Заключение: Хиатальная кардиофундальная грыжа. Эрозивный эзофагит, градации D. Параэзофагеальная грыжа. Рефлюкс-эзофагит II степени. Недостаточность кардии. Кандидозный эзофагит. Через 12 недель регулярной терапии ингибиторами протонной помпы, соблюдения диетических рекомендаций и модификации образа жизни - отмечает положительную динамику - уменьшились боли в подложечной области и за грудиной. Стал отмечать появление тяжести, ощущения «кома» за грудиной во время еды. При повторном эндоскопическом исследовании пищевода и желудка выявлены изменения слизистой оболочки дистального отдела пищевода, представленные на изображениях



О каком патологическом процессе свидетельствуют выявленные изменения? Какова Ваша дальнейшая диагностическая тактика? Обоснуйте Ваш выбор.

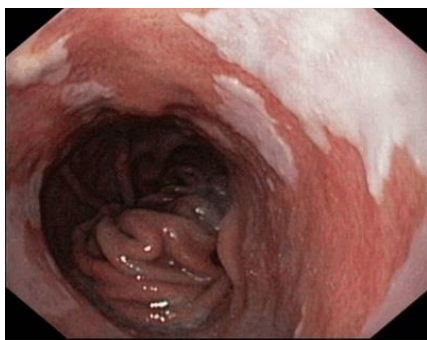
Эталон ответа:

Эндоскопические признаки характерны для рубцевания язв дистального отдела пищевода с формированием рубцово-язвенной стриктуры пищевода. Рекомендовано продолжить антисекреторную терапию ингибиторами протонной помпы до 24 недель. Продолжить динамическое наблюдение за больным. Повторное эндоскопическое исследование в режиме NBI и / или хромоэзофагоскопией и биопсией провести через 24 недели. При рецидивировании клинической симптоматики на фоне выбранной медикаментозной тактики, повторной морфологической верификации эпителия Барретта, целесообразно комиссионное обсуждение больного с хирургом для решения вопроса о эндохирургическом лечении осложненной формы гастроэзофагеальной рефлюксной болезни - эндоскопической фундопликации с последующей аргоноплазменной коагуляцией измененного эпителия

пищевода.

Задача 23

Мужчина, 56 лет, обратился к врачу с жалобами на эпизодическую изжогу, отрыжку воздухом. Из анамнеза известно, что эпизоды изжоги, отрыжки воздухом и кислым содержимым впервые возникли около 12 лет назад. В течение 7 лет не обследовался, лечился самостоятельно, соблюдая диету и принимая антацидные препараты. Около 3-х лет назад обратился за консультацией к терапевту. При дообследовании (рентгенологическое и эндоскопическое исследование) была диагностирована гастроэзофагеальная рефлюксная болезнь, эрозивный эзофагит, хиатальная грыжа. Получал комплексное лечение, включая длительный курс антисекреторных препаратов с положительным клиническим эффектом. Очередное ухудшение самочувствия в течение последних 4-х недель. Соблюдение диетического режима, прием антацидных и других антисекреторных препаратов не привело к уменьшению симптоматики. Обратился за консультацией к гастроэнтерологу. Семейный анамнез: мать – 80 года, страдает желчекаменной болезнью; отец – умер в 68 лет от рака пищевода. При осмотре: состояние относительно удовлетворительное. ИМТ – 26 кг/м². Кожные покровы чистые, обычной окраски. В легких дыхание везикулярное, хрипов нет. Тоны сердца ясные, ритмичные. ЧСС – 68 уд. в мин., АД – 145/70 мм рт. ст. Язык обложен белесоватым налетом, влажный. Живот мягкий, при пальпации безболезненный во всех отделах. Печень и селезенка не увеличены. Дизурии нет. Симптом поколачивания по поясничной области отрицательный. При лабораторном обследовании крови и мочи без отклонений от релевантных значений нормальных показателей. Рекомендовано проведение видеоэзофагогастродуоденоскопии (ЭГДС). При ЭГДС получены изображения

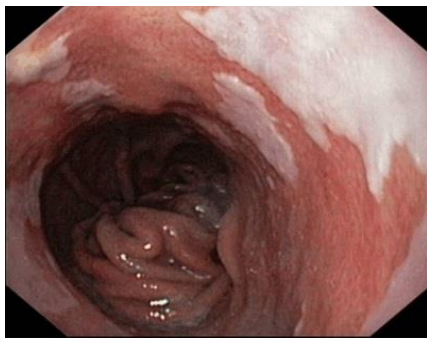


Дайте правильное описание выявленных изменений с использованием принятой эндоскопической терминологии и сформулируйте наиболее вероятное эндоскопическое заключение.

Эталон ответа: Хиатальная кардиофундальная грыжа. Длинный пищевод Барретта C5/M12. Параэзофагеальная грыжа. Рефлюкс-эзофагит II степени. Недостаточность кардии. Катаральный эзофагит I степени.

Задача 24

Мужчина, 56 лет, обратился к врачу с жалобами на эпизодическую изжогу, отрыжку воздухом. Из анамнеза известно, что эпизоды изжоги, отрыжки воздухом и кислым содержимым впервые возникли около 12 лет назад. В течение 7 лет не обследовался, лечился самостоятельно, соблюдая диету и принимая антацидные препараты. Около 3-х лет назад обратился за консультацией к терапевту. При дообследовании (рентгенологическое и эндоскопическое исследование) была диагностирована гастроэзофагеальная рефлюксная болезнь, эрозивный эзофагит, хиатальная грыжа. Получал комплексное лечение, включая длительный курс антисекреторных препаратов с положительным клиническим эффектом. Очередное ухудшение самочувствия в течение последних 4-х недель. Соблюдение диетического режима, прием антацидных и других антисекреторных препаратов не привело к уменьшению симптоматики. Обратился за консультацией к гастроэнтерологу. Семейный анамнез: мать – 80 года, страдает желчекаменной болезнью; отец – умер в 68 лет от рака пищевода. При осмотре: состояние относительно удовлетворительное. ИМТ – 26 кг/м². Кожные покровы чистые, обычной окраски. В легких дыхание везикулярное, хрипов нет. Тоны сердца ясные, ритмичные. ЧСС – 68 уд. в мин., АД – 145/70 мм рт. ст. Язык обложен белесоватым налетом, влажный. Живот мягкий, при пальпации безболезненный во всех отделах. Печень и селезенка не увеличены. Дизурии нет. Симптом поколачивания по поясничной области отрицательный. При лабораторном обследовании крови и мочи без отклонений от релевантных значений нормальных показателей. Рекомендовано проведение видеоэзофагогастродуоденоскопии (ЭГДС). При ЭГДС получены изображения



Заключение: Хиатальная кардиофундальная грыжа. Длинный пищевод Барретта C5/M12. Параэзофагеальная грыжа. Рефлюкс-эзофагит II степени. Недостаточность кардии. Катаральный эзофагит I степени.

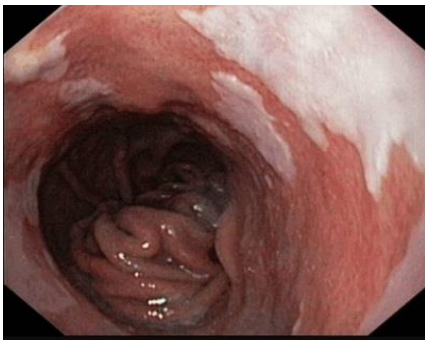
Обоснуйте поставленное Вами эндоскопическое заключение

Эталон ответа: Диагноз хиатальной кардиофундальной грыжи установлен на основании типичных эндоскопических признаков: зиянии кардии, смещению переходной линии ZET вверх по отношению к пищеводному отверстию диафрагмы, транскардиальному пролапсу. Пищевод Барретта установлен на основании Пражских критериев, 2004 (Prague C & M criteria / P. Sharma).

Задача 25

Мужчина, 56 лет, обратился к врачу с жалобами на эпизодическую изжогу, отрыжку воздухом. Из анамнеза известно, что эпизоды изжоги, отрыжки воздухом и кислым содержимым впервые возникли около 12 лет назад. В течение 7 лет не обследовался, лечился самостоятельно, соблюдая диету и принимая антацидные препараты. Около 3-х лет

назад обратился за консультацией к терапевту. При дообследовании (рентгенологическое и эндоскопическое исследование) была диагностирована гастроэзофагеальная рефлюксная болезнь, эрозивный эзофагит, хиатальная грыжа. Получал комплексное лечение, включая длительный курс антисекреторных препаратов с положительным клиническим эффектом. Очередное ухудшение самочувствия в течение последних 4-х недель. Соблюдение диетического режима, прием антацидных и других антисекреторных препаратов не привело к уменьшению симптоматики. Обратился за консультацией к гастроэнтерологу. Семейный анамнез: мать – 80 года, страдает желчекаменной болезнью; отец – умер в 68 лет от рака пищевода. При осмотре: состояние относительно удовлетворительное. ИМТ – 26 кг/м². Кожные покровы чистые, обычной окраски. В легких дыхание везикулярное, хрипов нет. Тоны сердца ясные, ритмичные. ЧСС – 68 уд. в мин., АД – 145/70 мм рт. ст. Язык обложен белесоватым налетом, влажный. Живот мягкий, при пальпации безболезненный во всех отделах. Печень и селезенка не увеличены. Дизурии нет. Симптом поколачивания по поясничной области отрицательный. При лабораторном обследовании крови и мочи без отклонений от релевантных значений нормальных показателей. Рекомендовано проведение видеоэзофагогастродуоденоскопии (ЭГДС). При ЭГДС получены изображения



Заключение: Хиатальная кардиофундальная грыжа. Длинный пищевод Барретта C5/M12. Параэзофагеальная грыжа. Рефлюкс-эзофагит II степени. Недостаточность кардии. Катаральный эзофагит I степени.

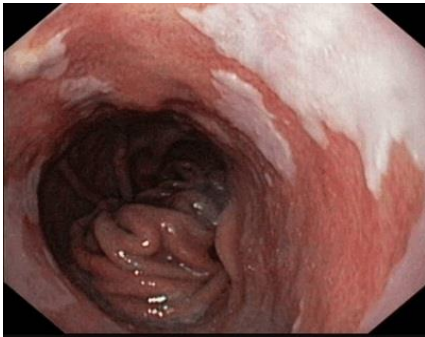Составьте и обоснуйте план дополнительного обследования пациента.

Эталон ответа: Пациенту рекомендовано проведение дообследования, включающее: хромоэзофагоскопия с витальными красителями (4% раствор Люголя, 0,5% раствор метиленового синего) или осмотр слизистой оболочки пищевода в режиме NBI, проведение рентгеноскопии пищевода, желудка и 12 перстной кишки с нагрузочными тестами и осмотром в положении Тредленбурга

Задача 26

Мужчина, 56 лет, обратился к врачу с жалобами на эпизодическую изжогу, отрыжку воздухом. Из анамнеза известно, что эпизоды изжоги, отрыжки воздухом и кислым содержимым впервые возникли около 12 лет назад. В течение 7 лет не обследовался, лечился самостоятельно, соблюдая диету и принимая антацидные препараты. Около 3-х лет назад обратился за консультацией к терапевту. При дообследовании (рентгенологическое и эндоскопическое исследование) была диагностирована гастроэзофагеальная рефлюксная болезнь, эрозивный эзофагит, хиатальная грыжа. Получал комплексное лечение, включая

длительный курс антисекреторных препаратов с положительным клиническим эффектом. Очередное ухудшение самочувствия в течение последних 4-х недель. Соблюдение диетического режима, прием антацидных и других антисекреторных препаратов не привело к уменьшению симптоматики. Обратился за консультацией к гастроэнтерологу. Семейный анамнез: мать – 80 года, страдает желчекаменной болезнью; отец – умер в 68 лет от рака пищевода. При осмотре: состояние относительно удовлетворительное. ИМТ – 26 кг/м². Кожные покровы чистые, обычной окраски. В легких дыхание везикулярное, хрипов нет. Тоны сердца ясные, ритмичные. ЧСС – 68 уд. в мин., АД – 145/70 мм рт. ст. Язык обложен белесоватым налетом, влажный. Живот мягкий, при пальпации безболезненный во всех отделах. Печень и селезенка не увеличены. Дизурии нет. Симптом поколачивания по поясничной области отрицательный. При лабораторном обследовании крови и мочи без отклонений от релевантных значений нормальных показателей. Рекомендовано проведение видеоэзофагогастродуоденоскопии (ЭГДС). При ЭГДС получены изображения



Заключение: Хиатальная кардиофундальная грыжа. Длинный пищевод Барретта C5/M12. Параэзофагеальная грыжа. Рефлюкс-эзофагит II степени. Недостаточность кардии. Катаральный эзофагит I степени.

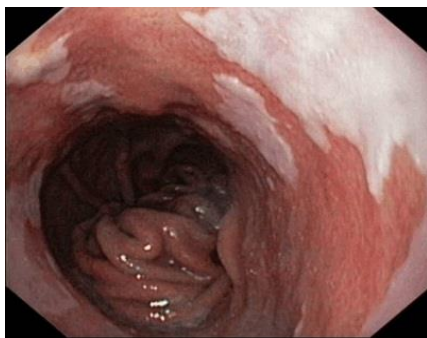
Обоснуйте базовый лечебный препарат, длительность лечения, время и содержание повторного эндоскопического исследования.

Эталон ответа: базовыми препаратами для лечения больного с осложненной формой гастроэзофагеальной рефлюксной болезни (пищевод Барретта, C5 / M12) являются ингибиторы протонной помпы. Длительность первичного курса медикаментозной терапии должна составлять не менее 24 недель на фоне модификации пищевого поведения и изменения образа жизни с решением вопроса о поддерживающей терапии ингибиторами протонной помпы. Повторное эндоскопическое исследование может быть проведено через 24 недель лечения или при рецидиве симптоматики на фоне перевода пациента на поддерживающую терапию ингибиторами протонной помпы в режиме «по требованию» с целью контроля эффективности лечения. Повторное эндоскопическое исследование необходимо провести с использованием хромоэзофагоскопии с витальными красителями или в режиме NBI с целью ранней диагностики перестройки эпителия пищевода по железистому типу с обязательной пошаговой 4-х квадратной биопсией из измененной слизистой оболочки, представленной железистым эпителием

Задача 27

Мужчина, 56 лет, обратился к врачу с жалобами на эпизодическую изжогу, отрыжку воздухом. Из анамнеза известно, что эпизоды изжоги, отрыжки воздухом и кислым содержимым впервые возникли около 12 лет назад. В течение 7 лет не обследовался,

лечился самостоятельно, соблюдая диету и принимая антацидные препараты. Около 3-х лет назад обратился за консультацией к терапевту. При дообследовании (рентгенологическое и эндоскопическое исследование) была диагностирована гастроэзофагеальная рефлюксная болезнь, эрозивный эзофагит, хиатальная грыжа. Получал комплексное лечение, включая длительный курс антисекреторных препаратов с положительным клиническим эффектом. Очередное ухудшение самочувствия в течение последних 4-х недель. Соблюдение диетического режима, прием антацидных и других антисекреторных препаратов не привело к уменьшению симптоматики. Обратился за консультацией к гастроэнтерологу. Семейный анамнез: мать – 80 года, страдает желчекаменной болезнью; отец – умер в 68 лет от рака пищевода. При осмотре: состояние относительно удовлетворительное. ИМТ – 26 кг/м². Кожные покровы чистые, обычной окраски. В легких дыхание везикулярное, хрипов нет. Тоны сердца ясные, ритмичные. ЧСС – 68 уд. в мин., АД – 145/70 мм рт. ст. Язык обложен белесоватым налетом, влажный. Живот мягкий, при пальпации безболезненный во всех отделах. Печень и селезенка не увеличены. Дизурии нет. Симптом поколачивания по поясничной области отрицательный. При лабораторном обследовании крови и мочи без отклонений от релевантных значений нормальных показателей. Рекомендовано проведение видеоэзофагогастродуоденоскопии (ЭГДС). Заключение: Хиатальная кардиофундальная грыжа. Длинный пищевод Барретта C5/M12. Параэзофагеальная грыжа. Рефлюкс-эзофагит II степени. Недостаточность кардии. Катаральный эзофагит I степени. Через 24 недели регулярной терапии ингибиторами протонной помпы, соблюдения диетических рекомендаций и модификации образа жизни - больной регистрирует купирование изжоги и дискомфорта за грудиной и в эпигастральной области. При повторном эндоскопическом исследовании пищевода выявлены изменения слизистой оболочки дистального отдела пищевода, представленные на изображении



При гистологическом исследовании эзофагобиоптатов выявлено наличие ворсинчатоямочной поверхности железистого эпителия с большим количеством бокаловидных клеток. Признаков интраэпителиальной дисплазии не выявлено

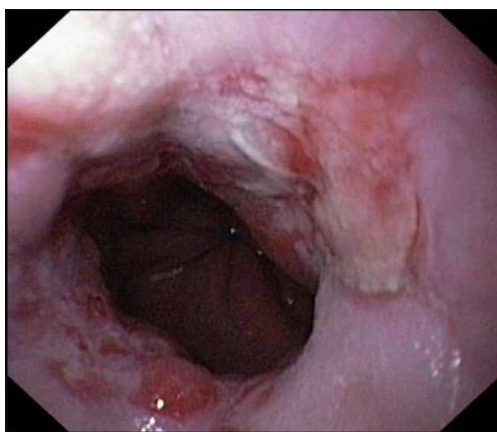
Какова Ваша дальнейшая диагностическая тактика? Обоснуйте Ваш выбор.

Эталон ответа: эндоскопические признаки характерны длинного пищевода Барретта (C5 / M12) диктуют продолжить антисекреторную терапию ингибиторами протонной помпы в половинной дозировке до 48 недель. Продолжить динамическое наблюдение за больным. Повторное эндоскопическое исследование в режиме NBI и / или хромоэзофагоскопией и 4-х квадратной пошаговой биопсией провести через 48 недели. При рецидивировании клинической симптоматики на фоне выбранной медикаментозной тактики, повторной морфологической верификации эпителия Барретта, целесообразно комиссионное обсуждение больного с хирургом для решения вопроса о эндохирургическом лечении

осложненной формы гастроэзофагеальной рефлюксной болезни - эндоскопической фундопликации с последующей аргоноплазменной коагуляцией измененного эпителия пищевода.

Задача 28

Мужчина, 45 лет, обратился к врачу с жалобами на постоянную боль за грудиной с иррадиацией в спину, изжогу, отрыжку воздухом, эпизодически ощущение нарушение прохождения пищи с ее задержкой в подложечной области. Вышеуказанная симптоматика усиливается после еды, уменьшается после отрыжки воздухом, нередко сопровождается тошнотой, гиперсаливацией и рвотой с примесью непереваренной пищи. Из анамнеза известно, что эпизоды визжоги, отрыжки воздухом и кислым, боли за грудиной и в эпигастральной области впервые возникли около 6-х лет назад. Не обследовался, лечился самостоятельно, соблюдая диету и принимая антацидные препараты. Ухудшение состояния в течение последних 6-х недель. Соблюдение диетического режима, прием антацидных препаратов, спазмолитиков не привело к уменьшению симптоматики. Обратился за консультацией к участковому терапевту. Семейный анамнез: мать – 72 года, страдает желчекаменной болезнью; отец – умер в 64 года от рака желудка. При осмотре: состояние относительно удовлетворительное. ИМТ – 29 кг/м². Кожные покровы чистые, обычной окраски. В легких дыхание везикулярное, хрипов нет. Тоны сердца ясные, ритмичные. ЧСС – 66 уд. в мин., АД – 140/80 мм рт. ст. Язык обложен белесоватым налетом, влажный. Живот мягкий, при пальпации болезненный в эпигастральной области. Печень и селезенка не увеличены. Дизурии нет. Симптом поколачивания по поясничной области отрицательный. При лабораторном обследовании крови и мочи без отклонений от релевантных значений нормальных показателей. Рекомендовано проведение видеоэзофагогастроуденоскопии (ЭГДС). При ЭГДС получено изображение

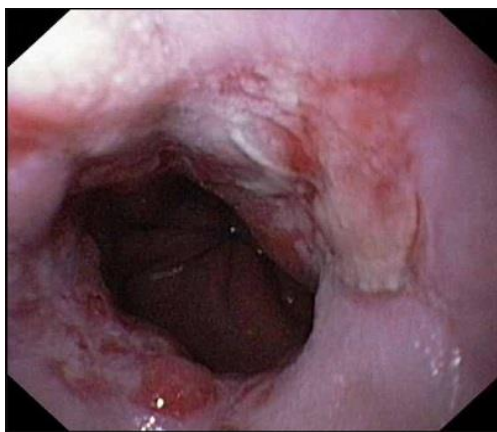


Дайте правильное описание выявленных изменений с использованием принятой эндоскопической терминологии и сформулируйте наиболее вероятное эндоскопическое заключение.

Эталон ответа: Хиатальная кардиофундальная грыжа. Эрозивный эзофагит, градации D. Параэзофагеальная грыжа. Рефлюкс-эзофагит II степени. Недостаточность кардии. Кандидозный эзофагит

Задача 29

Мужчина, 45 лет, обратился к врачу с жалобами на постоянную боль за грудиной с иррадиацией в спину, изжогу, отрыжку воздухом, эпизодически ощущение нарушение прохождения пищи с ее задержкой в подложечной области. Вышеуказанная симптоматика усиливается после еды, уменьшается после отрыжки воздухом, нередко сопровождается тошнотой, гиперсаливацией и рвотой с примесью непереваренной пищи. Из анамнеза известно, что эпизоды изжоги, отрыжки воздухом и кислым, боли за грудиной и в эпигастральной области впервые возникли около 6-х лет назад. Не обследовался, лечился самостоятельно, соблюдая диету и принимая антацидные препараты. Ухудшение состояния в течение последних 6-х недель. Соблюдение диетического режима, прием антацидных препаратов, спазмолитиков не привело к уменьшению симптоматики. Обратился за консультацией к участковому терапевту. Семейный анамнез: мать – 72 года, страдает желчекаменной болезнью; отец – умер в 64 года от рака желудка. При осмотре: состояние относительно удовлетворительное. ИМТ – 29 кг/м². Кожные покровы чистые, обычной окраски. В легких дыхание везикулярное, хрипов нет. Тоны сердца ясные, ритмичные. ЧСС – 66 уд. в мин., АД – 140/80 мм рт. ст. Язык обложен белесоватым налетом, влажный. Живот мягкий, при пальпации болезненный в эпигастральной области. Печень и селезенка не увеличены. Дизурии нет. Симптом поколачивания по поясничной области отрицательный. При лабораторном обследовании крови и мочи без отклонений от релевантных значений нормальных показателей. Рекомендовано проведение видеоэзофагогастроуденоскопии (ЭГДС). При ЭГДС получено изображение



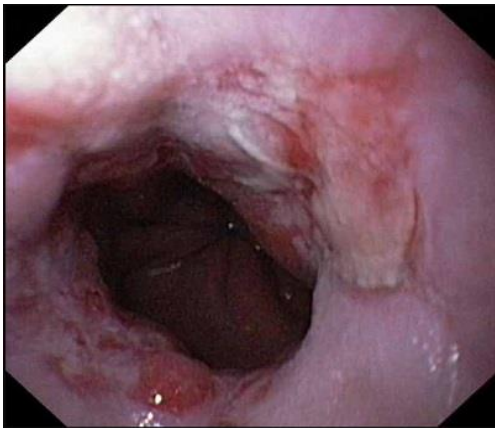
Заключение: Хиатальная кардиофундальная грыжа. Эрозивный эзофагит, градации D. Парэзофагеальная грыжа. Рефлюкс-эзофагит II степени. Недостаточность кардии. Кандидозный эзофагит

Обоснуйте поставленное Вами эндоскопическое заключение

Эталон ответа: Диагноз хиатальной кардиофундальной грыжи установлен на основании типичных эндоскопических признаков: зиянии кардии. Эрозивный эзофагит градации D определен на основании классификационных критериев Лос-Анджелесской классификации, предложенной в 1997 г. на VI Европейской гастроэнтерологической неделе.

Задача 30

Мужчина, 45 лет, обратился к врачу с жалобами на постоянную боль за грудиной с иррадиацией в спину, изжогу, отрыжку воздухом, эпизодически ощущение нарушение прохождения пищи с ее задержкой в подложечной области. Вышеуказанная симптоматика усиливается после еды, уменьшается после отрыжки воздухом, нередко сопровождается тошнотой, гиперсаливацией и рвотой с примесью непереваренной пищи. Из анамнеза известно, что эпизоды визжоги, отрыжки воздухом и кислым, боли за грудиной и в эпигастральной области впервые возникли около 6-х лет назад. Не обследовался, лечился самостоятельно, соблюдая диету и принимая антацидные препараты. Ухудшение состояния в течение последних 6-х недель. Соблюдение диетического режима, прием антацидных препаратов, спазмолитиков не привело к уменьшению симптоматики. Обратился за консультацией к участковому терапевту. Семейный анамнез: мать – 72 года, страдает желчекаменной болезнью; отец – умер в 64 года от рака желудка. При осмотре: состояние относительно удовлетворительное. ИМТ – 29 кг/м². Кожные покровы чистые, обычной окраски. В легких дыхание везикулярное, хрипов нет. Тоны сердца ясные, ритмичные. ЧСС – 66 уд. в мин., АД – 140/80 мм рт. ст. Язык обложен белесоватым налетом, влажный. Живот мягкий, при пальпации болезненный в эпигастральной области. Печень и селезенка не увеличены. Дизурии нет. Симптом поколачивания по поясничной области отрицательный. При лабораторном обследовании крови и мочи без отклонений от релевантных значений нормальных показателей. Рекомендовано проведение видеоэзофагогастродуоденоскопии (ЭГДС). При ЭГДС получено изображение



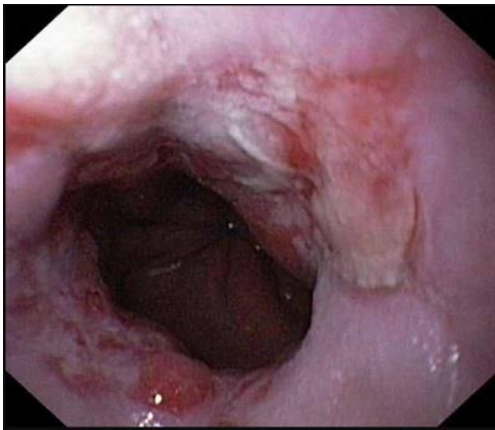
Заключение: Хиатальная кардиофундальная грыжа. Эрозивный эзофагит, градации D. Параэзофагеальная грыжа. Рефлюкс-эзофагит II степени. Недостаточность кардии. Кандидозный эзофагит

Составьте и обоснуйте план дополнительного обследования пациента.

Эталон ответа: Пациенту рекомендовано проведение дообследования, включающее: хромоэзофагоскопия с витальными красителями (4% раствор Люголя) или осмотр пищевода в режиме NBI, проведение рентгеноскопии пищевода, желудка и 12 перстной кишки с нагрузочными тестами и осмотром в положении Тредленбурга

Задача 31

Мужчина, 45 лет, обратился к врачу с жалобами на постоянную боль за грудиной с иррадиацией в спину, изжогу, отрыжку воздухом, эпизодически ощущение нарушение прохождения пищи с ее задержкой в подложечной области. Вышеуказанная симптоматика усиливается после еды, уменьшается после отрыжки воздухом, нередко сопровождается тошнотой, гиперсаливацией и рвотой с примесью непереваренной пищи. Из анамнеза известно, что эпизоды визжоги, отрыжки воздухом и кислым, боли за грудиной и в эпигастральной области впервые возникли около 6-х лет назад. Не обследовался, лечился самостоятельно, соблюдая диету и принимая антацидные препараты. Ухудшение состояния в течение последних 6-х недель. Соблюдение диетического режима, прием антацидных препаратов, спазмолитиков не привело к уменьшению симптоматики. Обратился за консультацией к участковому терапевту. Семейный анамнез: мать – 72 года, страдает желчекаменной болезнью; отец – умер в 64 года от рака желудка. При осмотре: состояние относительно удовлетворительное. ИМТ – 29 кг/м². Кожные покровы чистые, обычной окраски. В легких дыхание везикулярное, хрипов нет. Тоны сердца ясные, ритмичные. ЧСС – 66 уд. в мин., АД – 140/80 мм рт. ст. Язык обложен белесоватым налетом, влажный. Живот мягкий, при пальпации болезненный в эпигастральной области. Печень и селезенка не увеличены. Дизурии нет. Симптом поколачивания по поясничной области отрицательный. При лабораторном обследовании крови и мочи без отклонений от релевантных значений нормальных показателей. Рекомендовано проведение видеоэзофагогастродуоденоскопии (ЭГДС). При ЭГДС получено изображение



Заключение: Хиатальная кардиофундальная грыжа. Эрозивный эзофагит, градации D. Паразофагеальная грыжа. Рефлюкс-эзофагит II степени. Недостаточность кардии. Кандидозный эзофагит

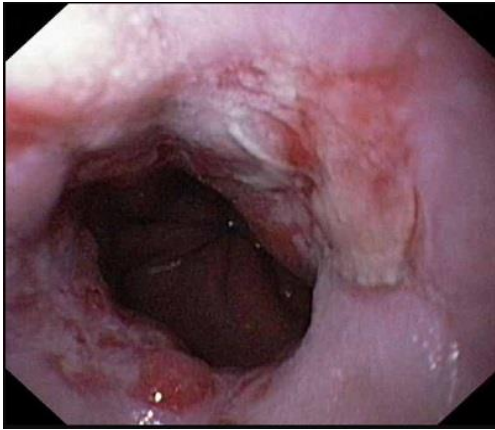
Обоснуйте базовый лечебный препарат, длительность лечения, время и содержание повторного эндоскопического исследования.

Эталон ответа: Базовыми препаратами для лечения больного с осложненной формой гастроэзофагеальной рефлюксной болезни (эрозивно-язвенный эзофагит градации D, хиатальная кардиофундальная грыжа) являются ингибиторы протонной помпы. Длительность первичного курса медикаментозной терапии должна составлять не менее 12 недель на фоне модификации пищевого поведения и изменения образа жизни с решением вопроса о поддерживающей терапии ингибиторами протонной помпы. Повторное

эндоскопическое исследование может быть проведено через 12 недель лечения или при рецидиве симптоматики на фоне перевода пациента на поддерживающую терапию ингибиторами протонной помпы в режиме «по требованию» с целью контроля эффективности лечения. Повторное эндоскопическое исследование необходимо провести с использованием хромоэзофагоскопии с витальными красителями или в режиме NBI с целью ранней диагностики перестройки эпителия пищевода по железистому типу

Задача 32

Мужчина, 45 лет, обратился к врачу с жалобами на постоянную боль за грудиной с иррадиацией в спину, изжогу, отрыжку воздухом, эпизодически ощущение нарушение прохождения пищи с ее задержкой в подложечной области. Вышеуказанная симптоматика усиливается после еды, уменьшается после отрыжки воздухом, нередко сопровождается тошнотой, гиперсаливацией и рвотой с примесью непереваренной пищи. Из анамнеза известно, что эпизоды визжоги, отрыжки воздухом и кислым, боли за грудиной и в эпигастральной области впервые возникли около 6-х лет назад. Не обследовался, лечился самостоятельно, соблюдая диету и принимая антацидные препараты. Ухудшение состояния в течение последних 6-х недель. Соблюдение диетического режима, прием антацидных препаратов, спазмолитиков не привело к уменьшению симптоматики. Обратился за консультацией к участковому терапевту. Семейный анамнез: мать – 72 года, страдает желчекаменной болезнью; отец – умер в 64 года от рака желудка. При осмотре: состояние относительно удовлетворительное. ИМТ – 29 кг/м². Кожные покровы чистые, обычной окраски. В легких дыхание везикулярное, хрипов нет. Тоны сердца ясные, ритмичные. ЧСС – 66 уд. в мин., АД – 140/80 мм рт. ст. Язык обложен белесоватым налетом, влажный. Живот мягкий, при пальпации болезненный в эпигастральной области. Печень и селезенка не увеличены. Дизурии нет. Симптом поколачивания по поясничной области отрицательный. При лабораторном обследовании крови и мочи без отклонений от релевантных значений нормальных показателей. Рекомендовано проведение видеоэзофагогастроуденоскопии (ЭГДС). Заключение: Хиатальная кардиофундальная грыжа. Эрозивный эзофагит, градации D. Параэзофагеальная грыжа. Рефлюкс-эзофагит II степени. Недостаточность кардии. Кандидозный эзофагит Через 12 недель регулярной терапии ингибиторами протонной помпы, соблюдения диетических рекомендаций и модификации образа жизни - отмечает положительную динамику - уменьшились боли в подложечной области и за грудиной. Стал отмечать появление тяжести, ощущения «кома» за грудиной во время еды. При повторном эндоскопическом исследовании пищевода и желудка выявлены изменения слизистой оболочки дистального отдела пищевода, представленные на изображениях



О каком патологическом процессе свидетельствуют выявленные изменения? Какова Ваша дальнейшая диагностическая тактика? Обоснуйте Ваш выбор.

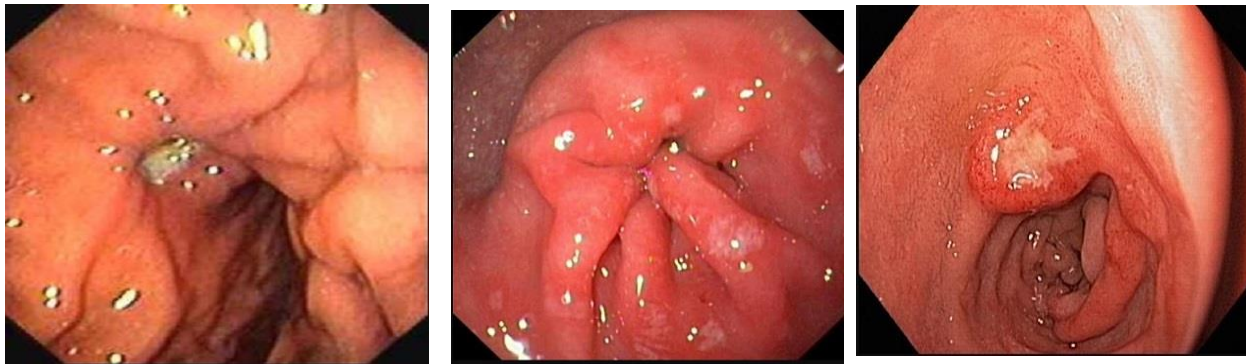
Эталон ответа: Эндоскопические признаки характерны для рубцевания язв дистального отдела пищевода с формированием рубцово-язвенной стриктуры пищевода. Рекомендовано продолжить антисекреторную терапию ингибиторами протонной помпы до 24 недель. Продолжить динамическое наблюдение за больным. Повторное эндоскопическое исследование в режиме NBI и / или хромоэзофагоскопией и биопсией провести через 24 недели. При рецидивировании клинической симптоматики на фоне выбранной медикаментозной тактики, повторной морфологической верификации эпителия Барретта, целесообразно комиссионное обсуждение больного с хирургом для решения вопроса о эндохирургическом лечении осложненной формы гастроэзофагеальной рефлюксной болезни - эндоскопической фундопликации с последующей аргоноплазменной коагуляцией измененного эпителия пищевода.

Задача 33

Мужчина, 53 лет, обратился к врачу с жалобами на боли ноющего характера в эпигастральной области и правом подреберье, возникающие через 20-30 минут после приема пищи и в ночное время, иррадиирующие в спину, уменьшающиеся после приема воды и антацидов. Из анамнеза известно, что эпизоды болей в животе, возникающие после приема пищи впервые возникли около 6 лет назад. В течение 2-х лет не обследовался, лечился самостоятельно, соблюдая диету и принимая антацидные препараты и спазмолитики. Около 4-х лет назад, во время очередного ухудшения состояния обратился за консультацией к терапевту. При дообследовании (рентгенологическое и эндоскопическое исследование) был диагностирован хронический эрозивный гастрит Н.р. ассоциированный. Получал комплексное лечение, включая 10 дневный курс эрадикационной терапии с длительным приемом антисекреторных препаратов. Очередное ухудшение самочувствия в течение последних 8-ми недель. Соблюдение диетического режима, прием антацидных и других антисекреторных препаратов сопровождалось кратковременным уменьшением симптоматики. Учитывая выраженный болевой абдоминальный синдром обратился за консультацией к гастроэнтерологу. Семейный анамнез: мать – 76 лет, страдает хроническим панкреатитом; отец – умер в 62 года от рака желудка. При осмотре: состояние относительно удовлетворительное. ИМТ – 22 кг/м². Кожные покровы чистые, обычной окраски. В легких дыхание везикулярное, хрипов нет. Тоны сердца ясные, ритмичные. ЧСС – 83 уд. в мин., АД – 150/75 мм рт. ст. Язык обложен белесоватым налетом, влажный. Живот мягкий, при

пальпации болезненный в эпигастральной области и правом подреберье. Печень и селезенка не увеличены. Дизурии нет. Симптом поколачивания по поясничной области отрицательный. При лабораторном обследовании крови и мочи без отклонений от релевантных значений нормальных показателей. Рекомендовано проведение видеоэзофагогастродуоденоскопии (ЭГДС).

При ЭГДС получены изображения



Дайте правильное описание выявленных ЭГДС изменений с использованием принятой эндоскопической терминологии и сформулируйте наиболее вероятное эндоскопическое заключение.

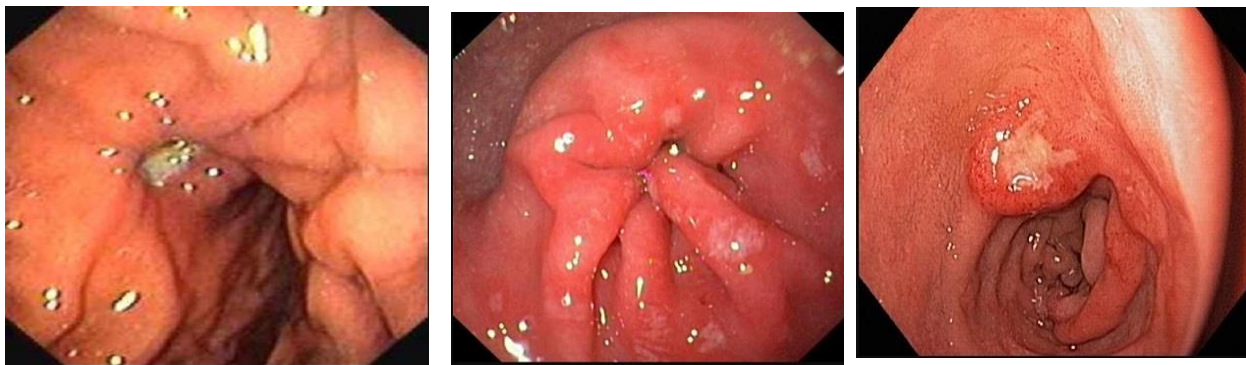
Эталон ответа: язва передней стенки средней трети тела желудка. Рубцово-язвенная деформация тела желудка 1 ст. Антральный гастрит с множественными поверхностными эрозиями. Язва малой кривизны луковицы 12 перстной кишки. Хронический гастрит. Язва желудка. Язва 12 перстной кишки Хронический эрозивный гастрит. Язва желудка.

Задача 34

Мужчина, 53 лет, обратился к врачу с жалобами на боли ноющего характера в эпигастральной области и правом подреберье, возникающие через 20-30 минут после приема пищи и в ночное время, иррадиирующие в спину, уменьшающиеся после приема воды и антацидов. Из анамнеза известно, что эпизоды болей в животе, возникающие после приема пищи впервые возникли около 6 лет назад. В течение 2-х лет не обследовался, лечился самостоятельно, соблюдая диету и принимая антацидные препараты и спазмолитики. Около 4-х лет назад, во время очередного ухудшения состояния обратился за консультацией к терапевту. При дообследовании (рентгенологическое и эндоскопическое исследование) был диагностирован хронический эрозивный гастрит Н.р. ассоциированный. Получал комплексное лечение, включая 10 дневный курс эрадикационной терапии с длительным приемом антисекреторных препаратов. Очередное ухудшение самочувствия в течение последних 8-ми недель. Соблюдение диетического режима, прием антацидных и других антисекреторных препаратов сопровождалось кратковременным уменьшением симптоматики. Учитывая выраженный болевой абдоминальный синдром обратился за консультацией к гастроэнтерологу. Семейный анамнез: мать – 76 лет, страдает хроническим панкреатитом; отец – умер в 62 года от рака желудка. При осмотре: состояние относительно удовлетворительное. ИМТ – 22 кг/м². Кожные покровы чистые, обычной окраски. В легких дыхание везикулярное, хрипов нет. Тоны сердца ясные, ритмичные. ЧСС – 83 уд. в мин., АД

– 150/75 мм рт. ст. Язык обложен белесоватым налетом, влажный. Живот мягкий, при пальпации болезненный в эпигастральной области и правом подреберье. Печень и селезенка не увеличены. Дизурии нет. Симптом поколачивания по поясничной области отрицательный. При лабораторном обследовании крови и мочи без отклонений от релевантных значений нормальных показателей. Рекомендовано проведение видеоэзофагогастродуоденоскопии (ЭГДС).

При ЭГДС получены изображения



Заключение: язва передней стенки средней трети тела желудка. Рубцово-язвенная деформация тела желудка 1 ст. Антральный гастрит с множественными поверхностными эрозиями. Язва малой кривизны луковицы 12 перстной кишки. Хронический гастрит. Язва желудка. Язва 12 перстной кишки Хронический эрозивный гастрит. Язва желудка.

Обоснуйте поставленное Вами эндоскопическое заключение

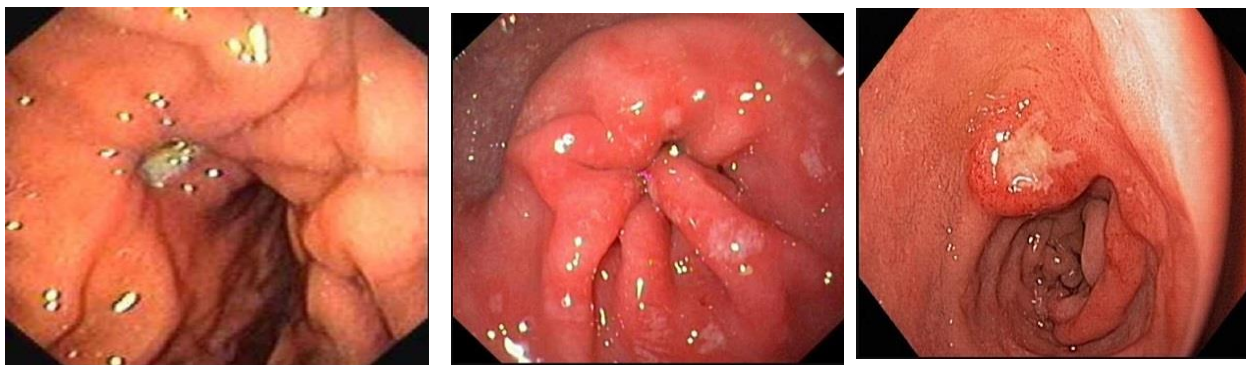
Эталон ответа: заключение о язвенной болезни желудка с локализацией язвы на передней стенке средней трети тела желудка установлено на основании типичных эндоскопических признаков: наличие углубленного образования на передней стенке тела желудка. Дно углубленного образования заполнено белым фибрином. Края приподняты, слизистая оболочка по периметру углубленного образования гиперемирована. Определяется конвергенция складок с передней стенки и малой кривизны с формированием деформации стенки желудка. Заключение об эрозивном антральном гастрите сделано на основании семиологических признаков: гиперемия и отек слизистой оболочки антрального отдела желудка с формированием утолщенных продольных складок в препилорическом отделе; множество поверхностных дефектов, размерами от 0,2-0,3 до 0,5 см, расположенных, как на высоте утолщенных складок в антральном и препилорическом отделах, так и в межскладочном пространстве. Заключение о язве малой кривизны сделано на основании типичных признаков: углубленное образование / дефект слизистой оболочки округлой формы, расположенный на малой кривизне луковицы 12 перстной кишки. Дно дефекта заполнено белым фибрином. Края дефекта выступают над окружающей слизистой на 1-2мм, ярко-гиперемированы, отечны.

Задача 35

Мужчина, 53 лет, обратился к врачу с жалобами на боли ноющего характера в эпигастральной области и правом подреберье, возникающие через 20-30 минут после приема пищи и в ночное время, иррадиирующие в спину, уменьшающиеся после приема воды и антацидов. Из анамнеза известно, что эпизоды болей в животе, возникающие после приема пищи впервые возникли около 6 лет назад. В течение 2-х лет не обследовался, лечился самостоятельно, соблюдая диету и принимая антацидные препараты и

спазмолитики. Около 4-х лет назад, во время очередного ухудшения состояния обратился за консультацией к терапевту. При дообследовании (рентгенологическое и эндоскопическое исследование) был диагностирован хронический эрозивный гастрит Н.р. ассоциированный. Получал комплексное лечение, включая 10 дневный курс эрадикационной терапии с длительным приемом антисекреторных препаратов. Очередное ухудшение самочувствия в течение последних 8-ми недель. Соблюдение диетического режима, прием антацидных и других антисекреторных препаратов сопровождалось кратковременным уменьшением симптоматики. Учитывая выраженный болевой абдоминальный синдром обратился за консультацией к гастроэнтерологу. Семейный анамнез: мать – 76 лет, страдает хроническим панкреатитом; отец – умер в 62 года от рака желудка. При осмотре: состояние относительно удовлетворительное. ИМТ – 22 кг/м². Кожные покровы чистые, обычной окраски. В легких дыхание везикулярное, хрипов нет. Тоны сердца ясные, ритмичные. ЧСС – 83 уд. в мин., АД – 150/75 мм рт. ст. Язык обложен белесоватым налетом, влажный. Живот мягкий, при пальпации болезненный в эпигастриальной области и правом подреберье. Печень и селезенка не увеличены. Дизурии нет. Симптом поколачивания по поясничной области отрицательный. При лабораторном обследовании крови и мочи без отклонений от релевантных значений нормальных показателей. Рекомендовано проведение видеоэзофагогастродуоденоскопии (ЭГДС).

При ЭГДС получены изображения



Заключение: язва передней стенки средней трети тела желудка. Рубцово-язвенная деформация тела желудка 1 ст. Антральный гастрит с множественными поверхностными эрозиями. Язва малой кривизны луковицы 12 перстной кишки. Хронический гастрит. Язва желудка. Язва 12 перстной кишки Хронический эрозивный гастрит. Язва желудка.

Составьте и обоснуйте план дополнительного обследования пациента.

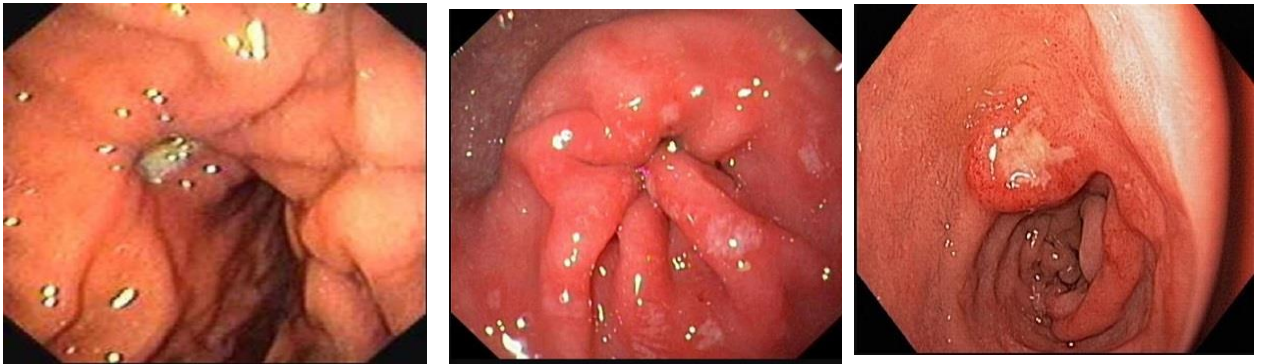
Эталон ответа: пациенту рекомендовано проведение дообследования, включающее:

1. хромогастроскопию с витальными красителями (0,5% раствор метиленового синего) или осмотр слизистой оболочки пищевода в режиме NBI,
2. проведение рентгеноскопии пищевода, желудка и 12 перстной кишки с целью верификации рубцовой деформации желудка и исключения инфильтрации стенки желудка в зоне локализации углубленного дефекта; тестирование Н.р. как минимум 2-мя неинвазивными тестами (дыхательный уреазный тест и определение АГ Н.р. в кале)

Задача 36

Мужчина, 53 лет, обратился к врачу с жалобами на боли ноющего характера в эпигастральной области и правом подреберье, возникающие через 20-30 минут после приема пищи и в ночное время, иррадиирующие в спину, уменьшающиеся после приема воды и антацидов. Из анамнеза известно, что эпизоды болей в животе, возникающие после приема пищи впервые возникли около 6 лет назад. В течение 2-х лет не обследовался, лечился самостоятельно, соблюдая диету и принимая антацидные препараты и спазмолитики. Около 4-х лет назад, во время очередного ухудшения состояния обратился за консультацией к терапевту. При дообследовании (рентгенологическое и эндоскопическое исследование) был диагностирован хронический эрозивный гастрит Н.р. ассоциированный. Получал комплексное лечение, включая 10 дневный курс эрадикационной терапии с длительным приемом антисекреторных препаратов. Очередное ухудшение самочувствия в течение последних 8-ми недель. Соблюдение диетического режима, прием антацидных и других антисекреторных препаратов сопровождалось кратковременным уменьшением симптоматики. Учитывая выраженный болевой абдоминальный синдром обратился за консультацией к гастроэнтерологу. Семейный анамнез: мать – 76 лет, страдает хроническим панкреатитом; отец – умер в 62 года от рака желудка. При осмотре: состояние относительно удовлетворительное. ИМТ – 22 кг/м². Кожные покровы чистые, обычной окраски. В легких дыхание везикулярное, хрипов нет. Тоны сердца ясные, ритмичные. ЧСС – 83 уд. в мин., АД – 150/75 мм рт. ст. Язык обложен белесоватым налетом, влажный. Живот мягкий, при пальпации болезненный в эпигастральной области и правом подреберье. Печень и селезенка не увеличены. Дизурии нет. Симптом поколачивания по поясничной области отрицательный. При лабораторном обследовании крови и мочи без отклонений от релевантных значений нормальных показателей. Рекомендовано проведение видеоэзофагогастродуоденоскопии (ЭГДС).

При ЭГДС получены изображения



Заключение: язва передней стенки средней трети тела желудка. Рубцово-язвенная деформация тела желудка 1 ст. Антральный гастрит с множественными поверхностными эрозиями. Язва малой кривизны луковицы 12 перстной кишки. Хронический гастрит. Язва желудка. Язва 12 перстной кишки Хронический эрозивный гастрит. Язва желудка.

Обоснуйте базовый лечебный препарат, длительность лечения, время и содержание повторного эндоскопического исследования.

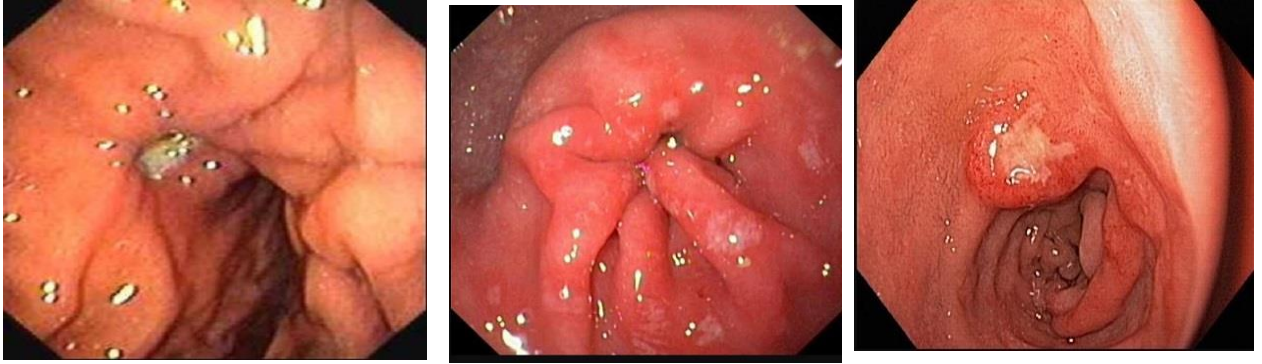
Эталон ответа: Базовыми препаратами для лечения больного с язвенной болезнью желудка и 12 перстной кишки являются ингибиторы протонной помпы и цитопротекторы.

Длительность курса противоязвенной медикаментозной терапии должна составлять не менее 6 недель на фоне модификации пищевого поведения и изменения образа жизни. Повторное эндоскопическое исследование может быть проведено через 6 недель лечения. Повторное эндоскопическое исследование необходимо провести с использованием хромогастроскопии с витальными красителями и биопсией из измененной слизистой оболочки желудка, представленной рубцовой тканью. Обязательным является биопсия слизистой оболочки антрального отдела желудка для верификации отсутствия контаминации Н.р. - контроль эффективности эрадикации.

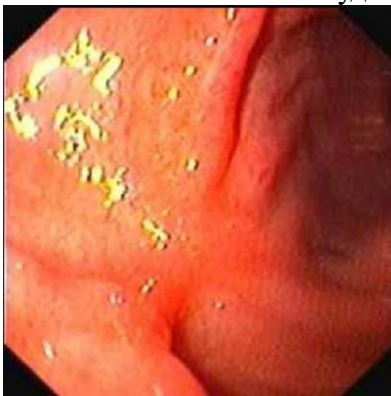Задача 37

Мужчина, 53 лет, обратился к врачу с жалобами на боли ноющего характера в эпигастральной области и правом подреберье, возникающие через 20-30 минут после приема пищи и в ночное время, иррадиирующие в спину, уменьшающиеся после приема воды и антацидов. Из анамнеза известно, что эпизоды болей в животе, возникающие после приема пищи впервые возникли около 6 лет назад. В течение 2-х лет не обследовался, лечился самостоятельно, соблюдая диету и принимая антацидные препараты и спазмолитики. Около 4-х лет назад, во время очередного ухудшения состояния обратился за консультацией к терапевту. При дообследовании (рентгенологическое и эндоскопическое исследование) был диагностирован хронический эрозивный гастрит Н.р. ассоциированный. Получал комплексное лечение, включая 10 дневный курс эрадикационной терапии с длительным приемом антисекреторных препаратов. Очередное ухудшение самочувствия в течение последних 8-ми недель. Соблюдение диетического режима, прием антацидных и других антисекреторных препаратов сопровождалось кратковременным уменьшением симптоматики. Учитывая выраженный болевой абдоминальный синдром обратился за консультацией к гастроэнтерологу. Семейный анамнез: мать – 76 лет, страдает хроническим панкреатитом; отец – умер в 62 года от рака желудка. При осмотре: состояние относительно удовлетворительное. ИМТ – 22 кг/м². Кожные покровы чистые, обычной окраски. В легких дыхание везикулярное, хрипов нет. Тоны сердца ясные, ритмичные. ЧСС – 83 уд. в мин., АД – 150/75 мм рт. ст. Язык обложен белесоватым налетом, влажный. Живот мягкий, при пальпации болезненный в эпигастральной области и правом подреберье. Печень и селезенка не увеличены. Дизурии нет. Симптом поколачивания по поясничной области отрицательный. При лабораторном обследовании крови и мочи без отклонений от релевантных значений нормальных показателей. Рекомендовано проведение видеоэзофагогастродуоденоскопии (ЭГДС).

При ЭГДС получены изображения



Заключение: язва передней стенки средней трети тела желудка. Рубцово-язвенная деформация тела желудка 1 ст. Антральный гастрит с множественными поверхностными эрозиями. Язва малой кривизны луковицы 12 перстной кишки. Хронический гастрит. Язва желудка. Язва 12 перстной кишки Хронический эрозивный гастрит. Язва желудка. Пациент принимал ингибиторы протонной помпы и цитопротекторы. Через 6 недель лечения состояние больного улучшилось. Полностью купирован болевой и диспептический синдромы. При повторном эндоскопическом исследовании ЭГДС выявлены изменения слизистой оболочки желудка, представленные на изображении



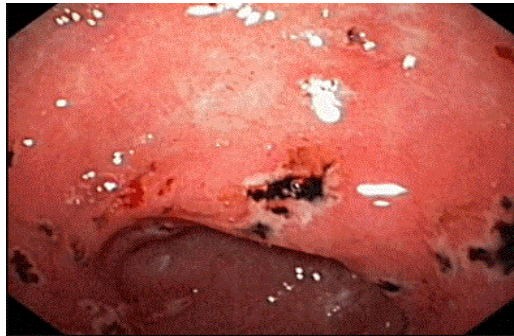
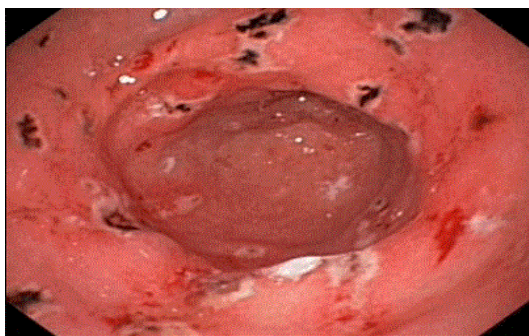
Какова Ваша дальнейшая диагностическая тактика? Обоснуйте Ваш выбор.

Эталон ответа: Эндоскопические признаки характерные для зарубцевавшейся язвы тела желудка диктуют необходимость диспансерного наблюдения больного. Повторное эндоскопическое исследование ЭГДС необходимо провести при появлении типичного симптомокомплекса характерного для рецидива язвенной болезни.

Задача 38

Женщина, 56 лет, обратилась к врачу с жалобами на чувство тяжести в эпигастральной области, возникающую после приема пищи, слабость, изменение цвета стула (темно-коричневый с включениями дегтеобразного характера). Из анамнеза известно, что в течение 3-х недель самостоятельно принимала новиган и кеторол в связи с ушибом грудной клетки. Обратилась за консультацией к участковому терапевту. Семейный анамнез: мать – 72 года, страдает язвенной болезнью желудка; отец – умер в 65 лет от острого инфаркта миокарда. При осмотре: состояние относительно удовлетворительное. ИМТ – 22 кг/м². Кожные покровы чистые, обычной окраски. В легких дыхание везикулярное, хрипов нет. Тоны сердца ясные, ритмичные. ЧСС – 62 уд. в мин., АД – 130/85 мм рт. ст. Язык обложен белесоватым налетом, влажный. Живот мягкий, при пальпации чувствительный в

эпигастральной области. Печень и селезенка не увеличены. Дизурии нет. Симптом поколачивания по поясничной области отрицательный. При лабораторном обследовании крови и мочи без отклонений от релевантных значений нормальных показателей. Рекомендовано проведение видеозофагогастродуоденоскопии (ЭГДС). При ЭГДС получены изображения

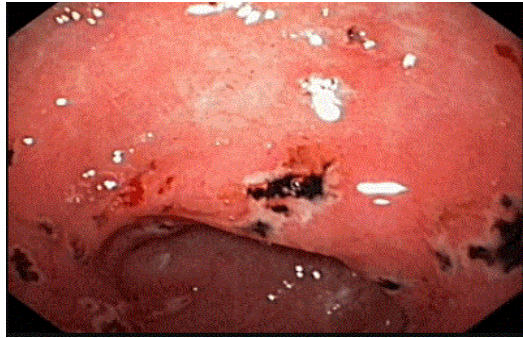
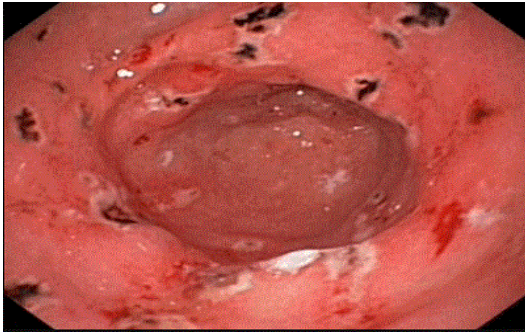


Дайте правильное описание выявленных изменений с использованием принятой эндоскопической терминологии и сформулируйте наиболее вероятное эндоскопическое заключение.

Эталон ответа: НПВП ассоциированная эрозивно-геморрагическая гастропатия. Эрозивный гастрит Хронический гастрит с множественными эрозиями

Задача 39

Женщина, 56 лет, обратилась к врачу с жалобами на чувство тяжести в эпигастральной области, возникающую после приема пищи, слабость, изменение цвета стула (темно-коричневый с включениями дегтеобразного характера). Из анамнеза известно, что в течение 3-х недель самостоятельно принимала новиган и кеторол в связи с ушибом грудной клетки. Обратилась за консультацией к участковому терапевту. Семейный анамнез: мать – 72 года, страдает язвенной болезнью желудка; отец – умер в 65 лет от острого инфаркта миокарда. При осмотре: состояние относительно удовлетворительное. ИМТ – 22 кг/м². Кожные покровы чистые, обычной окраски. В легких дыхание везикулярное, хрипов нет. Тоны сердца ясные, ритмичные. ЧСС – 62 уд. в мин., АД – 130/85 мм рт. ст. Язык обложен белесоватым налетом, влажный. Живот мягкий, при пальпации чувствительный в эпигастральной области. Печень и селезенка не увеличены. Дизурии нет. Симптом поколачивания по поясничной области отрицательный. При лабораторном обследовании крови и мочи без отклонений от релевантных значений нормальных показателей. Рекомендовано проведение видеозофагогастродуоденоскопии (ЭГДС). При ЭГДС получены изображения



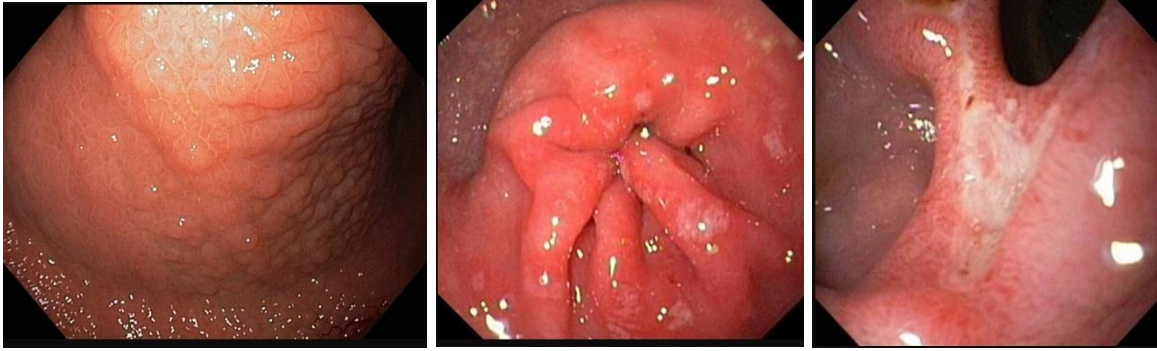
Заключение: НПВП ассоциированная эрозивно-геморрагическая гастропатия. Эрозивный гастрит Хронический гастрит с множественными эрозиями

Обоснуйте поставленное Вами эндоскопическое заключение

Эталон ответа: заключение о НПВП ассоциированной эрозивно-геморрагической гастропатии установлено на основании типичных эндоскопических признаков: множественные поверхностные дефекты слизистой оболочки антрального и препилорического отделов желудка прикрытые белесоватым фибрином. В дне большинства дефектов определяется наличие гематина темно-коричневого и черного цвета. Признаков активного желудочно-кишечного кровотечения в момент осмотра не определяется.

Задача 40

Мужчина, 23 лет, обратился к врачу с жалобами на периодические резкие, острые, приступообразные боли в эпигастральной области, сопровождающиеся ощущением жжения, возникающие через 1,5-2 часа приема пищи, изжогу, чувство быстрого насыщения. Из анамнеза известно, что эпизоды болей в эпигастральной области впервые возникли около года назад. Не обследовался, лечился самостоятельно, соблюдая диету и принимая антацидные препараты и спазмолитики. Эффект от указанного курсового лечения был положительным. Ухудшение самочувствия с появлением вышеуказанной симптоматики возникло около 3-х недель. Соблюдение диетического режима, прием антацидных препаратов не привело к улучшению самочувствия. Обратился за консультацией к гастроэнтерологу. Семейный анамнез: мать – 53 лет, страдает язвенной болезнью 12 перстной кишки; отец – умер в 58 лет от острого инфаркта миокарда. При осмотре: состояние относительно удовлетворительное. ИМТ – 24 кг/м². Кожные покровы чистые, обычной окраски. В легких дыхание везикулярное, хрипов нет. Тоны сердца ясные, ритмичные. ЧСС – 83 уд. в мин., АД – 110/65 мм рт. ст. Язык обложен белесоватым налетом, влажный. Живот мягкий, при пальпации болезненный в эпигастральной области. Печень и селезенка не увеличены. Дизурии нет. Симптом поколачивания по поясничной области отрицательный. При лабораторном обследовании крови и мочи без отклонений от релевантных значений нормальных показателей. Рекомендовано проведение видеоэзофагогастродуоденоскопии (ЭГДС). При ЭГДС получены изображения

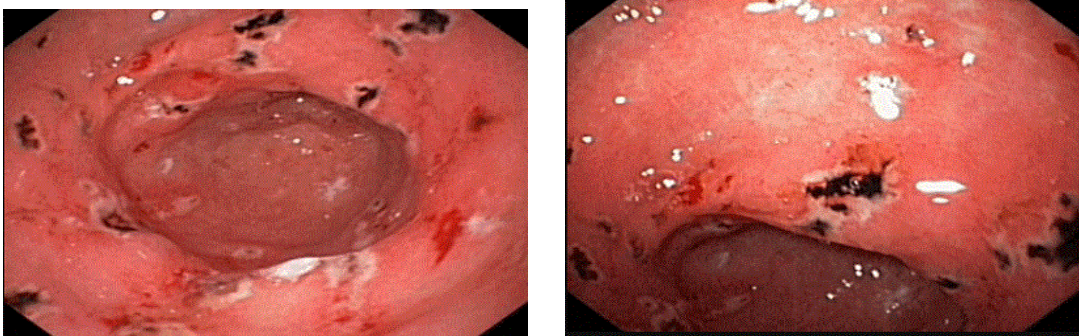


Дайте правильное описание выявленных при ЭГДС изменений с использованием принятой эндоскопической терминологии и сформулируйте наиболее вероятное эндоскопическое заключение

Эталон ответа: Хронический Н.р. ассоциированный гастрит с единичными эрозиями в антральном отделе желудка. Язва большой кривизны луковицы 12 перстной кишки. Рубцово-язвенная деформация луковицы 12 перстной кишки Хронический гастрит. Язва 12 перстной кишки Хронический эрозивный гастрит. Язва луковицы 12 перстной кишки

Задача 41

Женщина, 56лет, обратилась к врачу с жалобами на чувство тяжести в эпигастральной области, возникающую после приема пищи, слабость, изменение цвета стула (темно-коричневый с включениями дегтеобразного характера). Из анамнеза известно, что в течение 3-х недель самостоятельно принимала новиган и кеторол в связи с ушибом грудной клетки. Обратилась за консультацией к участковому терапевту. Семейный анамнез: мать – 72 года, страдает язвенной болезнью желудка; отец – умер в 65 лет от острого инфаркта миокарда. При осмотре: состояние относительно удовлетворительное. ИМТ – 22 кг/м². Кожные покровы чистые, обычной окраски. В легких дыхание везикулярное, хрипов нет. Тоны сердца ясные, ритмичные. ЧСС – 62 уд. в мин., АД – 130/85 мм рт. ст. Язык обложен белесоватым налетом, влажный. Живот мягкий, при пальпации чувствительный в эпигастральной области. Печень и селезенка не увеличены. Дизурии нет. Симптом поколачивания по поясничной области отрицательный. При лабораторном обследовании крови и мочи без отклонений от релевантных значений нормальных показателей. Рекомендовано проведение видеоэзофагогастродуоденоскопии (ЭГДС). При ЭГДС получены изображения



Заключение: НПВП ассоциированная эрозивно-

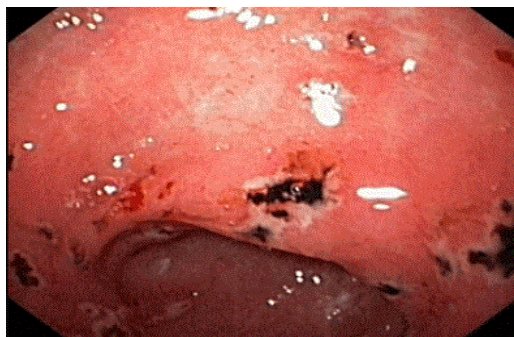
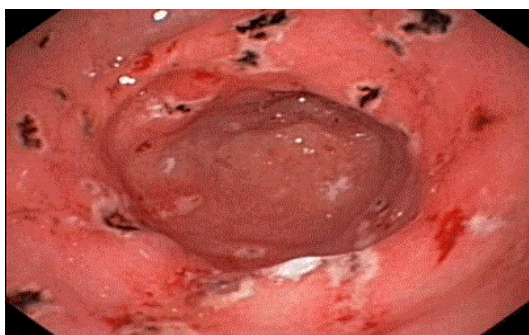
геморрагическая гастропатия. Эрозивный гастрит Хронический гастрит с множественными эрозиями

Составьте и обоснуйте план дополнительного обследования пациента.

Эталон ответа: Пациенту рекомендовано проведение дообследования, включающего: биопсию слизистой оболочки тела и антрального отдела желудка для проведения быстрого уреазного теста и гистологического исследования

Задача 42

Женщина, 56 лет, обратилась к врачу с жалобами на чувство тяжести в эпигастральной области, возникающую после приема пищи, слабость, изменение цвета стула (темно-коричневый с включениями дегтеобразного характера). Из анамнеза известно, что в течение 3-х недель самостоятельно принимала новиган и кеторол в связи с ушибом грудной клетки. Обратилась за консультацией к участковому терапевту. Семейный анамнез: мать – 72 года, страдает язвенной болезнью желудка; отец – умер в 65 лет от острого инфаркта миокарда. При осмотре: состояние относительно удовлетворительное. ИМТ – 22 кг/м². Кожные покровы чистые, обычной окраски. В легких дыхание везикулярное, хрипов нет. Тоны сердца ясные, ритмичные. ЧСС – 62 уд. в мин., АД – 130/85 мм рт. ст. Язык обложен белесоватым налетом, влажный. Живот мягкий, при пальпации чувствительный в эпигастральной области. Печень и селезенка не увеличены. Дизурии нет. Симптом поколачивания по поясничной области отрицательный. При лабораторном обследовании крови и мочи без отклонений от релевантных значений нормальных показателей. Рекомендовано проведение видеозофагогастродуоденоскопии (ЭГДС). При ЭГДС получены изображения



Заключение: НПВП ассоциированная эрозивно-геморрагическая гастропатия. Эрозивный гастрит Хронический гастрит с множественными эрозиями

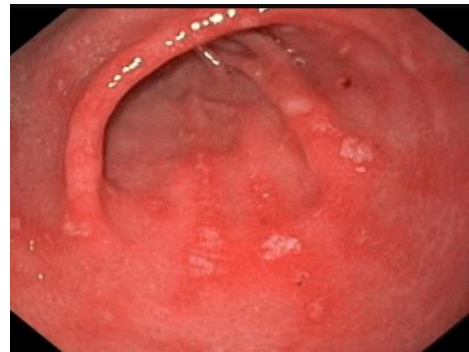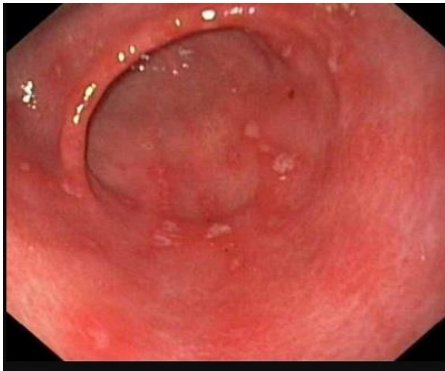Обоснуйте базовый лечебный комплекс, длительность лечения, время и содержание повторного эндоскопического исследования.

Эталон ответа: Базовыми препаратами для лечения больного с НПВП ассоциированной эрозивной гастропатией являются: ингибиторы протонной помпы и цитопротекторы.

Длительность курса медикаментозной терапии должна составлять не менее 4 недель на фоне отмены приема НПВП. Повторное эндоскопическое исследование может быть проведено через 4 недели лечения или при рецидиве симптоматики и появлении признаков острого желудочно-кишечного кровотечения на фоне курсовой терапии. Повторное эндоскопическое исследование необходимо провести с биопсией слизистой оболочки антрального отдела желудка

Задача 43

Женщина, 56 лет, обратилась к врачу с жалобами на чувство тяжести в эпигастральной области, возникающую после приема пищи, слабость, изменение цвета стула (темно-коричневый с включениями дегтеобразного характера). Из анамнеза известно, что в течение 3-х недель самостоятельно принимала новиган и кеторол в связи с ушибом грудной клетки. Обратилась за консультацией к участковому терапевту. Семейный анамнез: мать – 72 года, страдает язвенной болезнью желудка; отец – умер в 65 лет от острого инфаркта миокарда. При осмотре: состояние относительно удовлетворительное. ИМТ – 22 кг/м². Кожные покровы чистые, обычной окраски. В легких дыхание везикулярное, хрипов нет. Тоны сердца ясные, ритмичные. ЧСС – 62 уд. в мин., АД – 130/85 мм рт. ст. Язык обложен белесоватым налетом, влажный. Живот мягкий, при пальпации чувствительный в эпигастральной области. Печень и селезенка не увеличены. Дизурии нет. Симптом поколачивания по поясничной области отрицательный. При лабораторном обследовании крови и мочи без отклонений от релевантных значений нормальных показателей. Рекомендовано проведение видеоэзофагогастродуоденоскопии (ЭГДС). Заключение: НПВП ассоциированная эрозивно-геморрагическая гастропатия. Эрозивный гастрит Хронический гастрит с множественными эрозиями Через 4 недели курсовой терапии ингибиторами протонной помпы и цитопротекторами состояние больной улучшилось: купированы полностью симптомы желудочной диспепсии, нормализовался стул. При повторном эндоскопическом исследовании ЭГДС выявлены изменения слизистой оболочки желудка, представленные на изображениях



О каком патологическом процессе свидетельствуют выявленные изменения?

Какова Ваша дальнейшая диагностическая тактика? Обоснуйте Ваш выбор.

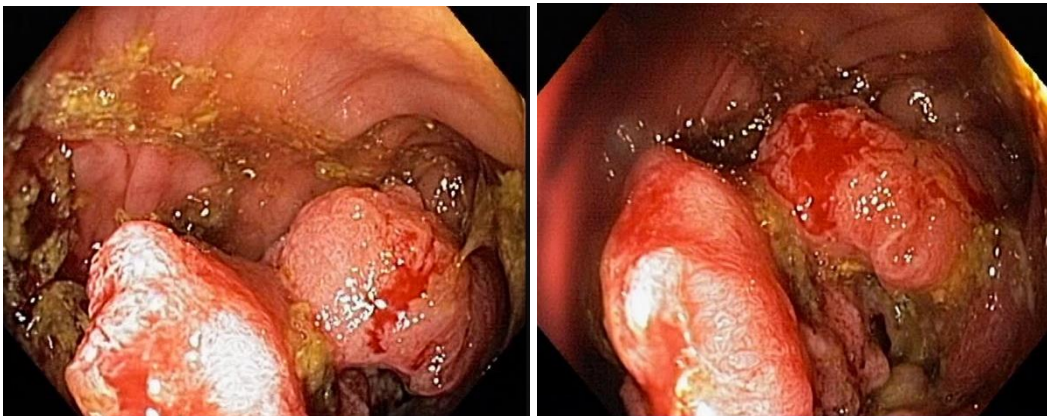
Эталон ответа: Эндоскопические признаки характерны эпителизации эрозий выходного отдела желудка. Сохраняются единичные поверхностные дефекты 0,3-0,4 см в Д слизистой оболочки большой кривизны антрального отдела желудка, покрытые белесоватым фибрином, значительно уменьшился отек и гиперемия слизистой оболочки желудка. Рекомендовано продолжить курсовой прием ингибиторов протонной помпы и цитопротекторов до 8 недель. Продолжить динамическое наблюдение за больным. Повторное эндоскопическое исследование ЭГДС провести через 8 недель.

Задача 44

Женщина, 70 лет, обратился к врачу с жалобами на приступообразные боли в животе,

преимущественно параумбиликальной области без иррадиации, запоры примесью слизи и крови, общую слабость. Из анамнеза известно, что нарушение стула по типу чередования запоров с нормальным стулом впервые возникли около 5 лет назад. Не обследовался, лечился самостоятельно, соблюдал диету и принимая слабительные средства на основе сены и коры крушины. Ухудшение самочувствия в течение последних 2-х недель, когда боли в животе и запоры с примесью слизи и крови стали постоянными, появилась общая слабость. Учитывая выраженный болевой абдоминальный синдром обратилась за консультацией к гастроэнтерологу. Семейный анамнез: мать – умерла в 66 лет - острый инфаркт миокарда, отец – умер в 70 года от рака кишечника. При осмотре: состояние средней степени тяжести. ИМТ – 26 кг/м². Кожные покровы чистые, бледные. В легких дыхание везикулярное, хрипов нет. Тоны сердца ясные, ритмичные. ЧСС – 90 уд. в мин., АД – 160/95 мм рт. ст. Язык обложен белесоватым налетом, влажный. Живот мягкий, при пальпации болезненный в левом фланке живота, где пальпируется сегмент уплотненной ободочной кишки с ограниченной подвижностью. Печень и селезенка не увеличены. Дизурии нет. Симптом поколачивания по поясничной области отрицательный. При лабораторном обследовании мочи без отклонений от релевантных значений нормальных показателей. В общем анализе крови: СОЭ - 50 мм/час, Нв - 116 г/л. Рекомендовано проведение видеокколоноскопии (ВКС).

При ВКС получены изображения



Дайте правильное описание выявленных при ВКС изменений с использованием принятой эндоскопической терминологии и сформулируйте наиболее вероятное эндоскопическое заключение

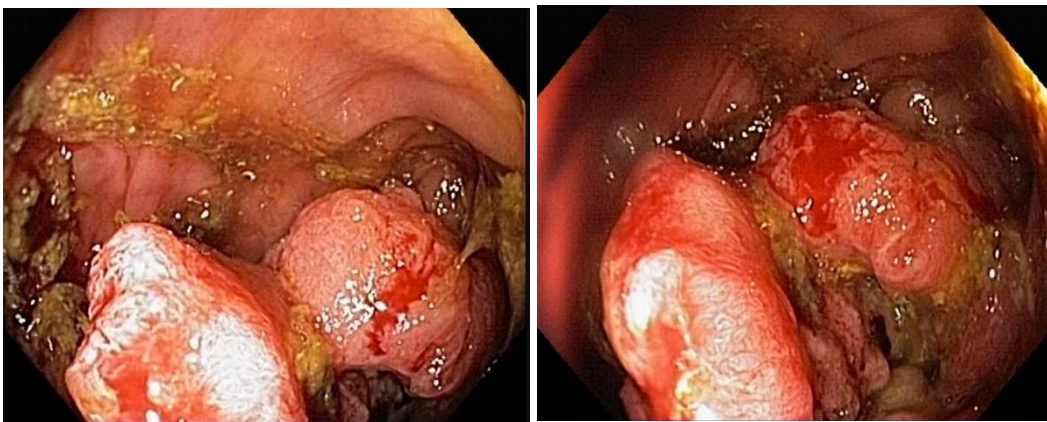
Эталон ответа: Стенозирующая изъязвленная опухоль поперечноободочной кишки
Язва толстой кишки. Болезнь Крона толстой кишки.

Задача 45

Женщина, 70 лет, обратилась к врачу с жалобами на приступообразные боли в животе, преимущественно параумбиликальной области без иррадиации, запоры примесью слизи и крови, общую слабость. Из анамнеза известно, что нарушение стула по типу чередования запоров с нормальным стулом впервые возникли около 5 лет назад. Не обследовался, лечился самостоятельно, соблюдал диету и принимая слабительные средства на основе сены и коры крушины. Ухудшение самочувствия в течение последних 2-х недель, когда боли в животе и запоры с примесью слизи и крови стали постоянными, появилась общая слабость

Учитывая выраженный болевой абдоминальный синдром обратилась за консультацией к гастроэнтерологу. Семейный анамнез: мать – умерла в 66 лет - острый инфаркт миокарда, отец – умер в 70 года от рака кишечника. При осмотре: состояние средней степени тяжести. ИМТ – 26 кг/м². Кожные покровы чистые, бледные. В легких дыхание везикулярное, хрипов нет. Тоны сердца ясные, ритмичные. ЧСС – 90 уд. в мин., АД – 160/95мм рт. ст. Язык обложен белесоватым налетом, влажный. Живот мягкий, при пальпации болезненный в левом фланке живота, где пальпируется сегмент уплотненной ободочной кишки с ограниченной подвижностью. Печень и селезенка не увеличены. Дизурии нет. Симптом поколачивания по поясничной области отрицательный. При лабораторном обследовании мочи без отклонений от релевантных значений нормальных показателей. В общем анализе крови: СОЭ - 50 мм/час, Нв - 116 г/л. Рекомендовано проведение видеокколоноскопии (ВКС).

При ВКС получены изображения



Залючение: Стенозирующая изъязвленная опухоль поперечноободочной кишки
Язва толстой кишки. Болезнь Крона толстой кишки.

Обоснуйте поставленное Вами эндоскопическое заключение

Эталон ответа:

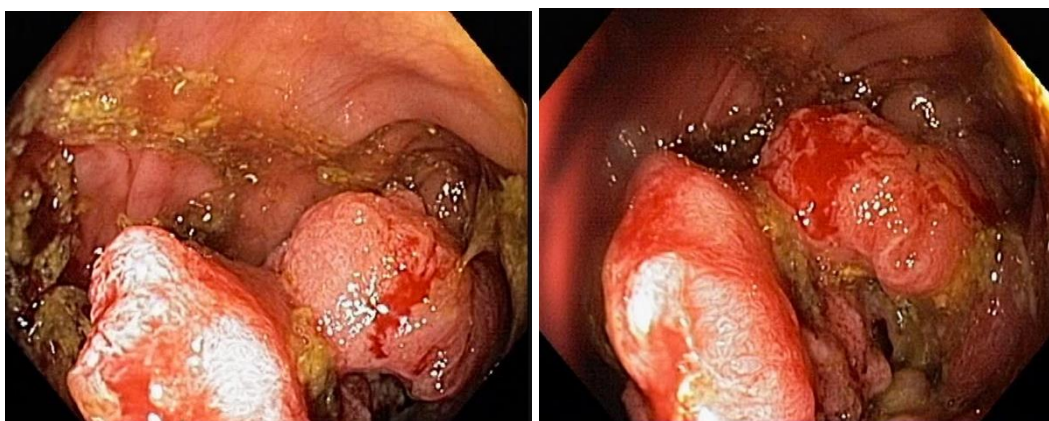
Заключение о наличии стенозирующей изъязвленной опухоли поперечноободочной кишки установлено на основании типичных эндоскопических признаков: наличие в средней трети поперечноободочной кишки выступающего неправильной формы опухолевидного образования с изъязвлением, спонтанной и контактной кровоточивостью, формирование стеноза

Задача 46

Женщина, 70 лет, обратился к врачу с жалобами на приступообразные боли в животе, преимущественно параумбиликальной области без иррадиации, запоры примесью слизи и крови, общую слабость. Из анамнеза известно, что нарушение стула по типу чередования запоров с нормальным стулом впервые возникли около 5 лет назад. Не обследовался, лечился самостоятельно, соблюдал диету и принимая слабительные средства на основе сены и коры крушины. Ухудшение самочувствия в течение последних 2-х недель, когда боли в животе и запоры с примесью слизи и крови стали постоянными, появилась общая слабость. Учитывая выраженный болевой абдоминальный синдром обратилась за консультацией к гастроэнтерологу. Семейный анамнез: мать – умерла в 66 лет - острый инфаркт миокарда, отец – умер в 70 года от рака кишечника. При осмотре: состояние средней степени тяжести.

ИМТ – 26 кг/м². Кожные покровы чистые, бледные. В легких дыхание везикулярное, хрипов нет. Тоны сердца ясные, ритмичные. ЧСС – 90 уд. в мин., АД – 160/95мм рт. ст. Язык обложен белесоватым налетом, влажный. Живот мягкий, при пальпации болезненный в левом фланке живота, где пальпируется сегмент уплотненной ободочной кишки с ограниченной подвижностью. Печень и селезенка не увеличены. Дизурии нет. Симптом поколачивания по поясничной области отрицательный. При лабораторном обследовании мочи без отклонений от релевантных значений нормальных показателей. В общем анализе крови: СОЭ - 50 мм/час, Нв - 116 г/л. Рекомендовано проведение видеокколоноскопии (ВКС).

При ВКС получены изображения



Заключение: Стенозирующая изъязвленная опухоль поперечноободочной кишки
Язва толстой кишки. Болезнь Крона толстой кишки.

Составьте и обоснуйте план дополнительного обследования пациента.

Эталон ответа: Пациенту рекомендовано проведение дообследования, включающего:

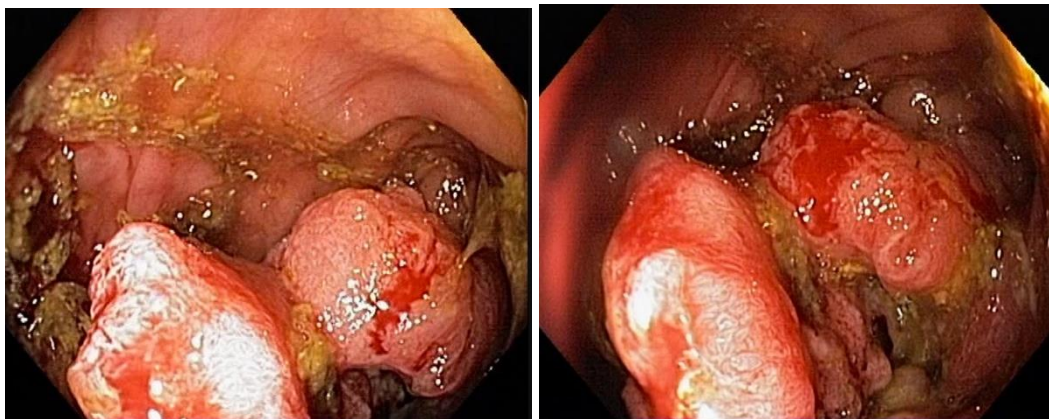
- хромовидеокколоноскопию с витальными красителями (0,5% раствор метиленового синего) и прицельной биопсией из зон гиперфиксации витального красителя полисегментарную биопсию из зоны опухолевидного образования поперечноободочной кишки.

Задача 47

Женщина, 70 лет, обратилась к врачу с жалобами на приступообразные боли в животе, преимущественно параумбиликальной области без иррадиации, запоры примесью слизи и крови, общую слабость. Из анамнеза известно, что нарушение стула по типу чередования запоров с нормальным стулом впервые возникли около 5 лет назад. Не обследовалась, лечилась самостоятельно, соблюдала диету и принимая слабительные средства на основе сены и коры крушины. Ухудшение самочувствия в течение последних 2-х недель, когда боли в животе и запоры с примесью слизи и крови стали постоянными, появилась общая слабость. Учитывая выраженный болевой абдоминальный синдром обратилась за консультацией к гастроэнтерологу. Семейный анамнез: мать – умерла в 66 лет - острый инфаркт миокарда, отец – умер в 70 года от рака кишечника. При осмотре: состояние средней степени тяжести. ИМТ – 26 кг/м². Кожные покровы чистые, бледные. В легких дыхание везикулярное, хрипов нет. Тоны сердца ясные, ритмичные. ЧСС – 90 уд. в мин., АД – 160/95мм рт. ст. Язык обложен белесоватым налетом, влажный. Живот мягкий, при пальпации болезненный в левом фланке живота, где пальпируется сегмент уплотненной ободочной кишки с

ограниченной подвижностью. Печень и селезенка не увеличены. Дизурии нет. Симптом поколачивания по поясничной области отрицательный. При лабораторном обследовании мочи без отклонений от релевантных значений нормальных показателей. В общем анализе крови: СОЭ - 50 мм/час, Нв - 116 г/л. Рекомендовано проведение видеокколоноскопии (ВКС).

При ВКС получены изображения



Заключение: Стенозирующая изъязвленная опухоль поперечноободочной кишки
Язва толстой кишки. Болезнь Крона толстой кишки.

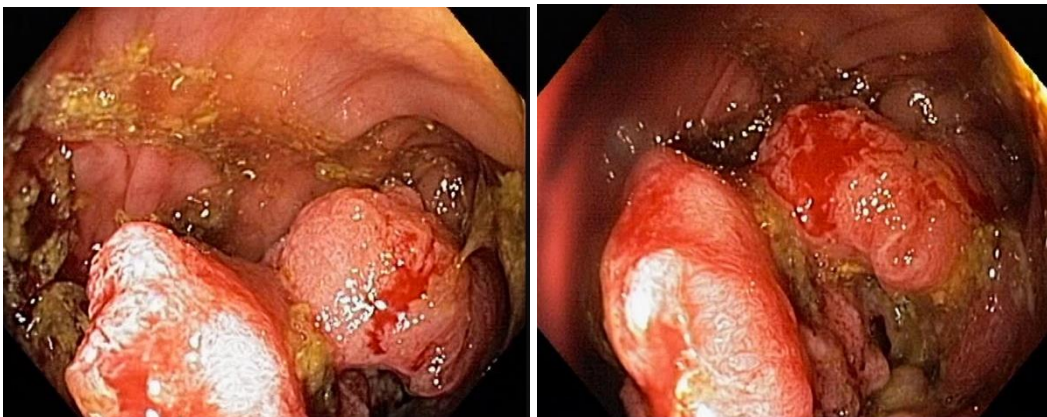
Обоснуйте базовый лечебный препарат, длительность лечения, время и содержание повторного эндоскопического исследования

Эталон ответа: Стандарт лечения стенозирующих опухолевидных образований ободочной кишки зависит от результатов гистологической верификации злокачественного роста. Повторное эндоскопическое исследование толстой кишки с биопсией необходимо при отрицательных результатах первичного гистологического исследования.

Задача 48

Женщина, 70 лет, обратилась к врачу с жалобами на приступообразные боли в животе, преимущественно параумбиликальной области без иррадиации, запоры примесью слизи и крови, общую слабость. Из анамнеза известно, что нарушение стула по типу чередования запоров с нормальным стулом впервые возникли около 5 лет назад. Не обследовалась, лечилась самостоятельно, соблюдала диету и принимала слабительные средства на основе сены и коры крушины. Ухудшение самочувствия в течение последних 2-х недель, когда боли в животе и запоры с примесью слизи и крови стали постоянными, появилась общая слабость. Учитывая выраженный болевой абдоминальный синдром обратилась за консультацией к гастроэнтерологу. Семейный анамнез: мать – умерла в 66 лет - острый инфаркт миокарда, отец – умер в 70 года от рака кишечника. При осмотре: состояние средней степени тяжести. ИМТ – 26 кг/м². Кожные покровы чистые, бледные. В легких дыхание везикулярное, хрипов нет. Тоны сердца ясные, ритмичные. ЧСС – 90 уд. в мин., АД – 160/95 мм рт. ст. Язык обложен белесоватым налетом, влажный. Живот мягкий, при пальпации болезненный в левом фланке живота, где пальпируется сегмент уплотненной ободочной кишки с ограниченной подвижностью. Печень и селезенка не увеличены. Дизурии нет. Симптом поколачивания по поясничной области отрицательный. При лабораторном обследовании мочи без отклонений от релевантных значений нормальных показателей. В общем анализе крови: СОЭ - 50 мм/час, Нв - 116 г/л. Рекомендовано проведение видеокколоноскопии (ВКС).

При ВКС получены изображения



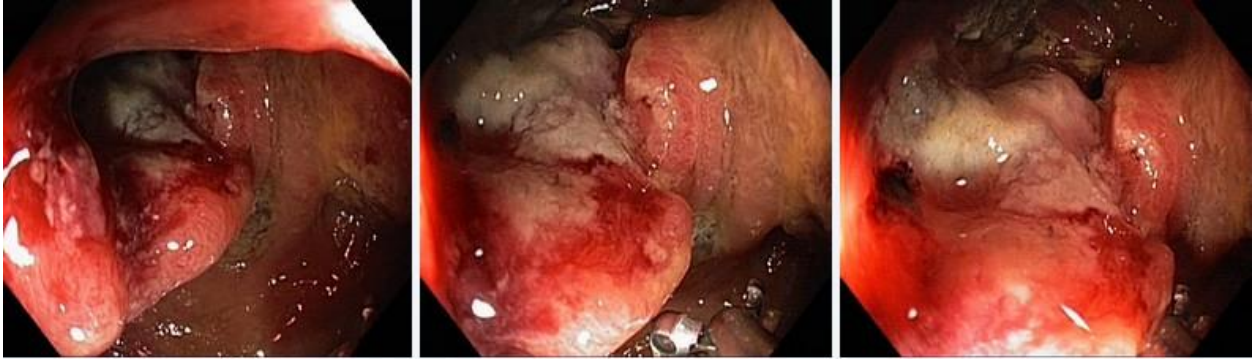Заключение: Стенозирующая изъязвленная опухоль поперечноободочной кишки
Язва толстой кишки. Болезнь Крона толстой кишки. Через 2 недели получены результаты гистологического исследования биоптатов из опухолевидного образования поперечноободочной кишки: низкодифференцированная аденокарцинома

Какова Ваша дальнейшая диагностическая тактика? Обоснуйте Ваш выбор.

Эталон ответа: Эндоскопические и гистологические признаки укладываются в предварительное заключение о наличии стенозирующей изъязвленной опухоли поперечноободочной кишки. Рекомендована консультация колопроктолога для решения вопроса тактики хирургического лечения.

Задача 49

Мужчина, 76 лет, обратился к врачу с жалобами на приступообразные боли в животе, преимущественно в левом фланке живота без иррадиации, диареею с примесью слизи и крови, общую слабость. Из анамнеза известно, что нарушение стула по типу чередования запоров с поносами впервые возникли около 3 лет назад. Не обследовался, лечился самостоятельно, соблюдал диету и принимая слабительные средства на основе сены и коры крушины или адсорбенты (активированный уголь, смекту). Ухудшение самочувствия в течение последних 3-х недель, когда боли в животе и диарея с примесью слизи и крови стали постоянными, появилась общая слабость. Учитывая выраженный болевой абдоминальный синдром и признаки интоксикации обратился за консультацией к гастроэнтерологу. Семейный анамнез: мать – умерла в 66 лет - острый инфаркт миокарда, отец – умер в 70 года от рака кишечника. При осмотре: состояние средней степени тяжести. ИМТ – 18 кг/м². Кожные покровы чистые, бледные. В легких дыхание везикулярное, хрипов нет. Тоны сердца ясные, ритмичные. ЧСС – 90 уд. в мин., АД – 160/95мм рт. ст. Язык обложен белесоватым налетом, влажный. Живот мягкий, при пальпации болезненный в левом фланке живота, где пальпируется сегмент уплотненной ободочной кишки с ограниченной подвижностью. Печень и селезенка не увеличены. Дизурии нет. Симптом поколачивания по поясничной области отрицательный. При лабораторном обследовании мочи без отклонений от релевантных значений нормальных показателей. В общем анализе крови: СОЭ - 49мм/час, Нв - 117 г/л. Рекомендовано проведение видеокколоноскопии (ВКС). При ВКС получены изображения

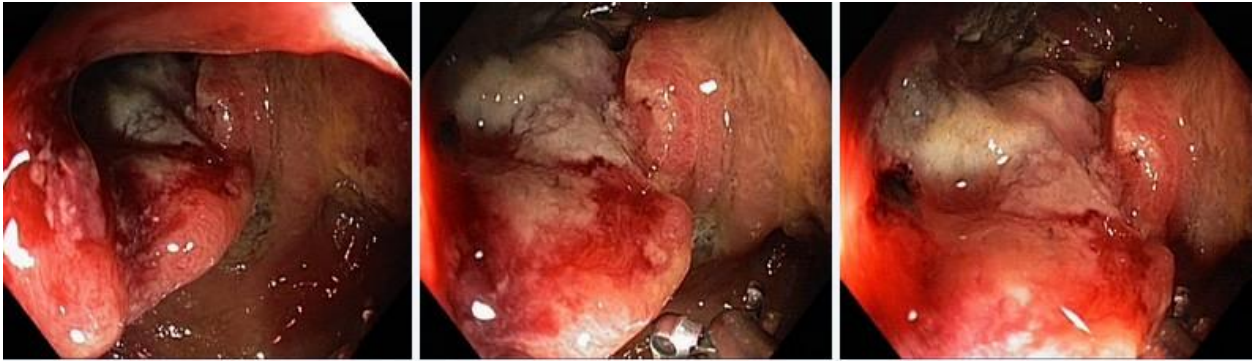

Дайте правильное описание выявленных при ВКС изменений с использованием принятой эндоскопической терминологии и сформулируйте наиболее вероятное эндоскопическое заключение.

Эталон ответа: Стенозирующая изъязвленная опухоль ректосигмоидного отдела толстой кишки Язвенный колит. Болезнь Крона толстой кишки.

Задача 50

Мужчина, 76 лет, обратился к врачу с жалобами на приступообразные боли в животе, преимущественно в левом фланке живота без иррадиации, диареею с примесью слизи и крови, общую слабость. Из анамнеза известно, что нарушение стула по типу чередования запоров с поносами впервые возникли около 3 лет назад. Не обследовался, лечился самостоятельно, соблюдал диету и принимая слабительные средства на основе сены и коры крушины или адсорбенты (активированный уголь, смекту). Ухудшение самочувствия в течение последних 3-х недель, когда боли в животе и диарея с примесью слизи и крови стали постоянными, появилась общая слабость. Учитывая выраженный болевой абдоминальный синдром и признаки интоксикации обратился за консультацией к гастроэнтерологу. Семейный анамнез: мать – умерла в 66 лет - острый инфаркт миокарда, отец – умер в 70 года от рака кишечника. При осмотре: состояние средней степени тяжести. ИМТ – 18 кг/м². Кожные покровы чистые, бледные. В легких дыхание везикулярное, хрипов нет. Тоны сердца ясные, ритмичные. ЧСС – 90 уд. в мин., АД – 160/95мм рт. ст. Язык обложен белесоватым налетом, влажный. Живот мягкий, при пальпации болезненный в левом фланке живота, где пальпируется сегмент уплотненной ободочной кишки с ограниченной подвижностью. Печень и селезенка не увеличены. Дизурии нет. Симптом поколачивания по поясничной области отрицательный. При лабораторном обследовании мочи без отклонений от релевантных значений нормальных показателей. В общем анализе крови: СОЭ - 49мм/час, Нв - 117 г/л. Рекомендовано проведение видеокколоноскопии (ВКС). При ВКС получены изображения



Заключение: Стенозирующая изъязвленная опухоль ректосигмоидного отдела толстой кишки Язвенный колит. Болезнь Крона толстой кишки.

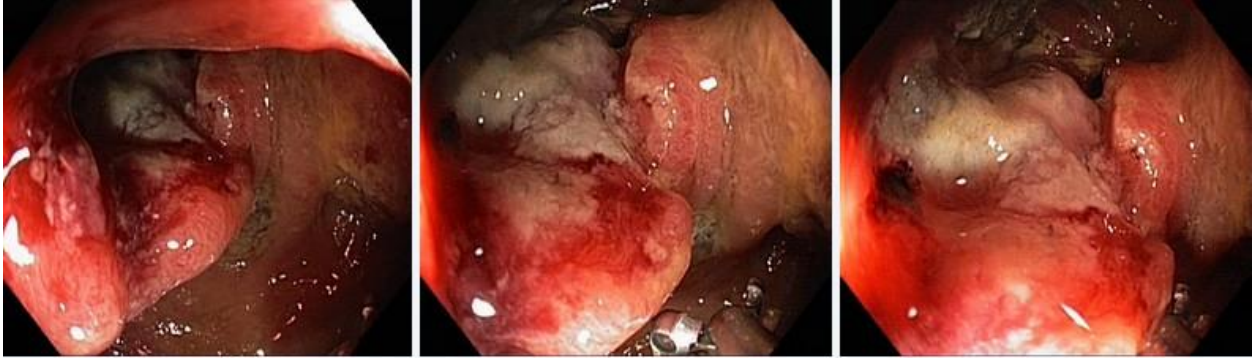Обоснуйте поставленное Вами эндоскопическое заключение

Эталон ответа: Заключение о наличии изъязвленной опухоли ректосигмоидного отдела толстой кишки установлено на основании типичных эндоскопических признаков:

наличие в ректосигмоидном отделе толстой кишки выступающего неправильной формы образования с изъязвлением, контактной кровоточивостью, формированием стеноза

Задача 51

Мужчина, 76 лет, обратился к врачу с жалобами на приступообразные боли в животе, преимущественно в левом фланке живота без иррадиации, диарею с примесью слизи и крови, общую слабость. Из анамнеза известно, что нарушение стула по типу чередования запоров с поносами впервые возникли около 3 лет назад. Не обследовался, лечился самостоятельно, соблюдал диету и принимая слабительные средства на основе сены и коры крушины или адсорбенты (активированный уголь, смекту). Ухудшение самочувствия в течение последних 3-х недель, когда боли в животе и диарея с примесью слизи и крови стали постоянными, появилась общая слабость. Учитывая выраженный болевой абдоминальный синдром и признаки интоксикации обратился за консультацией к гастроэнтерологу. Семейный анамнез: мать – умерла в 66 лет - острый инфаркт миокарда, отец – умер в 70 года от рака кишечника. При осмотре: состояние средней степени тяжести. ИМТ – 18 кг/м². Кожные покровы чистые, бледные. В легких дыхание везикулярное, хрипов нет. Тоны сердца ясные, ритмичные. ЧСС – 90 уд. в мин., АД – 160/95мм рт. ст. Язык обложен белесоватым налетом, влажный. Живот мягкий, при пальпации болезненный в левом фланке живота, где пальпируется сегмент уплотненной ободочной кишки с ограниченной подвижностью. Печень и селезенка не увеличены. Дизурии нет. Симптом поколачивания по поясничной области отрицательный. При лабораторном обследовании мочи без отклонений от релевантных значений нормальных показателей. В общем анализе крови: СОЭ - 49мм/час, Нв - 117 г/л. Рекомендовано проведение видеокколоноскопии (ВКС). При ВКС получены изображения



Заключение: Стенозирующая изъязвленная опухоль ректосигмоидного отдела толстой кишки Язвенный колит. Болезнь Крона толстой кишки.

Составьте и обоснуйте план дополнительного обследования пациента.

Эталон ответа: Пациенту рекомендовано проведение дообследования, включающего:

- хромовидеоколоноскопию с витальными красителями (0,5% раствор метиленового синего) и прицельной биопсией из зон гиперфиксации витального красителя
- полисегментарную биопсию из зоны циркулярного сужения нисходящей кишки, полиповидных выступающих образований сигмовидной и прямой кишок

Задача 52

Мужчина, 76 лет, обратился к врачу с жалобами на приступообразные боли в животе, преимущественно в левом фланке живота без иррадиации, диареею с примесью слизи и крови, общую слабость. Из анамнеза известно, что нарушение стула по типу чередования запоров с поносами впервые возникли около 3 лет назад. Не обследовался, лечился самостоятельно, соблюдал диету и принимая слабительные средства на основе сены и коры крушины или адсорбенты (активированный уголь, смекту). Ухудшение самочувствия в течение последних 3-х недель, когда боли в животе и диарея с примесью слизи и крови стали постоянными, появилась общая слабость. Учитывая выраженный болевой абдоминальный синдром и признаки интоксикации обратился за консультацией к гастроэнтерологу. Семейный анамнез: мать – умерла в 66 лет - острый инфаркт миокарда, отец – умер в 70 года от рака кишечника. При осмотре: состояние средней степени тяжести. ИМТ – 18 кг/м². Кожные покровы чистые, бледные. В легких дыхание везикулярное, хрипов нет. Тоны сердца ясные, ритмичные. ЧСС – 90 уд. в мин., АД – 160/95мм рт. ст. Язык обложен белесоватым налетом, влажный. Живот мягкий, при пальпации болезненный в левом фланке живота, где пальпируется сегмент уплотненной ободочной кишки с ограниченной подвижностью. Печень и селезенка не увеличены. Дизурии нет. Симптом поколачивания по поясничной области отрицательный. При лабораторном обследовании мочи без отклонений от релевантных значений нормальных показателей. В общем анализе крови: СОЭ - 49мм/час, Нв - 117 г/л. Рекомендовано проведение видеокколоноскопии (ВКС). При ВКС получены изображения



Заключение: Стенозирующая изъязвленная опухоль ректосигмоидного отдела толстой кишки Язвенный колит. Болезнь Крона толстой кишки.

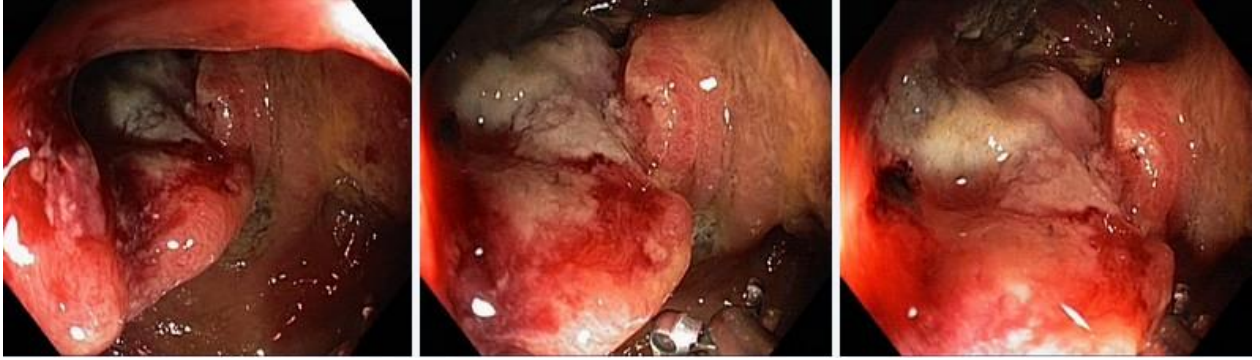Обоснуйте базовый лечебный препарат, длительность лечения, время и содержание повторного эндоскопического исследования

Эталон ответа:

Стандарт лечения стенозирующих опухолевидных образований ободочной кишки зависит от результатов гистологической верификации злокачественного роста. Повторное эндоскопическое исследование толстой кишки с биопсией необходимо при отрицательных результатах первичного гистологического исследования.

Задача 53

Мужчина, 76 лет, обратился к врачу с жалобами на приступообразные боли в животе, преимущественно в левом фланке живота без иррадиации, диареею с примесью слизи и крови, общую слабость. Из анамнеза известно, что нарушение стула по типу чередования запоров с поносами впервые возникли около 3 лет назад. Не обследовался, лечился самостоятельно, соблюдал диету и принимая слабительные средства на основе сены и коры крушины или адсорбенты (активированный уголь, смекту). Ухудшение самочувствия в течение последних 3-х недель, когда боли в животе и диарея с примесью слизи и крови стали постоянными, появилась общая слабость. Учитывая выраженный болевой абдоминальный синдром и признаки интоксикации обратился за консультацией к гастроэнтерологу. Семейный анамнез: мать – умерла в 66 лет - острый инфаркт миокарда, отец – умер в 70 года от рака кишечника. При осмотре: состояние средней степени тяжести. ИМТ – 18 кг/м². Кожные покровы чистые, бледные. В легких дыхание везикулярное, хрипов нет. Тоны сердца ясные, ритмичные. ЧСС – 90 уд. в мин., АД – 160/95 мм рт. ст. Язык обложен белесоватым налетом, влажный. Живот мягкий, при пальпации болезненный в левом фланке живота, где пальпируется сегмент уплотненной ободочной кишки с ограниченной подвижностью. Печень и селезенка не увеличены. Дизурии нет. Симптом поколачивания по поясничной области отрицательный. При лабораторном обследовании мочи без отклонений от релевантных значений нормальных показателей. В общем анализе крови: СОЭ - 49 мм/час, Нв - 117 г/л. Рекомендовано проведение видеокколоноскопии (ВКС). При ВКС получены изображения



Заключение: Стенозирующая изъязвленная опухоль ректосигмоидного отдела толстой кишки Язвенный колит. Болезнь Крона толстой кишки.
Через 2 недели получены результаты гистологического исследования биоптатов из зоны сужения нисходящей кишки:- аденокарцинома

Какова Ваша дальнейшая диагностическая тактика? Обоснуйте Ваш выбор.

Эталон ответа: Эндоскопические и гистологические признаки укладываются в предварительное заключение о наличии стенозирующей изъязвленной опухоли ректосигмоидного отдела толстой кишки. Рекомендована консультация колопроктолога для решения вопроса тактики хирургического лечения.

Задания на дополнения

Задание 1

Эндоскопическим ориентиром для проведения эндоскопа из полости рта в полость глотки служит: _____

Эталон ответа: язычок мягкого неба

Задание 2

Наиболее отчетливо желудочные поля видны _____

Эталон ответа: на задней стенке тела желудка

Задание 3

Первое физиологическое сужение 12-перстной кишки обусловлено _____

Эталон ответа: давлением брыжейки толстой кишки

Задание 4

Просвет кишки имеет овальную форму в _____

Эталон ответа: сигмовидной кишке

Задание 5

Об атрофическом гастрите в гистологическом исследовании слизистой желудка свидетельствует

Эталон ответа: метаплазия желез по кишечному типу при гистологическом исследовании слизистой желудка

Задание 6

Продольно расположенные складки характерны для _____

Эталон ответа: прямой кишки

Задание 7

Следующие анатомические образования служат ориентиром при бронхоскопии _____

Эталон ответа: язычок мягкого неба, надгортанник, голосовые связки

Задание 8

При язвенной болезни желудка чаще возникают кровотечения _____

Эталон ответа: из правой желудочной артерии

Задание 9

Причиной пищеводных кровотечений может быть:

Эталон ответа: синдром Маллори-Вейсс

Задание 10

В диагностике НЭРБ наиболее информативный метод исследования:

Эталон ответа: суточное мониторирование внутрипищеводного рН

Вопросы для собеседования

1. Перечислите эндоскопические характеристики поражения при болезни Уиппла.
Эталон ответа: резкое утолщение складок слизистой оболочки тонкой кишки
2. Перечислите основные причины возникновения папиллита.
Эталон ответа: травматизация слизистой оболочки устья БДС мигрирующими конкрементами
3. Перечислите оптимальные методы диагностики внутриампулярной аденомы большого дуоденального сосочка
Эталон ответа: дуоденоскопия, ЭРПХГ, ЭПТ и биопсия
4. Перечислите наследственные заболевания толстой кишки
Эталон ответа: ювенильный полипоз, синдром Пейтца-Егерса и синдром Гарднера
5. Что относят к диффузным полипозам, для которых характерно преобладание процессов пролиферации
Эталон ответа: аденоматозный полипоз и милиарный полипоз
6. Где наиболее часто локализуются ворсинчатые полипы
Эталон ответа: прямой кишке и сигмовидной кишке
7. Какие задачи необходимо решить при ЭГДС по поводу желудочно-кишечного кровотечения?
Эталон ответа: определить локальную причину кровотечения или исключить наличие источника кровотечения в верхних отделах пищеварительного тракта
8. Какие достоверные клинические признаки кровотечения из верхних отделов желудочно-кишечного тракта ?
Эталон ответа: кровавая рвота и мелена
9. Какие наиболее частые причины кровотечения из верхних отделов пищеварительного тракта?
Эталон ответа: пептическая и стрессовая язва
10. Какой оптимальный метод эндоскопической остановки кровотечения из полипа?
Эталон ответа: электроэксцизия полипа
11. Перечислите клинические признаки инородного тела пищевода.
Эталон ответа: дисфагия и гиперсаливация
12. По парижской классификации полиповидное образование на широком основании обозначается
Эталон ответа: 0-Is

ПК-1

Задания закрытого типа (тесты с одним вариантом правильного ответа)

1	Противопоказаниями к проведению ЭРПХГ в плановом порядке являются: а. острый панкреатит и обострение хронического панкреатита
---	--

	<p>б. повышенная чувствительность к йодсодержащим препаратам</p> <p>в. механическая желтуха</p> <p>г. острый холецистит опухоли печени</p> <p>Эталон ответа: а</p>
2	<p>Относительными противопоказаниями к плановой ЭГДС являются:</p> <p>а. воспалительные заболевания миндалин, глотки, органов дыхания</p> <p>б. психические заболевания</p> <p>в. кардиоспазм 3 стадии</p> <p>г. варикозное расширение вен пищевода 4 степени</p> <p>д. стенокардия напряжения</p> <p>Эталон ответа: а</p>
3	<p>Показаниями к проведению эндоскопической ретроградной панкреатохолангиографии (ЭРПХГ) являются:</p> <p>а. подозрение на заболевания желчевыводящих путей и поджелудочной железы</p> <p>б. калькулезный холецистит</p> <p>в. дифференциальный диагноз между инфекционной и механической желтухой</p> <p>г. эхинококкоз печени</p> <p>д. подозрение на кисту поджелудочной железы</p> <p>Эталон ответа: а</p>
4	<p>Основным методом верификации эндоскопического заключения является:</p> <p>а. гистологическое исследование</p> <p>б. операция</p> <p>в. рентгенологическое исследование</p> <p>г. ультрасонография манометрия</p> <p>Эталон ответа: а</p>
5	<p>Показанием к экстренной колоноскопии является:</p> <p>а. кишечное кровотечение</p>

	<p>б. анемия</p> <p>в. подозрение на перфорацию толстой кишки</p> <p>г. гранулематозный колит</p> <p>д. дивертикулез толстой кишки с явлениями дивертикулита</p> <p>Эталон ответа: а</p>
6	<p>Ограничением к выполнению колоноскопии является:</p> <p>а. спаечная болезнь органов брюшной полости</p> <p>б. анемия</p> <p>в. хронический геморрой</p> <p>г. метастатическое поражение печени полипы желудка</p> <p>Эталон ответа: а</p>
7	<p>Показанием к плановой колоноскопии является:</p> <p>а. эпителиальные образования прямой кишки, выявленные при ректороманоскопии</p> <p>б. болезнь Уиппла</p> <p>в. синдром мальабсорбции</p> <p>г. дисбактериоз гельминтоз</p> <p>Эталон ответа: а</p>
8	<p>Профилактикой развития острого панкреатита после ЭРПХГ являются:</p> <p>а. назначение при необходимости антибиотиков, спазмолитиков.</p> <p>б. введение охлажденного контрастного вещества</p> <p>в. глубокое введение катетера в Вирсунгов проток</p> <p>г. промывание желчных протоков, в конце исследования, хлоргексидином</p> <p>Эталон ответа: а</p>
9	<p>Анальная трещина является:</p> <p>а. относительным противопоказанием к колоноскопии</p> <p>б. абсолютным противопоказанием к колоноскопии</p> <p>в. ограничением колоноскопии</p>

	<p>г. абсолютным показанием к колоноскопии</p> <p>Эталон ответа: а</p>
10	<p>Наиболее распространенные симптомы, вызванные аксиальной хиатальной грыжей, являются следствием:</p> <p>а. рефлюкса содержимого желудка в пищевод</p> <p>б. нарушения прохождения пищи по пищеводу</p> <p>в. расширения пищевода</p> <p>г. спазма пищевода</p> <p>д. дискинезии пищевода</p> <p>Эталон ответа: а</p>
11	<p>Эзофагогастродуоденоскопию после ожога пищевода можно выполнять:</p> <p>а. только спустя 6 дней</p> <p>б. только в течение первых суток</p> <p>в. только в течение вторых-пятых суток</p> <p>г. только спустя 14 дней</p> <p>д. в любое время</p> <p>Эталон ответа: а</p>
12	<p>Первая степень тяжести рефлюкс-эзофагита характеризуется наличием в нижней трети пищевода:</p> <p>а. участков гиперемии</p> <p>б. линейных эрозий</p> <p>в. циркулярных эрозий</p> <p>г. пептической язвы</p> <p>Эталон ответа: а</p>
13	<p>Третья степень тяжести рефлюкс-эзофагита характеризуется наличием в нижней трети пищевода:</p> <p>а. пептической язвы</p> <p>б. линейных эрозий</p>

	<p>в. циркулярных эрозий</p> <p>г. участков желудочной метаплазии</p> <p>Эталон ответа: а</p>
14	<p>Клинические проявления дивертикула Ценкера:</p> <p>а. чувство першения в горле и неприятный запах изо рта</p> <p>б. неприятный запах изо рта и афония</p> <p>в. афония и легочные осложнения</p> <p>г. легочные осложнения и периодическая рвота</p> <p>Эталон ответа: а</p>
15	<p>Наиболее часто среди доброкачественных подслизистых опухолей пищевода встречается:</p> <p>а. лейомиома</p> <p>б. липома</p> <p>в. гемангиома</p> <p>г. фиброма</p> <p>д. лимфангиома</p> <p>Эталон ответа: а</p>
16	<p>К истинным опухолям относятся следующие виды полипов желудка:</p> <p>а. аденоматозные</p> <p>б. лимфоидная гиперплазия</p> <p>в. полипы Пейтца-Егерса</p> <p>г. ювенильные полипы</p> <p>д. гиперпластические полипы</p> <p>Эталон ответа: а</p>
17	<p>Симптом "бульжной мостовой" характерен для:</p> <p>а. болезни Крона</p> <p>б. язвенного колита</p>

	<p>в. ишемического колита</p> <p>г. кишечной формы болезни Бехчета</p> <p>д. дизентерии</p> <p>Эталон ответа: а</p>
18	<p>Эндоскопическая характеристика минимальной степени активности язвенного колита:</p> <p>а. отек и гиперемия слизистой оболочки</p> <p>б. отек подслизистого слоя</p> <p>в. воспалительная инфильтрация всех слоев кишечной стенки</p> <p>г. усиление сосудистого рисунка</p> <p>д. атрофия слизистой оболочки</p> <p>Эталон ответа: а</p>
19	<p>При выраженной степени активности язвенного колита:</p> <p>а. диффузная эрозивная поверхность слизистой</p> <p>б. изъязвления поверхностные местами сливающиеся</p> <p>в. изъязвления дискретные, одиночные</p> <p>г. изъязвления в виде продольных трещин</p> <p>Эталон ответа: а</p>
20	<p>Оптимальный метод диагностики при подслизистой опухоли:</p> <p>а. эндоскопическая ультрасонография</p> <p>б. рентгенография</p> <p>в. манометрия</p> <p>г. морфологическое исследование</p> <p>д. суточное мониторирование рН</p> <p>Эталон ответа: а</p>
21	<p>Эндоскопические прогностические признаки повышенного риска развития кровотечения из варикозно-расширенных вен пищевода включают:</p>

	<p>а. диаметр варикозных узлов свыше 1,0 см и наличие красных-знаков на варикозных узлах</p> <p>б. голубой цвет вен и наличие эрозий над варикозными узлами</p> <p>в. наличие эрозий над варикозными узлами и диаметр варикозных узлов свыше 0,5 см</p> <p>Эталон ответа: а</p>
22	<p>Причиной развития кардиоспазма служит:</p> <p>а. патологические изменения ауэрбаховского сплетения</p> <p>б. стресс</p> <p>в. желудочно-пищеводный рефлюкс</p> <p>г. хиатальная грыжа</p> <p>д. химический ожог в анамнезе</p> <p>Эталон ответа: а</p>
23	<p>При аутоиммунном хроническом гастрите преимущество поражается:</p> <p>а. тело желудка</p> <p>б. кардиальный отдел</p> <p>в. антральный отдел</p> <p>г. препилорический отдел</p> <p>д. весь желудок</p> <p>Эталон ответа: а</p>
24	<p>Эндоскопический термин гиперемия означает:</p> <p>а. покраснение желтое или белое пятно, окруженное красным ободком</p> <p>б. участок измененной слизистой оболочки с неправильными очертаниями</p> <p>в. небольшой участок, отличающийся от остальной слизистой цветом и структурой</p> <p>г. очаговое покраснение слизистой</p> <p>Эталон ответа: а</p>
25	<p>Эндоскопический термин эритема означает:</p> <p>а. очаговое покраснение слизистой</p>

- б. желтое или белое пятно, окруженное красным ободком
 - в. участок измененной слизистой оболочки с неправильными очертаниями
 - г. диффузное покраснение
 - д. небольшой участок, отличающийся от остальной слизистой цветом и структурой
- Эталон ответа:

Задания открытого типа:

Ситуационные задачи

Задача 1

Больная Е., 34 лет, поступила в терапевтическое отделение с жалобами на ноющие боли в подложечной области, возникающие натощак и стихающие после приема пищи, изжогу, отрыжку, редко - тошноту. Из анамнеза: Перечисленные симптомы, более или менее выраженные отмечает в течение последнего года. За медицинской помощью не обращалась. Боли и изжогу, по совету знакомых, снимала альмагелем. К врачу обратилась впервые, участковым терапевтом направлена на стационарное обследование и лечение. Объективно. Состояние удовлетворительное. Кожные покровы обычной окраски. Лимфатические узлы не пальпируются. Дыхание везикулярное. Пульс 50 уд/мин, ритмичный. АД 110/70 мм рт.ст. Тоны сердца звучные. Язык влажный, у корня обложен сероватым налетом. Живот мягкий, в эпигастрии слегка болезнен. Печень не выступает из-под края реберной дуги. Селезенка не пальпируется. Отеков нет. Анализ крови общий: эр. – 4,2 Т/л; Нв – 129 г/л; цветовой показатель – 0,9; лейкоциты – 7,0 Г/л; формула – N, СОЭ – 13 мм/час. Анализ крови биохимический: креатинин – 70 мкмоль/л; о. белок – 72 г/л; белковые фракции: альб. – 55%, □1 – 4,2%, □2 – 6,7%, □ - 15%, □ - 19,1%; о. холестерин – 3,2 ммоль/л; □- липопротеиды – 4,2 г/л; щелочная фосфатаза – 1,2 ЕД; билирубин общий – 15,3 мкмоль/л, прямой – нет, непрямой – 15,3 мкмоль/л; АСТ – 0,3 мкмоль/л; АЛТ – 0,25 мкмоль/л. Копрограмма: темно-коричневый, оформленный, реакция – слабощелочная, мышечные волокна (-), нейтральный жир (-), жирные кислоты (+), крахмал (+-), перевариваемая клетчатка (+), слизь (-). Выполнена ФЭГДС – патологии в пищеводе, желудке, 12-перстной кишке не обнаружено.

Вопросы:

- 1. О каком заболевании может идти речь?**
- 2. Какие еще дополнительные методы исследования можно применить и каковы ожидаемые результаты этих исследований?**

Эталон ответа:

1. Функциональная (неязвенная) диспепсия, смешанный вариант.
2. Рентгеноскопия желудка, рН-метрия, электрогастрография, желудочный баростат-тест, тестирование на наличие *H. pylori*.

Задача 2

Больной Ж., 47 лет, предъявляет жалобы на тупые боли, тяжесть в подложечной области после приема пищи, плохой аппетит, тошноту, неприятный вкус во рту, неустойчивый стул со склонностью к поносам, слабость, головокружения, неприятные ощущения в дистальных отделах конечностей. Из анамнеза. Чувство дискомфорта в эпигастрии после приема пищи начал отмечать несколько лет назад, постепенно ухудшался аппетит, появилась склонность к поносам, особенно после употребления молока и молочных продуктов. За медицинской помощью не обращался. В течение последних месяцев чувствует слабость, периодические

головокружения, в связи с чем и обратился к врачу. При амбулаторном обследовании в общем анализе крови выявлена анемия. Участковым терапевтом направлен для стационарного обследования и лечения. Объективно. Состояние средней степени тяжести. Кожные покровы бледные. Язык красный, сосочки атрофированы. Ангулярный стоматит. Дыхание везикулярное. Пульс 100 уд/мин, ритмичный, мягкий. АД 100/60 мм рт.ст. Тоны сердца глухие, на верхушке негромкий систолический шум. Живот мягкий, участвует в акте дыхания. Глубокая пальпация болезненна в эпигастрии. Печень на 2 см выступает из-под края реберной дуги. Симптом Щеткина-Блюмберга отрицателен. Селезенка не пальпируется. Отеков нет. Анализ крови общий: эр. – 1,7 Т/л; Нв – 85 г/л; ЦП – 1,5; Ретикулоциты – 1%; лейкоциты – 3,4 Г/л; С/я – 60%; Л – 24%; М – 16%; Тромбоциты – 150 Г/л; СОЭ – 27 мм/час. Гиперсегментация ядер нейтрофилов, макроциты, тельца Жоли. Общий анализ мочи без особенностей. В биохимическом анализе крови – повышение уровня билирубина за счет непрямой фракции. Рентгеноскопия желудка: рельеф слизистой оболочки сглажен, тонус и перистальтика ослаблены, эвакуация содержимого желудка ускорена.

1. **О каком заболевании может идти речь?**

2. **Какие еще дополнительные методы исследования можно применить и каковы ожидаемые результаты этих исследований?**

3. **С какими заболеваниями необходимо провести дифференциальный диагноз?**

Эталон ответа:

1. Хронический гастрит типа А с выраженной секреторной недостаточностью, осложненный В12-дефицитной анемией средней степени тяжести.

2. Фракционное желудочное зондирование или рН-метрия (гипо- или ахлоргидрия), ФЭГДС с биопсией (атрофия эпителия преимущественно фундального отдела желудка), определение уровня гастрина (повышен) и антител к обкладочным клеткам желудка и внутреннему фактору Кастла. Для верификации диагноза В12-дефицитной анемии может быть выполнена стерильная пункция.

3. Дифференциальный диагноз необходимо проводить с другими формами хронического гастрита, язвенной болезнью, раком желудка и функциональной диспепсией.

Задача 3

Пациент А., 25 лет, обратился к врачу с жалобами на умеренные боли в эпигастриальной области, возникающие через 20-30 минут после приема пищи, а также на боли проходящие после приема пищи, без иррадиации, отрыжку кислым, изжогу, неприятный вкус во рту, плохой сон, запоры. Из анамнеза заболевания: считает себя больным около года, ранее за медицинской помощью не обращался. Самостоятельно принимает альмагель с положительным эффектом. Три дня назад, после погрешностей в диете, усилились боли, отрыжка, изжога, в связи с чем, обратился к врачу. Перенесенные заболевания: детские инфекции, ОРЗ. Профессиональный анамнез: работает шофером, часто не регулярный прием пищи и еда всухомятку. Вредные привычки: курит 8 лет по 1 пачке сигарет в день, алкоголь употребляет редко. Наследственность: мать здорова, у отца – язвенная болезнь желудка. Аллергологический анамнез не отягощен. Объективно: общее состояние удовлетворительное. Температура тела – 36,5°C. Астеник. Кожные покровы и видимые слизистые бледно-розовые, чистые, влажные. Отеков нет. Периферические лимфоузлы не увеличены. Костно-мышечная система без особенностей. Дыхание в легких везикулярное, хрипов нет, ЧД 24 в минуту. Границы относительной тупости сердца: правая – по правому краю грудины, верхняя – нижний край III ребра, левая – на 1,5 см кнутри от СКЛ. Тоны сердца ясные, ритмичные, 68 уд/мин. АД 120/70 мм рт.ст. Язык обложен белым налетом. При поверхностной пальпации живот мягкий, болезненный в эпигастриальной области,

симптом. Перитонеальные симптомы Менделя и Щеткина-Блюмберга отрицательные. При глубокой пальпации все отделы толстого кишечника нормальных размеров, безболезненные, эластичные. Определяется болезненность при пальпации тела и большой кривизны желудка. Размеры печени по Курлову 9×8×7 см. Пузырные симптомы отрицательные. Селезенка не увеличена. Почки не пальпируются, область пальпации безболезненна, симптом поколачивания отрицателен с обеих сторон. Данные дополнительных методов исследования: 1. ОАК: Нб – 126 г/л, эр. - 4,1×10¹²/л, ЦП - 0,95, лейкоц. – 7,1×10⁹ /л, э - 4%, п/я - 3%, с/я - 54%, л - 31%, м - 8%, СОЭ - 9 мм/час. 2. ОАМ: уд. вес – 1019, белок – отр., эритроциты – отр., лейкоциты – 2-3 в поле зрения. 3. ФГДС: пищевод свободно проходим, слизистая розовая, чистая. Желудок обычной формы и размеров, в антральной части желудка слизистая оболочка блестящая с налетом фибрина, отечная, гиперемированная. Взята биопсия. 4. Данные биопсии: выявлен *Helicobacter pylori*.

Задание:

1. Оцените результаты ФГДС.
2. Обоснуйте уточненный диагноз.

Эталон ответа:

1. По данным ФГДС - признаки антрального гастрита.
2. Диагноз выставлен на основании: характерной клинической картины (голодные и ранние боли в эпигастрии); наличия факторов риска (курение и отягощенная наследственность); данных ФГДС: отсутствие язвенного дефекта и наличие признаков антрального гастрита; обнаружения *H. pylori*.

Задача 4

Больная В., 25 лет, учитель, предъявляет жалобы на боли ноющего характера, возникающие не зависимо от характера пищи, без иррадиации, длятся 20 – 30 минут, проходят самостоятельно и чувство тяжести после еды в эпигастральной области. Отрыжку воздухом, неприятный вкус во рту по утрам, снижение аппетита, ощущение урчания и переливания в животе, вздутие живота, поносы, раздражительность, неустойчивое настроение. Из анамнеза заболевания: считает себя больной в течение 3-х лет. За медицинской помощью не обращалась, самостоятельно принимала но-шпу, мезим-форте с положительным эффектом. Ухудшение самочувствия около двух месяцев, появились боли в эпигастральной области сразу после еды, которые сохраняются в течение часа. Перенесенные заболевания: корь, ветряная оспа, аппендэктомия в детстве. Питается нерегулярно, часто всухомятку. В пищу употребляет много консервантов. Вредные привычки отрицает. Наследственность: у матери и брата – хронический гастрит. Аллергологический анамнез не отягощен. Объективно: общее состояние удовлетворительное, сознание ясное, положение активное. Кожа и видимые слизистые бледно-розового цвета, чистые, умеренно влажные. Отёков нет. Периферические лимфоузлы не увеличены. Дыхание везикулярное, хрипов нет. ЧД 18 в мин. Пульс удовлетворительного наполнения и напряжения, 70 уд/мин. АД 110/70 мм рт.ст. Границы относительной сердечной тупости: правая - 1см вправо от правого края грудины, верхняя – нижний край III ребра, левая – на 1,5см кнутри от левой СКЛ. Тоны сердца ясные, ритмичные, ЧСС 70 ударов в мин. Язык обложен белым налетом, на боковых поверхностях языка отпечатки зубов, сосочки сглажены. Живот симметричный, обе половины одинаково участвуют в акте дыхания. При поверхностной пальпации живот мягкий, болезненный в эпигастрии, перитонеальные симптомы отрицательные. При глубокой пальпации определяются все отделы толстого кишечника, нормальных размеров, сигмовидная и слепая кишка умеренно болезненны, эластичные, при пальпации урчат. Размеры печени по Курлову 9 8 7 см. Селезенка не увеличена. Симптом поколачивания отрицательный с обеих сторон.

Данные дополнительных методов исследования: 1. ОАК: Нв-130 г/л, эр. - 4,2 10¹²/л, лейкоц. - 7,5 10⁹/л, э - 5%, п/я - 4%, с/я - 53%, л - 32%, м - 6%, СОЭ - 6 мм/час. 2. ОАМ: отн. плотность - 1,016, эпителий - 2-4 в п.зр., белок, эр., цилиндры, соли не определяются. 3. Биохимическое исследование крови: глюкоза - 4,5 ммоль/л, фибриноген - 2,9 г/л, общий белок - 68 г/л, альбумины - 52%, глобулины - 48%: α₁ - 4%, α₂ - 12%, β - 15%, γ - 17%, билирубин - 8,8 (2,2/6,6) ммоль/л. 4. ФГДС - пищевод свободно проходим, слизистая не изменена, кардиальный жом смыкается. Желудок обычной формы и размеров. Слизистая оболочка истончена, бледно-серого цвета с просвечивающимися кровеносными сосудами, рельеф сглажен. Участки истонченной слизистой оболочки чередуются с зонами атрофии белесоватого цвета. *Helicobacter pylori* не выявлен.

ЗАДАНИЕ:

- 1. Оцените результаты ФГДС.**
- 2. Обоснуйте уточненный диагноз.**

Эталон ответа:

1. По данным ФГДС имеются зоны атрофии слизистой небольших размеров, что свидетельствует о развитии атрофического гастрита.
2. Диагноз выставлен на основании: характерной клинической картины (ранние боли в эпигастрии, наличие синдрома кишечной и желудочной диспепсии); наличия факторов риска (нерегулярное питание, употребление консервантов и отягощенная наследственность); данных ФГДС: отсутствие язвенного дефекта и наличие признаков атрофического гастрита; отсутствия *H. pylori*.

Задача 5

Больной М., 35 лет, предъявляет жалобы на ноющие, голодные боли по ночам в эпигастриальной области, которые проходят после приема пищи. Тошноту и рвоту желудочным содержимым, возникающую на высоте болей и приносящую облегчение, снижение аппетита, запоры. Из анамнеза заболевания: в течение многих лет наблюдался в поликлинике с диагнозом хронический гастрит, беспокоили боли в эпигастрии после приема острой и жареной пищи, изжога. Впервые вышеперечисленные жалобы возникли около 6 месяцев назад, но боли быстро купировались приемом альмагеля. Ухудшение самочувствия около двух дней, возобновились ночные голодные боли без иррадиации, присоединилась рвота на высоте болей съеденной пищей. Самостоятельно принимал нощпу, альмагель без эффекта. Перенесенные заболевания: детские инфекции, аппендэктомия в детстве. Работает экономистом. Питается нерегулярно, часто всухомятку, часто употребляет алкоголь в больших количествах. Не курит. Наследственность: у отца - язвенная болезнь желудка. Аллергологический анамнез не отягощен. Объективно: общее состояние средней степени тяжести, сознание ясное, положение активное. Астеник, пониженного питания. Кожа и видимые слизистые бледные, чистые, умеренно влажные. Отёков нет. Периферические лимфоузлы не увеличены. Дыхание везикулярное, хрипов нет. ЧД 16 в мин.. Пульс удовлетворительного наполнения и напряжения, 74 уд/мин. АД 120/80 9 мм рт.ст. Границы относительной сердечной тупости: правая - 0,5 см вправо от правого края грудины, верхняя - нижний край III ребра, левая - на 1,0 см кнутри от левой СКЛ. Тоны сердца ясные, ритмичные, ЧСС 74 ударов в мин. Язык обложен белым налетом, на боковых поверхностях языка отпечатки зубов, сосочки сглажены. Живот симметричный, обе половины одинаково участвуют в акте дыхания. При поверхностной пальпации живот мягкий, болезненный в правом подреберье, симптом Щеткина-Блюмберга отрицательный, симптом Менделя положительный. При глубокой пальпации определяются все отделы толстого кишечника, нормальных размеров безболезненные, эластичные, определяется

болезненность в пилородуоденальной области. Размеры печени по Курлову 9 8 7 см. Селезенка не увеличена. Поджелудочная железа пальпаторно не определяется, область пальпации безболезненная. Симптом поколачивания отрицательный с обеих сторон. Данные дополнительных методов исследования: 1. ОАК: Нв-130 г/л, эр. - 4,2 10¹²/л, лейкоц. - 6,5 10⁹/л, э - 1%, п/я - 1%, с/я - 60%, л - 30%, м - 8%, СОЭ - 10 мм/час. 2. ОАМ: отн. плотность - 1,018, эпителий - 2-4 в п.зр., белок, эр., цилиндры, соли не определяются. 3. Биохимическое исследование крови: глюкоза - 4,5 ммоль/л, фибриноген - 2,9 г/л, общий белок - 68 г/л, альбумины - 52%, глобулины - 48%: α1 - 4%, α2 - 12%, β - 15%, γ - 17%, билирубин - 8,8 (2,2/6,6) ммоль/л. 4. ФГДС - пищевод свободно проходим, слизистая не изменена, кардия смыкается. Желудок обычной формы и размеров. Слизистая гиперемирована, складки обычной формы и размеров. Луковица двенадцатиперстной кишки обычной формы и размеров, слизистая гиперемирована, определяется язвенный дефект 1,0 см в диаметре. Дно прикрыто фибрином. Выявлен *Helicobacter pylori*.

ЗАДАНИЕ:

1. Оцените результаты ФГДС.

2. Обоснуйте уточненный диагноз.

Эталон ответа:

1. По данным ФГДС имеются признаки антрального гастрита и язвенного дефекта с локализацией в луковице двенадцатиперстной кишки.
2. Диагноз выставлен на основании: характерной клинической картины (голодные, ночные боли в эпигастрии); наличия факторов риска (злоупотребление алкоголем, нарушение диеты и отягощенная наследственность); данных ФГДС: наличие язвенного дефекта и наличие признаков антрального гастрита; обнаружения *H. pylori*.

Задача 6

У больной 62 лет с жалобами на отрыжку воздухом. При ЭГДС выявлено: зубчатая линия на 37 см от резцов. Кардия зияет, ниже нее, на 25 мм, дополнительный жом. Слизистая пищевода гладкая, белесоватая, сосудистый рисунок не просматривается. На волне перистальтики, участок слизистой желудка пролабирует в просвет пищевода, гиперемирован, отечен, с множественным точечными подслизистыми кровоизлияниями.

Ваш диагноз:

Эталон ответа: аксиальная хиатальная грыжа 3 степени

Задача 7.

У больного, 28 лет, с язвенной болезнью 12-перстной кишки, при ЭГДС выявлено: зубчатая линия на 39 см от резцов, слизистая оболочка нижней трети пищевода гиперемирована, отечна. Кардия зияет, миграция кардии в пределах 2 см на волне перистальтики. Слизистая желудка пролабирует в пищевод, последняя не изменена.

Ваш диагноз:

Эталон ответа: недостаточность нижнего пищеводного сфинктера

Задача 8

У больного 32 лет с жалобами на периодические боли в эпигастрии, связанные с физической нагрузкой, при ЭГДС выявлено: слизистая оболочка пищевода не изменена, зубчатая линия на 39 см от резцов, во время рвотных движений слизистая оболочка желудка пролабирует в пищевод, кардия полностью не смыкается, чрезмерно подвижна. При инверсионном осмотре слизистая оболочка в области свода желудка гиперемирована, с типичными желудочными складками, зернистая, легко ранима.

Ваш диагноз:

Эталон ответа: аксиальная хиатальная грыжа 1 степени

Задача 9

У больного с анемией неясного генеза при ЭГДС выявлено: слизистая оболочка пищевода белесоватая, блестящая. Z линия в виде кольца, сглажена. Кардия на 39 см от резцов, зияет. Ниже нее на 25 мм имеется дополнительный жом. На волне перистальтики слизистая желудка пролабирует в просвет пищевода, последняя гиперемирована, отечна, с множественными подслизистыми кровоизлияниями и мелкоочечными отложениями гематина.

Ваш диагноз:

Эталон ответа: аксиальная хиатальная грыжа 3 степени

Задача 10

У больной 39 лет с терминальной стадией хронической почечной недостаточности, получающей массивную лекарственную терапию, при ЭГДС выявлено: слизистая оболочка пищевода белесоватая, с множественными поверхностными эрозиями неправильной формы, с тенденцией к слиянию. Кардия на 38 см от резцов, зияет. Zлиния «смазана». Перистальтика ослаблена.

Ваш диагноз:

Эталон ответа: рефлюкс-эзофагит 2 степени лекарственный эзофагит

Задача 11.

У больного 58 лет с жалобами на гиперестезию пищевода при ЭГДС выявлено: слизистая оболочка пищевода диффузно гиперемирована, рыхлая, на отдельных участках имеются множественные, «творожистые» наложения желтоватого цвета, последние с трудом снимаются со слизистой оболочки. Кардия на 40 см от резцов, зияет.

Ваш диагноз:

Эталон ответа: кандидозный эзофагит

Задача 12.

У больной 40 лет с жалобами на изжогу, при ЭГДС выявлено: гиперемия и отек слизистой оболочки нижней трети пищевода, множественные сливные эрозии, покрытые фибрином, слизистая контактно кровоточит. Кардия на 41 см от резцов, зияет.

Ваш диагноз:

Эталон ответа: рефлюкс-эзофагит 2 степени

Задача 13

У больного 64 лет появилась чувство тяжести в эпигастральной области, тошнота, рвота, похудание. При осмотре: больной истощен, кожные покровы бледные. При пальпации живота определяется опухолевидное образование больших размеров в эпигастральной области. Во время рентгенологического исследования диагностирован рак желудка. Во время ЭГДС выявлено в теле желудка, по задней стенке с переходом на б/кривизну - подслизистое, опухолевидное, объемное образование округлой формы d 15см, с изъязвлением на отдельных участках. При эндоскопической пальпации образование подвижное, легко смещаемое.

Ваш диагноз:

Эталон ответа: доброкачественная подслизистая опухоль

Задача 14

У больной 35 лет во время эндоскопического исследования в препилорической зоне визуализируется опухолевидное образование, желтоватого цвета, в диаметре 2см, слизистая над ним не изменена. При инструментальной пальпации мягко-эластичной консистенции, подвижное, легко смещается в подслизистом слое. «Симптом шатра» положительный.

Ваш диагноз:

Эталон ответа: лейомиома

Задача 15

У больной с клинической картиной желудочно-кишечного кровотечения при ЭГДС выявлено: в желудке большое количество темной крови и сгустков, слизистая оболочка желудка и луковицы 12-перстной кишки диффузно кровоточит - "плачущая слизистая".

Какая рациональная тактика ведения больного:

Эталон ответа: консервативная терапия

Задача 16

У больного через неделю после выписки из стационара, где он находился по поводу язвенного кровотечения, повторилось массивное желудочно-кишечное кровотечение. Доставлен в больницу с острой массивной кровопотерей.

Какая рациональная тактика ведения больного:

Эталон ответа: оперативное лечение

Задача 17

У больной 35 лет произведена электроэксцизия полипа на длинной ножке с диаметром головки до 1,5см. Морфологическое заключение: ворсинчатая опухоль с "фокал - карциномой" в верхушке, по линии среза атипичных клеток не выявлено.

Укажите тактику лечения и ведения больных, после полипэктомии:

Эталон ответа: динамическое наблюдение 1 раз в 3 мес. с взятием биопсии

Задача 18

У больной 35 лет произведена электроэксцизия полипа на длинной ножке с диаметром головки до 1,5см. Морфологическое заключение: ворсинчатая опухоль с "фокал - карциномой" в верхушке, по линии среза атипичных клеток не выявлено.

Укажите тактику лечения и ведения больных, после полипэктомии:

Эталон ответа: динамическое наблюдение 1 раз в 3 мес. с взятием биопсии

Задача 19

При амбулаторной ЭГДС выявлено не эпителиальное образование пищевода диаметром 15 мм.

Какая ваша дальнейшая тактика инструментального обследования

Эталон ответа: ЭУС радиальным эхоэндоскопом

Задача 20

У больной 62 лет с жалобами на отрыжку воздухом при ЭГДС выявлено: зубчатая линия на 37 см от резцов, имеются кольцо Шацкого и "второй вход" в желудок, слизистая пищевода гладкая, белесоватая, сосудистый рисунок не просматривается, кардия зияет, во время рвотных движений слизистая желудка пролабирует в пищевод, последняя гиперемирована, отечна с множественным мелкоочечными кровоизлияниями.

Ваш диагноз:

Эталон ответа: Аксиальная хиатальная грыжа 3 степени

Задача 21

У больного 28 лет с язвенной болезнью 12-перстной кишки при ЭГДС выявлено: зубчатая линия на 39 см от резцов, слизистая оболочка нижней трети пищевода гиперемирована, отечна, кардия зияет, миграция кардии в пределах 2 см, во время рвотных движений слизистая желудка пролабирует в пищевод, последняя не изменена.

Ваш диагноз:

Эталон ответа: Короткий пищевод

Задача 22

У бол. 32 лет с жалобами на периодич. боли в эпигастрии, связанные с физической нагрузкой, при ЭГДС выявлено: слизистая оболочка пищевода не изменена, зубчатая линия на 39 см от резцов, во время рвотных движений слизистая оболочка желудка пролабирует в пищевод, кардия полностью не смыкается, чрезмерно подвижна. При инверсионном осмотре слизистая оболочка в области свода желудка гиперемирована, с типичными желудочными складками, зернистая легко ранима.

Ваш диагноз:

Эталон ответа: Аксиальная хиатальная грыжа 1 степени

Задача 23

У бол. 42 лет с травмат. повреждением диафрагмы в анамнезе (в настоящее время жалоб не предъявляет) при ЭГДС выявлено: слизистая оболочка пищевода не изменена, зубчатая линия на 40 см от резцов, кардия смыкается, во время рвотных движений слизистая оболочка желудка пролабирует в пищевод, при инверсионном осмотре определяется деформация свода желудка в виде дивертикулородного выпячивания, слизистая оболочка свода желудка не изменена.

Ваш диагноз:

Эталон ответа: Параэзофагеальная хиатальная грыжа

Задача 24

У больной 58 лет с жалобами на изжогу и отрыжку воздухом при ЭГДС выявлено: слизистая оболочка пищевода в нижней трети гиперемирована, отечна, зубчатая линия не определяется, кардия зияет, в пищеводном отверстии диафрагмы определяются складки желудка, при инверсионном осмотре стенка желудка не охватывает полностью эндоскоп.

Ваш диагноз:

Эталон ответа: Аксиальная хиатальная грыжа 2 степени

Задача 25

У боль. с анемией неясного генеза при ЭГДС выявлено: слизист. оболочка пищевода белесоватая, блестящ., зубчатая линия в виде кольца, располаг. на 39 см от резцов, во время рвот. движ. слизистая оболочка желудка пролабирует в пищевод, последняя гиперемирована, отечна с множ. подслизистыми кровоизлияниями и мелкоочечными отложениями гематина, имеется грыжевая полость, хиатальное сужение.

Ваш диагноз:

Эталон ответа: Аксиальная хиатальная грыжа 3 степени

Задача 26

У больного 58 лет с жалобами на гиперэстезию пищевода при ЭГДС выявлено: слизистая оболочка пищевода диффузно гиперемирована, разрыхлена, на отдельных участках имеются множественные рыхлые желтоватого цвета наложения, последние с трудом снимаются со слизистой оболочки, кардия зияет.

Ваш диагноз:

Эталон ответа: Кандидозный эзофагит

Задача 27

У больного 25 лет, страдающего хроническим панкреатитом, жалобы на боли за грудиной. При ЭГДС обнаружено: слизистая оболочка пищевода в н/3 белесоватая, утолщенная, по вершинам складок плотно фиксированные линейные белесоватые наложения с венчиком гиперемии вокруг, кардия зияет.

Ваш диагноз:

Эталон ответа: Рефлюкс-эзофагит 1 степени

Задача 28

У бол., длительно получающего нестероидные противовоспал. препараты по поводу ревмат. артрита, с жалобами на дисфагию и боли за грудиной при ЭГДС выявлено: просвет пищевода на уровне 35 см от резцов сужен до 0,8 см. В этой области слизистая резко гиперемирована, отечна, на задней стенке округ. язвен. дефект до 0,5 см в диам. Слиз. контактной кровоточит, перистальтика усилена.

Ваш диагноз:

Эталон ответа: Лекарственный эзофагит

Задача 29

У больной 40 лет с жалобами на изжогу при ЭГДС выявлено: гиперемия и отек слизистой оболочки н/3 пищевода, множественные сливные эрозии покрытые фибрином, слизистая контактно кровоточит, кардия зияет.

Ваш диагноз:

Эталон ответа: Рефлюкс-эзофагит 2 степени

Задача 30

У больного 32 лет с жалобами на диспепсию и боли за грудиной при ЭГДС выявлено: в н/3 пищевода по окружности всего просвета воспалительно-эрозивные изменения слизистой оболочки, кардия зияет.

Ваш диагноз:

Эталон ответа: Рефлюкс-эзофагит 3 степени

Задача 31

У больного 25 лет с жалобами на боли в эпигастрии, возникающие во время еды, при ЭГДС выявлено: в препилорической зоне полусферическое опухолевидное образование без четких границ до 1,5 см в диаметре с пупковидным вдавлением в центре, серовато-желтого цвета, плотной консистенции. Положительный симптом Шиндлера и симптом "хоботка".

Ваш диагноз:

Эталон ответа: Пупковидная папула ("полная" эрозия)

Задача 32

У больного 28 лет в антральном отделе желудка на передней стенке выявлено полиповидное образование неправильной формы до 0,8 см в диаметре и 0,5 см высотой, на широком основании. Слизистая над ним не изменена. При взятии биопсии полип очень плотной консистенции, фрагментации нет, кровоточивость умеренная.

Ваш диагноз:

Эталон ответа: Карциноид

Задача 33

У больного 67 лет с жалобами на желудочный дискомфорт во время ЭГДС выявлено легко смещаемое опухолевидное образование в диаметре до 6 см с изъязвленной вершиной и наличием участков кровоизлияний. Опухоль синюшного цвета, имеет короткую ножку до 1 см в диаметре. Опухоль локализуется на задней стенке антрального отдела.

Ваш диагноз:

Эталон ответа: Аденома

Задача 34

У больной 38 лет с жалобами на желудочный дискомфорт при ЭГДС выявлено: в препилорическом отделе на малой кривизне полиповидное образование в виде утолщенной складки с уплощенной ярко-красного цвета вершиной, размерами 1,5 см на 0,6 см и высотой до 0,4 см.

Ваш диагноз:

Эталон ответа: Доброкачественная подслизистая опухоль

Задача 35

У больной 18 лет в антральном отделе желудка по большой кривизне множественные папулезные образования до 0,4 см в диаметре, полусферической формы, по цвету не отличающейся от окружающей слизистой оболочки.

Ваш диагноз:

Эталон ответа: Лимфоидная гиперплазия

Задача 36

У бол. 64 лет появилась чувство тяж. в эпигастральной области, тошнота, рвота, похудание. При осмотре: бол. истощен, кож. покровы блед. При пальпации живота опред. опухолевид. образ. больших размеров в эпигастральной области. Во время рентген. исслед. диагностирован рак желудка. Во время ЭГДС выявлено- весь желуд. занимает опухоль шаровид. формы с изъязвл-м на отдел. участ. Слиз. сращена с опухолью в области вершины. Опухоль диаметром около 15см, длинную ножку диамет. около 2,5см. Основание ножки опред. в лук-е 12-перстной кишки. Опухоль подвижная плотная. Слиз-ая оболочка на отдельных участках опухоли смещается.

Ваш диагноз:

Эталон ответа: Доброкачественная подслизистая опухоль

Задача 37

У больной 35 лет во время эндоскопического исследования выявлено опухолевидное образование неправильной формы желтоватого цвета в диаметре 3 см, мягкой консистенции, покрытое неизменной слизистой оболочкой. Опухоль располагается в препилорической зоне, легко перемещается инструментами в подслизистом слое. Результат щипковой биопсии - слизистая оболочка желудка.

Ваш диагноз:

Эталон ответа: Аденома

Задача 38

У больной 49 лет при ЭГДС выявлен полип на длинной ножке, произведена полипэктомия. При гистологическом исследовании обнаружена аденокарцинома без инвазии в ножку полипа.

Ваши рекомендации по дальнейшему ведению больной:

Эталон ответа: наблюдение с периодическими эндоскопическими осмотрами

Задача 39

У бол. 64 лет появилась чувство тяж. в эпигастральной области, тошнота, рвота, похудание. При осмотре: бол. истощен, кож. покровы блед. При пальпации живота опред. опухолевид. образ. больших размеров в эпигастральной области. Во время рентген. исслед. диагностирован рак желудка. Во время ЭГДС выявлено- весь желуд. занимает опухоль шаровид. формы с изъязвл-м на отдел. участ. Слиз. сращена с опухолью в области вершины. Опухоль диаметром около 15см, длинную ножку диамет. около 2,5см. Основание ножки опред. в лук-е 12-перстной кишки. Опухоль подвижная плотная. Слиз-ая оболочка на отдельных участках опухоли смещается.

Ваш диагноз:

Эталон ответа: Доброкачественная подслизистая опухоль

Вопросы для собеседования

1. Охарактеризуйте боли при язве кардиальной локализации
Эталон ответа: несильные боли в подложечной области через 10-30 минут после еды
2. Охарактеризуйте боли при язве пилорического канала
Эталон ответа: сильные боли без четкого суточного ритма в правой половине эпигастральной и 12-перстной кишки области
3. Охарактеризуйте боли при язве антрального отдела желудка.
Эталон ответа: различной интенсивности поздние (через 1-3 часа после еды), ночные боли в правой половине эпигастрия и выше пупка с иррадиацией в правую половину грудной клетки
4. Охарактеризуйте боли при язве желудка и 12-перстной кишки.
Эталон ответа: отсутствием характерного ритма болей, полиморфизмом клинических проявлений
5. Перечислите эндоскопические характеристики поражения при болезни Уиппла.
Эталон ответа: резкое утолщение складок слизистой оболочки тонкой кишки
6. Перечислите основные причины возникновения папиллита.
Эталон ответа: травматизация слизистой оболочки устья БДС мигрирующими конкрементами
7. Перечислите оптимальные методы диагностики внутриампулярной аденомы большого дуоденального сосочка
Эталон ответа: дуоденоскопия, ЭРПХГ, ЭПТ и биопсия
8. Перечислите наследственные заболевания толстой кишки

- Эталон ответа:** ювенильный полипоз, синдром Пейтца-Егерса и синдром Гарднера
9. Что относят к диффузным полипозам, для которых характерно преобладание процессов пролиферации
Эталон ответа: аденоматозный полипоз и милиарный полипоз
10. Где наиболее часто локализуются ворсинчатые полипы
Эталон ответа: прямой кишке и сигмовидной кишке
11. Какие задачи необходимо решить при ЭГДС по поводу желудочно-кишечного кровотечения?
Эталон ответа: определить локальную причину кровотечения или исключить наличие источника кровотечения в верхних отделах пищеварительного тракта
12. Какие достоверные клинические признаки кровотечения из верхних отделов желудочно-кишечного тракта ?
Эталон ответа: кровавая рвота и мелена
13. Какие наиболее частые причины кровотечения из верхних отделов пищеварительного тракта?
Эталон ответа: пептическая и стрессовая язва
14. Какой оптимальный метод эндоскопической остановки кровотечения из полипа?
Эталон ответа: электроэксцизия полипа
15. Перечислите клинические признаки инородного тела пищевода.
Эталон ответа: дисфагия и гиперсаливация
16. По парижской классификации полиповидное образование на широком основании обозначается
Эталон ответа: 0-Is
17. Основной причиной развития пищевода Барретта служит:
Эталон ответа: желудочно-пищеводный рефлюкс хроническое воспаление
18. С какой целью при зондовой эндосонографии образования желудка последний необходимо заполнить водой ?
Эталон ответа: Создания фокусного расстояния между УЗ-датчиком и исследуемым органом
19. Перечислите эхографические признаки позволяющие заподозрить высокую злокачественность GIST?
Эталон ответа: Анэхогенные зоны Наличие изъязвлений Негомогенная структура Раз-мер опухоли более 3 см
20. С чем следует дифференцировать образования, исходящие из 2 эхослоя (гипоэхо-генного)
Эталон ответа: GIST, Абберантной ПЖ. Лейомиомой; Нейроэндокринной опухолью;
21. Перечислите характерные для GIST эхографические признаки
Эталон ответа;
1)Возможно наличие экзогенных включений
2) Гипоэхогенное;
3) Исходит из 2 эхослоя;
4) Исходит из 4 эхослоя.
22. Что необходимо указать в протоколе ЭУС исследования образований стенки ЖКТ?

- Эталон ответа:** Размеры образования; Эхослой, из которого исходит образование; Эхоструктуру образования.
23. У больной с клинической картиной желудочно-кишечного кровотечения при ЭГДС выявлено: в желудке большое количество темной крови и сгустков, слизистая оболочка желудка и луковицы 12-перстной кишки диффузно кровоточит - "плачущая слизистая". Наиболее рациональной тактикой ведения больного
Эталон ответа: Консервативная терапия
24. У больного через неделю после выписки из стационара, где он находился по поводу язвенного кровотечения, повторилось массивное желудочно-кишечное кровотечение. Доставлен в больницу с острой массивной кровопотерей. Наиболее рациональной тактикой ведения больного
Эталон ответа: Эмболизация сосудов
25. У больного, поступившего с клинической картиной желудочно-кишечного кровотечения, во время ЭГДС установлено: в полости желудка сгусток, занимающий весь просвет желудка, жидкая кровь отсутствует. Наиболее рациональной тактикой ведения больного
Эталон ответа: Введение зонда Блекмора
26. У больного с клинической картиной желудочно-кишечного кровотечения при ЭГДС выявлено большое количество темной крови и сгустков в просвете желудка и фиксированный тромб на малой кривизне в нижней трети тела желудка. Кровь из под тромба не подтекает.". Наиболее рациональной тактикой ведения больного
Эталон ответа: Эндоскопические методы остановки кровотечения или профилактики его рецидива

Задания на дополнения

Задание 1

Эндоскопическая картина при хронической дуоденальной непроходимости 2 стадии характеризуется: _____

Эталон ответа: расширением полости желудка и ослаблением перистальтики желудка

Задание 2

Пептическая язва анастомоза всегда локализуется в _____

Эталон ответа: отводящей петле тонкой кишки

Задание 3

Для атрофического колита характерны следующие эндоскопические признаки _____

Эталон ответа: сосудистый рисунок в виде ангиоматозных звездочек

Задание 4

Симптом "булыжной мостовой" характерен для _____

Эталон ответа: болезни Крона

Задание 5

Наиболее частым осложнением дивертикулеза толстой кишки является _____

Эталон ответа: дивертикулит

Задание 6

Эндоскопическая картина псевдомембранозного колита характеризуется _____

Эталон ответа: множественными белесовато-желтыми бляшками на фоне выраженного воспаления окружающей слизистой

Задание 7

Ножка полипа считается короткой, если ее длина не превышает ____

Эталон ответа: 1,0 см

Задание 8

Излюбленная локализация инфильтративного рака желудка _____

Эталон ответа: излюбленной локализации нет

Задание 9

Перистальтические движения в толстой кишке совершаются с частотой _____

Эталон ответа: 1 перистальтическая волна в минуту

Задание 10

Эндоскопическая картина болезни Крона в фазе инфильтрации характеризуется _____:

Эталон ответа: отеком подслизистого слоя и поверхностными изъязвлениями

ПК-5

Задания закрытого типа (*тесты с одним вариантом правильного ответа*)

1	<p>Инфицирование гастродуоденальной слизистой оболочки пилорическим хеликобактером сопровождается:</p> <ul style="list-style-type: none">а. снижением секреции гастринаб. ахлоргидриейв. диффузной атрофией главных желез желудкаг. развитием антрального гастритад. недостаточностью кардии <p>Эталон ответа: г</p>
2	<p>К основным методам исследования, позволяющим верифицировать диагноз хронического гастрита, относят:</p> <ul style="list-style-type: none">а. анализ желудочного сокаб. рентгеноскопиюв. гастроскопию

	<p>г. гистологическое исследование прицельных биоптатов слизистой оболочки желудка</p> <p>д. рН-метрию</p> <p>Эталон ответа: г</p>
3	<p>К этиологическим факторам язвенной болезни относят:</p> <p>а. алкоголь</p> <p>б. никотин</p> <p>в. нарушения питания</p> <p>г. стресс</p> <p>д. хеликобактер пилори</p> <p>Эталон ответа: д</p>
4	<p>Чаще всего дивертикулы толстой кишки обнаруживаются в:</p> <p>а. прямой кишке</p> <p>б. сигмовидной кишке</p> <p>в. нисходящей кишке</p> <p>г. поперечно-ободочной кишке</p> <p>д. слепой кишке</p> <p>Эталон ответа: б</p>
5	<p>Самым часто встречающимся симптомом аденоматозного полипа толстой или прямой кишки является:</p> <p>а. боль</p> <p>б. кровь при дефекации</p> <p>в. мелена</p> <p>г. диарея</p> <p>д. запор</p> <p>Эталон ответа:б</p>
6	<p>Поражение прямой кишки при неспецифическом язвенном колите может быть в:</p> <p>а. 10 – 20% случаев</p>

	<p>б. 25 – 50% случаев</p> <p>в. 50 – 70% случаев</p> <p>г. 70 – 85% случаев</p> <p>д. 100% случаев</p> <p>Эталон ответа: д</p>
7	<p>При неспецифическом язвенном колите в патологический процесс вовлекается:</p> <p>а. слизистая оболочка</p> <p>б. слизистая и подслизистая оболочки</p> <p>в. серозная оболочка</p> <p>г. вся стенка кишки</p> <p>д. мышечный слой кишки</p> <p>Эталон ответа: а</p>
8	<p>Токсическая дилатация толстой кишки является типичным осложнением при:</p> <p>а. болезни Крона</p> <p>б. дивертикулезе толстой кишки</p> <p>в. неспецифическом язвенном колите</p> <p>г. врожденной долихосигме</p> <p>д. полипозе толстой кишки</p> <p>Эталон ответа: в</p>
9	<p>При неспецифическом язвенном колите диагностическое значение имеют следующие рентгенологические признаки:</p> <p>а. увеличение диаметра кишки</p> <p>б. множественные гаустрации</p> <p>в. вид «булыжной мостовой»</p> <p>г. мешковидные выпячивания по контуру кишки</p> <p>д. изменения гаустрации, вплоть до ее исчезновения, укорочение и сужение просвета кишки</p> <p>Эталон ответа: д</p>

10	<p>При болезни Крона чаще поражается:</p> <ul style="list-style-type: none"> а. пищевод б. желудок в. подвздошная кишка г. аппендикс д. прямая кишка <p>Эталон ответа: в</p>
11	<p>Патологический процесс при гранулематозном колите чаще развивается в:</p> <ul style="list-style-type: none"> а. слизистой оболочке б. подслизистом слое в. мышечном слое г. субсерозном слое д. серозном слое <p>Эталон ответа: б</p>
12	<p>Показанием к эзофагоскопии не является:</p> <ul style="list-style-type: none"> а. грыжа пищеводного отверстия диафрагмы; б. эзофагит; в. рак пищевода; г. травма грудной клетки; д. варикозное расширение вен пищевода. <p>Эталон ответа: г</p>
13	<p>Из указанных заболеваний относительным противопоказанием к эзофагоскопии является:</p> <ul style="list-style-type: none"> а. варикозное расширение вен пищевода; б. эпилепсия; в. острое воспалительное заболевание миндалин, глотки, гортани, бронхов; г. эзофагит; д. рак пищевода. <p>Эталон ответа: в</p>

14	<p>Показанием к плановой гастроскопии является:</p> <p>а. обострение хронического гастрита;</p> <p>б. язва желудка;</p> <p>в. Рак желудка;</p> <p>г. доброкачественная подслизистая опухоль желудка;</p> <p>д. все перечисленное.</p> <p>Эталон ответа: д</p>
15	<p>Показанием к экстренной гастроскопии не является:</p> <p>1.полип желудка; 2.инородное тело; 3.анастомоз;</p> <p>4.желудочно-кишечное кровотечение.</p> <p>а. если правильны ответы 1, 2 и 3;</p> <p>б. если правильны ответы 1 и 3;</p> <p>в. если правильны ответы 2 и 4;</p> <p>г. если правильный ответ 4;</p> <p>д. если правильны ответы 1, 2, 3, 4.</p> <p>Эталон ответа: б</p>
16	<p>При наличии у больного симптомов желудочнокишечного кровотечения ему следует произвести:</p> <p>а. обзорную рентгенографию органов грудной и брюшной полости;</p> <p>б. рентгенографию желудочно-кишечного тракта с бариевой взвесью;</p> <p>в. эзофагогастродуоденоскопию;</p> <p>г. колоноскопию;</p> <p>д. ректороманоскопию</p> <p>Эталон ответа: в</p>
17	<p>Какой метод диагностики язвенной болезни желудка наиболее достоверный?</p> <p>а. рентгеноскопия</p>

	<p>б. гастрофиброскопия</p> <p>в. ультразвуковое исследование</p> <p>г. лапароскопия</p> <p>д. рентгенография</p> <p>Эталон ответа: б</p>
18	<p>Эндоскопическими критериями поражения толстой кишки при неспецифическом язвенном колите НЕ являются:</p> <p>а. гиперемия и отёк слизистой оболочки</p> <p>б. контактная ранимость и кровоточивость</p> <p>в. поверхностные дефекты слизистой оболочки</p> <p>г. глубокие щелевидные язвы</p> <p>д. поверхностное сплошное воспаление</p> <p>Эталон ответа: г</p>
19	<p>Какие из нижеперечисленных исследований являются наиболее информативными в диагностике желчнокаменной болезни?</p> <p>а. радионуклидное исследование</p> <p>б. термография</p> <p>в. лапароскопия</p> <p>г. ультразвуковая эхолокация</p> <p>д. гепатосцинтиграфия</p> <p>Эталон ответа: г</p>
20	<p>Назовите наиболее информативный метод диагностики ЖКБ:</p> <p>а. обзорная рентгенография живота</p> <p>б. УЗИ органов брюшной полости</p> <p>в. дуоденальное зондирование</p> <p>г. биохимическое исследование крови (билирубин, щелочная фосфатаза, ГГТП, холестерин)</p> <p>д. ФГДС</p> <p>Эталон ответа: б</p>

21	<p>«Золотой стандарт» диагностики холедохолитиаза:</p> <ul style="list-style-type: none"> а. УЗИ брюшной полости б. эндоскопическое УЗИ в. эндоскопическая ретроградная холангиопанкреатография г. пероральная холецистография д. КТ брюшной полости <p>Эталон ответа: в</p>
22	<p>Первоочередной задачей при инородных телах пищевода являются:</p> <ul style="list-style-type: none"> а. противошоковая терапия б. промывание пищевода в. удаление инородного тела г. хирургическое лечение д. трахеостомия <p>Эталон ответа: в</p>
23	<p>Редким осложнением аксиальной грыжи пищеводного отверстия диафрагмы является:</p> <ul style="list-style-type: none"> а. катаральный рефлюкс-эзофагит б. ущемление в. кровотечение г. рефлекторная стенокардия д. эрозивно-язвенный эзофагит <p>Эталон ответа: г</p>
24	<p>При ожогах пищевода могут быть осложнения:</p> <ul style="list-style-type: none"> а. кровотечение б. стриктуры в. медиастенит г. рефлюкс-эзофагит д. а, б, в. <p>Эталон ответа: д</p>

25	<p>К основным методам исследования, позволяющим верифицировать диагноз хронического гастрита, не относится:</p> <p>а. анализ желудочного сока;</p> <p>б. рентгенография желудка;</p> <p>в. гастроскопия;</p> <p>г. морфологическое исследование слизистой оболочки желудка;</p> <p>д. дуоденальное зондирование.</p>
----	--

Задания открытого типа:

Ситуационные задачи

Задача 1.

Пациент 44 года, по профессии экономист, обратился к гастроэнтерологу с жалобами на боли в подложечной области, преимущественно натощак, тяжесть в эпигастральной области, чувство переполнения в животе после приёма пищи. Из анамнеза известно, что пациент курит (1 пачка сигарет в день), питается нерегулярно. Болен около нескольких недель. Не обследовался, лечился самостоятельно (принимал антациды с незначительным клиническим эффектом). При осмотре: состояние удовлетворительное. Живот участвует в акте дыхания, при пальпации мягкий, болезненный в эпигастральной области, напряжения мышц живота нет, симптом поколачивания по поясничной области отрицательный.

ЭФГДС: пищевод свободно проходим, слизистая розовая. Кардия смыкается. В желудке натощак содержится небольшое количество светлой секреторной жидкости и слизи. Складки слизистой оболочки желудка утолщены, извитые. Луковица 12-перстной кишки не деформирована, на задней стенке выявляется дефект слизистой до 0,4 см в диаметре. Края дефекта имеют чёткие границы, гиперемированы, отёчны. Дно дефекта покрыто фибринозными наложениями белого цвета. Постбульбарные отделы без патологии. Уреазный тест на наличие *H. pylori* – положительный.

Сформулируйте диагноз

Эталон ответа: Язвенная болезнь двенадцатиперстной кишки, ассоциированная с *Helicobacter pylori*, одиночная малая (0,4 см) язва задней стенки луковицы двенадцатиперстной кишки впервые выявленная стадия обострения. Функциональная диспепсия: постпрандиальный дистресс синдром

Задача 2.

Больная Р. 48 лет обратилась к врачу с жалобами на чувство тяжести, переполнения в животе, возникающее через 40-50 минут после еды, тошноту. В течение 25 лет страдает хроническим гастритом, обострения 1-2 раза в год. Во время обострений обычно принимает ингибиторы протонной помпы, антациды. Эрадикационную терапию не получала. Настоящее ухудшение – в течение 2 недель на фоне погрешностей в диете. Самостоятельно

принимала антациды (фосфалюгель, маалокс) при возникновении неприятных ощущений. При осмотре: состояние удовлетворительное. Живот мягкий, болезненный в эпигастрии и пилоро-дуоденальной зоне. Симптомы холецистита отрицательные. Печень не изменена. Дизурии нет. Стул 1 раз в день, оформленный, без патологических примесей. На фиброгастроскопии: пищевод свободно проходим, слизистая его не изменена. Кардия смыкается полностью. Слизистая оболочка желудка гиперемирована, с участками атрофии в антральном отделе, складки сглажены, расправляется воздухом хорошо. Привратник проходим. Слизистая луковицы двенадцатиперстной кишки и залуковичный отдел не изменены. Взят биоптат из антрального отдела желудка: быстрый уреазный тест положительный. Результат гистологического исследования биоптата: слизистая желудка с атрофией и хронической полиморфноклеточной инфильтрацией.

Сформулируйте диагноз

Эталон ответа: Хронический атрофический гастрит, ассоциированный с *Helicobacter pylori*, обострение. Функциональная диспепсия: постпрандиальный дистресс-синдром.

Задача 3

Женщина 41 лет обратилась к врачу с жалобами на изжогу, отрыжку кислым, усиливающиеся в горизонтальном положении после приёма пищи и при наклоне вперед. Данные симптомы появились около трех месяцев назад, по поводу чего ранее не обследовалась, лекарственных препаратов не принимала. Курит по 10 сигарет в день, алкоголь употребляет в минимальных количествах. При осмотре: состояние относительно удовлетворительное. Живот мягкий, при пальпации безболезненный во всех отделах. Печень и селезенка не увеличены. Дизурии нет. В клиническом и биохимическом анализах крови отклонений не выявлено. ЭКГ – синусовый ритм, ЧСС=70 уд. в мин, горизонтальное положение электрической оси сердца, вариант нормы. Проведена ЭГДС, при которой выявлены множественные участки гиперемии слизистой оболочки и отдельные нессливающиеся эрозии дистального отдела пищевода размером до 5 мм.

Сформулируйте диагноз

Эталон ответа: Эрозивная рефлюксная болезнь

Задача 4

Мужчина 30 лет. Обратился к гастроэнтерологу с жалобами на жидкий стул с примесью крови до 12 раз в сутки, схваткообразные боли внизу живота перед дефекацией, похудание на 8 кг за 3 месяца. Из анамнеза: примеси крови в кале и неоформленный стул беспокоят в течение 3- 4 месяцев. Температура не повышалась. Контакт с инфекционными больными отрицает, за пределы области не выезжал. Курил 1 пачку сигарет в сутки 10 лет, год назад прекратил. Злоупотребление алкоголем, внутривенную наркоманию отрицает. У родственников заболеваний желудочно-кишечного тракта нет. Работает бухгалтером, профессиональных вредностей нет. Объективно: состояние удовлетворительное. Температура 36,6°C. Кожные покровы бледные, влажные. Рост – 170 см, вес – 57 кг. При осмотре живот симметричен, участвует в акте дыхания. При пальпации мягкий, болезненный в левой фланговой и левой подвздошной области. Печень по Курлову – 9×8×7 см. Размеры селезенки – 6×4 см. Мочеиспускание свободное, безболезненное. Общий анализ крови: эритроциты – 2,7×10¹², Hb - 108 г/л, цветовой показатель – 0,6, тромбоциты

– 270×10^{12} , лейкоциты – $7,0 \times 10^9$, эозинофилы – 1%, палочкоядерные нейтрофилы – 2%, сегментоядерные нейтрофилы – 65%, лимфоциты – 27%, моноциты – 5%, СОЭ – 22 мм/ч. Копрограмма: кал неоформленный, слизь ++++, лейкоциты – 10-15 в поле зрения, эритроциты – 5-6 в поле зрения. Фиброколоноскопия: слизистая нисходящей ободочной, сигмовидной и прямой кишки диффузно гиперемирована, легко кровоточит при контакте с колоноскопом, сосудистый рисунок смазан. В ректосигмоидном отделе выявлены множественные эрозии, покрытые фибрином.

Сформулируйте диагноз

Эталон ответа: Язвенный колит, средней степени тяжести с поражением прямой и сигмовидного отдела толстой кишки, эрозивно-геморрагическая форма, острое течение с постепенным началом, фаза обострения. Анемия средней степени тяжести.

Задача 5

Пациентка Г. 24 лет поступила в гастроэнтерологическое отделение с жалобами на выраженную слабость, диарею до 3-5 раз в сутки, стул кашицеобразный, без патологических примесей, снижение массы тела на 6 кг за 6 месяцев, боли в околопупочной области, сухость во рту, постоянную жажду. Пациентка считает себя больной в течение 5 лет, когда впервые появилась диарея до 4 раз в сутки, начал снижаться вес, появились отеки на ногах. На фоне приема противодиарейных препаратов (лоперамид) периодически происходила нормализация стула. Пациентка отмечает, что нарушения стула появлялись после употребления в пищу молочных продуктов, хлебобулочных изделий, макарон, каш. Обследовалась у инфекционистов – инфекционная патология исключена. Общий осмотр. Состояние средней степени тяжести за счет выраженной слабости, сознание ясное. Рост – 162 см, вес – 44 кг. Кожные покровы бледные, чистые, слизистые бледно-розовые. Лимфоузлы безболезненные, не увеличены. Язык влажный, чистый. Живот при пальпации мягкий, участвует в акте дыхания, болезненный в эпигастриальной, околопупочной областях. Печень, селезенка не увеличены. Лабораторные исследования: гемоглобин – 88 г/л, эритроциты – $3,72 \times 10^{12}$ /л, лейкоциты – $6,1 \times 10^9$ /л, тромбоциты – 266×10^9 /л, СОЭ – 34 мм/ч. Анализ мочи – без особенностей. Реакция кала на скрытую кровь – отрицательная. Биохимические показатели: билирубин общий – 23,8 мкмоль/л, билирубин прямой – 2,8 мкмоль/л, АЛТ – 69 Е/л, АСТ – 45 Е/л, γ -ГТП – 25 Е/л, щелочная фосфатаза – 118 Е/л, натрий – 137 мкмоль/л, калий – 4,3 мкмоль/л, креатинин – 44 мкмоль/л, мочевины – 4,3 мкмоль/л, общий белок – 51 г/л, антитела к глиадину (IgG) – 135 Ед/мл.

ФГДС. Пищевод: слизистая оболочка гиперемирована, в нижней трети множественные поверхностные эрозии, покрытые желтым фибрином в виде «творожных масс», кардиальный жом смыкается полностью. Желудок: содержимое – слизь в большом количестве. Слизистая умеренно гиперемирована, складки не утолщены. Привратник проходим. Луковица двенадцатиперстной кишки – слизистая гладкая, отсутствуют кишечные ворсинки, гиперемирована, отечная, в просвете желчь.

Консультация проктолога: Проведена ректороманоскопия. Патологических изменений не выявлено.

Сформулируйте диагноз

Эталон ответа: Целиакия. Кандидозный эзофагит. Анемия средней степени тяжести.

Задача 6

Больная Л. 32 лет жалобы на боли жгучего характера в подложечной области, возникающие натощак и по ночам, изжогу, тошноту, иногда, на высоте болей, рвоту, приносящую облегчение. Данные симптомы беспокоят 8 лет, возникают, в основном, весной и осенью. Самостоятельно принимает соду, антациды (Маалокс) вызывающие положительный эффект. Объективно: состояние удовлетворительное, кожа обычной окраски, влажная. Язык влажный, густо обложен белым налетом. Живот обычной формы, не вздут, при пальпации болезненный в эпигастральной области. Стул оформленный 1 раз в день, без примесей крови и слизи. Общий анализ крови: гемоглобин – 132 г/л, СОЭ – 8 мм/ч, лейкоциты – $5,8 \times 10^9$ /л; лейкоформула: палочкоядерные нейтрофилы – 2%, сегментоядерные нейтрофилы – 66%, лимфоциты - 27, моноциты - 5.

Биохимический анализ крови: АЛТ – 34 ед/л, АСТ – 28 ед/л. Диастаза мочи – 52 ед.

ЭФГДС: пищевод свободно проходим, кардия смыкается. В желудке натощак содержится большое количество светлой секреторной жидкости и слизи. Складки слизистой оболочки желудка утолщены, извитые, диффузно гиперемированы. Луковица 12-перстной кишки деформирована, на задней стенке выявляется дефект слизистой оболочки до 0,8 см в диаметре. Края дефекта имеют четкие границы, гиперемированы, отечны. Дно дефекта покрыто фибринозными наложениями белого цвета. Постбульбарные отделы без патологии. Хелик-тест: базальный уровень – 4 мм; нагрузочный уровень – 10 мм; показатель прироста – 6 мм; Нр (+)

Сформулируйте диагноз

Эталон ответа: Язвенная болезнь с локализацией язвы (0,8 см) средних размеров на задней стенке луковицы двенадцатиперстной кишки, фаза обострения. Рубцово-язвенная деформация луковицы двенадцатиперстной кишки. НЭРБ

Задача 7

Женщина 51 год обратилась с жалобами на изжогу, боли за грудиной, появляющиеся после еды и физической нагрузки. Отмечает также усиление болей при наклонах и в горизонтальном положении. Из анамнеза известно, что изжога беспокоит около 22 лет. Не обследовалась. Последние 2 месяца появились данные боли за грудиной. При осмотре: состояние удовлетворительное. Индекс массы тела (ИМТ) - 38 кг/м². Кожные покровы обычной окраски, чистые. В лёгких – дыхание везикулярное, хрипов нет. Тоны сердца ясные, ритмичные, ЧСС – 72 удара в минуту, АД - 120/80 мм рт. ст. При пальпации живот мягкий, безболезненный. Печень по краю рёберной дуги. Размеры - 10×9×8 см. Селезенка не пальпируется. Данные фиброгастроуденоскопии: в нижней трети пищевода выявлены эрозии, занимающие около 40% окружности пищевода

Сформулируйте диагноз

Эталон ответа: Эрозивная рефлюксная болезнь

Задача 8

Пациентка А. 36 лет жалобы на горечь во рту, возникающую преимущественно в утренние часы, ощущение дискомфорта в области эпигастрия, чувство быстрого насыщения; после погрешностей в диете беспокоит тошнота, метеоризм. Из анамнеза известно, что 1,5 года

назад перенесла эндоскопическую холецистэктомию по поводу хронического калькулезного холецистита. Подобные жалобы беспокоят в течение года.

При объективном осмотре: состояние удовлетворительное. Кожные покровы и видимые слизистые нормальной окраски, чистые. Со стороны сердечно-сосудистой, дыхательной систем без особенностей. Язык влажный, обложен белым налётом у корня. Живот обычной формы, при пальпации мягкий, слегка болезненный в эпигастральной области.

В клиническом анализе крови: эритроциты - $4,2 \times 10^{12}/л$, гемоглобин - 135 г/л, цветовой показатель - 0,96, тромбоциты - $347 \times 10^9/л$, лейкоциты - $8,7 \times 10^9/л$, СОЭ - 12 мм/ч.

В биохимическом анализе крови: АЛТ - 28 Ед/л, АСТ - 25 Ед/л, амилаза - 77 Ед/л, щелочная фосфатаза - 80 Ед/л. Выполнено ФГДС: слизистая желудка умеренно отёчна, гиперемирована в антральном отделе. Перистальтика активная. Желудок хорошо расправляется воздухом. Привратник зияет. В просвете желудка определяется небольшое количество желчи.

Сформулируйте диагноз

Эталон ответа: Хронический реактивный гастрит (рефлюкс-гастрит, тип С); Дуодено - гастральный рефлюкс; ЖКБ, состояние после холецистэктомии.

Задача 9

Пациент Ж. 27 лет жалобами на частые слабые ноющие боли в эпигастральной области, уменьшающиеся после приёма пищи, чувство быстрого насыщения, отрыжку кислым. Также отмечает общую слабость, неустойчивость стула. Указанные жалобы периодически беспокоят в течение последних 6 лет, текущее ухудшение самочувствия - 2 недели назад.

Самостоятельно принимал антациды с кратковременным положительным эффектом.

При объективном осмотре: состояние удовлетворительное. Кожные покровы и видимые слизистые нормальной окраски, чистые. Со стороны сердечно-сосудистой, дыхательной систем без особенностей. Язык влажный, обложен белым налётом. Живот обычной формы, при пальпации мягкий, болезненный в эпигастральной области.

В клиническом анализе крови: эритроциты - $4,8 \times 10^{12}/л$, гемоглобин - 140 г/л, цветовой показатель - 0,87, тромбоциты - $380 \times 10^9/л$, лейкоциты - $7,2 \times 10^9/л$, СОЭ - 16 мм/ч.

В биохимическом анализе крови: АЛТ - 21 Ед/л, АСТ - 18 Ед/л, амилаза - 53 Ед/л, щелочная фосфатаза - 78 Ед/л. Выполнено ФГДС: в просвете желудка большое количество слизи. Явления умеренной атрофии в пилорическом отделе желудка, отёк и гиперемия в фундальном отделе желудка. Перистальтика активная. Желудок хорошо расправляется воздухом. Хелпил-тест +++.

Сформулируйте диагноз

Эталон ответа: Хронический атрофический гастрит, НР-ассоциированный, фаза обострения. Функциональная диспепсия.

Задача 10

Больной Д. 52 года жалобы на изжогу после еды, усиливающуюся при наклонах туловища и в положении лёжа; кислую отрыжку и избыточную саливацию во время сна.

Анамнез заболевания: указанные симптомы испытывает в течение четырех лет, вначале появилась изжога после погрешности в питании, особенно при наклонах туловища; затем появились боли в собственно эпигастрии и за грудиной жгучего характера,

сопровождающиеся кислой отрыжкой. В последующем изжога стала возникать 3-4 раза в неделю независимо от качества пищи, появилась отрыжка кислым и горьким. В последний месяц состояние больного значительно ухудшилось: усилились боли, особенно ночью, появилась избыточная саливация во время сна, сон нарушился. Для снятия изжоги и болей использовал соду, антациды (Алмагель, Маалокс) В последний месяц эти препараты перестали действовать. Пытался снять боль за грудиной нитроглицерином, однако существенного эффекта не было. Наблюдается с гипертонической болезнью с 50 лет, постоянно принимает Кордипин-ретард 20 мг в день. Курит. Объективно: общее состояние удовлетворительное. Повышенного питания, масса тела - 106 кг. (ИМТ - 38). Кожные покровы телесного цвета. Дыхание везикулярное, хрипов нет. ЧД - 17 в минуту. Область сердца без особенностей, перкуторно левая граница сердца по среднеключичной линии. Сердечные тоны ритмичные, частотой 66 в минуту. АД - 130/90 мм рт. ст. Язык обложен белым налётом. Живот увеличен за счет подкожной клетчатки, мягкий, безболезненный. Пальпация внутренних органов затруднена из-за абдоминального ожирения. Печень по краю рёберной дуги. Пузырные симптомы отрицательные. Зоны Шоффара, Губергрица - Скульского безболезненные. При лабораторных и инструментальных исследованиях получены следующие данные. Общий анализ крови: гемоглобин - 139 г/л, СОЭ - 4 мм/час, эритроциты - $4,2 \times 10^{12}$ /л, лейкоциты - $8,6 \times 10^9$ /л, эозинофилы - 2%, палочкоядерные - 5%, сегментоядерные - 56%, лимфоциты - 37%.

Биохимический анализ крови: общий белок - 76 г/л, альбумины - 38 г/л, фракции глобулинов в пределах нормы, глюкоза - 5,2 ммоль/л, билирубин общий - 16,3 мкмоль/л; прямой - 3,6 ммоль/л; АЛТ - 21 U/L (норма 4-42 U/L); АСТ - 17 U/L (5-37 U/L); амилаза крови - 16 г/л (12-32 г/л в час).

ФЭГДС: слизистая нижней трети пищевода несколько отёчна, умеренно гиперемирована, кардия зияет, при натуживании в грудную полость пролабирует слизистая желудка; в желудке умеренное количество жидкости, слизь; слизистая желудка и ДПК без особенностей.

Rg – графия пищевода и желудка: пищевод свободно проходим, прослеживаются продольные складки на всём протяжении. Желудок в форме крючка, газовый пузырь небольшой. В положение Тренделенбурга дно желудка выступает в грудную полость в виде округлого образования, вертикально желудок занимает обычное положение, складки слизистой желудка обычного калибра, перистальтика желудка и эвакуация своевременна, луковица ДПК без особенностей.

Сформулируйте диагноз

Эталон ответа: Гастроэзофагеальная рефлюксная болезнь. Неэрозивная форма ГЭРБ. Скользящая грыжа пищеводного отверстия диафрагмы. Ожирение 2 степени.

Задача 11

Больной Р. 26 лет, жалобы на боли в правой подвздошной области постоянного характера (ночью нередко просыпается от болей). На этом фоне периодически возникают приступы болей по типу колики. Беспокоит выраженная слабость, снижение массы тела, диарея - стул 3-4 раза в сутки в виде жидкой кашицы, без патологических примесей, обильный. Отмечает повышение температуры до $37,6^{\circ}\text{C}$ ежедневно, особенно к вечеру. Анамнез заболевания: заболел 9 мес. назад, когда внезапно, среди полного здоровья появились интенсивные боли в правой подвздошной области, повышение температуры до $38,0^{\circ}\text{C}$. Доставлен в приёмное отделение, где осмотрен хирургом, диагностирован острый аппендицит. При исследовании

крови выявлен лейкоцитоз, пациент взят на операцию. При ревизии обнаружены утолщенная подвздошная кишка с отёчной рыхлой стенкой, увеличенные брыжеечные лимфоузлы. Червеобразный отросток не изменён. Произведена аппендектомия. В послеоперационном периоде появилась гипертермия до 38,5°C, на фоне введения антибиотиков температура снизилась до субфебрильных цифр, однако полностью не исчезла. Боли в правой подвздошной области сохранялись, стали носить тупой постоянный характер. Пациент стал отмечать учащение стула, вначале до 2-х раз в сутки, затем 3-4, каловые массы вначале имели характер густой каши, затем стали жидкими. В испражнениях периодически появлялись слизь и кровь в небольшом количестве. Постепенно нарастала слабость, пациент потерял 6 кг массы тела. Объективно: пониженного питания, кожа несколько суховата, тургор снижен. Периферические лимфоузлы не пальпируются. Лёгкие и сердце без патологических изменений. Пульс - 80 ударов в минуту, АД - 110/70 мм рт. ст. Язык обложен белым налётом. Живот участвует в дыхании, обычной конфигурации. При пальпации отмечает болезненность в правом нижнем квадранте, здесь же пальпируется уплотненная болезненная слепая кишка и несколько выше раздутые урчащие петли тонкой кишки. На остальном протяжении патологических изменений не выявлено. Печень по краю рёберной дуги. Селезёнка не пальпируется. При лабораторных и инструментальных исследованиях получены следующие данные. Общий анализ крови: гемоглобин - 114 г/л, СОЭ - 32 мм/час, эритроциты - $3,2 \times 10^{12}$ /л, лейкоциты - $12,8 \times 10^9$ /л, эозинофилы - 2%, палочкоядерные нейтрофилы - 10%, сегментоядерные нейтрофилы - 51%, лимфоциты - 37%. Биохимический анализ крови: общий белок - 52 г/л, альбумины - 55%, глобулины: альфа1 - 3,7%, альфа2 - 10,0%, бета - 11,0%, гамма - 20,3%. Общий билирубин - 16,4 (прямой - 3,1; свободный - 13,3) ммоль/л, глюкоза - 5,5 ммоль/л., холестерин - 3,9 ммоль/л, калий - 3,5 ммоль/л, натрий - 142 ммоль/л, ЩФ - 310 U/L (норма до 306).

RRS: в перианальной области определяются рубцы, в одном из них свищ со скудным отделяемым. Между рубцами имеются единичные трещины. Осмотрены прямая кишка и сигмовидная, слизистая на всем протяжении без патологических изменений. Ирригоскопия: бариевая взвесь ретроградно заполняет все отделы толстой кишки и подвздошную на протяжении 15-20 см. Имеется неравномерные сужения дистального отдела подвздошной кишки и неровные контуры, отсутствие гаустр в слепой и восходящей кишках.

Сформулируйте диагноз

Эталон ответа: Болезнь Крона, илеоколит с поражением терминального отдела подвздошной кишки, хроническое рецидивирующее течение, средне-тяжёлая форма, осложнённая перианальным поражением (свищ).

Задача 12

Больной Д. 50 лет, жалобы на боли в эпигастральной области постоянного характера, усиливающиеся после приёма еды и иррадиирующие в подлопаточное пространство, беспокоит постоянное подташнивание, отрыжка воздухом, снижение аппетита, быстрое насыщение, вздутие живота, после отхождения газов боли уменьшаются на короткое время. В последние полгода периодически стул со склонностью к поносам. Анамнез заболевания: в течение 25 лет часто употребляет алкоголь, за это время перенёс острый панкреатит, сопровождавшийся интенсивными болями, повторной рвотой. При обследовании в хирургическом отделении выявлено увеличение поджелудочной железы в размерах, жидкость в сальниковой сумке. Лечился консервативно в течение месяца, за время болезни

похудел на 10 кг. Выписан с рекомендациями, которые больной не соблюдал. Также принимал алкоголь, но в небольших количествах. Боли возникали часто, а в дальнейшем стали постоянными. Стал снижаться аппетит, периодически возникала тошнота, отрыжка, быстрое насыщение, вследствие чего больной снизил объём потребляемой пищи. Постепенно стул стал со склонностью к кашицеобразному, плохо смывался со стенок унитаза. Исходную массу тела полностью не набрал. Периодически принимал Мезим, Микразим с частичным эффектом, при усилении боли использовал Но-шпу. Последнее ухудшение 2 недели назад после четырёхдневного приёма алкоголя (водка 150 грамм ежедневно). Диету не соблюдал. Боль значительно усилилась, появилась отчётливая тошнота, позывы на рвоту, вздутие живота. Госпитализирован в гастроэнтерологическое отделение. Объективно: кожа чистая, тургор нормальный. Вес - 73 кг, ИМТ - 18,5. Периферические лимфоузлы не пальпируются. Лёгкие и сердце без патологических изменений. Пульс - 90 ударов в минуту, АД - 110/70 мм рт. ст. Язык обложен белым налётом. Живот участвует в дыхании, немного подвздут, перитонеальные симптомы отриц. При пальпации отмечает значительную болезненность в зоне Шоффара, точке Дежардена; в зоне Губергрица - Скульского, точках Губергрица, передней и задней точках Мейо – Робсона. При пальпации отделов кишечника болезненности, объёмных образований не выявлено. Печень по краю рёберной дуги, пузырьные симптомы (Кера, Мерфи. Ортнера) отрицательны. Селезёнка не пальпируется. При лабораторных и инструментальных исследованиях получены следующие данные. Общий анализ крови: гемоглобин - 157 г/л, СОЭ - 4 мм/час, эритроциты - $5,2 \times 10^{12}$ /л, лейкоциты - $11,2 \times 10^9$ /л, эозинофилы - 2%, палочкоядерные нейтрофилы - 7%, сегментоядерные нейтрофилы - 56%, лимфоциты - 35%. Биохимический анализ крови: общий белок - 60 г/л, общий билирубин - 16,4 (прямой - 6,1; свободный - 10,3) ммоль/л, амилаза - 37 ед/л (5-32); глюкоза - 8,5 ммоль/л. мочевины - 4,7 ммоль/л. Копрограмма: объём утренней порции – 400 грамм, консистенция в виде жидкой каши. Нейтральный жир +++, жирные кислоты, мыла жирных кислот ++, мышечные волокна с утраченной поперечной исчерченностью +++, бактерии – большое количество. Фекальная эластаза – 100 мкг/г испражнений.

ФГДС: пищевод проходим, розетка кардии плотно смыкается. Слизистая пищевода без изменений. Слизистая желудка в теле розовая, ровная, в антральном отделе с очагами яркой гиперемии. Луковица ДПК обычной формы. Слизистая постбульбарного отдела ДПК несколько отёчна. УЗИ брюшной полости: жидкости брюшной полости нет. Пневматизация кишечника повышена. Печень не увеличена, структура неоднородная, повышенной эхогенности. Желчный пузырь обычной формы, содержимое эхонегативное. ОЖП - 6 мм. Поджелудочная железа: головка - 35 мм (до 30), тело - 32 мм (до 17), хвост - 37 мм (до 20). Структура диффузно неоднородная, пониженной эхогенности. В структуре железы определяются кальцинаты, наиболее крупный из них в проекции головки поджелудочной железы. Вирсунгов проток определяется в области хвоста, размером 3 мм. Селезёнка нормальных размеров.

Сформулируйте диагноз

Эталон ответа: Хронический кальцифицирующий панкреатит токсической этиологии, тяжёлое течение в фазе обострения. Внешнесекреторная недостаточность поджелудочной железы тяжёлой степени, возможно внутрисекреторная недостаточность поджелудочной железы. Хронический антральный гастрит, возможно Нр-ассоциированный.

Больной З. 60 лет, жалобы на периодические боли в эпигастрии через 1,5-2 часа после еды, иногда ночью, изжогу, кислую отрыжку. Боли носят локальный характер, не иррадируют, уменьшаются после молочной пищи. Анамнез заболевания: в течение 1,5 лет периодически возникали боли и изжога, которые снимал приёмом молока, иногда антацидов (Маалокс и Алмагель). Полгода тому назад обследовался, выявлен гастродуоденит, принимал Омез 20 мг 2 раза и Маалокс. В течение трёх месяцев клинические проявления отсутствовали, в последнее время вновь появились и усилились боли, особенно ночные, изжога и отрыжка возникали ежедневно. Накануне госпитализации была двукратная рвота содержимым желудка, а затем жёлчью. Больной курит, последние 3 года по 2 пачки сигарет в день. Отец оперирован по поводу желудочного кровотечения (причину не знает). Объективно: кожа нормальной окраски, тургор сохранён. Периферические лимфоузлы не пальпируются. Лёгкие без патологических изменений. Расширена левая граница сердца до левой среднеключичной линии. Уплотнены стенки лучевых артерий (пальпируются в виде плотных тяжей). Пульс 66 уд в минуту, высокий, АД - 125/70 мм рт. ст. Язык обложен белым налётом. Живот участвует в дыхании. При пальпации отмечает незначительную болезненность в правом подреберье и в эпигастрии. При пальпации отделы кишечника не изменены. Печень по краю рёберной дуги, пузырьные симптомы (Кера, Мерфи, Ортнера) отрицательные. Селезёнка не пальпируется. При лабораторных и инструментальных исследованиях получены следующие данные. Общий анализ крови: гемоглобин - 147 г/л, СОЭ 4 мм/час, эритроциты $5,2 \times 10^{12}$ /л, лейкоциты $7,6 \times 10^9$ /л, эозинофилы 2%, палочкоядерные нейтрофилы 5%, сегментоядерные нейтрофилы 56%, лимфоциты 37%. Биохимический анализ крови: общий белок 82 г/л, общий билирубин 16,4 (прямой 3,1; свободный 13,3) ммоль/л, холестерин 3,9 ммоль/л, калий 4,4 ммоль/л, натрий 142 ммоль/л, сахар 4,5 ммоль/л. ФГДС: пищевод проходим, розетка кардии плотно смыкается, складки слизистой пищевода нормальные. В антральном отделе желудка определяются очаги отёка и яркой гиперемии, а также единичные подслизистые кровоизлияния. Луковица ДПК деформирована, на задней стенке луковицы – послеязвенный рубец звёздчатого характера, на передней стенке глубокий язвенный дефект (до мышечного слоя) размером 10×12 мм, над дефектом нависает значительно увеличенные гиперемированные складки слизистой, образующие воспалительный вал. На остальном протяжении слизистая ДПК с очагами гиперемии.

Сформулируйте диагноз

Эталон ответа: Язвенная болезнь ДПК, впервые выявленная тяжёлой степени, с локализацией язвы на передней стенке луковицы ДПК размером 10×12 мм. Послеязвенный рубец задней стенки луковицы. Хронический антральный гастрит (Н.р.?ассоциированный) в стадии обстрения.

Задача 14

Больной В. 41 год, жалобы на периодические боли в эпигастрии, больше справа, которые возникают через 20-30 минут после еды, и значительно уменьшаются или исчезают через 1,5-2 часа. Отмечает изжогу, иногда горечь во рту, аппетит сохранён, стул нормальный 1 раз в сутки. Анамнез заболевания: в течение нескольких лет отмечал дискомфорт в собственно эпигастрии после огрешности в диете. Принимал ферменты, указанные явления исчезали. В последние месяцы на работе стрессы. Стал отмечать боли вначале тупые умеренные, которые снимались антацидами (Алмагель, маалокс). В дальнейшем боли усилились, особенно после приёма пищи, независимо от её качества. Появилась изжога, которая часто

сопровождалась горечью во рту. Снижил объём принимаемой пищи, однако боль прогрессировала, госпитализирован в отделение. Курил по 1 пачки в день, последние 3 года не курит. Объективно: кожа нормальной окраски, тургор сохранен. Периферические лимфоузлы не пальпируются. Лёгкие без патологических изменений. Границы сердца в норме. ЧСС - 68 ударов в минуту, АД - 130/70 мм рт. ст. Язык обложен белым налётом. Живот участвует в дыхании. При пальпации отмечает незначительную болезненность в эпигастрии. При пальпации отделов кишечника болезненности, объёмных образований не выявлено. Печень по краю рёберной дуги, пузырьные симптомы (Кера, Мерфи, Ортнера) отрицательные. Селезёнка не пальпируется. При лабораторных и инструментальных исследованиях получены следующие данные. Общий анализ крови: гемоглобин - 142 г/л, СОЭ - 4 мм/час, эритроциты - $5,0 \times 10^{12}$ /л, лейкоциты - $7,6 \times 10^9$ /л, эозинофилы - 2%, палочкоядерные нейтрофилы - 5%, сегментоядерные нейтрофилы - 56%, лимфоциты - 37%. Биохимический анализ крови: общий белок - 82 г/л, общий билирубин - 16,1 (прямой - 3,1; свободный - 13,0) ммоль/л, холестерин - 3,8 ммоль/л, калий - 4,4 ммоль/л, натрий - 144 ммоль/л, глюкоза - 4,5 ммоль/л. ФГДС: пищевод проходим, розетка кардии плотно смыкается. Слизистая в пищеводе без изменений. В средней трети желудка по малой кривизне имеется язвенный дефект стенки (слизистая и подслизистая) до 1,1 см, дно дефекта выполнено фибрином, края дефекта приподняты, отёчные. На остальном протяжении в желудке имеются очаг неяркой гиперемии. ДПК без изменений. Взята биопсия 4 кус. При взятии биопсии из краев язвы отмечается умеренная нейтрофильная инфильтрация и отёк.

Сформулируйте диагноз

Эталон ответа: Язвенная болезнь желудка, впервые выявленная, с локализацией язвы в средней трети желудка по малой кривизне. Хронический неактивный гастрит, вероятнее всего Н.р. – ассоциированный.

Задача 15

Больной П. 44 лет, жалобы на частую, выраженную изжогу после еды и в ночное время, особенно, при употреблении острой, жирной или обильной пищи, частую тошноту по утрам, отрыжку пищей после еды, обычно, при наклонах туловища и положении лежа, плохой сон из-за изжоги. Из анамнеза: со школьного возраста отмечал боли в животе, плохой аппетит. Лечился самостоятельно, по советам родственников периодически принимая нощу и ферментные препараты с незначительным эффектом. Во время службы в армии лечился в госпитале по поводу гастрита. В дальнейшем длительное время жалоб со стороны органов пищеварения не имел. Питается нерегулярно, на работе имеет ночные смены. Курит с 15 лет по 15 сигарет в день. Алкоголь практически не употребляет. Описанные жалобы появились 1,5 года назад после длительного периода значительных физических нагрузок и эпизода тяжелого психо-эмоционального стресса. Самостоятельно принимал альмагель, омез в течение 10-14 дней с хорошим эффектом. Последнее ухудшение – в течение месяца после погрешности в диете и приема алкоголя; на фоне приёма привычного набора препаратов в течение недели самочувствие с положительной динамикой, в связи с чем, лечение прекратил. Через 7 дней симптомы возобновились. Три дня назад имел место однократный эпизод черного разжиженного стула. В дальнейшем стул без особенностей. При осмотре: состояние удовлетворительное. Рост: 174 см, вес: 63 кг. Кожа физиологической окраски, умеренной влажности, чистая. В лёгких везикулярное дыхание. ЧД 18 в мин. Тоны сердца умеренно приглушены, ритм правильный. ЧСС – 78 в мин, АД –

130/85 мм рт.ст. Язык густо обложен серым налетом, влажный. Живот мягкий, умеренно болезненный высоко в эпигастрии слева от средней линии и в пилородуоденальной зоне. Пальпация других отделов живота практически безболезненна. Печень 10,5×8×7 см. Край закруглен, эластичной консистенции, безболезненный. Пузырные симптомы отрицательные. Селезёнка не пальпируется, перкуторно 7×5 см. Симптом поколачивания по поясничной области отрицательный. В анализах: эритроциты – $4,1 \times 10^{12}/л$. НЬ – 123 г/л, МСН – 26р/г, МСНС–346г/л, лейкоциты – $5,2 \times 10^9/л$: базофилы – 0, эозинофилы -1, палочкоядерные – 2, сегментоядерные – 68; лимфоциты – 23, моноциты – 6. СОЭ = 5 мм/час. Анализ кала на скрытую кровь положительный. ФГДС – пищевод проходим. Слизистая нижней трети пищевода ярко гиперемирована с множественными мелкими эрозиями, занимающими до половины диаметра пищевода. Кардиальный жом смыкается не полностью. В пищевод пролабирует слизистая оболочка желудка. Желудок содержит значительное количество секрета с примесью желчи. Слизистая тела желудка слегка отёчна, розовая, складки магистрального типа. Слизистая антрума очагово гиперемирована с множественными плоскими эрозиями. Пилорус зияет. Луковица ДПК не деформирована. Слизистая оболочка розовая, блестящая. Постбульбарный отдел без особенностей.

Сформулируйте диагноз

Эталон ответа: ГЭРБ: эрозивный эзофагит Недостаточность кардии. ГПОД 1 ст. Хронический антральный гастрит с эрозиями в стадии обострения (Нр статус неизвестен). Эпизод спонтанно остановившегося кровотечения из верхних отделов ЖКТ от (дата). ДГР

Задача 16

Больной Х. 65 лет, жалобы на тупые, ноющие малоинтенсивные боли и ощущение тяжести в подложечной области через 15-20 минут после еды, тошноту, изжогу. Болевые ощущения усиливаются при погрешностях в питании. Из анамнеза: боли в подложечной области беспокоят последние 4-х недель, несколько уменьшаются после приёма дротверина, антацидов. Около недели назад пациент отметил эпизод появления чёрного стула в течение 2-х суток. В возрасте 45 лет диагностировали язвенную болезнь ДПК, лечился в стационаре, в последующем обострений заболевания никогда не фиксировалось. Последние 10 лет к врачам по этому поводу пациент не обращался. Пациент получает медикаментозное лечение по поводу ИБС, в том числе, тромбоасс и клопидогрел, последние 5 месяцев прекратил приём крестора. При осмотре: состояние удовлетворительное, ИМТ – 27 кг/м², кожный покров и видимые слизистые бледно-розовой окраски. Голени пастозны. Дыхание везикулярное во всех отделах, хрипов нет. ЧД – 18 в 1 мин. Сердце – тоны приглушены, акцент 2 тона на аорте, ритм правильный. ЧСС – 92 в 1 мин. АД – 130/85 мм рт.ст. Живот участвует в дыхании, при пальпации мягкий, определяется умеренная болезненность в эпигастрии по средней линии тела и в пилоро-дуоденальной зоне, остальные отделы живота безболезненны. Пузырные симптомы отрицательные. Размеры печени и селезёнки по Курлову: 11х9х8 см и 6×4 см соответственно. Край печени плотно-эластической консистенции определяется на 2 см ниже реберной дуги, безболезненный. Пальпация отделов толстой кишки безболезненна. Симптом поколачивания в поясничной области отрицательный. В анализах: эритроциты $3,2 \times 10^{12}/л$, НЬ 103 г/л, МСН - 22р/г, МСНС– 300 г/л, лейкоциты $5,6 \times 10^9/л$. СОЭ 8 мм/час. Общий холестерин 7,9 ммоль/л, триглицериды 2,6 ммоль/л.

Какие дополнительные методы исследования Вы назначили бы данному пациенту?

Эталон ответа: Дополнительно к проведенному обследованию пациенту рекомендовано: проведение ФГДС с биопсией слизистой оболочки желудка из зоны поражения (язвенного дефекта) и стандартных зон биопсии с целью оценки стадии гастрита, уточнения характера поражения слизистой оболочки гастродуоденальной зоны; диагностика наличия инфекции *H. pylori* морфологическим методом, либо выявление антигена *H. pylori* в кале методом ИФА, либо обнаружение ДНК *H. pylori* в кале методом ПЦР. Использование серологического метода нецелесообразно, т. к. неизвестно проводилась ли эрадикационная терапия ЯБ ДПК в прошлом. В соответствии со Стандартом оказания медицинской помощи при ЯБЖ и ЯБ ДПК рекомендуется анализ крови биохимический (билирубин, АЛТ, АСТ, глюкоза, а также железо сыворотки, общая железосвязывающая способность сыворотки, ферритин), ультразвуковое исследование внутренних органов, анализ кала на скрытую кровь.

Задача 17

Больной Ф. 27 лет, жалобы жалобами на тупые, ноющие малоинтенсивные боли в нижних отделах живота ближе к левому флангу, возникающие перед дефекацией, либо усиливающиеся сразу после опорожнения кишечника, длящиеся около 30-40 минут, разжиженный стул с примесью слизи и небольших количеств алой крови, частота стула до 5-6 раз в сутки, в том числе, в ночное время, ложные позывы на дефекацию с выделением из прямой кишки только слизи с примесью алой крови, ощущение урчания, бурления в животе в течение дня, снижение веса на 6 кг за прошедшие 5 месяца. Из анамнеза: нарушение стула впервые отметил 5 месяцев назад после поездки на юг в летнее время и связал указанный симптом с особенностями питания (употребление больших количеств овощей и фруктов). Диарея сохранялась и прогрессировала и после возвращения из отпуска. Самостоятельно принимал смекту, мезим с незначительным и нестойким эффектом. Через 1,5 месяца отметил появление в кале слизи и прожилок крови, затем появились слабые боли по левому флангу живота. Начал прием но-шпы. По совету родственницы 2 недели назад в течение 5 дней принимал левомицетин по 3 таблетки в день, на этом фоне значительно усилились диарея и боли в животе, увеличилась примесь крови в кале, что и послужило поводом для обращения к участковому врачу. Обращение за медицинской помощью откладывал, поскольку считал, что у него имеет место какое-то инфекционное заболевание кишечника и опасался госпитализации в инфекционное отделение, предпочитая лечиться самостоятельно. В прошлом в период студенчества имели место неоднократные эпизоды жидкого стула, появление которых пациент связывал с употреблением якобы недоброкачественных продуктов. Лечился, как правило, самостоятельно, употреблял отвары вяжущих средств. При осмотре: состояние удовлетворительное, $t - 36,8^{\circ}\text{C}$, рост 178 см, вес 61 кг, кожный покров и видимые слизистые бледно-розовой окраски. Дыхание везикулярное во всех отделах, хрипов нет. ЧД – 18 в 1 мин. Сердце – тоны звучные, ритм правильный. ЧСС – 90 в 1 мин. АД – 120/85 мм рт.ст. Язык умеренно диффузно обложен сероватым налетом, влажный. Живот участвует в дыхании, умеренно равномерно вздут, при поверхностной пальпации мягкий, определяется умеренная болезненность по левому флангу живота, при глубокой пальпации отчетливая болезненность в левой подвздошной области, где пальпируется спазмированная, плотноэластическая, болезненная сигмовидная кишка; остальные отделы толстой кишки безболезненны. Пальпация эпигастральной и подреберных областей безболезненна Пузырные симптомы отрицательные. Размеры печени и селезенки по Курлову: 10x8x7 см и 6x4 см, соответственно. Край печени не определяется. Симптом поколачивания в поясничной области отрицательный. В анализе: эритроциты = $3,02 \times 10^{12}/\text{л}$, Hb = 102 г/л, МСН - 23p/g, МСНС– 300 g/l, лейкоциты = $12,4 \times 10^9/\text{л}$. СОЭ = 36

мм/час. Копрограмма: кал разжиженный, неоформленный, мышечные волокна, крахмал внутриклеточный в небольшом количестве, лейкоциты до 30-40 в поле зрения, эритроциты в значительном количестве, слизь в большом количестве. Фекальный кальпротектин 532 мкг/г. Общий белок сыворотки 62,3 г/л, альбумины – 49,3%, глобулины 50,7%, СРП – 95мг/л. Ректороманоскопия без подготовки: аппарат введен до 18 см. Слизистая оболочка прямой кишки диффузно гиперемирована, отечна, выраженная контактная кровоточивость, множественные эрозии, местами, сливные, покрытые фибрином. В просвете кишки слизь, окрашенная кровью, и жидкие каловые массы в небольшом количестве.

Сформулируйте диагноз

Эталон ответа: Язвенный колит впервые выявленный, дистальная форма, активность средней степени. Хроническая постгеморрагическая анемия лёгкой степени.

Задача 18

Больной Б. 40 лет – жалобы на ноющие боли в эпигастральной области, которые возникают через 20-30 минут после приема пищи; на тошноту и рвоту желудочным содержимым, возникающую на высоте болей и приносящую облегчение; на снижение аппетита. Из анамнеза заболевания: впервые подобные жалобы возникли около 7 лет назад, но боли купировались приемом Алмагеля и Но-шпы. За медицинской помощью ранее не обращался. Отмечает весенне-осенние обострения заболевания. Ухудшение самочувствия около двух дней, после употребления алкоголя и жареной пищи. Работает водителем маршрутки. Питается нерегулярно, часто употребляет алкоголь. Курит в течение 23 лет до 2-х пачек сигарет в день. Наследственный анамнез: у отца – язвенная болезнь желудка. Объективно: общее состояние относительно удовлетворительное. Астеник, пониженного питания. Кожа и видимые слизистые бледно-розовые. Периферические лимфоузлы не увеличены. Дыхание везикулярное, хрипов нет. ЧДД – 16 в мин. Пульс удовлетворительного наполнения и напряжения, 74 удара в минуту. АД - 120/80 мм рт. ст. Тоны сердца ясные, ритмичные. ЧСС – 74 удара в минуту. Язык обложен белым налетом. Живот при пальпации мягкий, болезненный в эпигастральной области, симптом Менделя положительный, симптом Щеткина-Блюмберга отрицательный. Селезёнка не увеличена. Симптом поколачивания отрицательный с обеих сторон. Стул ежедневно, без патологических примесей. Данные дополнительных методов исследования. Общий анализ крови: гемоглобин – 132 г/л, эритроциты – $4,4 \times 10^{12}/л$, лейкоциты – $6,4 \times 10^9/л$, эозинофилы – 1%, палочкоядерные нейтрофилы – 1%, сегментоядерные нейтрофилы – 60%, лимфоциты – 30%, моноциты – 8%, СОЭ – 10 мм/ч.

Общий анализ мочи: относительная плотность – 1018, эпителий – 2-4 в поле зрения, белок, цилиндры, соли - не определяются. Биохимический анализ крови: глюкоза – 4,5 ммоль/л, фибриноген – 2,9 г/л, общий белок – 68 г/л. ФГДС: пищевод свободно проходим, слизистая не изменена, кардиальный жом смыкается. Желудок обычной формы и размеров. Слизистая гиперемирована, складки обычной формы и размеров, в кардиальном отделе по большой кривизне определяется язвенный дефект 1,0-1,5 см, с ровными краями, неглубокий, дно прикрыто фибрином. Луковица двенадцатиперстной кишки обычной формы и размеров, слизистая бледно-розового цвета. Выявлен *Helicobacter pylori*.

Сформулируйте диагноз

Эталон ответа: Язвенная болезнь желудка, (язва большой кривизне 1,0-1,5 см), стадия обострения, впервые выявленная, НР-ассоциированная.

Задача 19

Мужчина 33 лет, жалобы на боли в эпигастральной области, преимущественно натощак, через 2 часа после еды, ночью, купируются приемом пищи. Беспокоит отрыжка кислым, стул регулярный, оформленный. У отца и деда по отцовской линии — язвенная болезнь двенадцатиперстной кишки. Курит с 16 лет до 20 сигарет в день. Объективно: астенического телосложения, умеренного питания. Кожа чистая. Со стороны органов дыхания и сердечно-сосудистой системы патологии не выявлено. ЧСС — 72 уд. в мин. АД 120/75 мм рт. ст. При поверхностной пальпации живота болезненность в пилородуоденальной области. Печень не увеличена, безболезненная при пальпации. Физиологические отправления в норме. Общий анализ крови: Hb — 126 г/л, цв. показ. — 0,91, эритроциты — $4,1 \cdot 10^{12}$ /л; лейкоциты — $7,0 \cdot 10^9$ /л; п/я — 3%, с/я — 51%, э — 3%, л — 36%, м — 7%, СОЭ — 6 мм/час. Эзофагогастродуоденоскопия: в желудке мутная слизь, слизистая с очаговой гиперемией. Слизистая луковицы дуоденум очагово гиперемирована, отечная, на задней стенке язвенный дефект 0,6 x 0,5 см, округлой формы с гиперемированным валиком, дно покрыто фибрином. Взята биопсия. УЗИ органов брюшной полости: печень не увеличена, паренхима однородная, эхогенность не изменена, сосудистая сеть не расширена. Желчный пузырь грушевидной формы 73x35 мм, с перегибом на дне, содержимое с осадком, стенки 2 мм. Поджелудочная железа: не увеличена, эхогенность головки и хвоста снижена. рН — метрия желудка: натощак — рН в теле 2,4; в антральном отделе — 4,2. через 30 мин после стимуляции 0,1% раствором гистамина в дозе 0,008 мг/кг — рН в теле 1,4; в антруме — 2,8. Дыхательный уреазный тест: положительный. Биопсийный тест на НР-инфекцию: положительный (++)

Сформулируйте диагноз

Эталон ответа: Язвенная болезнь 12 п.к. (язва луковицы на задней 0,6 x 0,5 см), ассоциированное с *H. Pylori*, стадия обострения. ЖКБ 1 стадия билиарный сладж

Задача 20

Женщина В., 25 лет обратилась к гастроэнтерологу с жалобами на изжогу и чувство тяжести в области нижней трети грудины, возникавшие через 15–30 мин после еды, употребления соков и газированных напитков. Указанные симптомы несколько лет купировала приемом антацидов. Однако в течение последнего месяца их эффективность значительно снизилась. Выполнена видеоэзофагогастродуоденоскопия (ВЭГДС) - пищевод свободно проходим, перистальтирует, слизистая не изменена, Z-линия на 1,0 см выше кардии, ровная. Кардия в 40 см от резцов, перистальтирует, полностью смыкается, свободно проходима. Желудок хорошо расправляется воздухом, перистальтика активная. В просвете умеренное количество слизи. Складки слизистой обычной высоты. Слизистая на большем протяжении пятнисто гиперемирована, истончена. Привратник симметричен, перистальтирует, смыкается, свободно проходим. Луковица ДПК не деформирована, слизистая отечная, гиперемирована. Верхне-горизонтальная, нисходящая часть ДПК не изменены. В просвете кишки желчи нет.

1. *Сформулируйте диагноз*
2. *Позволяет ли отсутствие эндоскопических изменений пищевода исключить диагноз ГЭРБ?*

3. **Какой метод с наибольшей достоверностью позволяет дифференцировать неэрозивную ГЭРБ и «функциональную» изжогу?**

Эталон ответа:

1. НЭРБ

2. Нет. Более 50% обследуемых больных с клиническими проявлениями ГЭРБ демонстрируют эндоскопически неизмененную картину либо только гиперемию слизистой оболочки пищевода.

3. 24 часовая рН метрия, эзофагоманометрия, тест с ингибитором протонной помпы. Около 30% больных с первоначально установленным диагнозом ГЭРБ предъявляют жалобы на изжогу и другие пищеводные проявления ГЭРБ, однако демонстрируют нормальные значения показателей внутрипищеводного рН и (или) отсутствие корреляции симптомов с рефлюксами (так называемая «функциональная», или «физиологическая», изжога). У этой группы пациентов весьма сложно патогенетически объяснить имеющиеся изменения, которые, вероятно, связаны с нарушениями моторики пищевода или ноцицептивными расстройствами.

Задача 21

Пациентка М. 21 лет жалобы на «голодные» боли в эпигастрии в течение года, появляются утром натощак, через 1,5-2 часа после еды, ночью, купируются приёмом пищи. У матери язвенная болезнь двенадцатиперстной кишки, у отца гастрит. Учится в хореографическом колледже, питается не регулярно. Осмотр: рост – 178 см, масса – 64 кг, кожа бледно-розовая, чистая. Живот: симптом Менделя положителен в эпигастрии, при поверхностной и глубокой пальпации болезненность в эпигастрии и пилорoduоденальной области. Печень не пальпируется. По другим органам без патологии. Общий анализ крови: гемоглобин – 130 г/л, цветной показатель – 0,9, эритроциты – $4,2 \times 10^{12}/л$; лейкоциты – $7,2 \times 10^9/л$; палочкоядерные нейтрофилы – 3%, сегментоядерные нейтрофилы – 51%, эозинофилы – 3%, лимфоциты – 36%, моноциты – 7%, СОЭ – 6 мм/час. Общий анализ мочи: цвет светло-жёлтый, прозрачная, рН – 6,0; плотность – 1,017; белок – нет; сахар – нет; эпителиальные клетки – 1-2-3 в п/з; лейкоциты – 2-3 в п/з. Биохимический анализ крови: общий белок – 74 г/л, АлАТ – 22 Ед/л, АсАТ – 24 Ед/л, ЩФ – 136 Ед/л (норма 7-140), амилаза 90 Ед/л (норма 10-120), билирубин – 14 мкмоль/л, их них связ. – 3 мкмоль/л. Эзофагогастродуоденоскопия: слизистая пищевода розовая, кардия – смыкается. В желудке мутная слизь, слизистая с очаговой гиперемией, в антруме – на стенках – множественные разнокалиберные выбухания. Слизистая луковицы дуоденум – очагово гиперемирована, отечная, на задней стенке язвенный дефект 0,9-0,6мм округлой формы с гиперемированным валиком, дно покрыто фибрином. Взята биопсия. УЗИ органов брюшной полости: печень не увеличена, паренхима гомогенная, эхогенность не изменена, сосудистая сеть не расширена. Желчный пузырь грушевидной формы 55×21 мм с перегибом в дне, содержимое его гомогенное, стенки 1 мм. В желудке большое количество гетерогенного содержимого, стенки его утолщены. Поджелудочная железа: головка 17 мм (норма 18), тело 15 мм (норма 15), хвост 16мм (норма 18), эхогенность головки и хвоста нормальная Биопсийный тест на НР-инфекцию: положительный (++)

Сформулируйте диагноз

Эталон ответа: Язвенная болезнь двенадцатиперстной кишки, (на задней стенке язвенный дефект 0,9-0,6мм округлой формы) обострение. *H.pylori* (+). Хронический гастродуоденит, обострение. патогенетически объяснить имеющиеся изменения, которые, вероятно, связаны с нарушениями моторики пищевода или ноцицептивными расстройствами.

Задача 22

На приеме девушка 22 лет с жалобами на боли в животе, в области эпигастрия, возникающие натощак, через 2 часа после приёма пищи, ночные, изжогу, отрыжку воздухом. Из анамнеза. Учится в университете с интенсивным изучением иностранных языков, регулярно посещает спортзал. У отца - язвенная болезнь луковицы двенадцатиперстной кишки. Первые симптомы заболевания появились 5 месяцев назад, постепенно участились, приняли интенсивный характер. Амбулаторно получала лечение алмагель, мезим форте с непродолжительным положительным эффектом. При осмотре: рост 170 см, масса 60 кг. Кожные покровы чистые. Язык обложен неплотным налётом белого цвета. Живот не вздут, мягкий, болезненный в области эпигастрия, проекции пилорoduоденальной зоны. Печень у края реберной дуги. Стул 1 раз в день, оформленный. По другим органам – без патологии. Общий анализ крови - эритроциты - $4,51 \times 10^{12}/л$, Hb - 135 г/л, Ht - 37,6, лейкоциты - $6,3 \times 10^9/л$, эозинофилы - 3%, п/я - 2%, с/я - 48%, лимфоциты - 40%, моноциты - 7%, СОЭ - 7мм/ч. Биохимический анализ крови – АлТ - 13 Ед/л, АсТ - 16 Ед/л, об. белок - 70 г/л, α -амилаза - 24е/л, об. билирубин - 13,2 мкмоль/л, пр. билирубин - 1,4 мкмоль/л, ЩФ - 340 ед. (норма 380 ед.). Общий анализ мочи - кол-во - 40,0 мл, цвет - св. желтый, прозрачность полная, уд. вес - 1007, белок - нет, эп. клетки 1-0-1 в п/зр., лейкоциты 1-2 в п/зр., эр. - 0, соли - оксалаты, слизь - отр., бактерии - отр. ФЭГДС: слизистая пищевода розовая. Слизистая желудка во всех отделах и слизистая луковицы гиперемирована, гипертрофирована, в просвете желудка умеренное количество мутной желчи. Слизистая двенадцатиперстной кишки гиперемирована, гипертрофирована, на передней стенке луковицы двенадцатиперстной кишки язвенный дефект 0,6×0,5см, покрытый грязно-серым фибриновым налётом, окруженный венчиком гиперемии, Нр (+++). УЗИ: печень – без патологии

Сформулируйте диагноз

Эталон ответа: Язвенная болезнь луковицы двенадцатиперстной кишки (на передней стенке язвенный дефект 0,6×0,5см) впервые выявленная, неосложнённая, фаза обострения. Хронический гастродуоденит, Нр-положительный, дуодено-гастральный рефлюкс

Задача 23

Девушка 21 год обратилась с жалобами на ноющие боли в эпигастрии, усиливающиеся утром натощак, отрыжку воздухом. Анамнез заболевания: жалобы на боли в животе беспокоят в течение 1 года. Мать страдает язвенной болезнью двенадцатиперстной кишки, у отца – гастрит. Осмотр: состояние среднетяжёлое. Рост – 168 см, масса – 64 кг. Кожа бледно-розовая, чистая. Дыхание в лёгких везикулярное. Тоны сердца ритмичные, ясные. При поверхностной и глубокой пальпации живота небольшой мышечный дефанс и болезненность в эпигастрии и пилорoduоденальной области, синдром Менделя

положителен. Печень не увеличена. Стул и диурез не нарушены. В условиях поликлиники были выполнены следующие исследования: В анализе крови: RBC – 4,4x10¹²/л, Hgb – 129 г/л, MCV – 90 fl, MCH – 30 pg, MCHC – 35 г/л, WBC – 6,9x10⁹/л, RDW – 12,5%, NEU – 51%, EOZ – 3%, LYM – 36%, MON – 7%, BAZ – 3, PLT – 250x10⁹/л, СОЭ – 5 мм/ч. В общем анализе мочи: светло-жёлтая, прозрачная, уд. вес – 1015, реакция кислая, белок (–), сахар (–), лейкоциты – 2-3 п/зр, ацетон (–), слизь ед. Биохимический анализ крови: общий белок – 75 г/л, АЛТ – 22 Ед/л, АСТ – 28 Ед/л, ЩФ – 120 Ед/л (норма 70-140), амилаза – 80 Ед/л, тимоловая проба – 3 Ед, билирубин общий – 16 мкмоль/л. ФЭГДС: слизистая пищевода гиперемирована, кардия смыкается не полностью. В желудке мутная слизь, слизистая с очаговой гиперемией, в антруме на стенках множественные разнокалиберные выбухания. Слизистая луковицы 12-перстной кишки очагово гиперемирована, отёчная. Тест на *H. pylori* отрицательный. УЗИ органов брюшной полости: контуры печени ровные, паренхима гомогенная, эхогенность не усилена, сосудистая сеть не расширена, портальная вена не изменена. Жёлчный пузырь грушевидной формы 45x28 мм (норма 50x30) с перегибом в области дна. Поджелудочная железа: головка 18 мм, тело 15 мм, хвост 20 мм. эхогенность головки и хвоста нормальная.

Сформулируйте диагноз

Эталон ответа: Хронический антральный гастрит, период обострения. Недостаточность кардии. Гастроэзофагеальная рефлюксная болезнь: дистальный не эрозивный эзофагит.

Задача 24

Пациентка 37 лет, обратилась с жалобами на загрудинные боли, жгучего характера, связанные с приемом пищи, усиливающиеся в горизонтальном положении и при наклоне, иррадиирующие в спину, сопровождающиеся потливостью, дрожью в теле. Неоднократно обращалась к кардиологу, эндокринологу. По результатам обследования патологии со стороны сердечнососудистой и эндокринной системы не выявлено. ВГС - В режиме ZUM видеоэзофагоскопия отчетливо виден «виллезный», рисунок, в нижней трети 1,3см пищеводе, взята биопсия.

Сформулируйте диагноз

Эталон ответа: ГЭРБ Пищевод Баррета?

Задача 25

Пациентка Д. 23 года жалобы на постоянные, тупые, ноющие боли и чувство тяжести в правом подреберье. Часто бывает отрыжка воздухом, тошнота. Периодически отмечаются боли в эпигастрии. Указанные жалобы беспокоят более 6 месяцев. Ведет малоподвижный образ жизни, очень любит чипсы, бутерброды, жареное, острые приправы. Из анамнеза жизни известно, что мама пациентки страдает холециститом, у бабушки по линии матери хронический панкреатит и желчнокаменная болезнь. При клиническом обследовании состояние пациентки средней степени тяжести. Кожные покровы обычной окраски, умеренной влажности, чистые. Слизистая полости рта бледно-розовой окраски. Язык влажный, незначительно обложен беловато-жёлтым налётом у корня. Правильного телосложения, подкожно-жировая клетчатка развита умеренно, распределена равномерно.

В легких везикулярное дыхание, хрипов нет. Тоны сердца звучные, чистые. Живот округлой формы, участвует в акте дыхания. При пальпации живота отмечается умеренная болезненность в эпигастриальной, околопупочной областях. Печень не выступает из-под края реберной дуги, край печени округлый, мягкоэластической консистенции. Селезенка не пальпируется. Мочеиспускание безболезненное. Стул 1 раз в 2-3 дня, крутой, иногда типа «овечьего». Выполнена ФЭГДС: слизистая оболочка желудка и двенадцатиперстной кишки слабо отечна и гиперемирована. Гистологическое исследование биоптата желудка: активность воспалительного процесса умеренная, в цитологических мазках обнаружен Нр.

Сформулируйте диагноз

Эталон ответа: Хронический гастрит Нр (+), период обострения. Дисфункция желчного пузыря по гипомоторному типу.

Задача 26

Пациент 24 года жалобы на повышение температуры до 37,4 °С, жидкий стул с прожилками крови до 6 раз в сутки. Из анамнеза заболевания: 3 недели назад с жалобами на повышение температуры до фебрильных цифр, боли в животе, жидкий стул с примесью слизи и крови до 8 раз в сутки был госпитализирован в инфекционное отделение стационара. Обследование на шигеллез, сальмонеллез, кампилобактериоз – отрицательные, в копрограмме простейшие и яйца глистов не обнаружены. Пальцевое ректальное исследование патологии не выявило. По данным ректороманоскопии: слизистая прямой и сигмовидной кишки гиперемирована, отечна, с множественными эрозиями, сосудистый рисунок смазан. На фоне эмпирически назначенной антибактериальной терапии отмечалось незначительное улучшение, в связи с чем был выписан домой. В общем анализе крови при выписке: RBC – $3,7 \times 10^{12}/л$, HGB – 98 г/л. Через 3 дня после выписки вновь отмечено повышение температуры тела, кашицеобразный стул с прожилками крови, что заставило обратиться к врачу. Из анамнеза жизни: у деда по линии матери – колоректальный рак. Объективно: состояние средней степени тяжести. Рост 174 см, масса 62 кг (за 4 месяца похудел на 2 кг). Кожные покровы чистые, бледные, влажность снижена. Язык густо обложен у корня белым налетом. В легких везикулярное дыхание, хрипов нет, ЧД - 20 в минуту. Тоны сердца ясные, ритмичные, ЧСС - 84 в минуту. Живот мягкий, болезненный в левой подвздошной области. Сигмовидная кишка пальпируется в виде плотного болезненного урчащего тяжа диаметром 2,5 см. Печень – по краю реберной дуги. Селезенка не пальпируется. Симптом поколачивания отрицательный с обеих сторон. Дизурии нет.

Сформулируйте диагноз

Эталон ответа: Язвенный колит, острое течение. Анемия легкой степени тяжести.

Задача 27

Мальчик 12 лет, болен около 9 месяцев, жалобы на "голодные" боли в эпигастрии, появляются утром натощак, через 1,5-2 часа после еды, ночью, купируются приемом пищи. Беспокоят отрыжка кислым, стул регулярный, оформленный. У отца ребенка язвенная болезнь двенадцатиперстной кишки, у матери - гастрит, у бабушки по линии отца - язвенная болезнь двенадцатиперстной кишки. Акушерский и ранний анамнез без патологии. Учится в авторском классе, занимается 3 раза в неделю футболом. По характеру интраверт. Осмотр: рост 155 см, масса 38 кг, кожа бледно-розовая, чистая. Живот: синдром Менделя

положителен в эпигастрии, при поверхностной и глубокой пальпации небольшой мышечный дефанс и болезненность в эпигастрии и пилородуоденальной области. Печень не увеличена. По другим органам без патологии. *Общий анализ крови:* НЬ - 130 г/л, Ц.п. - 0,94, эритроциты - $4,15 \times 10^{12}/л$; лейкоциты - $7,4 \times 10^9/л$; п/я - 3%, с/я - 52%, эозинофилы - 2%, лимфоциты - 35%, моноциты - 8%, СОЭ - 7 мм/час. *Общий анализ мочи:* цвет светло-желтый, прозрачный; реакция - кислая; плотность - 1015; белок - нет; сахар - нет; эпителиальные клетки - единичные в п/з; лейкоциты - 2-3 в п/з. *Биохимический анализ крови:* общий белок - 74 г/л, АЛТ - 32 Ед/л (норма до 30), АСТ - 51 Ед/л (норма до 30), билирубин общ. - 7.8 мкмоль/л, билирубин прям. - 1.64 мкмоль/л, глюкоза - 4.72 ммоль/л, ЩФ - 437 Ед/л (норма до 720), амилаза - 95 Ед/л (норма до 100). *Эзофагогастродуоденоскопия:* слизистая пищевода розовая, кардия смыкается. В желудке мутная слизь, слизистая с очаговой гиперемией. Слизистая луковицы дуоденум - очагово гиперемирована, отечная, на задней стенке - язвенный дефект 0,9x0,5 см, округлой формы с гиперемированным валиком, дно покрыто фибрином. Взята биопсия. *УЗИ органов брюшной полости:* Печень визуализация удовлетворительная, расположение обычное, капсула не утолщена, размеры не увеличены, контуры ровные, четкие, эхопоглощение нормальное, эхогенность средняя, эхоструктура однородная, сосудистый рисунок не изменен, воротная вена не расширена, печеночные вены не изменены, внутрпеченочные желчные протоки не расширены, желчные ходы не расширены, объемные образования не обнаружены. *Желчный пузырь* визуализация удовлетворительная, расположение типичное, форма обычная, размеры в пределах возрастных параметров, контуры ровные, четкие, стенка не изменена, эхогенность желчи обычная, объемные образования не обнаружены, общий желчный проток не расширен. *Поджелудочная железа* визуализация удовлетворительная, размеры в пределах возрастных параметров, контуры ровные, четкие, эхопоглощение нормальное, эхогенность обычная, эхоструктура однородная, вирсунгов проток не дилатирован, объемные образования не обнаружены. *Дыхательный уреазный тест:* положительный. *Биопсийный тест на НР-инфекцию:* положительный (++)

Предположите наиболее вероятный диагноз

Эталон ответа: Язвенная болезнь двенадцатиперстной кишки с локализацией в луковице, Н.р.-позитивная, впервые выявленная, с , фаза обострения. неосложненная, Сопут: хрон.гастрит, дуоденит, фаза обострения, НРассоциированный

Задача 28

У больного, длительно страдающего язвенной болезнью с локализацией рецидивирующей язвы в луковице 12-перстной кишки, в последнее время изменилась клиническая картина: появилась тяжесть после еды, тошнота, обильная рвота пищей во второй половине дня, неприятный запах изо рта, потеря веса.

Какой наиболее вероятный диагноз?

Эталон ответа: Органический стеноз пилородуоденальной зоны

Задача 29

У молодой женщины 18 лет после эмоционального стресса появилась дисфагия на жидкую пищу контрастной температуры, плотная пища проходила хорошо. Дисфагия появлялась в дальнейшем при волнениях, усталости. Аппетит сохранен, в весе не теряла.

Какие исследования следует назначить пациентке для подтверждения диагноза?

Эталон ответа: рентгеноскопию пищевода, желудка и эзофагогастродуоденоскопию

Задача 30

Мужчину 35 лет, строителя, беспокоят жгучие боли у основания мечевидного отростка с иррадиацией в область сердца, возникающие и усиливающиеся через полчаса после еды, при физической нагрузке и наклоне туловища, не купируются полностью приемом альмагеля, отмечаются также отрыжки воздухом, приступы удушья, кашель. При рентгенологическом исследовании с барием в положении Тренделенбурга- рефлюкс контрастной массы из желудка в пищевод.

1. **Сформулируйте предварительный диагноз**
2. **Какие необходимы дополнительные методы обследования?**

Эталон ответа:

1. Аксиальная грыжа пищеводного отверстия диафрагмы и рефлюкс-эзофагит
2. Эзофагогастродуоденоскопия с биопсией и проведением быстрого уреазного теста

Задача 31

Больная Е., 34 лет, поступила в терапевтическое отделение с жалобами на ноющие боли в подложечной области, возникающие натощак и стихающие после приема пищи, изжогу, отрыжку, редко - тошноту. Из анамнеза: Перечисленные симптомы, более или менее выраженные отмечает в течение последнего года. За медицинской помощью не обращалась. Боли и изжогу, по совету знакомых, снимала альмагелем. К врачу обратилась впервые, участковым терапевтом направлена на стационарное обследование и лечение. Объективно. Состояние удовлетворительное. Кожные покровы обычной окраски. Лимфатические узлы не пальпируются. Дыхание везикулярное. Пульс 50 уд/мин, ритмичный. АД 110/70 мм рт.ст. Тоны сердца звучные. Язык влажный, у корня обложен сероватым налетом. Живот мягкий, в эпигастрии слегка болезнен. Печень не выступает из-под края реберной дуги. Селезенка не пальпируется. Отеков нет. Анализ крови общий: эр. – 4,2 Т/л; Нв – 129 г/л; цветовой показатель – 0,9; лейкоциты – 7,0 Г/л; формула – N, СОЭ – 13 мм/час. Анализ крови биохимический: креатинин – 70 мкмоль/л; о. белок – 72 г/л; белковые фракции: альб. – 55%, □1 – 4,2%, □2 – 6,7%, □ - 15%, □ - 19,1%; о. холестерин – 3,2 ммоль/л; □- липопротеиды – 4,2 г/л; щелочная фосфатаза – 1,2 ЕД; билирубин общий – 15,3 мкмоль/л, прямой – нет, непрямой – 15,3 мкмоль/л; АСТ – 0,3 мкмоль/л; АЛТ – 0,25 мкмоль/л. Копрограмма: темно-коричневый, оформленный, реакция – слабощелочная, мышечные волокна (-), нейтральный жир (-), жирные кислоты (+), крахмал (+-), перевариваемая клетчатка (+), слизь (-). Выполнена ФЭГДС – патологии в пищеводе, желудке, 12-перстной кишке не обнаружено.

Вопросы:

1. О каком заболевании может идти речь?

2. Какие еще дополнительные методы исследования можно применить и каковы ожидаемые результаты этих исследований?

Эталон ответа:

1. Функциональная (неязвенная) диспепсия, смешанный вариант.
2. Рентгеноскопия желудка, рН-метрия, электрогастрография, желудочный баростат-тест, тестирование на наличие *H. pylori*.

Задача 32

Больной Ж., 47 лет, предъявляет жалобы на тупые боли, тяжесть в подложечной области после приема пищи, плохой аппетит, тошноту, неприятный вкус во рту, неустойчивый стул со склонностью к поносам, слабость, головокружения, неприятные ощущения в дистальных отделах конечностей. Из анамнеза. Чувство дискомфорта в эпигастрии после приема пищи начал отмечать несколько лет назад, постепенно ухудшался аппетит, появилась склонность к поносам, особенно после употребления молока и молочных продуктов. За медицинской помощью не обращался. В течение последних месяцев чувствует слабость, периодические головокружения, в связи с чем и обратился к врачу. При амбулаторном обследовании в общем анализе крови выявлена анемия. Участковым терапевтом направлен для стационарного обследования и лечения. Объективно. Состояние средней степени тяжести. Кожные покровы бледные. Язык красный, сосочки атрофированы. Ангулярный стоматит. Дыхание везикулярное. Пульс 100 уд/мин, ритмичный, мягкий. АД 100/60 мм рт.ст. Тоны сердца глухие, на верхушке негромкий систолический шум. Живот мягкий, участвует в акте дыхания. Глубокая пальпация болезненна в эпигастрии. Печень на 2 см выступает из-под края реберной дуги. Симптом Щеткина-Блюмберга отрицателен. Селезенка не пальпируется. Отеков нет. Анализ крови общий: эр. – 1,7 Т/л; Нв – 85 г/л; ЦП – 1,5; Ретикулоциты – 1%; лейкоциты – 3,4 Г/л; С/я – 60%; Л – 24%; М – 16%; Тромбоциты – 150 Г/л; СОЭ – 27 мм/час. Гиперсегментация ядер нейтрофилов, макроциты, тельца Жоли. Общий анализ мочи без особенностей. В биохимическом анализе крови – повышение уровня билирубина за счет непрямой фракции. Рентгеноскопия желудка: рельеф слизистой оболочки сглажен, тонус и перистальтика ослаблены, эвакуация содержимого желудка ускорена.

1. О каком заболевании может идти речь?

2. Какие еще дополнительные методы исследования можно применить и каковы ожидаемые результаты этих исследований?

3. С какими заболеваниями необходимо провести дифференциальный диагноз?

Эталон ответа:

1. Хронический гастрит типа А с выраженной секреторной недостаточностью, осложненный В12-дефицитной анемией средней степени тяжести.

2. Фракционное желудочное зондирование или рН-метрия (гипо- или ахлоргидрия), ФЭГДС с биопсией (атрофия эпителия преимущественно фундального отдела желудка), определение уровня гастрина (повышен) и антител к обкладочным клеткам желудка и внутреннему фактору Кастла. Для верификации диагноза В12-дефицитной анемии может быть выполнена стерильная пункция.

3. Дифференциальный диагноз необходимо проводить с другими формами хронического гастрита, язвенной болезнью, раком желудка и функциональной диспепсией.

Задача 33

Пациент А., 25 лет, обратился к врачу с жалобами на умеренные боли в эпигастральной области, возникающие через 20-30 минут после приема пищи, а также на боли проходящие после приема пищи, без иррадиации, отрыжку кислым, изжогу, неприятный вкус во рту, плохой сон, запоры. Из анамнеза заболевания: считает себя больным около года, ранее за медицинской помощью не обращался. Самостоятельно принимает альмагель с положительным эффектом. Три дня назад, после погрешностей в диете, усилились боли, отрыжка, изжога, в связи с чем, обратился к врачу. Перенесенные заболевания: детские инфекции, ОРЗ. Профессиональный анамнез: работает шофером, часто не регулярный прием пищи и еда всухомятку. Вредные привычки: курит 8 лет по 1 пачке сигарет в день, алкоголь употребляет редко. Наследственность: мать здорова, у отца – язвенная болезнь желудка. Аллергологический анамнез не отягощен. Объективно: общее состояние удовлетворительное. Температура тела – 36,5°C. Астеник. Кожные покровы и видимые слизистые бледно-розовые, чистые, влажные. Отёков нет. Периферические лимфоузлы не увеличены. Костно-мышечная система без особенностей. Дыхание в легких везикулярное, хрипов нет, ЧД 24 в минуту. Границы относительной тупости сердца: правая – по правому краю грудины, верхняя – нижний край III ребра, левая – на 1,5 см кнутри от СКЛ. Тоны сердца ясные, ритмичные, 68 уд/мин. АД 120/70 мм рт.ст. Язык обложен белым налетом. При поверхностной пальпации живот мягкий, болезненный в эпигастральной области, симптом. Перитонеальные симптомы Менделя и Щеткина-Блюмберга отрицательные. При глубокой пальпации все отделы толстого кишечника нормальных размеров, безболезненные, эластичные. Определяется болезненность при пальпации тела и большой кривизны желудка. Размеры печени по Курлову 9×8×7 см. Пузырные симптомы отрицательные. Селезенка не увеличена. Почки не пальпируются, область пальпации безболезненна, симптом поколачивания отрицателен с обеих сторон. Данные дополнительных методов исследования: 1. ОАК: Нв – 126 г/л, эр. - 4,1×10¹²/л, ЦП - 0,95, лейкоц. – 7,1×10⁹/л, э - 4%, п/я - 3%, с/я - 54%, л - 31%, м - 8%, СОЭ - 9 мм/час. 2. ОАМ: уд. вес – 1019, белок – отр., эритроциты – отр., лейкоциты – 2-3 в поле зрения. 3. ФГДС: пищевод свободно проходим, слизистая розовая, чистая. Желудок обычной формы и размеров, в антральной части желудка слизистая оболочка блестящая с налетом фибрина, отечная, гиперемированная. Взята биопсия. 4. Данные биопсии: выявлен *Helicobacter pylori*.

Задание:

1. Оцените результаты ФГДС.
2. Обоснуйте уточненный диагноз.

Эталон ответа:

1. По данным ФГДС - признаки антрального гастрита.

2. Диагноз выставлен на основании: характерной клинической картины (голодные и ранние боли в эпигастрии); наличия факторов риска (курение и отягощенная наследственность); данных ФГДС: отсутствие язвенного дефекта и наличие признаков антрального гастрита; обнаружения *H. pylori*.

Задача 34

Больная В., 25 лет, учитель, предъявляет жалобы на боли ноющего характера, возникающие не зависимо от характера пищи, без иррадиации, длятся 20 – 30 минут, проходят самостоятельно и чувство тяжести после еды в эпигастральной области. Отрыжку воздухом, неприятный вкус во рту по утрам, снижение аппетита, ощущение урчания и переливания в животе, вздутие живота, поносы, раздражительность, неустойчивое настроение. Из анамнеза заболевания: считает себя больной в течение 3-х лет. За медицинской помощью не обращалась, самостоятельно принимала но-шпу, мезим-форте с положительным эффектом. Ухудшение самочувствия около двух месяцев, появились боли в эпигастральной области сразу после еды, которые сохраняются в течение часа. Перенесенные заболевания: корь, ветряная оспа, аппендэктомия в детстве. Питается нерегулярно, часто всухомятку. В пищу употребляет много консервантов. Вредные привычки отрицает. Наследственность: у матери и брата – хронический гастрит. Аллергологический анамнез не отягощен. Объективно: общее состояние удовлетворительное, сознание ясное, положение активное. Кожа и видимые слизистые бледно-розового цвета, чистые, умеренно влажные. Отёков нет. Периферические лимфоузлы не увеличены. Дыхание везикулярное, хрипов нет. ЧД 18 в мин. Пульс удовлетворительного наполнения и напряжения, 70 уд/мин. АД 110/70 мм рт.ст. Границы относительной сердечной тупости: правая - 1см вправо от правого края грудины, верхняя – нижний край III ребра, левая – на 1,5см кнутри от левой СКЛ. Тоны сердца ясные, ритмичные, ЧСС 70 ударов в мин. Язык обложен белым налетом, на боковых поверхностях языка отпечатки зубов, сосочки сглажены. Живот симметричный, обе половины одинаково участвуют в акте дыхания. При поверхностной пальпации живот мягкий, болезненный в эпигастрии, перитонеальные симптомы отрицательные. При глубокой пальпации определяются все отделы толстого кишечника, нормальных размеров, сигмовидная и слепая кишка умеренно болезненны, эластичные, при пальпации урчат. Размеры печени по Курлову 9 8 7 см. Селезенка не увеличена. Симптом поколачивания отрицательный с обеих сторон. Данные дополнительных методов исследования: 1. ОАК: Нв-130 г/л, эр. - 4,2 10¹²/л, лейкоц. - 7,5 10⁹ /л, э - 5%, п/я - 4%, с/я - 53%, л - 32%, м - 6%, СОЭ - 6 мм/час. 2. ОАМ: отн. плотность - 1,016, эпителий - 2-4 в п.зр., белок, эр., цилиндры, соли не определяются. 3. Биохимическое исследование крови: глюкоза – 4,5 ммоль/л, фибриноген – 2,9 г/л, общий белок – 68 г/л, альбумины – 52%, глобулины – 48%: α₁ – 4%, α₂ – 12%, β – 15%, γ – 17%, билирубин – 8,8 (2,2/6,6) ммоль/л. 4. ФГДС – пищевод свободно проходим, слизистая не изменена, кардиальный жом смыкается. Желудок обычной формы и размеров. Слизистая оболочка истончена, бледно-серого цвета с просвечивающимися кровеносными сосудами, рельеф сглажен. Участки истонченной слизистой оболочки чередуются с зонами атрофии белесоватого цвета. *Helicobacter pylori* не выявлен.

ЗАДАНИЕ:

- 1. Оцените результаты ФГДС.**
- 2. Обоснуйте уточненный диагноз.**

Эталон ответа:

1. По данным ФГДС имеются зоны атрофии слизистой небольших размеров, что свидетельствует о развитии атрофического гастрита.

2 Диагноз выставлен на основании: характерной клинической картины (ранние боли в эпигастрии, наличие синдрома кишечной и желудочной диспепсии); наличия факторов риска (нерегулярное питание, употребление консервантов и отягощенная наследственность); данных ФГДС: отсутствие язвенного дефекта и наличие признаков атрофического гастрита; отсутствия *H. pylori*.

Задача 35

Больной М., 35 лет, предъявляет жалобы на ноющие, голодные боли по ночам в эпигастриальной области, которые проходят после приема пищи. Тошноту и рвоту желудочным содержимым, возникающую на высоте болей и приносящую облегчение, снижение аппетита, запоры. Из анамнеза заболевания: в течение многих лет наблюдался в поликлинике с диагнозом хронический гастрит, беспокоили боли в эпигастрии после приема острой и жареной пищи, изжога. Впервые вышеперечисленные жалобы возникли около 6 месяцев назад, но боли быстро купировались приемом альмагеля. Ухудшение самочувствия около двух дней, возобновились ночные голодные боли без иррадиации, присоединилась рвота на высоте болей съеденной пищей. Самостоятельно принимал нощпу, альмагель без эффекта. Перенесенные заболевания: детские инфекции, аппендэктомия в детстве. Работает экономистом. Питается нерегулярно, часто всухомятку, часто употребляет алкоголь в больших количествах. Не курит. Наследственность: у отца – язвенная болезнь желудка. Аллергологический анамнез не отягощен. Объективно: общее состояние средней степени тяжести, сознание ясное, положение активное. Астеник, пониженного питания. Кожа и видимые слизистые бледные, чистые, умеренно влажные. Отёков нет. Периферические лимфоузлы не увеличены. Дыхание везикулярное, хрипов нет. ЧД 16 в мин.. Пульс удовлетворительного наполнения и напряжения, 74 уд/мин. АД 120/80 9 мм рт.ст. Границы относительной сердечной тупости: правая – 0,5см вправо от правого края грудины, верхняя – нижний край III ребра, левая – на 1,0 см кнутри от левой СКЛ. Тоны сердца ясные, ритмичные, ЧСС 74 ударов в мин. Язык обложен белым налетом, на боковых поверхностях языка отпечатки зубов, сосочки сглажены. Живот симметричный, обе половины одинаково участвуют в акте дыхания. При поверхностной пальпации живот мягкий, болезненный в правом подреберье, симптом Щеткина-Блюмберга отрицательный, симптом Менделя положительный. При глубокой пальпации определяются все отделы толстого кишечника, нормальных размеров безболезненные, эластичные, определяется болезненность в пилородуоденальной области. Размеры печени по Курлову 9 8 7 см. Селезенка не увеличена. Поджелудочная железа пальпаторно не определяется, область пальпации безболезненная. Симптом поколачивания отрицательный с обеих сторон. Данные дополнительных методов исследования: 1. ОАК: Нв-130 г/л, эр. - 4,2 10¹²/л, лейкоц. - 6,5 10⁹ /л, э - 1%, п/я - 1%, с/я - 60%, л - 30%, м - 8%, СОЭ - 10 мм/час. 2. ОАМ: отн. плотность - 1,018, эпителий - 2-4 в п.зр., белок, эр., цилиндры, соли не определяются. 3. Биохимическое исследование крови: глюкоза – 4,5 ммоль/л, фибриноген – 2,9 г/л, общий белок – 68 г/л, альбумины – 52%, глобулины – 48%: α1 – 4%, α2 – 12%, β – 15%, γ – 17%, билирубин – 8,8 (2,2/6,6) ммоль/л. 4. ФГДС – пищевод свободно проходим, слизистая не изменена, кардия смыкается. Желудок обычной формы и размеров. Слизистая гиперемирована, складки обычной формы и размеров. Луковица двенадцатиперстной кишки обычной формы и размеров, слизистая гиперемирована, определяется язвенный дефект 1,0см в диаметре. Дно прикрыто фибрином. Выявлен *Helicobacter pylori*.

ЗАДАНИЕ:

1. Оцените результаты ФГДС.
2. Обоснуйте уточненный диагноз.

Эталон ответа:

1. По данным ФГДС имеются признаки антрального гастрита и язвенного дефекта с локализацией в луковице двенадцатиперстной кишки.
2. Диагноз выставлен на основании: характерной клинической картины (голодные, ночные боли в эпигастрии); наличия факторов риска (злоупотребление алкоголем, нарушение диеты и отягощенная наследственность); данных ФГДС: наличие язвенного дефекта и наличие признаков антрального гастрита; обнаружения *H. pylori*.

Задача 36

Больной Б., 55 лет, предъявляет жалобы на внезапно возникшую резкую слабость, головокружение, шум в ушах. Накануне вечером были кратковременные боли в эпигастрии, дважды неоформленный черный стул. Из анамнеза заболевания: в течение месяца беспокоят боли в пояснице, по поводу чего лечится у невролога с диагнозом: поясничный остеохондроз. Ежедневно принимает ибупрофен по 1-2 таблетке в день из-за болей. Самочувствие ухудшилось накануне вечером, когда появилась резкая слабость, темный стул. Перенесенные заболевания: детские инфекции, хронический бронхит курильщика. Работает машинистом экскаватора на угольном разрезе. Питается нерегулярно, часто всухомятку, часто употребляет алкоголь в больших количествах. Курит в течение 25 лет по 1 пачке сигарет в день. Наследственность: у отца – гипертоническая болезнь. Аллергологический анамнез не отягощен. Объективно: общее состояние средней степени тяжести, сознание ясное, положение активное. Гиперстеник, повышенного питания. Кожа и видимые слизистые бледные, чистые, холодный пот. Отёков нет. Периферические лимфоузлы не увеличены. Дыхание жесткое над всеми отделами, хрипов нет. ЧД 22 в мин. Пульс слабого наполнения и напряжения, 124 уд/мин. АД 90/60 мм рт.ст. Границы относительной сердечной тупости: правая – 0,5 см вправо от правого края грудины, верхняя – нижний край III ребра, левая – на 1,0 см кнутри от левой СКЛ. Тоны сердца приглушены, ритмичные, ЧСС 124 ударов в мин. Язык сухой, обложен белым налетом. Живот симметричный, обе половины одинаково участвуют в акте дыхания. При поверхностной пальпации живот мягкий, безболезненный во всех отделах. Симптом Щеткина-Блюмберга, симптом Менделя отрицательные. При глубокой пальпации определяются все отделы толстого кишечника, нормальных размеров безболезненные. Размеры печени по Курлову 9 8 7 см. Селезенка не увеличена. Поджелудочная железа не пальпируется, область пальпации безболезненная. Почки не пальпируются. Симптом поколачивания отрицательный с обеих сторон. Данные дополнительных методов исследования: 1. ОАК: Нв-82 г/л, эр. - 2,2 10¹²/л, гематокрит – 24, лейкоц. - 6,5 10⁹ /л, э - 1%, п/я - 1%, с/я - 60%, л - 30%, м - 8%, СОЭ - 20 мм/час. 2. ОАМ: отн. плотность - 1,018, эпителий - 2-4 в п.зр., белок, эр., цилиндры, соли не определяются. 3. Биохимический анализ крови: глюкоза – 4,5 ммоль/л, фибриноген – 2,9 г/л, общий белок – 68 г/л, альбумины – 52%, глобулины – 48%: α1 – 4%, α2 – 12%, β – 15%, γ – 17%, билирубин – 8,8 (2,2/6,6) ммоль/л. 4. ФГДС – пищевод свободно проходим, слизистая не изменена, кардиальный жом смыкается. Желудок обычной формы и размеров. Из-за большого количества темной крови в желудке осмотреть слизистую оболочку и установить источник кровотечения не удалось. Установлено, что кровь поступает в желудок из двенадцатиперстной кишки.

ЗАДАНИЕ:

1. Оцените результаты ФГДС.

2. Обоснуйте уточненный диагноз.

Эталон ответа: 1. По данным ФГДС имеются признаки кровотечения из двенадцатиперстной кишки.

2. Диагноз выставлен на основании: характерной клинической картины (исчезновение болей на фоне кровотечения, появление мелены, наличие признаков кровотечения: резкая слабость, шум в ушах, холодный пот, тахипноэ, тахикардия, снижение АД); наличия факторов риска – длительный прием НПВП; данных ФГДС: признаки кровотечения из двенадцатиперстной кишки; данных ОАК – признаки анемии. Показана консультация хирурга для решения вопроса об оперативном лечении

Задача 37

Больная М., 35 лет, предъявляет жалобы на ноющие, голодные боли по ночам в эпигастральной области, которые проходят после приема пищи. Периодически изжогу, кислый вкус во рту. Раздражительность, плаксивость, частую смену настроения. Стул ежедневно, оформленный, без патологических примесей. Из анамнеза заболевания: считает себя больной в течение 5 лет. Без видимой причины возникли вышеперечисленные жалобы, наблюдается в поликлинике с диагнозом хронический гастрит. Два – три раза в год амбулаторное лечение без эффекта. При обострении принимает спазмолитики, блокаторы кислотности, антациды. Ранее неоднократно проводилась ФГДС - патологических изменений не выявлено. Ухудшение самочувствия около двух дней, усилились боли, после стресса. Перенесенные заболевания: детские инфекции, ОРВИ. Работает главным бухгалтером в строительной фирме. Питается нерегулярно, часто всухомятку. Вредные привычки отрицает. Наследственность – не отягощена. Аллергологический анамнез не отягощен. Объективно: общее состояние удовлетворительное, сознание ясное, положение активное. Нормостеник. Кожа и видимые слизистые бледно-розовые, чистые, умеренно влажные. Отёков нет. Периферические лимфоузлы не увеличены. Дыхание везикулярное, хрипов нет. ЧД 16 в мин.. Пульс удовлетворительного наполнения и напряжения, 74 уд/мин. АД 120/80 мм рт.ст. Границы относительной сердечной тупости: правая – 0,5 см вправо от правого края грудины, верхняя – нижний край III ребра, левая – на 1,0 см кнутри от левой СКЛ. Тоны сердца ясные, ритмичные, ЧСС 74 ударов в мин. Язык влажный, чистый, сосочковый слой сохранен. Живот симметричный, обе половины одинаково участвуют в акте дыхания. При поверхностной пальпации живот мягкий, безболезненный во всех отделах, перитонеальные симптомы отрицательные. При глубокой пальпации определяются все отделы толстого кишечника, нормальных размеров, эластичной консистенции, безболезненные. Размеры печени по Курлову 9 8 7 см. Пузырные симптомы отрицательные. Селезенка не увеличена. Поджелудочная железа не пальпируется, область 12 пальпации безболезненная. Почки не пальпируются. Симптом поколачивания отрицательный с обеих сторон. Данные дополнительных методов исследования: 1. ОАК: Нв-130 г/л, эр. - 4,2 10¹²/л, лейкоц. - 6,5 10⁹/л, э - 1%, п/я - 1%, с/я - 60%, л - 30%, м - 8%, СОЭ - 10 мм/час. 2. ОАМ: отн. плотность - 1,018, эпителий - 2-4 в п.зр., белок, эр., цилиндры, соли не определяются. 3. Биохимический анализ крови: глюкоза – 4,5 ммоль/л, фибриноген – 2,9 г/л, общий белок – 68 г/л, альбумины – 52%, глобулины – 48%: α1 – 4%, α2 – 12%, β – 15%, γ – 17%, билирубин – 8,8 (2,2/6,6) ммоль/л, АЛТ – 0,54 ед/л, АСТ – 0,68 ед/л, амилаза - 5,3 мг/с л. 4. ФГДС – пищевод свободно проходим, слизистая не изменена, кардиальный жом смыкается. Желудок обычной формы и размеров. Слизистая бледно-розовая, складки обычной формы и размеров. Луковица двенадцатиперстной кишки обычной формы и размеров, слизистая не изменена. Тест на *Helicobacter pylori* - отрицательный.

ЗАДАНИЕ:

1. **Оцените результаты ФГДС.**
2. **Обоснуйте уточненный диагноз.**

Эталон ответа:

1. По данным ФГДС патологических изменений не выявлено.
2. Диагноз выставлен на основании отсутствия симптомов тревоги и изменений при лабораторно-инструментальном обследовании.

Задача 38

Больной В., 43 лет, предъявляет жалобы на ноющие, давящие боли в эпигастральной области, которые возникают через 20-30 мин. после приема пищи. Тошноту и рвоту желудочным содержимым, возникающую на высоте болей и приносящую облегчение, снижение аппетита. Стул ежедневно, оформленный, без патологических примесей. Из анамнеза заболевания: впервые подобные жалобы возникли около 6 лет назад, но боли быстро купировались приемом альмагеля и ношпы. За медицинской помощью ранее не обращался. Отмечает весенне-осенние обострения заболевания. Ухудшение самочувствия около двух дней, после употребления алкоголя и жареной пищи, возобновились боли, присоединилась рвота на высоте болей. Перенесенные заболевания: детские инфекции, ОРВИ, в 20 лет грыжесечение по поводу паховой грыжи справа. Работает водителем такси. Питается нерегулярно, часто всухомятку, часто употребляет алкоголь в больших количествах. Курит в течение 20 лет до 2-х пачек сигарет в день. 13 Наследственность: у отца – язвенная болезнь желудка. Аллергологический анамнез не отягощен. Объективно: общее состояние средней степени тяжести, сознание ясное, положение активное. Астеник, пониженного питания. Кожа и видимые слизистые бледно-розовые, чистые, умеренно влажные. Отеков нет. Периферические лимфоузлы не увеличены. Дыхание везикулярное, хрипов нет. ЧД 16 в мин. Пульс удовлетворительного наполнения и напряжения, 74 уд/мин. АД 120/80 мм рт.ст. Границы относительной сердечной тупости: правая – 0,5 см вправо от правого края грудины, верхняя – нижний край III ребра, левая – на 1,0 см кнутри от левой СКЛ. Тоны сердца ясные, ритмичные, ЧСС 74 ударов в мин. Язык обложен белым налетом, на боковых поверхностях языка отпечатки зубов, сосочки сглажены. Живот симметричный, обе половины одинаково участвуют в акте дыхания. При поверхностной пальпации живот мягкий, болезненный в эпигастральной области, симптом Менделя положительный, симптом Щеткина-Блюмберга отрицательный. При глубокой пальпации определяются все отделы толстого кишечника, нормальных размеров безболезненные. Большая кривизна желудка определяется на 3 см выше пупка, при пальпации болезненная. В проекции тела и малой кривизны желудка также определяется болезненность. Размеры печени по Курлову 9 8 7 см. Пузырные симптомы отрицательные. Селезенка не увеличена. Поджелудочная железа пальпаторно не определяется, область пальпации безболезненная. Симптом поколачивания отрицательный с обеих сторон. Данные дополнительных методов исследования: 1. ОАК: Нв-130 г/л, эр. - 4,2 10¹²/л, лейкоц. - 6,5 10⁹/л, э - 1%, п/я - 1%, с/я - 60%, л - 30%, м - 8%, СОЭ - 10 мм/час. 2. ОАМ: отн. плотность - 1,018, эпителий - 2-4 в п.зр., белок, эр., цилиндры, соли не определяются. 3. Биохимический анализ крови: глюкоза – 4,5 ммоль/л, фибриноген – 2,9 г/л, общий белок – 68 г/л, альбумины – 52%, глобулины – 48%: α₁ – 4%, α₂ – 12%, β – 15%, γ – 17%, билирубин – 8,8 (2,2/6,6) ммоль/л. 4. ФГДС – пищевод свободно проходим, слизистая не изменена, кардиальный жом смыкается. Желудок обычной формы и размеров. Слизистая гиперемирована, складки обычной формы и

размеров, в кардиальном отделе по большой кривизне определяется язвенный дефект 1,0 – 1,5см, с ровными краями, не глубокий, дно прикрыто фибрином. Луковица двенадцатиперстной кишки обычной формы и размеров, слизистая бледно-розового цвета. Выявлен *Helicobacter pylori*.

ЗАДАНИЕ:

1. Оцените результаты ФГДС, дополните недостающие данные.

2. Обоснуйте уточненный диагноз.

Эталон ответа:

1. По данным ФГДС имеются признаки *H. pylori* – ассоциированного гастрита и язвенного дефекта с локализацией в кардиальном отделе желудка. В кардиальном отделе по большой кривизне определяется язвенный дефект 1,0 – 1,5см, дно прикрыто фибрином.

2. Диагноз выставлен на основании: характерной клинической картины (ранние боли в эпигастрии, рвота приносящая облегчение); наличия факторов риска (злоупотребление алкоголем, нарушение диеты и отягощенная наследственность); данных ФГДС: наличие язвенного дефекта и наличие признаков гастрита; обнаружения *H. pylori*.

Задача 39

Больной Ж., 47 лет, поступил в экстренном порядке, предъявляет жалобы на боли опоясывающего характера в эпигастриальной области, которые усиливаются после приема пищи через 40 минут, длятся до 2-х часов, проходят самостоятельно. Отрыжку воздухом, многократную рвоту, не приносящую облегчения. Стул ежедневно, оформленный, без патологических примесей. Из анамнеза заболевания: считает себя больным в течение 7 лет, когда впервые возникли ночные, голодные боли в эпигастрии. При обследовании выявлена язвенная болезнь ДПК. Пролечен, язвенный дефект зарубцевался. С этого времени 2-3 раза год амбулаторное лечение по поводу обострений язвенной болезни ДПК (ингибиторы протонной помпы, антациды, спазмолитики, репаратанты) с положительной динамикой. Ухудшение самочувствия около 2-х недель, возобновились ночные голодные боли. За медицинской помощью не обращался, самостоятельно принимал ношпу и альмагель, боли сохранялись. Вчера после употребления алкоголя боли стали опоясывающими, присоединилась отрыжка воздухом и рвота, не приносящая облегчение. Перенесенные заболевания: детские инфекции, ОРВИ. Работает прорабом на стройке. Питается нерегулярно, часто всухомятку. Вредные привычки: злоупотребляет крепкими алкогольными напитками, курит в течение 15 лет 1 пачка сигарет в день. Наследственность – не отягощена. Аллергологический анамнез не отягощен. Объективно: общее состояние средней степени тяжести, сознание ясное, положение активное. Нормостеник. Кожа и видимые слизистые бледные, чистые, умеренно влажные. Отеков нет. Периферические лимфоузлы не увеличены. Дыхание везикулярное, хрипов нет. ЧД 18 в мин. Пульс удовлетворительного наполнения и напряжения, 64 уд/мин. АД 110/70 мм рт.ст. Границы относительной сердечной тупости: правая – 0,5 см вправо от правого края грудины, верхняя – нижний край III ребра, левая – на 1,0 см кнутри от левой СКЛ. Тоны сердца ясные, ритмичные, ЧСС 64 ударов в мин. Язык суховат, обложен белым налетом, сосочковый слой сохранен. Живот симметричный, обе половины одинаково участвуют в акте дыхания. При поверхностной пальпации живот мягкий, болезненный в эпигастрии, 15 перитонеальных симптомы отрицательные, шумы перистальтики выслушиваются над всеми отделами. При глубокой пальпации определяются все отделы толстого кишечника, нормальных размеров, безболезненные. Размеры печени по Курлову 9 8 7 см. Пузырные симптомы отрицательные. Селезенка не увеличена. Поджелудочная железа не пальпируется, определяется

болезненность в зоне Шоффера и точке Дежардена. Симптом поколачивания отрицательный с обеих сторон. Данные дополнительных методов исследования: 1. ОАК: Нб-130 г/л, эр. - 4,2 10¹²/л, лейкоц. - 6,5 10⁹/л, э - 1%, п/я - 1%, с/я - 60%, л - 30%, м - 8%, СОЭ - 10 мм/час. 2. ОАМ: отн. плотность - 1,018, эпителий - 2-4 в п.зр., белок, эр., цилиндры, соли не определяются. 3. Биохимический анализ крови: глюкоза - 4,5 ммоль/л, фибриноген - 2,9 г/л, общий белок - 68 г/л, альбумины - 52%, глобулины - 48%: α1 - 4%, α2 - 12%, β - 15%, γ - 17%, билирубин - 8,8 (2,2/6,6) ммоль/л, АЛТ - 0,54 ед/л, АСТ - 0,68 ед/л, амилаза - 18,3 мг/с л. 4. ФГДС - пищевод свободно проходим, слизистая не изменена, кардиальный жом смыкается. Желудок обычной формы и размеров. Слизистая бледно-розовая, складки обычной формы и размеров. Луковица двенадцатиперстной кишки обычной формы и размеров, слизистая гиперемирована. На задней стенке глубокий язвенный дефект, кратерообразной формы, размеры 1,5-2,0 см, дно бугристое, ярко красного цвета.

ЗАДАНИЕ:

1. **Оцените результаты ФГДС.**
2. **Обоснуйте уточненный диагноз.**

Эталон ответа: 1. По данным ФГДС имеются признаки язвенного дефекта с локализацией в луковице двенадцатиперстной кишки и возможно пенетрация язвы в поджелудочную железу.

2. Диагноз выставлен на основании: характерной клинической картины (изменение характера боли при прогрессировании заболевания); наличия длительного «язвенного» анамнеза, данных ФГДС: наличие кратерообразного глубокого язвенного дефекта; гиперамилаземии.

Задача 40

Больная О., 37 лет, обратилась к врачу с жалобами на боли и чувство распирания в правом подреберье, без иррадиации, возникают, после приема острой и жирной пищи. Подташнивание и горький вкус во рту по утрам. Стул ежедневно, оформленный, коричневого цвета, без патологических примесей. Считает себя больной около 1 года, когда после перенесенного острого аднексита появилась тупая боль в правом подреберье, прошла самостоятельно через 5 дней. Через 3 месяца от первого приступа, после погрешностей в диете подобные обострения, не обследовалась, самостоятельно принимала спазмолитики, без эффекта. 3 дня назад после погрешностей в диете возобновились боли, присоединились тошнота и горечь во рту. Перенесенные заболевания: детские инфекции, ОРВИ, хронический аднексит. Профессиональный анамнез: менеджер, питается регулярно, часто погрешности в диете. Вредные привычки отрицает. Наследственность не отягощена. Аллергологический анамнез не отягощен. Объективно: общее состояние удовлетворительное, сознание ясное, положение активное. Нормостеник. Рост 164 см, вес 60 кг. Кожные покровы и видимые слизистые бледно-розовые, нормальной влажности, чистые. Подкожно жировая клетчатка развита умеренно, распределена равномерно. Отеков нет. Периферические лимфоузлы не увеличены. Тонус и сила мышц в норме, одинаковы с обеих сторон. Опорно-двигательный аппарат - без патологии. Частота дыхания 18 в минуту. Перкуторно над легкими определяется ясный легочный звук одинаковой громкости, кроме мест, физиологически обусловленных. Дыхание везикулярное, хрипов нет. Пульс на лучевых артериях одинаков с обеих сторон, ритмичный, 82 в мин., удовлетворительного наполнения и напряжения. АД 120/75 мм рт.ст. Область сердца внешне не изменена. Границы относительной сердечной тупости в пределах нормы. Тоны сердца ясные, ритмичные, соотношение тонов сохранено, шумов нет, ЧСС 82 в мин. Язык влажный, у

корня обложен беложелтым налетом, сосочковый слой хорошо выражен. Живот правильной формы, увеличен за счет подкожно-жировой клетчатки, обе половины одинаково участвуют в акте дыхания. При пальпации мягкий, незначительно болезненный в правом подреберье, перитонеальные симптомы отрицательные. 22 Симптом флюктуации отрицательный. При перкуссии над всеми отделами тимпанический звук. Аускультативно над всеми отделами выслушиваются шумы перистальтики. При глубокой пальпации пальпируются все отделы толстого кишечника, безболезненны. Тонкий кишечник не пальпируется, область пальпации безболезненна. Край печени не пальпируется, область пальпации безболезненна, размеры по Курлову 8,5 x 7,5 x 7см. Пузырные симптомы Кера, Мерфи, - положительные. Селезенка пальпаторно не определяется, область пальпации безболезненна, размеры по Курлову 6 x 4см. Поджелудочная железа не пальпируется, область пальпации безболезненна. Поясничная область при осмотре не изменена. Симптом поколачивания отрицательный с обеих сторон, почки не пальпируются, область пальпации безболезненна. Данные дополнительных методов исследования: 1. Общий анализ крови: эритроциты – 3,8 10¹²/л, Hb – 135 г/л., ЦП – 1,0, СОЭ – 13 мм/ч, тромбоциты – 350 10⁹ /л, лейкоциты – 11,0 10⁹ /л: э- 3%, п- 2%, с58%, лф- 28%, м- 9%. 2. Общий анализ мочи: светло-желтая, прозрачная, рН кислая, удельный вес 1018; белок, сахар - нет, лейкоциты – 1-2, эпителий – 3-4 в поле зрения, эритроциты, цилиндры – нет, оксалаты - небольшое количество. 3. Биохимическое исследование крови: глюкоза – 4,3 ммоль/л, фибриноген – 3,4 г/л, протромбиновый индекс – 90%, АСТ – 0,48 ммоль/л, АЛТ – 0,56 ммоль/л, холестерин – 4,5 ммоль/л, билирубин общий – 19,0 мкмоль/л, прямой – 4,0 мкмоль/л., непрямой – 15,0 мкмоль/л, амилаза – 5,7 г/л ч, креатинин – 0,09 ммоль/л, общий белок – 75 г/л, альбумины – 54%, глобулины – 46%: α1 – 5%, α2 – 10%, β – 15%, γ – 16%. 4. Копрограмма: светло-желтый, мягкой консистенции, запах – специфический, мышечные волокна – +, нейтральный жир – +, жирные кислоты и мыла - +, крахмал - +, перевариваемая клетчатка - +, соединительная ткань - +, слизь – нет, стеркобилин - +, билирубин – нет. 5. ЭКГ: ритм синусовый, частотой 82 в минуту, электрическая ось расположена горизонтально. Патологических изменений не выявлено. 6. УЗИ: печень нормальных размеров, структура однородная, нормальной эхогенности, протоки не расширены, общий желчный проток 4мм. Желчный пузырь увеличен, растянут, стенка 5мм, уплотнена, в просвете определяется замазкообразная желчь. Поджелудочная железа нормальных размеров, нормальной эхогенности, однородная, проток 2мм. 7. ФГДС: пищевод и кардиальный отдел желудка не изменены. Кардиальный жом смыкается не плотно. Желудок обычной формы и размеров. Слизистая гиперемирована, в просвете следы желчи. Привратник проходим. Луковица 12-перстной кишки без особенностей, слизистая розового цвета, в просвете небольшое количество желчи.

ЗАДАНИЕ:

1. Оцените данные ФГДС.

2 Обоснуйте уточненный диагноз.

Эталон ответа:

1. По данным ФГДС – признаки дуоденогастрального рефлюкса, поверхностного гастрита.

2. Хронический некалькулезный холецистит, часто рецидивирующее течение, в стадии обострения. Гипомоторная дискинезия желчевыводящих путей. Хронический рефлюкс-гастрит, обострение. (Характерный билиарный тип боли; наличие факторов риска; воспалительная реакция крови; признаки холецистита и гипомоторной дискинезии

желчного пузыря по данным УЗИ – утолщение и уплотнение стенки, увеличение размеров желчного пузыря; признаки рефлюкс-гастрита по данным ФГДС).

Задача 41

Больная З., 43 лет, жалуется на интенсивный зуд кожи преимущественно в вечернее время, незначительное увеличение живота в размерах, чувство тяжести в правом подреберье, выраженную слабость, утомляемость, снижение трудоспособности. Физиологические отправления в норме. Считает себя больной около 3 лет, когда впервые появились слабость и зуд кистей и стоп в ночное время, по поводу которого длительное время лечилась у дерматолога без эффекта. Постепенно присоединилась тяжесть в правом подреберье, увеличился живот, усилилась слабость, зуд стал более интенсивным и распространенным. В связи с прогрессирующим ухудшением состояния обратилась в поликлинику по месту жительства. Участковым врачом направлена на госпитализацию для обследования и подбора терапии. Перенесенные заболевания: детские инфекции, ОРВИ. Профессиональный анамнез: бухгалтер, профессиональные вредности отрицает. Диету соблюдает. Вредные привычки отрицает. Наследственность: у матери – ИБС, у отца - ХОБЛ. Туберкулез, вирусные гепатиты отрицает. Аллергологический анамнез не отягощен. Объективно: общее состояние средней степени тяжести, сознание ясное, положение активное. Нормостеник. Кожные покровы и видимые слизистые желтого цвета, сухие, на спине, животе, предплечьях и голени следы расчесов. Подкожно-жировая клетчатка развита умеренно, распределена равномерно. Отеков нет. Периферические лимфоузлы не увеличены. Тонус и сила мышц в норме, одинаковы с обеих сторон. Опорно-двигательный аппарат – без патологии. ЧД 16 в минуту. Перкуторно над легкими определяется ясный легочный звук одинаковой громкости, кроме мест, физиологически обусловленных. Дыхание везикулярное, хрипов нет. Пульс на лучевых артериях одинаков с обеих сторон, ритмичный, 78 в мин., удовлетворительного наполнения и напряжения. АД 130/80 мм рт.ст. Область сердца внешне не изменена. Границы относительной сердечной тупости в пределах нормы. Тоны сердца ясные, ритмичные, соотношение тонов сохранено, шумов нет, ЧСС 78 в мин. Язык влажный, у корня обложен белым налетом, сосочковый слой хорошо выражен. Живот правильной формы, равномерно увеличен, обе половины одинаково участвуют в акте дыхания. При пальпации мягкий, незначительно болезненный в правом подреберье, перитонеальные симптомы отрицательные. Симптом флюктуации положительный. При перкуссии над всеми отделами тупой звук. Аускультативно над всеми отделами выслушиваются шумы перистальтики. При глубокой пальпации пропальпировать отделы толстого кишечника не удается, область пальпации безболезненна. Тонкий кишечник не пальпируется, область пальпации безболезненна. Печень пальпируется на 3см ниже реберной дуги по средне-ключичной линии, при пальпации умеренно болезненна, плотная, край острый, размеры по Курлову 12 x 10 x 9см. Селезенка пальпаторно не определяется, область пальпации безболезненна, размеры по Курлову 6 x 4см. Поджелудочная железа не пальпируется, область 30 пальпации болезненна. Поясничная область при осмотре не изменена. Симптом поколачивания отрицательный с обеих сторон, почки не пальпируются, область пальпации безболезненна. Данные дополнительных методов исследования: 1. ОАК: эритроциты – 3,7 10¹²/л, Hb – 130 г/л., СОЭ – 32 мм/ч, тромбоциты – 250 10⁹ /л, лейкоциты – 7,8 10⁹ /л: э- 3%, п- 2%, с- 58%, лф- 28%, м- 9%. 2. ОАМ: светло-желтая, прозрачная, рН кислая, удельный вес 1017; белок, сахар - нет, лейкоциты – 1-2, эпителий – 3 в поле зрения, эритроциты, цилиндры – нет, оксалаты - небольшое количество. 3. Биохимическое исследование крови: глюкоза – 4,1 ммоль/л, фибриноген – 2,0 г/л, протромбиновый индекс

– 75%, АСТ – 2,48 ммоль/л, АЛТ – 3,67 ммоль/л, холестерин – 8,5 ммоль/л, билирубин общий – 149,0 мкмоль/л, прямой – 112,0 мкмоль/л., непрямой – 37,0 мкмоль/л, амилаза – 6,7 г/л ч, креатинин – 0,06 ммоль/л, общий белок – 56 г/л, альбумины – 44%, глобулины – 56%: α_1 – 5%, α_2 – 15%, β – 15%, γ – 21%, ГГТП – 460 ЕД/л. 4. Копрограмма: коричневатый, мягкой консистенции, запах – специфический, мышечные волокна – +, нейтральный жир – +, жирные кислоты – +, мыла – +, крахмал – +, перевариваемая клетчатка – +, соединительная ткань – +, слизь – нет, стеркобилин – +, билирубин – нет. 5. Маркеры вирусных гепатитов не обнаружены. 6. ЭКГ: ритм синусовый, ЧСС 78 в минуту, эл. ось расположена горизонтально. Диффузно-дистрофические изменения миокарда левого желудочка. 7. УЗИ: печень увеличена в размерах, структура неоднородная, повышенной эхогенности, протоки не расширены, общий желчный проток 4 мм. Желчный пузырь нормальных размеров, стенка 2мм, просвет свободен. Поджелудочная железа нормальных размеров, средней эхогенности, однородная, проток 2 мм. Умеренное расширение воротной вены. Селезенка умеренно увеличена в размерах, структура однородная. В брюшной полости определяется небольшое количество свободной жидкости. 8. ФГДС: в пищеводе определяются варикозно расширенные вены. Кардиальный жом смыкается плотно. Желудок обычной формы и размеров. Слизистая бледно-розового цвета, складки обычных размеров. Привратник проходим. Луковица 12-перстной кишки без особенностей, слизистая розового цвета, в просвете небольшое количество желчи.

ЗАДАНИЕ:

1. **Оцените данные ФГДС.**
2. **Обоснуйте уточненный диагноз.**

Эталон ответа:

1. По данным ФГДС - в пищеводе определяются варикозно расширенные вены, что указывает на наличие портальной гипертензии у больной
2. Первичный билиарный цирроз печени, умеренной активности, декомпенсированный, класс В по Чайлд-Пью. Портальная гипертензия. Асцит. Холестаз. На основании характерной клинической картины, данных биохимического анализа крови, УЗИ.

Задача 42

Больная К., 45 лет, обратилась к врачу с жалобами на давящие, сжимающие боли в эпигастриальной области, возникают после еды через 15-20 минут, иррадиируют в левую половину грудной клетки, длятся 40-50 минут, проходят самостоятельно или после приема но-шпы. Чувство тяжести и распирания в эпигастрии после употребления небольшого количества пищи, отрыжку съеденной пищей, подташнивание, слабость, недомогание. Стул ежедневно, один раз в день, оформленный, коричневого цвета, без патологических примесей. Считает себя больной около года, когда впервые без видимой причины появилась давящая боль в эпигастрии после еды. За медицинской помощью не обращалась, самостоятельно принимала но-шпу, альмагель. Боли прошли, чувствовала себя удовлетворительно. Около месяца назад появилось чувство быстрого насыщения, тяжесть после еды, принимала но-шпу, без эффекта. Неделю назад возобновились боли в эпигастрии с иррадиацией в левую половину грудной клетки. Постепенно присоединилась отрыжка

пищей, подташнивание. Перенесенные заболевания: детские инфекции, аппендэктомия в детстве. Профессиональный анамнез: продавец, питается регулярно. Вредные привычки отрицает. Наследственность неотягощена. Аллергологический анамнез неотягощен. Объективно: состояние удовлетворительное, сознание ясное, положение активное. Кожные покровы телесные, нормальной влажности, чистые. Подкожно жировая клетчатка развита умеренно, распределена равномерно. Отеков нет. Периферические лимфоузлы не определяются, область пальпации безболезненна. Тонус и сила мышц в норме, одинаковые с обеих сторон. Опорно-двигательный аппарат – без патологии. Частота дыхания 18 в минуту. Перкуторно над всеми отделами легких определяется ясный легочный звук одинаковой громкости, кроме мест, физиологически обусловленных. Дыхание везикулярное, хрипов нет. Пульс на лучевых артериях одинаков с обеих сторон, ритмичный, 68 в мин., удовлетворительного наполнения и напряжения. АД 120/80 мм рт.ст. Область сердца внешне не изменена. Границы относительной сердечной тупости в пределах нормы. Тоны сердца ясные, ритмичные, соотношение тонов сохранено, шумов нет, ЧСС 68 в мин. Язык влажный, чистый, сосочковый слой хорошо выражен. Живот правильной формы, обе половины одинаково участвуют в акте дыхания. При поверхностной пальпации мягкий, болезненный в эпигастрии, перитонеальные симптомы отрицательные. При глубокой пальпации все отделы толстого кишечника с гладкой поверхностью, эластичные, безболезненны. Методом аускульто-аффрикции нижняя граница желудка на 2 см выше пупка, при пальпации тела желудка и большой кривизны определяется болезненность. Печень не пальпируется, область пальпации безболезненна, размеры по Курлову 9 x 8 x 7 см. Селезенка пальпаторно не определяется, область пальпации безболезненна, размеры по Курлову 7 x 5 см. поджелудочная железа не пальпируется, область 34 пальпации безболезненна. Симптом поколачивания отрицательный с обеих сторон, почки не пальпируются, область пальпации безболезненна. Данные дополнительных методов исследования: 1. Общий анализ крови: эритроциты – 4,2 10¹²/л, Hb – 125 г/л., ЦП – 1,0, СОЭ – 8 мм/ч, тромбоциты – 300 10⁹ /л, лейкоциты – 5,3 10⁹ /л: э- 3%, п- 4%, с51%, лф- 32%, м- 10%. 2. Общий анализ мочи: светло-желтая, прозрачная, рН щелочная, удельный вес 1012; белок, сахар - нет, лейкоциты – 1-2, эпителий – 3-4 в поле зрения, эритроциты, цилиндры – нет, оксалаты - небольшое количество. 3. Биохимическое исследование крови: глюкоза – 4,6 ммоль/л, фибриноген – 3,4 г/л, протромбиновый индекс – 92%, АСТ – 0,28 ммоль/л, АЛТ – 0,32 ммоль/л, холестерин – 3,3 ммоль/л, билирубин общий – 19,0 мкмоль/л, прямой – 4,0 мкмоль/л., непрямой – 15,0 мкмоль/л, амилаза – 6,7 г/л ч, креатинин – 0,08 ммоль/л, общий белок – 73 г/л, альбумины – 54%, глобулины – 46%: α1 – 5%, α2 – 10%, β – 15%, γ – 16%. 4. Копрограмма: коричневатый, мягкой консистенции, запах – специфический, мышечные волокна – + + + +, нейтральный жир – +, жирные кислоты и мыла - +, крахмал - +, перевариваемая клетчатка - + +, соединительная ткань - + +, слизь – нет, стеркобилин - +, билирубин – нет. 5. ЭКГ: ритм синусовый, частотой 72 в минуту, электрическая ось расположена горизонтально. Патологических изменений не выявлено. 6. ФГДС: пищевод и кардиальный отдел желудка не изменены. Кардиальный жом смыкается плотно. Желудок обычной формы и размеров. Слизистая гиперимирована, в области малой кривизны желудка определяется язвенный дефект 1,0x0,5 см, дно прикрыто фибрином. Привратник проходим. Луковица 12-перстной кишки без особенностей, слизистая розового цвета, в просвете небольшое количество желчи. 7. Рентгенография желудка:

ЗАДАНИЕ:

1. **Оцените данные ФГДС.**
2. **Обоснуйте уточненный диагноз.**

Эталон ответа:

1. По данным ФГДС - в области малой кривизны желудка определяется язвенный дефект 1,0x0,5 см, дно прикрыто фибрином. 2. Язвенная болезнь желудка, впервые выявленная, легкое течение, Нр?, обострение (на основании характерных жалоб, болезненности при пальпации желудка, признаков креатореи, данных ФГДС, рентгенографии желудка).

Задача 43

Больная Р., 65 лет, обратилась к врачу с жалобами на давящие боли в эпигастральной области, которые возникают после еды через 15-20 минут, постепенно нарастающие с иррадиацией в спину, отрыжку воздухом, рвоту, не приносящую облегчение. Считает себя больной около 13 лет, когда впервые возникли давящие боли в эпигастрии после еды через 15-20 минут, без иррадиации. Обратилась в поликлинику, при обследовании по ФГДС выявлена язвенная болезнь желудка. Проведено лечение: омез 20мг х 2 раза в день, венгер 1,0 х 4 раза в день, панкреатин 2 таблетки 3 раза в день во время еды. Боль купирована, язвенный дефект зарубцевался. С этого времени весной и осенью подобная симптоматика, лечилась амбулаторно по поводу обострения язвенной болезни желудка (омез, венгер, панкреатин). В периоды между обострениями чувствовала себя удовлетворительно. Неделю назад вновь появилась давящая боль в эпигастрии после еды, не лечилась, так как находилась за городом. Постепенно боль усилилась, стала более длительной, присоединилась иррадиация в спину, отрыжка воздухом. Три дня назад возникла рвота, съеденной пищей, не приносящая облегчение. До настоящего времени сохраняются вышеперечисленные жалобы. Перенесенные заболевания: детские инфекции, ОРВИ, хр. пиелонефрит, остеохондроз поясничного отдела позвоночника. Профессиональный анамнез: пенсионерка, ранее работала бухгалтером. Питается не регулярно, диету не соблюдает. Вредные привычки отрицает. Наследственность не отягощена. Аллергологический анамнез не отягощен. Объективно: общее состояние средней степени тяжести, сознание ясное, положение активное. Кожные покровы телесные, нормальной влажности, чистые. Подкожно жировая клетчатка развита умеренно, распределена равномерно. Отеков нет. Периферические лимфоузлы не увеличены. Тонус и сила мышц в норме, одинаковы с обеих сторон. Опорно-двигательный аппарат – без патологии. Частота дыхания 18 в минуту. Перкуторно над легкими определяется ясный легочный звук одинаковой громкости, кроме мест, физиологически обусловленных. Дыхание везикулярное хрипов нет. Пульс на лучевых артериях одинаков с обеих сторон, ритмичный, 68 в мин., удовлетворительных качеств. АД 130/80 мм рт.ст. Область сердца внешне не изменена. Границы относительной сердечной тупости в пределах нормы. Тоны сердца ясные, ритмичные, соотношение тонов сохранено, шумов нет, ЧСС 68 в мин. Язык влажный, у корня обложен белым налетом, сосочковый слой хорошо выражен. Живот правильной формы, обе половины одинаково участвуют в акте дыхания. При пальпации мягкий, болезненный в эпигастрии, перитонеальные симптомы отрицательные. Все отделы толстого кишечника с гладкой поверхностью, эластичные, безболезненные. Тонкий кишечник не пальпируется, область пальпации безболезненна. При глубокой пальпации определяется болезненность при пальпации тела и большой кривизны желудка. Пальпаторно поджелудочная железа не определяется, болезненность в зоне 38 Шоффара и Губергрица-Скульского, точках Дежардена и Губергрица. Печень не пальпируется, область пальпации безболезненна, размеры по Курлову 10 х 8 х 7 см., пузырьные симптомы отрицательные.

Поясничная область внешне не изменена. Симптом поколачивания отрицательный с обеих сторон, почки не пальпируются, область пальпации безболезненна. Данные дополнительных методов исследования: 1. ОАК: эритроциты – 4,2 10¹²/л, Hb – 125 г/л., ЦП – 1,0, СОЭ – 7 мм/ч, тромбоциты – 220 10⁹/л, лейкоциты – 6,3 10⁹/л: э- 3%, п- 4%, с- 51%, лф32%, м- 10%. 2. ОАМ: светло-желтая, прозрачная, рН щелочная, удельный вес 1015; белок, сахар - нет, лейкоциты – 1-2, эпителий – 3-4 в поле зрения, эритроциты, цилиндры – нет, оксалаты - небольшое количество. 3. Биохимическое исследование крови: глюкоза – 4,3 ммоль/л, фибриноген – 3,4 г/л, протромбиновый индекс – 87%, АСТ – 0,39 ммоль/л, АЛТ – 0,34 ммоль/л, холестерин – 4,5 ммоль/л, билирубин общий – 19,0 мкмоль/л, прямой – 4,0 мкмоль/л., непрямой – 15,0 мкмоль/л, амилаза – 24 г/л ч, креатинин – 0,06 ммоль/л, общий белок – 72 г/л, альбумины – 54%, глобулины – 46%: α1 – 5%, α2 – 10%, β – 15%, γ – 16%. 4. Копрограмма: коричневатый, мягкой консистенции, запах – специфический, мышечные волокна – +++, нейтральный жир – +++, жирные кислоты и мыла - +, крахмал - +++, перевариваемая клетчатка - ++, соединительная ткань - ++, слизь – нет, стеркобилин - +, билирубин – нет. 5. ЭКГ: ритм синусовый, частотой 72 в минуту, электрическая ось расположена горизонтально. Патологических изменений не выявлено. 6. ФГДС: пищевод и кардиальный отдел желудка без особенностей. Желудок обычной формы и размеров. Слизистая розовая, с участками гиперемии, на задней стенке определяется глубокий язвенный дефект 1,5х2,0см, дно бугристое, ярко красного цвета, складки хорошо выражены. Луковица 12-перстной кишки без особенностей.

ЗАДАНИЕ:

1. **Что определяется при ФГДС?**
2. **Обоснуйте уточненный диагноз**

Эталон ответа:

1. По данным ФГДС - на задней стенке определяется глубокий язвенный дефект 1,5х2,0см, дно бугристое, ярко красного цвета, складки хорошо выражены.
2. Язвенная болезнь желудка, средней степени тяжести, Нр?, обострение. Пенетрация язвы в поджелудочную железу.

Задача 44

Больная А., 45 лет, обратилась к врачу с жалобами на давящие, боли в эпигастральной области, периодически опоясывающие, возникают через 30-40 минут после употребления жирной и жареной пищи, уменьшаются после приема но-шпы через 30-40 минут, сопровождаются вздутием живота; периодически изжогу, рвоту, не приносящую облегчения, отрыжку воздухом; стул 3-4 раза в день, зловонный, мазевидный, с капельками жира, плохо смывается с унитаза. Считает себя больной около 5 лет, когда после погрешности в диете (употребление алкоголя, большого количества пищи) стали возникать боли в левом подреберье, проходили самостоятельно в течение 1-2 дней. За медицинской помощью не обращалась, самостоятельно не лечилась. Около года назад боли стали опоясывающими, возникают после приема небольшого количества жирной, жареной и копченой пищи, присоединились поносы до 4-41 раз в день, вздутие живота. Самостоятельно принимала ношпу, мезим, самочувствие улучшалось. При соблюдении диеты чувствовала себя удовлетворительно. 3 дня назад, после «застолья» возобновились

боли, вздутие живота, отрыжка воздухом, тошнота, рвота после приема любой пищи не приносящая облегчения. Принимала ношпу, мезим без эффекта, симптомы сохраняются. Перенесенные заболевания: детские инфекции, ОРВИ. Профессиональный анамнез: работает менеджером. Питается не регулярно, диету не соблюдает. Вредные привычки: не курит, алкоголь употребляет редко. Наследственность неотягощена. Аллергологический анамнез неотягощен. Объективно: состояние средней степени тяжести, сознание ясное, положение активное. Кожные покровы и видимые слизистые бледно-розового цвета, нормальной влажности, чистые. Подкожно жировая клетчатка развита умеренно, распределена равномерно. Отеков нет. Периферические лимфоузлы не увеличены. Тонус и сила мышц в норме, одинаковы с обеих сторон. Опорнодвигательный аппарат – без патологии. Частота дыхания 18 в минуту. Перкуторно над легкими определяется ясный легочный звук одинаковой громкости, кроме мест, физиологически обусловленных. Дыхание везикулярное, хрипов нет. Пульс на лучевых артериях одинаков с обеих сторон, ритмичный, 66 в мин., удовлетворительных качеств. АД 120/80 мм рт.ст. Область сердца внешне не изменена. Границы относительной сердечной тупости в пределах нормы. Тоны сердца ясные, ритмичные, соотношение тонов сохранено, шумов нет, ЧСС 66 в мин. Язык влажный, обложен бело-желтым налетом, сосочковый слой выражен умеренно. Живот правильной формы, равномерно участвует в акте дыхания, при пальпации мягкий, болезненный в эпигастрии, перитонеальные симптомы отрицательные, симптом флюктуации отрицательный. Пальпация толстого кишечника и желудка безболезненная. При глубокой пальпации определяется болезненность в области поджелудочной железы. Печень не пальпируется, область пальпации безболезненна, размеры по Курлову 10 x 9 x 7 см., пузырьные симптомы отрицательные. При осмотре поясничная область не изменена. Симптом поколачивания отрицательный с обеих сторон, почки не пальпируются, область пальпации безболезненна. Данные дополнительных методов исследования: 1. ОАК: эритроциты – 4,3 10¹²/л, Hb – 135 г/л., ЦП – 1,0, СОЭ – 8 мм/ч, тромбоциты – 320 10⁹ /л, лейкоциты – 4,3 10⁹ /л: э- 3%, п- 4%, с- 51%, лф32%, м- 10%. 2. ОАМ: светло-желтая, прозрачная, рН кислая, удельный вес 1010; белок, сахар - нет, лейкоциты – 1-2, эпителий – 3-4 в поле зрения, эритроциты, цилиндры – нет, оксалаты - небольшое количество. 3. Биохимическое исследование крови: глюкоза – 4,3 ммоль/л, фибриноген – 2,4 г/л, протромбиновый индекс – 90%, АСТ – 0,38 ммоль/л, АЛТ – 0,36 ммоль/л, холестерин – 3,5 ммоль/л, билирубин общий – 19,0 мкмоль/л, прямой – 4,0 мкмоль/л., непрямой – 15,0 мкмоль/л, амилаза – 15 г/л ч, креатинин – 0,07 ммоль/л, общий белок – 75 г/л, альбумины – 54%, глобулины – 46%: α1 – 5%, α2 – 10%, β – 15%, γ – 16%. 4. Копрограмма: цвет – серовато-белый, консистенция - мазевидная, запах – зловонный, мышечные волокна – +++, нейтральный жир – +++, жирные кислоты и мыла - +, крахмал - ++, перевариваемая клетчатка - ++, соединительная ткань - нет, слизь – нет, стеркобилин - +, билирубин – нет. 5. ЭКГ: ритм синусовый, частотой 72 в минуту, электрическая ось расположена горизонтально. Патологических изменений не выявлено. 6. ФГДС: пищевод и кардиальный отдел желудка без особенностей. Желудок обычной формы и размеров. Слизистая розовая, с участками атрофии, складки хорошо выражены. Луковица 12-перстной кишки без особенностей. 7. УЗИ: печень нормальных размеров, структура однородная, нормальной эхогенности, протоки не расширены, общий желчный проток 6мм. Желчный пузырь нормальных размеров, стенка 2мм. Поджелудочная железа нормальных размеров, повышенной эхогенности, неоднородная, проток 2мм.

ЗАДАНИЕ:

1. **Оцените данные ФГДС.**

2. Обоснуйте уточненный диагноз.

Эталон ответа:

1. По данным ФГДС - хронический гастрит с участками атрофии
2. Хронический паренхиматозный панкреатит, склеротический, редко рецидивирующий, с нарушением внешнесекреторной функции поджелудочной железы, обострение.

Задача 45

Больной К., 45 лет, обратился к врачу в связи с жалобами на давящие, боли в эпигастральной области, периодически опоясывающие, возникают через 40 минут после употребления жирной и жареной пищи, уменьшаются самостоятельно через 30-40 минут, но совсем не проходят, сопровождаются вздутием живота; рвоту, не приносящую облегчения, отрыжку воздухом; желтушность кожных покровов и склер, стул 1 раза в день, оформленный, белого цвета, без патологических примесей; мочеиспускание 3-4 раза в день, свободное, безболезненное, моча «цвета пива». Считает себя больным около года, когда после погрешности в диете (прием алкоголя, жирной и копченой пищи) возникла боль в правом подреберье, желтушность склер. За медицинской помощью не обращался, постепенно симптомы прошли самостоятельно. Около месяца назад боли стали опоясывающими, присоединилось вздутие живота. 3 дня назад, после «застолья» возобновились боли, вздутие живота, отрыжка воздухом, тошнота, рвота после приема любой пищи не приносящая облегчения, коллеги по работе обратили внимание на желтушность кожи и слизистых. Два дня назад стал обесцвеченным кал и моча «цвета пива». Вызвал скорую помощь, доставлен в 43 инфекционную больницу. Диагноз вирусного гепатита исключен, доставлен в приемное отделение городской больницы для дальнейшего обследования. Вышеперечисленные симптомы сохраняются. Перенесенные заболевания: детские инфекции, ОРВИ. Профессиональный анамнез: работает слесарем. Питается не регулярно, диету не соблюдает. Вредные привычки: не курит, алкоголь употребляет редко. Наследственность: у матери – гипертоническая болезнь, у отца – хронический панкреатит. Аллергологический анамнез не отягощен. Объективно: состояние средней степени тяжести, сознание ясное, положение активное. Кожные покровы и видимые слизистые желтого цвета, нормальной влажности, чистые. Подкожно жировая клетчатка развита умеренно, распределена равномерно. Отеков нет. Периферические лимфоузлы не увеличены. Тонус и сила мышц в норме, одинаковы с обеих сторон. Опорнодвигательный аппарат – без патологии. Частота дыхания 18 в минуту. Перкуторно над легкими определяется ясный легочный звук одинаковой громкости, кроме мест, физиологически обусловленных. Дыхание везикулярное, хрипов нет. Пульс на лучевых артериях одинаков с обеих сторон, ритмичный, 72 в мин., удовлетворительных качеств. АД 120/80 мм рт.ст. Область сердца внешне не изменена. Границы относительной сердечной тупости в пределах нормы. Тоны сердца ясные, ритмичные, соотношение тонов сохранено, шумов нет, ЧСС 72 в мин. Язык влажный, обложен бело-желтым налетом, сосочковый слой выражен умеренно. Живот правильной формы, равномерно участвует в акте дыхания, при пальпации мягкий, болезненный в эпигастрии, перитонеальные симптомы отрицательные, симптом флюктуации отрицательный. При глубокой пальпации определяется болезненность в области поджелудочной железы. Печень не пальпируется, пальпация безболезненна, размеры по Курлову 9 x 8 x 7см., пузырьные симптомы отрицательные. Селезенка пальпаторно не определяется, область пальпации безболезненна, размеры по Курлову 7 x

5см. При осмотре поясничная область не изменена. Симптом поколачивания отрицательный с обеих сторон, почки не пальпируются, область пальпации безболезненна. Данные дополнительных методов исследования: 1. ОАК: эритроциты – 4,3 10¹²/л, Hb – 135 г/л., ЦП – 1,0, СОЭ – 8 мм/ч, тромбоциты – 320 10⁹ /л, лейкоциты – 4,3 10⁹ /л: э- 3%, п- 4%, с- 51%, лф32%, м- 10%. 2. ОАМ: темно-желтая, прозрачная, рН кислая, удельный вес 1016; белок, сахар - нет, лейкоциты – 1-2, эпителий – 3-4 в поле зрения, эритроциты, цилиндры – нет, оксалаты - небольшое количество, билирубин - +++. 3. Биохимическое исследование крови: глюкоза – 4,3 ммоль/л, фибриноген – 2,4 г/л, протромбиновый индекс – 90%, АСТ – 0,38 ммоль/л, АЛТ – 0,36 ммоль/л, холестерин – 3,5 ммоль/л, билирубин общий – 49,0 мкмоль/л, прямой – 39,0 мкмоль/л., непрямой – 10,0 мкмоль/л, амилаза – 15 г/л ч, креатинин – 0,07 ммоль/л, общий белок – 75 г/л, альбумины – 54%, глобулины – 46%: α1 – 5%, α2 – 10%, β – 15%, γ – 16%. 4. Копрограмма: цвет – серовато-белый, консистенция - плотная, запах – специфический, мышечные волокна – +, нейтральный жир – +++, жирные кислоты и мыла - +++, крахмал - ++, перевариваемая клетчатка - ++, соединительная ткань - нет, слизь – нет, стеркобилин - нет, билирубин – нет. 5. ЭКГ: ритм синусовый, частотой 72 в минуту, электрическая ось расположена горизонтально. Патологических изменений не выявлено. 6. ФГДС: пищевод и кардиальный отдел желудка без особенностей. Желудок обычной формы и размеров. Слизистая розовая, с участками атрофии, складки хорошо выражены. Луковица 12-перстной кишки без особенностей. 7. УЗИ: печень нормальных размеров, структура однородная, нормальной эхогенности, протоки не расширены, общий желчный проток 6мм., желчный пузырь нормальных размеров, стенка 2мм, конкременты не визуализируются. Поджелудочная железа повышенной эхогенности, неоднородная, проток 2мм, головка увеличена в объеме, неоднородная, повышенной эхогенности, конкременты не визуализируются.

ЗАДАНИЕ:

1. **Оцените данные ФГДС.**
2. **Обоснуйте уточненный диагноз.**

Эталон ответа:

1. По данным ФГДС - хронический гастрит с участками атрофии
2. Хронический паренхиматозный панкреатит, псевдотуморозный, редко рецидивирующий, с нарушением внешнесекреторной функции поджелудочной железы, обострение.

Задача 46

Больная Ж., 35 лет, обратилась к врачу с жалобами на схваткообразные боли в правом подреберье, возникают после употребления жирной копченой пищи через 30-40 минут и при тряской езде, иррадируют в правое плечо, лопатку, сопровождаются тошнотой, рвотой с примесью желчи; периодически горький вкус во рту, отрыжку горьким, слабость, недомогание, чувство неправильного сердцебиения во время болей в правом подреберье, проходит при уменьшении боли. Считает себя больной около 3 дней, когда впервые во время тряской езды появились боли в правом подреберье. Самостоятельно принимала но-шпу с незначительным положительным эффектом. Вчера после употребления копченой колбасы боли усилились, присоединились тошнота и рвота с примесью желчи не приносящая облегчения. За медицинской помощью не обращалась. Сегодня боли усилились,

сохраняется рвота, присоединились горечь во рту и отрыжка горьким, слабость, чувство неправильного 45 сердцебиения. Скорой помощью доставлена в приемное отделение городской больницы. Перенесенные заболевания: детские инфекции, ОРВИ. Профессиональный анамнез: работает учителем. Питается не регулярно, диету не соблюдает. Вредные привычки: не курит, алкоголь употребляет редко. Наследственность: у матери - ЖКБ, у отца – хронический панкреатит. Аллергологический анамнез не отягощен. Объективно: состояние средней степени тяжести, сознание ясное, положение активное. Температура тела 37,5°C. Кожные покровы и видимые слизистые бледно-розовые, нормальной влажности, чистые. Подкожно жировая клетчатка развита чрезмерно, ИМТ 30 кг/м². Отеков нет. Периферические лимфоузлы не увеличены. Тонус и сила мышц в норме, одинаковы с обеих сторон. Опорно-двигательный аппарат – без патологии. Частота дыхания 18 в минуту. Перкуторно над легкими определяется ясный легочный звук одинаковой громкости, кроме мест, физиологически обусловленных. Дыхание везикулярное, хрипов нет. Пульс на лучевых артериях одинаков с обеих сторон, ритмичный, 98 в мин., удовлетворительного наполнения и напряжения. АД 130/80 мм рт.ст. Область сердца внешне не изменена. Границы относительной сердечной тупости в пределах нормы. Тоны сердца ясные, ритмичные, соотношение тонов сохранено, шумов нет, ЧСС 98 в мин. Живот правильной формы, обе половины одинаково участвуют в акте дыхания. При пальпации мягкий, болезненный в правом подреберье, перитонеальные симптомы отрицательные, симптом флюктуации отрицательный. Отделы толстого и тонкого кишечника пальпаторно не определяются, из-за выраженного подкожно-жирового слоя, область пальпации безболезненна. При глубокой пальпации определяется болезненность в точке желчного пузыря. Симптомы Кэра, Мэрфи, Ортнера, Мюсси-Георгиевского положительные. Печень не пальпируется, область пальпации безболезненна, размеры по Курлову 9 x 8 x 7см. Селезенка пальпаторно не определяется, область пальпации безболезненна, размеры по Курлову 6 x 4 см. Зоны и точки поджелудочной железы при пальпации безболезненны. При осмотре поясничная область не изменена. Симптом поколачивания отрицательный с обеих сторон, почки не пальпируются, область пальпации безболезненна. Данные дополнительных методов исследования: 1. ОАК: эритроциты – 4,3 10¹²/л, Hb – 135 г/л., ЦП – 1,0, СОЭ – 20 мм/ч, тромбоциты – 320 10⁹ /л, лейкоциты – 10,3 10⁹ /л: э- 3%, п- 9%, с- 48%, лф32%, м- 8%. 2. ОАМ: светло-желтая, прозрачная, рН кислая, удельный вес 1016; белок, сахар - нет, лейкоциты – 1-2, эпителий – 3-4 в поле зрения, эритроциты, цилиндры – нет, оксалаты – небольшое количество. 3. Биохимическое исследование крови: глюкоза – 4,3 ммоль/л, фибриноген – 2,4 г/л, протромбиновый индекс – 90%, АСТ – 0,38 ммоль/л, АЛТ – 0,36 ммоль/л, холестерин – 3,5 ммоль/л, билирубин общий – 19,0 мкмоль/л, прямой – 4,0 мкмоль/л., непрямой – 15,0 мкмоль/л, амилаза – 5,7 г/л ч, креатинин – 0,07 46 ммоль/л, общий белок – 75 г/л, альбумины – 54%, глобулины – 46%: α1 – 5%, α2 – 10%, β – 15%, γ – 16%. 4. Копрограмма: цвет – светло-серый, мягкой консистенции, запах – специфический, мышечные волокна – ++, нейтральный жир – +++, жирные кислоты и мыла - +++, крахмал - +, перевариваемая клетчатка - ++, соединительная ткань - ++, слизь – нет, стеркобилин - +, билирубин – нет. 5. ЭКГ: ритм синусовый, частотой 72 в минуту, электрическая ось расположена горизонтально. Редкие желудочковые экстрасистолы. Диффузнодистрофические изменения миокарда левого желудочка. 6. ФГДС: пищевод свободно проходим, слизистая бледно-розовая. Кардиальный жом смыкается плотно. Желудок обычной формы и размеров. Слизистая розовая, с участками атрофии, складки хорошо выражены. В просвете желудка небольшое количество желчи. Луковица 12-перстной кишки без особенностей, слизистая бледно-розовая, с участками гиперемии, в просвете желчь. 7. УЗИ: печень нормальных размеров, структура однородная, нормальной эхогенности, внутривенные желчные протоки не расширены, общий желчный проток

6мм. Желчный пузырь нормальной формы и размеров, стенка 5 мм, в просвете конкремент 6 мм. Поджелудочная железа нормальных размеров, повышенной эхогенности, однородной структуры, проток 1мм, конкременты не визуализируются. Селезенка нормальных размеров, нормальной эхогенности и эхоструктуры.

ЗАДАНИЕ:

1. **Оцените данные ФГДС.**
2. **Обоснуйте уточненный диагноз.**

Эталон ответа:

1. По данным ФГДС - хронический гастрит , дуодено-гастральный рефлюкс
2. Хронический холецистит, обострение.

Задача 47

Больная К., 33 лет, обратилась к врачу с жалобами на боли в правом подреберье давящего характера, возникают после употребления жирной копченой пищи через 30-40 минут, иррадиируют в правое плечо, лопатку, проходят самостоятельно через 50-60 минут, сопровождаются тошнотой; периодически горький вкус во рту, отрыжку горьким; стул один раз в день, оформленный, коричневого цвета, без патологических примесей, мочеиспускание в норме. Считает себя больной около 3 лет, когда впервые появились боли в правом подреберье, условия появления не помнит. Самостоятельно принимала 47 но-шпу с незначительным положительным эффектом. Не обследовалась. С этого времени после употребления жирной жареной пищи стали возникать боли в правом подреберье с иррадиацией в правое плечо, купировались приемом ношпы. Вчера, после употребления алкоголя, жареного картофеля и копченой колбасы, возобновилась боль в правом подреберье, присоединились горький вкус во рту, отрыжка горьким. В течение ночи подобная симптоматика. Обратилась в поликлинику к участковому врачу. Перенесенные заболевания: детские инфекции, ОРВИ, НЦД. Профессиональный анамнез: работает учителем. Питается не регулярно, диету не соблюдает. Вредные привычки отрицает. Наследственность: у матери – ИБС, гипертоническая болезнь, у отца – хронический гастрит. Аллергологический анамнез не отягощен. Объективно: состояние средней степени тяжести, сознание ясное, положение активное. Нормостеник. Кожные покровы телесного цвета, нормальной влажности, чистые. Подкожно жировая клетчатка развита чрезмерно, ИМТ 27 кг/м² . Отеков нет. Периферические лимфоузлы не увеличены, область пальпации безболезненна. Тонус и сила мышц в норме, одинаковы с обеих сторон. Опорно-двигательный аппарат – без патологии. Частота дыхания 18 в минуту. Перкуторно над легкими определяется ясный легочный звук одинаковой громкости, кроме мест, физиологически обусловленных. Дыхание везикулярное хрипов нет. Пульс на лучевых артериях одинаков с обеих сторон, ритмичный, 80 в мин., удовлетворительного наполнения и напряжения. АД 120/80 мм рт.ст. Область сердца внешне не изменена. Границы относительной сердечной тупости в пределах нормы. Тоны сердца ясные, ритмичные, соотношение тонов сохранено, шумов нет, ЧСС 80 в мин. Язык обычной формы и величины, влажный, сосочковый слой выражен умеренно. Живот правильной формы, обе половины одинаково участвуют в акте дыхания. При пальпации мягкий, болезненный в правом подреберье, перитонеальные симптомы отрицательные. Симптом флюктуации

отрицательный. Толстый и тонкий кишечник пальпаторно не определяются, изза выраженного подкожно-жирового слоя, область пальпации безболезненна. При глубокой пальпации определяется болезненность в точке желчного пузыря. Симптомы Кэра, Мэрфи, Ортнера, Мюсси-Георгиевского положительные. Печень не пальпируется, область пальпации безболезненна, размеры по Курлову 9 x 8 x 8 см. Селезенка не пальпируется. Поджелудочная железа пальпаторно не определяется. При осмотре поясничная область не изменена. Симптом поколачивания отрицательный с обеих сторон, почки не пальпируются, область пальпации безболезненна. Данные дополнительных методов исследования: 1. ОАК: эритроциты – 4,4 10¹²/л, Hb – 131 г/л., ЦП – 1,0, СОЭ – 20 мм/ч, тромбоциты – 320 10⁹ /л, лейкоциты – 11,3 10⁹ /л: э- 3%, п- 10%, с- 48%, лф31%, м- 8%. 2. ОАМ: светло-желтая, прозрачная, рН щелочная, удельный вес 1009; белок, сахар - нет, лейкоциты – 1-2, эпителий – 2-3 в поле зрения, эритроциты, цилиндры – нет, оксалаты – небольшое количество. 48 3. Биохимическое исследование крови: глюкоза – 4,3 ммоль/л, фибриноген – 2,4 г/л, протромбиновый индекс – 90%, АСТ – 0,38 ммоль/л, АЛТ – 0,36 ммоль/л, холестерин – 3,5 ммоль/л, билирубин общий – 19,0 мкмоль/л, прямой – 4,0 мкмоль/л., не прямой – 15,0 мкмоль/л, амилаза – 5,7 г/л ч, креатинин – 0,07 ммоль/л, общий белок – 75 г/л, альбумины – 54%, глобулины – 46%: α1 – 5%, α2 – 10%, β – 15%, γ – 16%. 4. Копрограмма: цвет – коричневый, мягкой консистенции, запах – специфический, мышечные волокна – +, нейтральный жир – +++, жирные кислоты и мыла - +, крахмал - +, перевариваемая клетчатка - ++, соединительная ткань - ++, слизь – нет, стеркобилин - +, билирубин – нет. 5. ЭКГ: ритм синусовый, частотой 72 в минуту, электрическая ось расположена горизонтально. Диффузно-дистрофические изменения миокарда левого желудочка. 6. ФГДС: пищевод без особенностей, слизистая розового цвета. Желудок обычной формы и размеров. Слизистая розовая, складки хорошо выражены, в просвете небольшое количество пенистой желчи. Луковица 12-перстной кишки обычной формы и размеров, слизистая серого цвета, в просвете небольшое количество желчи. 7. УЗИ: печень нормальных размеров, структура однородная, нормальной эхогенности, внутрипеченочные желчные протоки не расширены, общий желчный проток 7мм. Желчный пузырь нормальной формы и размеров, стенка 7 мм, с двойным контуром, уплотнена. Поджелудочная железа нормальных размеров, повышенной эхогенности, однородной эхоструктуры, проток 1мм, конкременты и объемные образования не визуализируются. Селезенка нормальных размеров, однородная, нормальной эхогенности.

ЗАДАНИЕ:

1. **Оцените данные ФГДС.**
2. **Обоснуйте уточненный диагноз.**

Эталон ответа:

1. По данным ФГДС - хронический гастрит , дуодено-гастральный рефлюкс
2. Хронический холецистит, обострение.

Задача 48

Больной Г., 45 лет, жалуется на ноющие боли в правом подреберье, постоянные, уменьшаются после приема но-шпы через 30-40 минут, слабость, недомогание, снижение аппетита, сонливость днем и бессонницу ночью, снижение веса (на сколько и за какой

период времени - уточнить не может), периодически кровоточивость десен и геморроидальных узлов. Считает себя больным около 5 лет, когда стали возникать боли в правом подреберье, проходили самостоятельно. За медицинской помощью не обращалась. Около года назад присоединились слабость, недомогание, ухудшился аппетит, стал замечать снижение массы тела. Месяц назад присоединилась кровоточивость десен и геморроидальных узлов. В анамнезе злоупотребление алкоголем. Перенесенные заболевания: ОРВИ, хронический бронхит курильщика. Профессиональный анамнез: работает слесарем. Питается не регулярно, диету не соблюдает. Вредные привычки: курит в течение 15 лет по 1 пачке сигарет в день, часто употребляет крепкие алкогольные напитки. Наследственность неотягощена. Аллергологический анамнез неотягощен. Объективно: состояние средней степени тяжести, сознание ясное, положение активное. Кожные покровы и видимые слизистые желтого цвета, нормальной влажности, тургор и эластичность снижены, на груди множественные телеангиэктазии до 0,5–1,0 см в диаметре, гиперемия тенора и гипотенора, обоих ладонных поверхностей. Подкожно жировая клетчатка развита слабо, распределена равномерно, гинекомастия. Отеков нет. Периферические лимфоузлы не увеличены. Тонус и сила мышц снижены, одинаковы с обеих сторон. Опорно-двигательный аппарат – без патологии. ЧД 16 в минуту. Перкуторно над легкими определяется ясный легочный звук одинаковой громкости, кроме мест, физиологически обусловленных. Дыхание везикулярное, хрипов нет. Пульс на лучевых артериях одинаков с обеих сторон, ритмичный, 78 в мин., удовлетворительных качеств. АД 110/80 мм рт.ст. Область сердца внешне не изменена. Границы относительной сердечной тупости в пределах нормы. Тоны сердца приглушены, ритмичные, соотношение тонов сохранено, шумов нет, ЧСС 78 в мин. Язык влажный, обложен беложелтым налетом, сосочковый слой выражен умеренно. Живот увеличен в размерах, обе половины одинаково участвуют в акте дыхания, по боковым поверхностям живота определяется расширенный венозный рисунок. При поверхностной пальпации живот мягкий, безболезненный во всех отделах, перитонеальные симптомы отрицательные, симптом флюктуации положительный. Пальпация всех отделов толстого и тонкого кишечника затруднена, область пальпации безболезненна. При глубокой пальпации определяется болезненность при пальпации печени + 2 см из под края реберной дуги по среднеключичной линии, размеры по Курлову 13 11 10 см, пузырьные симптомы отрицательные. Поджелудочная железа не пальпируется, область пальпации безболезненна. Селезенка пальпаторно не определяется, размеры по Курлову 9 x 7 см, область пальпации безболезненная. Поясничная область 50 внешне не изменена. Симптом поколачивания отрицательный с обеих сторон, почки не пальпируются, область пальпации безболезненна. Данные дополнительных методов исследования: 1. ОАК: эритроциты – 3,3 10¹²/л, Hb – 105 г/л., ЦП – 1,0, СОЭ – 18 мм/ч, тромбоциты – 220 10⁹ /л, лейкоциты – 4,3 10⁹ /л: э- 3%, п- 4%, с- 51%, лф32%, м- 10%. 2. ОАМ: светло-желтая, прозрачная, рН кислая, удельный вес 1008; белок, сахар - нет, лейкоциты – 1-2, эпителий – 2-4 в поле зрения, эритроциты, цилиндры – нет, оксалаты - небольшое количество. 3. Биохимическое исследование крови: глюкоза – 4,3 ммоль/л, фибриноген – 1,4 г/л, протромбиновый индекс – 60%, АСТ – 1,38 ммоль/л, АЛТ – 1,36 ммоль/л, холестерин – 2,5 ммоль/л, билирубин общий – 49,0 мкмоль/л, прямой – 14,0 мкмоль/л., не прямой – 35,0 мкмоль/л, амилаза – 5,3 г/л ч, креатинин – 0,07 ммоль/л, общий белок – 55 г/л, альбумины – 34%, глобулины – 66%: α1 – 6%, α2 – 20%, β – 16%, γ – 24%. 4. Копрограмма: цвет – коричневый, консистенция - мазевидная, запах – специфический, мышечные волокна – +, нейтральный жир – +, жирные кислоты и мыла - ++, крахмал - +, перевариваемая клетчатка - +, соединительная ткань - нет, слизь – нет, стеркобилин - нет, билирубин – нет. 5. ЭКГ: ритм синусовый, частотой 72 в минуту, электрическая ось расположена горизонтально, диффузно-дистрофические изменения миокарда левого желудочка. 6. ФГДС: в пищеводе и кардиальном отделе желудка определяется извитость и

варикозное расширение вен. Желудок обычной формы и размеров. Слизистая розовая, с участками атрофии, складки хорошо выражены. Луковица 12-перстной кишки без особенностей, слизистая розового цвета, в просвете небольшое количество желчи. 7. УЗИ: печень увеличена в размерах за счет обеих долей, структура неоднородная за счет узлов до 5 мм в диаметре, повышенной эхогенности, внутривеночные желчные - протоки не расширены, общий желчный проток 8мм. Желчный пузырь нормальной формы и размеров, стенка 2мм. Поджелудочная железа нормальных размеров, повышенной эхогенности, неоднородная, проток 1мм. Конкременты и объемные образования не визуализируются.

ЗАДАНИЕ:

1. **Оцените данные ФГДС.**
2. **Обоснуйте уточненный диагноз.**

Эталон ответа:

1. По данным ФГДС - в пищеводе и кардиальном отделе желудка определяется извитость и варикозное расширение вен.
2. Цирроз печени, алкогольный, макронодулярный, активность? Синдром портальной гипертензии.

Задача 49

Больной Р., 29 лет, жалуется на слабость, недомогание, снижение аппетита, желтушность кожи и слизистых, подташнивание после еды, повышение температуры тела до 39° С, без озноба, в вечернее время, кожный зуд по всему телу, преимущественно в вечернее и ночное время. Считает себя больным около месяца, когда родственники отметили желтое окрашивание кожи и слизистых. За медицинской помощью не обращался, самостоятельно не лечился. Около недели назад присоединились слабость, недомогание, кожный зуд, ухудшился аппетит, усилилась интенсивность желтухи. Три дня назад отметил повышение температуры тела. В анамнезе злоупотребление алкоголем около 3 лет, в течение последнего месяца ежедневное употребление пива до 1 литра в сутки, периодически крепкие алкогольные напитки. У жены год назад стационарное лечение в инфекционной больнице по поводу вирусного гепатита С. Перенесенные заболевания: детские инфекции, ОРВИ, аппендэктомия в детстве. Профессиональный анамнез: работает отделочником на стройке. Питается не регулярно, диету не соблюдает. Вредные привычки: курит в течение 9 лет по 1 пачке сигарет в день, часто употребляет крепкие алкогольные напитки. Наследственность не отягощена. Аллергологический анамнез не отягощен. Объективно: состояние средней степени тяжести, сознание ясное, положение активное. Кожные покровы и видимые слизистые желтого цвета, нормальной влажности, тургор и эластичность снижены, на коже лица, груди и спины телеангиэктазии 0,5–1,0 см в диаметре, на лице множественные ксантомы до 3мм в диаметре, гиперемия тенора и гипотенора. Следы расчесов по всей поверхности тела. Подкожно-жировая клетчатка развита умеренно, распределена равномерно, гинекомастия. Отеков нет. Периферические лимфоузлы не увеличены. Тонус и сила мышц снижены одинаковы с обеих сторон. Опорно-двигательный аппарат – без патологии. Частота дыхания 16 в минуту. Перкуторно над легкими определяется ясный легочный звук одинаковой громкости, кроме мест, физиологически обусловленных. Дыхание везикулярное, хрипов нет. Пульс на лучевых артериях одинаков с обеих сторон,

ритмичный, 74 удара в мин., удовлетворительных качеств. АД 120/80 мм рт.ст. Область сердца внешне не изменена. Границы относительной сердечной тупости в пределах нормы. Тоны сердца приглушены, ритмичные, соотношение тонов сохранено, шумов нет, ЧСС 74 в мин. Язык влажный, обложен беложелтым налетом, сосочковый слой выражен умеренно. Живот незначительно увеличен в размерах, обе половины одинаково участвуют в акте дыхания. При пальпации мягкий, безболезненный во всех отделах, перитонеальные симптомы отрицательные, симптом флюктуации отрицательный. При глубокой пальпации определяется болезненность при пальпации нижнего края печени + 2 см из-под края реберной дуги по среднеключичной линии, размеры по Курлову 13 11 10 см, пузырьные симптомы отрицательные. Селезенка не пальпируется, область пальпации безболезненная, размеры по Курлову 8 6 см. поджелудочная железа 52 не пальпируется. Поясничная область при осмотре не изменена. Симптом поколачивания отрицательный с обеих сторон, почки не пальпируются, область пальпации безболезненна. Данные дополнительных методов исследования: 1. ОАК: эритроциты – 4,3 10¹²/л, Hb – 135 г/л., ЦП – 1,0, СОЭ – 38 мм/ч, тромбоциты – 320 10⁹ /л, лейкоциты – 24,3 10⁹ /л: э- 3%, п- 22%, с- 53%, лф22%, м- 1%. 2. ОАМ: светло-желтая, прозрачная, рН щелочная, удельный вес 1016; белок – 0,033, сахар - нет, лейкоциты – 1-2, эпителий – 3-4 в поле зрения, эритроциты, цилиндры – нет, оксалаты - небольшое количество. 3. Биохимическое исследование крови: глюкоза – 4,3 ммоль/л, фибриноген – 2,4 г/л, протромбиновый индекс – 70%, АСТ – 4,38 ммоль/л, АЛТ – 5,36 ммоль/л, холестерин – 3,5 ммоль/л, билирубин общий – 349,0 мкмоль/л, прямой – 214,0 мкмоль/л., непрямой – 135,0 мкмоль/л, ЩФ – 356 мкмоль/л., ГГТП - 234 мкмоль/л., амилаза – 5,3 г/л ч, креатинин – 0,07 ммоль/л, общий белок – 55 г/л, альбумины – 44%, глобулины – 56%: α1 – 6%, α2 – 20%, β – 16%, γ – 24%. 4. Копрограмма: цвет – коричневый, консистенция - мазевидная, запах – специфический, мышечные волокна – +, нейтральный жир – +, жирные кислоты и мыла - ++, крахмал - +, перевариваемая клетчатка - +, соединительная ткань - нет, слизь – нет, стеркобилин - нет, билирубин – нет. 5. ЭКГ: ритм синусовый, частотой 72 в минуту, электрическая ось расположена горизонтально, диффузно-дистрофические изменения миокарда левого желудочка. 6. ФГДС: пищевод проходим, слизистая не изменена, кардиальный жом смыкается плотно. Желудок обычной формы и размеров. Слизистая розового цвета, складки хорошо выражены. Луковица 12-перстной кишки без особенностей, слизистая розовая, в просвете небольшое количество желчи. 7. УЗИ: печень увеличена в размерах за счет обеих долей, неоднородная, крупнозернистая, повышенной эхогенности, внутрипеченочные желчные протоки не расширены, общий желчный проток 6мм. Желчный пузырь нормальной формы и размеров, стенка 2мм. Поджелудочная железа нормальных размеров, повышенной эхогенности, неоднородная, проток 1мм. Селезенка незначительно увеличена, однородная, повышенной эхогенности. Конкременты и объемные образования не визуализируются.

ЗАДАНИЕ:

1. **Оцените данные ФГДС.**
2. **Обоснуйте уточненный диагноз.**

Эталон ответа:

1. По данным ФГДС - ВРВП нет, эрозивно-язвенных изменений нет, атрофические процессы ВОЖКТ не визуализируются
2. Хронический гепатит, смешанной этиологии (вирусный, алкогольный), высокой активности. Синдром холестаза.

Задача 50

Больная О., 55 лет, жалуется на ноющие боли в правом подреберье, постоянные, уменьшаются после приема но-шпы через 30-40 мин., слабость, недомогание, снижение аппетита, желтушность кожи и слизистых. Стул ежедневно, однократно, коричневого цвета, без патологических примесей. Считает себя больной около 5 месяцев, когда во время лечения в неврологическом отделении по поводу поясничного остеохондроза на фоне приема диклофенака, найза стали возникать боли в правом подреберье, проходившие самостоятельно, кратковременная желтуха кожи и слизистых. После выписки чувствовала себя удовлетворительно. Около недели назад возобновились боли в поясничной области, в связи с чем принимала темпалгин, но-шпу, индометацин до 10 таблеток в день.. Три дня назад возникли боли в правом подреберье, без иррадиации, не связанные с приемом пищи, отметила желтушность кожи и слизистых, слабость, недомогание, ухудшение аппетита. Перенесенные заболевания: аппендэктомия в детстве, поясничный остеохондроз. Профессиональный анамнез: работает бухгалтером. Питается не регулярно, диету не соблюдает. Вредные привычки отрицает. Наследственность не отягощена. Аллергологический анамнез не отягощен. Объективно: общее состояние ближе к удовлетворительному, сознание ясное, положение активное. Кожные покровы и видимые слизистые желтушные, нормальной влажности, тургор и эластичность в норме. Подкожно жировая клетчатка развита избыточно, распределена равномерно. ИМТ 29 кг/м². Отеков нет. Периферические лимфоузлы не увеличены. Тонус и сила мышц в норме, одинаковы с обеих сторон. Опорно-двигательный аппарат – без патологии. ЧД 18 в минуту. Перкуторно над легкими определяется ясный легочный звук одинаковой громкости, кроме мест, физиологически обусловленных. Дыхание везикулярное хрипов нет. Пульс на лучевых артериях одинаков с обеих сторон, ритмичный, 68 в мин., удовлетворительных качеств. АД 140/80 мм рт.ст. Область сердца внешне не изменена. Границы относительной сердечной тупости в пределах нормы. Тоны сердца приглушены, ритмичные, соотношение тонов сохранено, шумов нет, ЧСС 68 в мин. Язык влажный, обложен бело-желтым налетом, сосочковый слой выражен умеренно. Живот увеличен в размерах за счет подкожно-жирового слоя, равномерно участвует в дыхании, при поверхностной пальпации мягкий, безболезненный во всех отделах, перитонеальные симптомы, симптом флюктуации отрицательные. Пальпация желудка, всех отделов толстого и тонкого кишечника затруднена из-за выраженного подкожно-жирового слоя, область пальпации безболезненная. При глубокой пальпации определяется болезненность при пальпации нижнего края печени + 1см. из-под края реберной дуги по среднеключичной линии, размеры по Курлову 11 10 10 см, пузырьные симптомы отрицательные. Селезенка пальпаторно не определяется, область пальпации безболезненная, размеры по Курлову 6 4см. Поджелудочная железа не пальпируется. Поясничная область внешне не изменена. Симптом 54 поколачивания отрицательный с обеих сторон, почки не пальпируются, область пальпации безболезненна. Данные дополнительных методов исследования: 1. ОАК: эритроциты – 4,3 10¹²/л, Hb – 135 г/л., ЦП – 1,0, СОЭ – 10 мм/ч, тромбоциты – 320 10⁹ /л, лейкоциты – 4,3 10⁹ /л: э- 3%, п- 4%, с- 51%, лф32%, м- 10%. 2. ОАМ: светло-желтая, прозрачная, рН кислая, удельный вес 1014; белок, сахар - нет, лейкоциты – 1-2, эпителий – 2-3 в поле зрения, эритроциты, цилиндры – нет, оксалаты - небольшое количество. 3. Биохимическое исследование крови: глюкоза – 4,3 ммоль/л, фибриноген – 3,4 г/л, протромбиновый индекс – 80%, АСТ – 4,48 ммоль/л, АЛТ – 5,56 ммоль/л, холестерин – 2,5 ммоль/л, билирубин общий – 29,0 мкмоль/л, прямой – 14,0 мкмоль/л., не прямой – 15,0 мкмоль/л, ЩФ – 45 мкмоль/л., ГГТП – 67 мкмоль/л., амилаза – 5,3 г/л ч, креатинин – 0,07 ммоль/л, общий белок – 72 г/л, альбумины – 44%, глобулины –

56%: α_1 – 6%, α_2 – 20%, β – 16%, γ – 24%. 4. Копрограмма: цвет – коричневый, консистенция – мягкая, запах – специфический, мышечные волокна – +, нейтральный жир – +, жирные кислоты и мыла – ++, крахмал – +, перевариваемая клетчатка – +, соединительная ткань – нет, слизь – нет, стеркобилин – нет, билирубин – нет. 5. ЭКГ: ритм синусовый, частотой 72 в минуту, электрическая ось расположена горизонтально, диффузно-дистрофические изменения миокарда левого желудочка. 6. ФГДС: пищевод свободно проходим, слизистая розового цвета. Кардиальный жом смыкается плотно. Желудок обычной формы и размеров. Слизистая розовая, с участками атрофии, складки хорошо выражены. Луковица 12-перстной кишки без особенностей, слизистая розового цвета, в просвете небольшое количество желчи. 7. УЗИ: печень незначительно увеличена в размерах, структура неоднородная, повышенной эхогенности, внутрипеченочные желчные протоки не расширены, общий желчный проток 6мм. Желчный пузырь нормальных размеров, стенка 2мм. Поджелудочная железа нормальных размеров, повышенной эхогенности, неоднородная, проток 1 мм. Селезенка нормальных размеров, однородная. Конкременты и объемные образования не визуализируются.

ЗАДАНИЕ:

1. **Оцените данные ФГДС.**
2. **Обоснуйте уточненный диагноз.**

Эталон ответа:

1. По данным ФГДС – хронический гастрит с участками атрофии
2. Хронический лекарственный гепатит, высокой активности, стадия?

Задача 51

Больной А., инженер, 55 лет, жалуется на слабость, одышку, головокружение при ходьбе, периодически мазевидный стул черного цвета, отсутствие аппетита, отвращение к мясной пище, похудел на 5кг за 3 месяца, субфебрильную температуру тела в течение дня, без озноба. Считает себя больным около 3 месяцев, когда впервые появились слабость, недомогание, периодически черный стул. За медицинской помощью не обращался, принимал поливитамины, лекарственные сборы трав. Постепенно присоединились головокружение и одышка при ходьбе. Месяц назад присоединилась субфебрильная температура тела. Обратился к участковому терапевту, для обследования и лечения направлен в терапевтическое отделение городской больницы. Профессиональный анамнез: инженер. Питается нерегулярно, диету не соблюдает. Вредные привычки отрицает. Наследственность неотягощена. Аллергологический анамнез неотягощен. Объективно: состояние средней степени тяжести, сознание ясное. Кожные покровы бледные, нормальной влажности, чистые, тургор и эластичность снижены. Подкожно жировая клетчатка практически отсутствует, распределена равномерно. ИМТ 17 кг/м². Отеков нет. Периферические лимфоузлы не увеличены. Тонус и сила мышц в норме, одинаковы с обеих сторон. Опорно-двигательный аппарат – без патологии. ЧД 22 в минуту. Перкуторно над легкими определяется ясный легочный звук одинаковой громкости, кроме мест, физиологически обусловленных. Дыхание везикулярное, хрипов нет. Пульс на лучевых артериях одинаков с обеих сторон, ритмичный, 98 в мин., удовлетворительных качеств. АД 100/70 мм рт.ст. Область сердца внешне не изменена. Границы относительной сердечной

тупости в пределах нормы. Тоны сердца ясные, ритмичные, соотношение тонов сохранено, на верхушке нежный систолический шум, ЧСС 98 в мин. Язык влажный, чистый, сосочковый слой сглажен. Живот правильной формы, обе половины одинаково участвуют в акте дыхания. При поверхностной пальпации мягкий, безболезненный во всех отделах, перитонеальные симптомы отрицательные, симптом флюктуации отрицательный. Грыжевидные выпячивания не определяются. Пальпируются все отделы толстого кишечника с гладкой поверхностью, эластичной консистенции, безболезненные, не урчат. Тонкий кишечник пальпаторно не определяется область пальпации безболезненная. Методом аускульто-аффрикции нижняя граница желудка на 2см выше пупка. При глубокой пальпации определяется безболезненное уплотнение в проекции большой кривизны желудка. Печень не пальпируется, область пальпации безболезненна, размеры по Курлову 9 х 8 х 7см, пузырьные симптомы отрицательные. Селезенка не пальпируется, область пальпации безболезненная, размеры по Курлову 6 х 4см. поджелудочная железа не пальпируется. Поясничная область внешне не изменена. Симптом поколачивания отрицательный с обеих сторон, почки не пальпируются, область пальпации безболезненна.

56 Данные дополнительных методов исследования: 1. ОАК: эритроциты – 2,3 10¹²/л, Hb – 75 г/л., ЦП – 0,8, СОЭ – 18 мм/ч, тромбоциты – 320 10⁹ /л, лейкоциты – 4,3 10⁹ /л: э- 3%, п- 4%, с- 51%, лф32%, м- 10%. 2. ОАМ: светло-желтая, прозрачная, рН кислая, удельный вес 1016; белок, сахар - нет, лейкоциты – 1-2, эпителий – 3-4 в поле зрения, эритроциты, цилиндры – нет, оксалаты – небольшое количество. 3. Биохимическое исследование крови: глюкоза – 4,3 ммоль/л, фибриноген – 2,4 г/л, протромбиновый индекс – 90%, АСТ – 0,38 ммоль/л, АЛТ – 0,36 ммоль/л, холестерин – 3,5 ммоль/л, билирубин общий – 19,0 мкмоль/л, прямой – 4,0 мкмоль/л., непрямой – 15,0 мкмоль/л, амилаза – 5,7 г/л ч, креатинин – 0,07 ммоль/л, общий белок – 55 г/л, альбумины – 44%, глобулины – 56%: α1 – 5%, α2 – 10%, β – 15%, γ – 26%. 4. Копрограмма: коричневым, мягкой консистенции, запах – специфический, мышечные волокна – ++, нейтральный жир – +, жирные кислоты и мыла - +, крахмал - +, перевариваемая клетчатка - ++, соединительная ткань - ++, слизь – нет, стеркобилин - +, билирубин – нет. 5. ЭКГ: ритм синусовый, частотой 72 в минуту, электрическая ось расположена горизонтально. Диффузно-дистрофические изменения миокарда левого желудочка. 6. ФГДС: пищевод и кардиальный отдел желудка не изменены. Кардиальный жом смыкается плотно. Желудок обычной формы и размеров, пустой. Слизистая тусклая, с участками атрофии, складки ригидны, в области тела по большой кривизне определяется возвышение с бугристой поверхностью, плотное, контактно кровоточит. Привратник проходим. Луковица 12- перстной кишки без особенностей, слизистая розового цвета, в просвете небольшое количество желчи. 7. УЗИ: печень нормальных размеров, структура однородная, повышенной эхогенности, внутрпеченочные желчные протоки и вены не расширены, общий желчный проток 7мм. Желчный пузырь нормальной формы и размеров, стенка 2мм. Поджелудочная железа нормальных размеров, повышенной эхогенности, неоднородная, проток 1мм. Селезенка нормальных размеров, однородная, эхогенность в норме. Конкременты и объемные образования не визуализируются.

ЗАДАНИЕ:

1. **Оцените данные ФГДС.**
2. **Обоснуйте уточненный диагноз**

Эталон ответа:

1. Данные ФГДС подтверждают наличие злокачественной опухоли тела желудка.

2. Рак желудка, осложненный кровотечением (состоявшееся кровотечение). Хроническая постгеморрагическая анемия, средней степени тяжести

Задача 52

Больная А., 35 лет, жалуется на боли по всему животу схваткообразного характера перед дефекацией, проходят после опорожнения кишечника, вздутие живота после приема любой пищи, раздражительность, часто плохое настроение, стул до 3-4 раз в день, кашецеобразный, коричневого цвета, с небольшим количеством слизи; вес стабилен. Считает себя больной около 3 лет, когда впервые после психоэмоционального стресса появились слабость, недомогание, боли в животе без четкой локализации, поносы. За медицинской помощью не обращалась, принимала ферменты, лекарственные сборы трав. Самочувствие постепенно нормализовалось, чувствовала себя удовлетворительно. С этого времени периодически после стресса возобновление симптоматики. Неоднократно обследовалась у гастроэнтеролога, патологических изменений выявлено не было. Вчера после стресса возобновление симптоматики. В ночное время чувствует себя удовлетворительно, жалоб нет. Перенесенные заболевания: ОРВИ. Профессиональный анамнез: инженер. Питается не регулярно, диету не соблюдает. Вредные привычки отрицает. Наследственность: мать – артериальная гипертензия, отец – здоров. Аллергологический анамнез не отягощен. Объективно: общее состояние удовлетворительное, сознание ясное, положение активное. Кожные покровы и видимые слизистые бледно-розового цвета, нормальной влажности, чистые, тургор и эластичность в норме. Подкожно жировая клетчатка развита умеренно, распределена равномерно. ИМТ 21 кг/м². Отеков нет. Периферические лимфоузлы не увеличены. Тонус и сила мышц в норме, одинаковы с обеих сторон. Опорно-двигательный аппарат – без патологии. ЧД 16 в минуту. Перкуторно над легкими определяется ясный легочный звук одинаковой громкости, кроме мест, физиологически обусловленных. Дыхание везикулярное, хрипов нет. Пульс на лучевых артериях одинаков с обеих сторон, ритмичный, 68 в мин., удовлетворительных качеств. АД 120/70 мм рт.ст. Область сердца внешне не изменена. Границы относительной сердечной тупости в пределах нормы. Тоны сердца ясные, ритмичные, соотношение тонов сохранено, на верхушке нежный систолический шум, ЧСС 68 в мин. Язык влажный, чистый, сосочковый слой сглажен. Живот правильной формы, равномерно участвует в дыхании. При поверхностной пальпации мягкий, безболезненный во всех отделах, перитонеальные симптомы, симптом флюктуации отрицательные. Пальпируются все отделы толстого кишечника с гладкой поверхностью, эластичной консистенции, болезненные, урчат. Тонкий кишечник пальпаторно не определяется область пальпации безболезненная. Методом аускульто-аффрикции нижняя граница желудка на 2 см выше пупка. Печень не пальпируется, область пальпации безболезненна, размеры по Курлову 9 8 7см, пузырьные симптомы отрицательные. Селезенка не пальпируется, область пальпации безболезненна. Поджелудочная железа пальпаторно не определяется, область пальпации безболезненна. Поясничная область внешне не изменена. Симптом 58 поколачивания отрицательный с обеих сторон, почки не пальпируются, область пальпации безболезненна. Данные дополнительных методов исследования: 1. ОАК: эритроциты – 4,3 10¹²/л, Hb – 135 г/л., ЦП – 0,9, СОЭ – 10 мм/ч, тромбоциты – 320 10⁹/л, лейкоциты – 4,3 10⁹/л: э- 3%, п- 4%, с- 51%, лф32%, м- 10%. 2. Биохимическое исследование крови: глюкоза – 4,3 ммоль/л, фибриноген – 2,4 г/л, протромбиновый индекс – 90%, АСТ – 0,38 ммоль/л, АЛТ – 0,36 ммоль/л, холестерин – 3,5 ммоль/л, билирубин общий – 19,0 мкмоль/л, прямой – 4,0 мкмоль/л., непрямой – 15,0 мкмоль/л, амилаза – 5,7 г/л ч, креатинин – 0,07 ммоль/л, общий белок – 75

г/л, альбумины – 54%, глобулины – 46%: α_1 – 5%, α_2 – 10%, β – 15%, γ – 16%. 3. Копрограмма: коричневый, мягкой консистенции, запах – специфический, мышечные волокна – ++, нейтральный жир – +, жирные кислоты и мыла - +, крахмал - +, перевариваемая клетчатка - ++, соединительная ткань - ++, слизь – нет, стеркобилин - +, билирубин – нет. 4. ЭКГ: ритм синусовый, частотой 72 в минуту, электрическая ось расположена горизонтально. Диффузно-дистрофические изменения миокарда левого желудочка. 5. ФГДС: пищевод и кардиальный отдел желудка не изменены. Кардиальный жом смыкается плотно. Желудок обычной формы и размеров. Слизистая розовая, складки без изменений. Привратник проходим. Луковица 12- перстной кишки без особенностей, слизистая розового цвета, в просвете небольшое количество желчи. 6. УЗИ: печень нормальных размеров, структура однородная, повышенной эхогенности, внутripеченочные желчные протоки и вены не расширены, общий желчный проток 7мм. Желчный пузырь нормальной формы и размеров, стенка 2 мм. Поджелудочная железа нормальных размеров, повышенной эхогенности, неоднородная, проток 1мм. Селезенка нормальных размеров, однородная, эхогенность в норме. Конкременты и объемные образования не визуализируются. 7. ФКС: патологических изменений не выявлено. 8. Ирригоскопия: патологических изменений не выявлено.

ЗАДАНИЕ:

1. **Оцените данные ФГДС.**
2. **Обоснуйте уточненный диагноз**

Эталон ответа:

1. ФГДС- патологии не выявлено
2. Синдром раздраженного кишечника с поносами.

Задача 53

Больная А., 30 лет, жалуется на боли по всему животу схваткообразного характера перед дефекацией, проходят после опорожнения кишечника, вздутие живота после приема любой пищи, раздражительность, часто плохое настроение, стул один раз в 3-4 дня после приема слабительных, «овечий», коричневого цвета, с небольшим количеством слизи. Вес стабилен. Считает себя больной около 2 лет, когда впервые после психоэмоционального стресса появились слабость, недомогание, боли в животе без четкой локализации. За медицинской помощью не обращалась, принимала ферменты, сборы лекарственных трав. Самочувствие постепенно нормализовалось, чувствовала себя удовлетворительно. Периодически после стресса возобновление симптоматики. Неоднократно обследовалась у гастроэнтеролога, патологических изменений выявлено не было. Ухудшение самочувствия со вчерашнего дня после стресса. Перенесенные заболевания: ОРВИ. Профессиональный анамнез: главный бухгалтер. Питается не регулярно, диету не соблюдает. Вредные привычки отрицает. Наследственность: мать – артериальная гипертензия, отец - здоров. Аллергологический анамнез не отягощен. Объективно: общее состояние удовлетворительное, сознание ясное, положение активное. Кожные покровы и видимые слизистые бледно-розового цвета, нормальной влажности, чистые, тургор и эластичность в норме. Подкожно жировая клетчатка развита умеренно, распределена равномерно. Отеков нет. Периферические лимфоузлы не увеличены. Опорно-двигательный аппарат – без

патологии. ЧД 16 в минуту. Перкуторно над легкими определяется ясный легочный звук одинаковой громкости, кроме мест, физиологически обусловленных. Дыхание везикулярное, хрипов нет. Пульс на лучевых артериях одинаков с обеих сторон, ритмичный, 68 в мин., удовлетворительных качеств. АД 120/70 мм рт.ст. Область сердца внешне не изменена. Границы относительной сердечной тупости в пределах нормы. Тоны сердца ясные, ритмичные, соотношение тонов сохранено, на верхушке нежный систолический шум, ЧСС 68 в мин. Язык влажный, чистый, сосочковый слой сглажен. Живот правильной формы, обе половины одинаково участвуют в акте дыхания. При поверхностной пальпации мягкий, безболезненный во всех отделах, перитонеальные симптомы, симптом флюктуации отрицательные. Пальпируются все отделы толстого кишечника с гладкой поверхностью, эластичной консистенции, болезненные, урчат. Тонкий кишечник пальпаторно не определяется область пальпации безболезненная. Методом аускультоаффрикции нижняя граница желудка на 2 см выше пупка. Печень не пальпируется, область пальпации безболезненна, размеры по Курлову 9 8 7см, пузырьные симптомы отрицательные. Селезенка не пальпируется, область пальпации безболезненная, размеры по Курлову 6 4 см. Поджелудочная железа не пальпируется. Поясничная область внешне не изменена. Симптом поколачивания отрицательный с обеих сторон, почки не пальпируются, область пальпации безболезненна. 60 Данные дополнительных методов исследования: 1. ОАК: эритроциты – 4,3 10¹²/л, Hb – 135 г/л., ЦП – 0,9, СОЭ – 10 мм/ч, тромбоциты – 320 10⁹ /л, лейкоциты – 4,3 10⁹ /л: э- 3%, п- 4%, с- 51%, лф32%, м- 10%. 2. ОАМ: светло-желтая, прозрачная, рН кислая, удельный вес 1010; белок, сахар - нет, лейкоциты – 1-2, эпителий – единичный в поле зрения, эритроциты, цилиндры – нет, оксалаты – небольшое количество. 3. Биохимическое исследование крови: глюкоза – 4,3 ммоль/л, фибриноген – 2,4 г/л, протромбиновый индекс – 90%, АСТ – 0,38 ммоль/л, АЛТ – 0,36 ммоль/л, холестерин – 3,5 ммоль/л, билирубин общий – 19,0 мкмоль/л, прямой – 4,0 мкмоль/л., непрямой – 15,0 мкмоль/л, амилаза – 5,7 г/л ч, креатинин – 0,07 ммоль/л, общий белок – 75 г/л, альбумины – 54%, глобулины – 46%: α1 – 5%, α2 – 10%, β – 15%, γ – 16%. 4. Копрограмма: коричневатый, плотной консистенции, запах – специфический, мышечные волокна – ++, нейтральный жир – +, жирные кислоты и мыла - +, крахмал - +, перевариваемая клетчатка - ++, соединительная ткань - ++, слизь – нет, стеркобилин - +, билирубин – нет. 5. ЭКГ: ритм синусовый, частотой 72 в минуту, электрическая ось расположена горизонтально. Диффузно-дистрофические изменения миокарда левого желудочка. 6. ФГДС: пищевод и кардиальный отдел желудка не изменены. Кардиальный жом смыкается плотно. Желудок обычной формы и размеров. Слизистая розовая, складки без изменений. Привратник проходим. Луковица 12- перстной кишки без особенностей, слизистая розового цвета, в просвете небольшое количество желчи. 7. УЗИ: печень нормальных размеров, структура однородная, повышенной эхогенности, внутрпеченочные желчные протоки и вены не расширены, общий желчный проток 7мм. Желчный пузырь нормальной формы и размеров, стенка 2 мм. Поджелудочная железа нормальных размеров, повышенной эхогенности, неоднородная, проток 1мм. Селезенка нормальных размеров, однородная, эхогенность в норме. Конкременты и объемные образования не визуализируются. 8. ФКС: патологических изменений не выявлено. 9. Ирригоскопия: патологических изменений не выявлено.

ЗАДАНИЕ:

1. **Оцените данные ФГДС.**
2. **Обоснуйте уточненный диагноз**

Эталон ответа:

1. ФГДС- патологии не выявлено.
2. Синдром раздраженного кишечника с поносами.

Задача 54

Пациент А., 25 лет, обратился к врачу с жалобами на умеренные боли в эпигастральной области, возникающие через 20-30 минут после приема пищи, а также на боли проходящие после приема пищи, без иррадиации, отрыжку кислым, изжогу, неприятный вкус во рту, плохой сон, запоры. Из анамнеза заболевания: считает себя больным около года, ранее за медицинской помощью не обращался. Самостоятельно принимает альмагель с положительным эффектом. Три дня назад, после погрешностей в диете, усилились боли, отрыжка, изжога, в связи с чем, обратился к врачу. Перенесенные заболевания: детские инфекции, ОРЗ. Профессиональный анамнез: работает шофером, часто не регулярный прием пищи и еда всухомятку. Вредные привычки: курит 8 лет по 1 пачке сигарет в день, алкоголь употребляет редко. Наследственность: мать здорова, у отца – язвенная болезнь желудка. Аллергологический анамнез не отягощен. Объективно: общее состояние удовлетворительное. Температура тела – 36,5°C. Астеник. Кожные покровы и видимые слизистые бледно-розовые, чистые, влажные. Отёков нет. Периферические лимфоузлы не увеличены. Костно-мышечная система без особенностей. Дыхание в легких везикулярное, хрипов нет, ЧД 24 в минуту. Границы относительной тупости сердца: правая – по правому краю грудины, верхняя – нижний край III ребра, левая – на 1,5 см кнутри от СКЛ. Тоны сердца ясные, ритмичные, 68 уд/мин. АД 120/70 мм рт.ст. Язык обложен белым налетом. При поверхностной пальпации живот мягкий, болезненный в эпигастральной области, симптом. Перитонеальные симптомы Менделя и Щеткина-Блюмберга отрицательные. При глубокой пальпации все отделы толстого кишечника нормальных размеров, безболезненные, эластичные. Определяется болезненность при пальпации тела и большой кривизны желудка. Размеры печени по Курлову 9×8×7 см. Пузырные симптомы отрицательные. Селезенка не увеличена. Почки не пальпируются, область пальпации безболезненна, симптом поколачивания отрицателен с обеих сторон. Данные дополнительных методов исследования: 1. ОАК: НЬ – 126 г/л, эр. - 4,1×10¹²/л, ЦП - 0,95, лейкоц. – 7,1×10⁹ /л, э - 4%, п/я - 3%, с/я - 54%, л - 31%, м - 8%, СОЭ - 9 мм/час. 2. ОАМ: уд. вес – 1019, белок – отр., эритроциты – отр., лейкоциты – 2-3 в поле зрения. 3. ФГДС: пищевод свободно проходим, слизистая розовая, чистая. Желудок обычной формы и размеров, в антральной части желудка слизистая оболочка блестящая с налетом фибрина, отечная, гиперемированная. Взята биопсия. 4. Данные биопсии: выявлен *Helicobacter pylori*.

ЗАДАНИЕ:

1. Оцените результаты ФГДС.
2. Обоснуйте уточненный диагноз.

Эталон ответа:

1. По данным ФГДС - признаки антрального гастрита.
2. Диагноз выставлен на основании: характерной клинической картины (голодные и ранние боли в эпигастрии); наличия факторов риска (курение и отягощенная наследственность); данных ФГДС: отсутствие язвенного дефекта и наличие признаков антрального гастрита; обнаружения *H. pylori*.

Задача 55

Больная В., 25 лет, учитель, предъявляет жалобы на боли ноющего характера, возникающие не зависимо от характера пищи, без иррадиации, длятся 20 – 30 минут, проходят самостоятельно и чувство тяжести после еды в эпигастральной области. Отрыжку воздухом, неприятный вкус во рту по утрам, снижение аппетита, ощущение урчания и переливания в животе, вздутие живота, поносы, раздражительность, неустойчивое настроение. Из анамнеза заболевания: считает себя больной в течение 3-х лет. За медицинской помощью не обращалась, самостоятельно принимала но-шпу, мезим-форте с положительным эффектом. Ухудшение самочувствия около двух месяцев, появились боли в эпигастральной области сразу после еды, которые сохраняются в течение часа. Перенесенные заболевания: корь, ветряная оспа, аппендэктомия в детстве. Питается нерегулярно, часто всухомятку. В пищу употребляет много консервантов. Вредные привычки отрицает. Наследственность: у матери и брата – хронический гастрит. Аллергологический анамнез не отягощен. Объективно: общее состояние удовлетворительное, сознание ясное, положение активное. Кожа и видимые слизистые бледно-розового цвета, чистые, умеренно влажные. Отёков нет. Периферические лимфоузлы не увеличены. Дыхание везикулярное, хрипов нет. ЧД 18 в мин. Пульс удовлетворительного наполнения и напряжения, 70 уд/мин. АД 110/70 мм рт.ст. Границы относительной сердечной тупости: правая - 1см вправо от правого края грудины, верхняя – нижний край III ребра, левая – на 1,5см кнутри от левой СКЛ. Тоны сердца ясные, ритмичные, ЧСС 70 ударов в мин. Язык обложен белым налетом, на боковых поверхностях языка отпечатки зубов, сосочки сглажены. Живот симметричный, обе половины одинаково участвуют в акте дыхания. При поверхностной пальпации живот мягкий, болезненный в эпигастрии, перитонеальные симптомы отрицательные. При глубокой пальпации определяются все отделы толстого кишечника, нормальных размеров, сигмовидная и слепая кишка умеренно болезненны, эластичные, при пальпации урчат. Размеры печени по Курлову 9 8 7 см. Селезенка не увеличена. Симптом поколачивания отрицательный с обеих сторон. Данные дополнительных методов исследования: 1. ОАК: Нв-130 г/л, эр. - 4,2 10¹²/л, лейкоц. - 7,5 10⁹ /л, э - 5%, п/я - 4%, с/я - 53%, л - 32%, м - 6%, СОЭ - 6 мм/час. 2. ОАМ: отн. плотность - 1,016, эпителий - 2-4 в п.зр., белок, эр., цилиндры, соли не определяются. 3. Биохимическое исследование крови: глюкоза – 4,5 ммоль/л, фибриноген – 2,9 г/л, общий белок – 68 г/л, альбумины – 52%, глобулины – 48%: α1 – 4%, α2 – 12%, β – 15%, γ – 17%, билирубин – 8,8 (2,2/6,6) ммоль/л. 4. ФГДС – пищевод свободно проходим, слизистая не изменена, кардиальный жом смыкается. Желудок обычной формы и размеров. Слизистая оболочка истончена, бледно-серого цвета с просвечивающимися кровеносными сосудами, рельеф сглажен. Участки истонченной слизистой оболочки чередуются с зонами атрофии белесоватого цвета. *Helicobacter pylori* не выявлен.

ЗАДАНИЕ:

- 1. Сформулируйте предварительный диагноз.**
- 2. Оцените результаты ФГДС.**

Эталон ответа:

1. Хронический атрофический гастрит в фазе обострения.
2. По данным ФГДС имеются зоны атрофии слизистой небольших размеров, что свидетельствует о развитии атрофического гастрита.

Задача 56

Больной М., 35 лет, предъявляет жалобы на ноющие, голодные боли по ночам в эпигастральной области, которые проходят после приема пищи. Тошноту и рвоту желудочным содержимым, возникающую на высоте болей и приносящую облегчение,

снижение аппетита, запоры. Из анамнеза заболевания: в течение многих лет наблюдался в поликлинике с диагнозом хронический гастрит, беспокоили боли в эпигастрии после приема острой и жареной пищи, изжога. Впервые вышеперечисленные жалобы возникли около 6 месяцев назад, но боли быстро купировались приемом альмагеля. Ухудшение самочувствия около двух дней, возобновились ночные голодные боли без иррадиации, присоединилась рвота на высоте болей съеденной пищей. Самостоятельно принимал но-шпу, альмагель без эффекта. Перенесенные заболевания: детские инфекции, аппендэктомия в детстве. Работает экономистом. Питается нерегулярно, часто всухомятку, часто употребляет алкоголь в больших количествах. Не курит. Наследственность: у отца – язвенная болезнь желудка. Аллергологический анамнез не отягощен. Объективно: общее состояние средней степени тяжести, сознание ясное, положение активное. Астеник, пониженного питания. Кожа и видимые слизистые бледные, чистые, умеренно влажные. Отёков нет. Периферические лимфоузлы не увеличены. Дыхание везикулярное, хрипов нет. ЧД 16 в мин.. Пульс удовлетворительного наполнения и напряжения, 74 уд/мин. АД 120/80 9 мм рт.ст. Границы относительной сердечной тупости: правая – 0,5см вправо от правого края грудины, верхняя – нижний край III ребра, левая – на 1,0 см кнутри от левой СКЛ. Тоны сердца ясные, ритмичные, ЧСС 74 ударов в мин. Язык обложен белым налетом, на боковых поверхностях языка отпечатки зубов, сосочки сглажены. Живот симметричный, обе половины одинаково участвуют в акте дыхания. При поверхностной пальпации живот мягкий, болезненный в правом подреберье, симптом Щеткина-Блюмберга отрицательный, симптом Менделя положительный. При глубокой пальпации определяются все отделы толстого кишечника, нормальных размеров безболезненные, эластичные, определяется болезненность в пилорoduоденальной области. Размеры печени по Курлову 9 8 7 см. Селезенка не увеличена. Поджелудочная железа пальпаторно не определяется, область пальпации безболезненная. Симптом поколачивания отрицательный с обеих сторон. Данные дополнительных методов исследования: 1. ОАК: Нв-130 г/л, эр. - 4,2 10¹²/л, лейкоц. - 6,5 10⁹ /л, э - 1%, п/я - 1%, с/я - 60%, л - 30%, м - 8%, СОЭ - 10 мм/час. 2. ОАМ: отн. плотность - 1,018, эпителий - 2-4 в п.зр., белок, эр., цилиндры, соли не определяются. 3. Биохимическое исследование крови: глюкоза – 4,5 ммоль/л, фибриноген – 2,9 г/л, общий белок – 68 г/л, альбумины – 52%, глобулины – 48%: α1 – 4%, α2 – 12%, β – 15%, γ – 17%, билирубин – 8,8 (2,2/6,6) ммоль/л. 4. ФГДС – пищевод свободно проходим, слизистая не изменена, кардия смыкается. Желудок обычной формы и размеров. Слизистая гиперемирована, складки обычной формы и размеров. Луковица двенадцатиперстной кишки обычной формы и размеров, слизистая гиперемирована, определяется язвенный дефект 1,0см в диаметре. Дно прикрыто фибрином. Выявлен *Helicobacter pylori*.

ЗАДАНИЕ:

1. Оцените результаты ФГДС.

2. Обоснуйте уточненный диагноз.

Эталон ответа: 1. Язвенная болезнь двенадцатиперстной кишки, обострение, впервые выявленная. Хроническая язва луковицы двенадцатиперстной кишки (1,0см). Хронический *H. pylori*-ассоциированный антральный гастрит в фазе обострения. Диагноз выставлен на основании: характерной клинической картины (голодные, ночные боли в эпигастрии); наличия факторов риска (злоупотребление алкоголем, нарушение диеты и отягощенная наследственность); данных ФГДС: наличие язвенного дефекта и наличие признаков антрального гастрита; обнаружения *H. pylori*.

2. По данным ФГДС имеются признаки антрального гастрита и язвенного дефекта с локализацией в луковице двенадцатиперстной кишки.

Задача 57

Больной Б., 55 лет, предъявляет жалобы на внезапно возникшую резкую слабость, головокружение, шум в ушах. Накануне вечером были кратковременные боли в эпигастрии, дважды неоформленный черный стул. Из анамнеза заболевания: в течение месяца беспокоят боли в пояснице, по поводу чего лечится у невролога с диагнозом: поясничный остеохондроз. Ежедневно принимает ибупрофен по 1-2 таблетке в день из-за болей. Самочувствие ухудшилось накануне вечером, когда появилась резкая слабость, темный стул. Перенесенные заболевания: детские инфекции, хронический бронхит курильщика. Работает машинистом экскаватора на угольном разрезе. Питается нерегулярно, часто всухомятку, часто употребляет алкоголь в больших количествах. Курит в течение 25 лет по 1 пачке сигарет в день. Наследственность: у отца – гипертоническая болезнь. Аллергологический анамнез не отягощен. Объективно: общее состояние средней степени тяжести, сознание ясное, положение активное. Гиперстеник, повышенного питания. Кожа и видимые слизистые бледные, чистые, холодный пот. Отёков нет. Периферические лимфоузлы не увеличены. Дыхание жесткое над всеми отделами, хрипов нет. ЧД 22 в мин. Пульс слабого наполнения и напряжения, 124 уд/мин. АД 90/60 мм рт.ст. Границы относительной сердечной тупости: правая – 0,5 см вправо от правого края грудины, верхняя – нижний край III ребра, левая – на 1,0 см кнутри от левой СКЛ. Тоны сердца приглушены, ритмичные, ЧСС 124 ударов в мин. Язык сухой, обложен белым налетом. Живот симметричный, обе половины одинаково участвуют в акте дыхания. При поверхностной пальпации живот мягкий, безболезненный во всех отделах. Симптом Щеткина-Блюмберга, симптом Менделя отрицательные. При глубокой пальпации определяются все отделы толстого кишечника, нормальных размеров безболезненные. Размеры печени по Курлову 9 8 7 см. Селезенка не увеличена. Поджелудочная железа не пальпируется, область пальпации безболезненная. Почки не пальпируются. Симптом поколачивания отрицательный с обеих сторон. Данные дополнительных методов исследования: 1. ОАК: Нв-82 г/л, эр. - 2,2 10¹²/л, гематокрит – 24, лейкоц. - 6,5 10⁹ /л, э - 1%, п/я - 1%, с/я - 60%, л - 30%, м - 8%, СОЭ - 20 мм/час. 2. ОАМ: отн. плотность - 1,018, эпителий - 2-4 в п.зр., белок, эр., цилиндры, соли не определяются. 3. Биохимический анализ крови: глюкоза – 4,5 ммоль/л, фибриноген – 2,9 г/л, общий белок – 68 г/л, альбумины – 52%, глобулины – 48%: α₁ – 4%, α₂ – 12%, β – 15%, γ – 17%, билирубин – 8,8 (2,2/6,6) ммоль/л. 4. ФГДС – пищевод свободно проходим, слизистая не изменена, кардиальный жом смыкается. Желудок обычной формы и размеров. Из-за большого количества темной крови в желудке осмотреть слизистую оболочку и установить источник кровотечения не удалось. Установлено, что кровь поступает в желудок из двенадцатиперстной кишки.

ЗАДАНИЕ:

1. Оцените результаты ФГДС.

2. Сформулируйте предварительный диагноз. Обоснуйте уточненный диагноз.

Эталон ответа: 1. По данным ФГДС имеются признаки кровотечения из двенадцатиперстной кишки. 2. Острая язва двенадцатиперстной кишки, медикаментозная (ибупрофен), осложненная кровотечением. Острая постгеморрагическая анемия. Диагноз выставлен на основании: характерной клинической картины (исчезновение болей на фоне кровотечения, появление мелены, наличие признаков кровотечения: резкая слабость, шум в ушах, холодный пот, тахипноэ, тахикардия, снижение АД); наличия факторов риска – длительный прием НПВП; данных ФГДС: признаки кровотечения из двенадцатиперстной

кишки; данных ОАК – признаки анемии. Показана консультация хирурга для решения вопроса об оперативном лечении

Задача 58

Больная М., 35 лет, предъявляет жалобы на ноющие, голодные боли по ночам в эпигастральной области, которые проходят после приема пищи. Периодически изжогу, кислый вкус во рту. Раздражительность, плаксивость, частую смену настроения. Стул ежедневно, оформленный, без патологических примесей. Из анамнеза заболевания: считает себя больной в течение 5 лет. Без видимой причины возникли вышеперечисленные жалобы, наблюдается в поликлинике с диагнозом хронический гастрит. Два – три раза в год амбулаторное лечение без эффекта. При обострении принимает спазмолитики, блокаторы кислотности, антациды. Ранее неоднократно проводилась ФГДС - патологических изменений не выявлено. Ухудшение самочувствия около двух дней, усилились боли, после стресса. Перенесенные заболевания: детские инфекции, ОРВИ. Работает главным бухгалтером в строительной фирме. Питается нерегулярно, часто всухомятку. Вредные привычки отрицает. Наследственность – не отягощена. Аллергологический анамнез не отягощен. Объективно: общее состояние удовлетворительное, сознание ясное, положение активное. Нормостеник. Кожа и видимые слизистые бледно-розовые, чистые, умеренно влажные. Отеков нет. Периферические лимфоузлы не увеличены. Дыхание везикулярное, хрипов нет. ЧД 16 в мин.. Пульс удовлетворительного наполнения и напряжения, 74 уд/мин. АД 120/80 мм рт.ст. Границы относительной сердечной тупости: правая – 0,5см вправо от правого края грудины, верхняя – нижний край III ребра, левая – на 1,0см кнутри от левой СКЛ. Тоны сердца ясные, ритмичные, ЧСС 74 ударов в мин. Язык влажный, чистый, сосочковый слой сохранен. Живот симметричный, обе половины одинаково участвуют в акте дыхания. При поверхностной пальпации живот мягкий, безболезненный во всех отделах, перитонеальные симптомы отрицательные. При глубокой пальпации определяются все отделы толстого кишечника, нормальных размеров, эластичной консистенции, безболезненные. Размеры печени по Курлову 9 8 7 см. Пузырные симптомы отрицательные. Селезенка не увеличена. Поджелудочная железа не пальпируется, область 12 пальпации безболезненная. Почки не пальпируются. Симптом поколачивания отрицательный с обеих сторон. Данные дополнительных методов исследования: 1. ОАК: НЬ-130 г/л, эр. - 4,2 10¹²/л, лейкоц. - 6,5 10⁹ /л, э - 1%, п/я - 1%, с/я - 60%, л - 30%, м - 8%, СОЭ - 10 мм/час. 2. ОАМ: отн. плотность - 1,018, эпителий - 2-4 в п.зр., белок, эр., цилиндры, соли не определяются. 3. Биохимический анализ крови: глюкоза – 4,5 ммоль/л, фибриноген – 2,9 г/л, общий белок – 68 г/л, альбумины – 52%, глобулины – 48%: α1 – 4%, α2 – 12%, β – 15%, γ – 17%, билирубин – 8,8 (2,2/6,6) ммоль/л, АЛТ – 0,54 ед/л, АСТ – 0,68 ед/л, амилаза - 5,3 мг/с л. 4. ФГДС – пищевод свободно проходим, слизистая не изменена, кардиальный жом смыкается. Желудок обычной формы и размеров. Слизистая бледно-розовая, складки обычной формы и размеров. Луковица двенадцатиперстной кишки обычной формы и размеров, слизистая не изменена. Тест на *Helicobacter pylori* - отрицательный.

ЗАДАНИЕ:

1. Оцените результаты ФГДС.

2. Сформулируйте предварительный диагноз. Обоснуйте уточненный диагноз.

Эталон ответа: 1. По данным ФГДС патологических изменений не выявлено. 2.

Функциональная неязвенная диспепсия, язвенноподобный вариант. Диагноз выставлен на основании отсутствия симптомов тревоги и изменений при лабораторно-инструментальном обследовании.

Задача 59

Больной В., 43 лет, предъявляет жалобы на ноющие, давящие боли в эпигастральной области, которые возникают через 20-30 мин. после приема пищи. Тошноту и рвоту желудочным содержимым, возникающую на высоте болей и приносящую облегчение, снижение аппетита. Стул ежедневно, оформленный, без патологических примесей. Из анамнеза заболевания: впервые подобные жалобы возникли около 6 лет назад, но боли быстро купировались приемом альмагеля и ношпы. За медицинской помощью ранее не обращался. Отмечает весенне-осенние обострения заболевания Ухудшение самочувствия около двух дней, после употребления алкоголя и жареной пищи, возобновились боли, присоединилась рвота на высоте болей. Перенесенные заболевания: детские инфекции, ОРВИ, в 20 лет грыжесечение по поводу паховой грыжи справа. Работает водителем такси. Питается нерегулярно, часто всухомятку, часто употребляет алкоголь в больших количествах. Курит в течение 20 лет до 2-х пачек сигарет в день. 13 Наследственность: у отца – язвенная болезнь желудка. Аллергологический анамнез не отягощен. Объективно: общее состояние средней степени тяжести, сознание ясное, положение активное. Астеник, пониженного питания. Кожа и видимые слизистые бледно-розовые, чистые, умеренно влажные. Отеков нет. Периферические лимфоузлы не увеличены. Дыхание везикулярное, хрипов нет. ЧД 16 в мин. Пульс удовлетворительного наполнения и напряжения, 74 уд/мин. АД 120/80 мм рт.ст. Границы относительной сердечной тупости: правая – 0,5см вправо от правого края грудины, верхняя – нижний край III ребра, левая – на 1,0 см кнутри от левой СКЛ. Тоны сердца ясные, ритмичные, ЧСС 74 ударов в мин. Язык обложен белым налетом, на боковых поверхностях языка отпечатки зубов, сосочки сглажены. Живот симметричный, обе половины одинаково участвуют в акте дыхания. При поверхностной пальпации живот мягкий, болезненный в эпигастральной области, симптом Менделя положительный, симптом Щеткина-Блюмберга отрицательный. При глубокой пальпации определяются все отделы толстого кишечника, нормальных размеров безболезненные. Большая кривизна желудка определяется на 3см выше пупка, при пальпации болезненная. В проекции тела и малой кривизны желудка также определяется болезненность. Размеры печени по Курлову 9 8 7 см. Пузырные симптомы отрицательные. Селезенка не увеличена. Поджелудочная железа пальпаторно не определяется, область пальпации безболезненная. Симптом поколачивания отрицательный с обеих сторон. Данные дополнительных методов исследования: 1. ОАК: Нв-130 г/л, эр. - 4,2 10¹²/л, лейкоц. - 6,5 10⁹ /л, э - 1%, п/я - 1%, с/я - 60%, л - 30%, м - 8%, СОЭ - 10 мм/час. 2. ОАМ: отн. плотность - 1,018, эритроциты - 2-4 в п.зр., белок, эр., цилиндры, соли не определяются. 3. Биохимический анализ крови: глюкоза – 4,5 ммоль/л, фибриноген – 2,9 г/л, общий белок – 68 г/л, альбумины – 52%, глобулины – 48%: α1 – 4%, α2 – 12%, β – 15%, γ – 17%, билирубин – 8,8 (2,2/6,6) ммоль/л. 4. ФГДС – пищевод свободно проходим, слизистая не изменена, кардиальный жом смыкается. Желудок обычной формы и размеров. Слизистая гиперемирована, складки обычной формы и размеров, в кардиальном отделе по большой кривизне определяется язвенный дефект 1,0 – 1,5см, с ровными краями, не глубокий, дно прикрыто фибрином. Луковица двенадцатиперстной кишки обычной формы и размеров, слизистая бледно-розового цвета. Выявлен *Helicobacter pylori*.

ЗАДАНИЕ:

1. Оцените результаты ФГДС, дополните недостающие данные.
 2. Сформулируйте предварительный диагноз. Обоснуйте уточненный диагноз.
- Эталон ответа:

1. По данным ФГДС имеются признаки Н. pylori – ассоциированного гастрита и язвенного дефекта с локализацией в кардиальном отделе желудка. В кардиальном отделе по большой кривизне определяется язвенный дефект 1,0 – 1,5см, дно прикрыто фибрином.
2. Язвенная болезнь желудка, обострение, впервые выявленная. Хроническая язва кардиального отдела желудка (1,0 – 1,5см). Хронический Н. pylori- ассоциированный антральный гастрит в фазе обострения. Диагноз выставлен на основании: характерной клинической картины (ранние боли в эпигастрии, рвота приносящая облегчение); наличия факторов риска (злоупотребление алкоголем, нарушение диеты и отягощенная наследственность); данных ФГДС: наличие язвенного дефекта и наличие признаков гастрита; обнаружения Н. pylori.

Задача 60

Больная М., 53 лет, обратилась к участковому терапевту в связи с ощущением инородного тела, дискомфорта и болей за грудиной при глотании пищи любой консистенции. Ощущение возникло остро два дня назад, когда в момент приема крупной таблетки витаминного комплекса поперхнулась, закашлялась, возникла кратковременная боль в нижней трети грудины. Последующий обильный прием воды облегчения не принес. Встревожена, что «таблетка застряла в пищеводе». Общее состояние больной не пострадало. Направлена в экстренном порядке на ЭГДС. В ходе исследования в дистальном отделе пищевода обнаружены участки гиперемии, отек, кратковременный спазм кардии.

ЗАДАНИЕ: Сформулируйте диагноз. Назначьте лечение. Дайте рекомендации по профилактике подобных состояний в будущем

Эталон ответа: У б-ной М. развился острый лекарственный эзофагит легкой степени. При назначении лечения необходимо на несколько дней исключить из рациона грубую пищу. Учитывая спастический тип дисмоторики пищевода, показаны М-холинолитики (например, бускопан по 10 мг 2-3 раза в день) или спазмолитики (но-шпа по 40 мг 3 раза в день) и антациды (маалокс или альмагель по 1ч. л. 3-4 раза в день) на срок 5-7 дней. Больной необходимо разъяснить, что в дальнейшем принимать лекарства необходимо в спокойной обстановке, не спеша, при строго вертикальном положении тела, запивая не менее чем 50-70 мл воды. Крупные таблетки лучше измельчать

Задача 61

У б-ной Е., 64 лет, при ЭГДС обнаружена картина поражения пищевода с наличием белых творожистых масс в виде бляшек диаметром 3-4 мм в верхней и средней трети пищевода на фоне гиперемированной слизистой оболочки. Исследование предпринято в связи с жалобами на упорный неприятный запах изо рта свыше 2-х месяцев. В анамнезе 7 лет сахарный диабет II типа, компенсирован диетой и приемом манинила. Три месяца назад проводилось лечение инфекции мочевого тракта цефуроксимом и нолицином.

ЗАДАНИЕ: Дайте оценку обнаруженным изменениям в пищеводе. Постройте этиологическую теорию их возникновения. Назначьте лечение.

Эталон ответа: Обнаруженные при эзофагоскопии изменения укладываются в картину кандидозного эзофагита III степени. Доказательная диагностика возможна при обнаружении мицелл гриба в мазках-отпечатках и в биоптатах из слизистой оболочки пищевода. В возникновении КАЭ у б-ной Е., вероятно, имеет значение наличие

метаболических нарушений в связи с сахарным диабетом, инфекцией мочевых путей, лечение которой три месяца назад проводилось с использованием антибактериальных средств. В лечении нужно предусмотреть курсовое лечение антимикотическими препаратами (например, флуконазол по 100 мг в сутки 4 недели). Контроль лечения осуществляется в процессе динамической эзофагоскопии.

Задача 62

Больная Е., 34 лет, поступила в терапевтическое отделение с жалобами на ноющие боли в подложечной области, возникающие натощак и стихающие после приема пищи, изжогу, отрыжку, редко - тошноту. Из анамнеза: Перечисленные симптомы, более или менее выраженные отмечает в течение последнего года. За медицинской помощью не обращалась. Боли и изжогу, по совету знакомых, снимала альмагелем. К врачу обратилась впервые, участковым терапевтом направлена на стационарное обследование и лечение. Объективно. Состояние удовлетворительное. Кожные покровы обычной окраски. Лимфатические узлы не пальпируются. Дыхание везикулярное. Пульс 50 уд/мин, ритмичный. АД 110/70 мм рт.ст. Тоны сердца звучные. Язык влажный, у корня обложен сероватым налетом. Живот мягкий, в эпигастрии слегка болезнен. Печень не выступает из-под края реберной дуги. Селезенка не пальпируется. Отеков нет. Анализ крови общий: эр. – 4,2 Т/л; Нв – 129 г/л; цветовой показатель – 0,9; лейкоциты – 7,0 Г/л; формула – N, СОЭ – 13 мм/час. Анализ крови биохимический: креатинин – 70 мкмоль/л; о. белок – 72 г/л; белковые фракции: альб. – 55%, $\square 1$ – 4,2%, $\square 2$ – 6,7%, \square - 15%, \square - 19,1%; о. холестерин – 3,2 ммоль/л; \square - липопротеиды – 4,2 г/л; щелочная фосфатаза – 1,2 ЕД; билирубин общий – 15,3 мкмоль/л, прямой – нет, непрямой – 15,3 мкмоль/л; АСТ – 0,3 мкмоль/л; АЛТ – 0,25 мкмоль/л. Копрограмма: темно-коричневый, оформленный, реакция – слабощелочная, мышечные волокна (-), нейтральный жир (-), жирные кислоты (+), крахмал (+-), перевариваемая клетчатка (+), слизь (-). Выполнена ФЭГДС – патологии в пищеводе, желудке, 12-перстной кишке не обнаружено.

ЗАДАНИЕ:

1. О каком заболевании может идти речь?
2. Какие еще дополнительные методы исследования можно применить и каковы ожидаемые результаты этих исследований?

Эталоны ответов.

1. Функциональная (неязвенная) диспепсия, смешанный вариант.
2. Рентгеноскопия желудка, рН-метрия, электрогастрография, желудочный баростат-тест, тестирование на наличие *H. pylori*.

Задача 63

Мальчик 12 лет, в течение последнего года беспокоят боли в подложечной области, возникающие после приема острой, жареной, обильной пищи, газированной воды. Редко – боли за грудиной и чувство затруднения при прохождении кусковой пищи. Беспокоит изжога, отрыжка. Также имеются боли в эпигастрии при длительном перерыве в еде. Анамнез жизни: мать ребенка 38 лет, имеет гастрит; отец 40 лет – гастродуоденит;

дедушка (по матери) – рак пищевода. Ребенок доношенный, естественное вскармливание до 5 месяцев. До 4 лет – пищевая аллергия на цитрусовые в виде сыпи. Начал заниматься тяжелой атлетикой (штангой). Осмотр: рост 150 см, масса 40 кг, кожа, зев, сердце и легкие – без патологии. Живот не увеличен в объеме, мягкий, при глубокой пальпации под мечевидным отростком появляется болезненность и небольшая изжога, также болезненность – в пилородуоденальной области. Печень – у края реберной дуги, безболезненная. Стул – регулярный, оформленный. *Общий анализ крови:* НЬ – 136 г/л; Ц.п. – 0,92; Эр – $4,4 \times 10^{12}$ /л; Лейк. – $7,2 \times 10^9$ /л; п/я – 3%, с/я – 54%, э – 3%; л – 32%, м – 8%; СОЭ – 7 мм/час. *Общий анализ мочи:* цвет – светло-желтый, прозрачная; рН – 6,0; плотность – 1023; белок – нет, сахар – нет; эпит. клетки – небольшое количество, лейкоциты – 1-2 в п/з. *Биохимический анализ крови:* общий белок – 76 г/л, альбумины – 56%, глобулины: альфа₁ – 5%, альфа₂ – 10%, бета – 12%, гамма – 18%. АЛТ – 30 Ед/л, АСТ – 28 Ед/л, ЩФ – 78 Ед/л (норма – 142-335 Ед/л), амилаза – 60 Ед/л (норма 10-120), тимоловая проба – 3 ед, билирубин общий – 15 мкмоль/л, связан. – 4 мкмоль/л; железо – 16 мкмоль/л. *Кал на скрытую кровь:* отрицательная реакция. *Эзофагогастродуоденоскопия:* слизистая пищевода в нижней трети гиперемирована, отечна, гиперемия по типу "языков пламени", на задней стенке крупная эрозия до 0,3 см, кардия смыкается недостаточно, находится ниже пищеводного отверстия диафрагмы. В желудке – желчь, слизистая антрального отдела гиперемирована, умеренно отечна. Слизистая луковицы двенадцатиперстной кишки и постбульбарных отделов не изменена. *УЗИ органов брюшной полости:* печень не увеличена, паренхима ее гомогенная, эхогенность обычная. Желчный пузырь 52x30мм, содержимое его гомогенное, толщина стенки 1 мм. Поджелудочная железа не увеличена, с ровными контурами, эхогенность нормальная. *Внутриполостная рН-метрия 3-х электродным зондом:* натощак – рН в н/з пищевода – 6,3; периодически кратковременное на 15-20 сек. снижение до 3,3-3,0; в теле желудка – 1,7; в антруме – 3,8; после стимуляции 0,1% р-ром гистамина в дозе 0,008 мг/кг рН в пищеводе – 6-6,5 со снижением уровня рН чаще по 30-40 сек. до 2,8-3,3; в теле – 1,3; в антруме – 3,6. *Биопсийный тест* (де-нол тест) на НР-инфекцию: отрицательный.

ЗАДАНИЕ:

Предположите наиболее вероятный диагноз и особенности диспансерного наблюдения

Эталонные ответы.

Основной: Гастроэзофагеальная рефлюксная болезнь (ГЭРБ), хронический терминальный эрозивный рефлюкс-эзофагит II-III степени, период обострения.

Сопутствующие: Хронический антральный гастрит с субкомпенсацией ощелачивающей функции антрума, стадия обострения. Дуодено-гастральный рефлюкс.

ФГДС: 1 раз в год, при эрозивном процессе – 2 раза в год
Диагностика на НР-инфекцию: 1 раз в год
2 методами ЭКГ, КИГ: 1 раз в 6 мес
Суточное ЭКГ-мониторирование: по показаниям ФВД: по показаниям
Оценка эффективности эрадикации через 6 – 8 нед после окончания антигеликобактерной терапии
неинвазивными методами ОАК: 1 раз в 6 мес
Копрограмма: 1 раз в 6 мес
ОАМ: 1 раз в 6 мес
Кал на я/глист, цисты лямблий, соскоб на энтеробиоз: 1 раз в 6 мес
Бактериологическое исследование полости рта: по показаниям
Диета: в зависимости от типа сопутствующего гастрита
Рекомендации по изменению стиля жизни
При ГЭРБ III – IV степени: поддерживающая терапия с назначением ИПП в половинной дозе с постепенным переходом на антисекреторные препараты
Курсы антацидов по 2 – 3 недели 2 раза в год
Лечение сопутствующего гастрита

и НР Коррекция микробиоценоза полости рта Физиотерапия: 2 раза в год (СМТ-форез с церукалом на область эпигастрия, ДМВ на воротниковую зону, «электросон») Группа по физкультуре: специальная Профпрививки: по эпидпоказаниям

Задача 64

Мальчик 2 лет. В течение 6 месяцев у ребенка разжиженный учащенный со слизью до 5-6 раз в день стул, в последние 2 месяца в кале появились прожилки крови, редко сгустки крови, за последние 3 нед. примесь крови в кале стала постоянной. Беспокоят боли в животе, часто перед дефекацией, снижение аппетита, похудание, субфебрильная температура тела. Амбулаторное лечение курсами антибиотиков, бактериофагов и пробиотиков – без стойкого эффекта. Ребенок доношенный, на естественном вскарм-ливании до 6 месяцев. С 1 года – атопический дерматит, пищевая аллергия на морковь, цитрусовые, белок коровьего молока. Мать (27 л), отец (32 г) - здоровы. Бабушка (по матери): гастрит, колит, лактазная недостаточность. Осмотр: рост - 85 см, масса - 11,5 кг. Бледность кожных покровов и слизистых, на коже лица и голени участки гиперемии, расчесов, корочек. Сердце - ЧСС 106 в минуту, тоны звучные, мягкий систолический шум в Vt. Боткина, не связанный с тоном, экстра-кардиально не проводится. Живот вздут, болезненный при пальпации ободочной кишки; петли сигмы и слепой кишки спазмированы. Печень +1,5 +2 см из-под края реберной дуги; плотновата, симптомы Мерфи, Кера - положительны. *Общий анализ крови:* НЬ 86 г/л; Ц.п. 0,8; Эр $3,3 \times 10^{12}/л$; ретикулоциты 18%; Лейк $12,0 \times 10^9/л$; п/я 7%, с/я 43%, э 5%; л 36%, м 9%, СОЭ 25 мм/час; тромбоциты $330 \times 10^7/л$. *Общий анализ мочи:* цвет - светло-желтый, прозрачная; рН 5,5; плотность 1018; белок, сахар – нет; Л - 2-3 в п/з, Эр - нет. *Биохимический анализ крови:* общий белок - 68 г/л, альбумины - 53%, глобулины: альфа₁ - 6%, альфа₂ - 14%, бета - 13%, гамма - 14%, АЛТ - 40 Ед/л, АСТ - 36 Ед/л, ЩФ - 362 Ед/л (норма 142-335 Ед/л), амилаза - 45 Ед/л (норма 10-120), тимоловая проба - 3 ед, общий билирубин – 13 мкмоль/л, железо – 7 мкмоль/л, ОЖСС – 79 мкмоль/л (норма – 40,6-62,5 мкмоль/л), СРБ (++).

Копрограмма: кал – полужидкой консистенции, коричневого цвета с красными включениями, мышечные волокна непереваренные в умеренном количестве, нейтральный жиры - нет, жирные кислоты - немного, крахмал внеклеточный - много, Л – 12-15-30 в п/з. Эр – 30-40-50 в п/з, слизь - много. Резко положительная реакция Грегерсона.

Колонофиброскопия: осмотрены прямая, ободочная и 20 см подвздошной кишки. Слизистая подвздошной кишки бледно-розовая. Слизистая ободочной кишки – гиперемирована, отечна, со смазанным сосудистым рисунком, множественными кровоизлияниями, поверхностные, неправильной формы язвы, покрытые фибрином на стенках восходящей и поперечной кишок. Выражена контактная кровоточивость. Слизистая сигмовидной и прямой кишки – гиперемирована, зерниста, выражена контактная кровоточивость. Отмечается псевдополипоз имеющий распространённый характер. Проведена биопсия.

Гистология фрагментов слизистой ободочной кишки: слизистая оболочка истончена, интенсивная воспалительная лимфо-плазмоцитарная и эозинофильная инфильтрация собственной пластинки, уменьшение бокаловидных клеток, криптогенные абсцессы.

ЗАДАНИЕ: Предположите наиболее вероятный диагноз. Обоснуйте поставленный диагноз

Эталоны ответов. Язвенный колит, тотальный, хроническое непрерывное течение, эндоскопическая активность II, тяжелая атака. Сопутствующий диагноз: анемия средней степени тяжести смешанного генеза, хроническое расстройство питания, острая белковоэнергетическая недостаточность; атопический дерматит, детская форма, ограниченный, средняя степень тяжести, период обострения, пищевая аллергия; холестаз

под вопросом. Диагноз тотальный язвенный колит, острое течение, фаза обострения выставлен на основании : В течение 6 месяцев у ребенка разжиженный учащенный со слизью до 5-6 раз в день стул, в последние 2 месяца в кале появились прожилки крови, редко сгустки крови, за последние 3 недели примесь крови в кале стала постоянной. Беспокоят боли в животе, часто перед дефекацией, снижение аппетита, похудание, субфебрильная температура тела. По данным лабораторных и инструментальных методов исследования: анемия, лейкоцитоз, ускорение СОЭ, ускорение ЩФ, уровень ОЖСС увеличен, СРБ увеличен. В анализе кала креаторея, слизь, лейкоциты, эритроциты, стеаторея, резко положительная реакция Грегерсона. Колонофиброскопия: осмотрены прямая, ободочная и 20 см подвздошной кишки. Слизистая подвздошной кишки бледно-розовая. Слизистая ободочной кишки – гиперемирована, отечна, со смазанным сосудистым рисунком, множественными кровоизлияниями, поверхностные, неправильной формы язвы, покрытые фибрином на стенках восходящей и поперечной кишок. Выражена контактная кровоточивость. Слизистая сигмовидной и прямой кишки – гиперемирована, зерниста, выражена контактная кровоточивость. Отмечается псевдополипоз имеющий распространённый характер. Проведена биопсия. Гистология фрагментов слизистой ободочной кишки: слизистая оболочка истончена, интенсивная воспалительная лимфо-плазмодитарная и эозинофильная инфильтрация собственной пластинки, уменьшение бокаловидных клеток, криптогенные абсцессы. Холангит- Печень +1,5 +2 см из-под края реберной дуги; плотновата, симптомы Мерфи, Керра - положительны. Атопический дерматит, детская форма- расчесы, отягощенный аллергический анамнез

Задача 65

Мальчик 12 лет, болен около 9 месяцев, жалобы на "голодные" боли в эпигастрии, появляются утром натощак, через 1,5-2 часа после еды, ночью, купируются приемом пищи. Беспокоят отрыжка кислым, стул регулярный, оформленный. У отца ребенка язвенная болезнь двенадцатиперстной кишки, у матери - гастрит, у бабушки по линии отца - язвенная болезнь двенадцатиперстной кишки. Акушерский и ранний анамнез без патологии. Учится в авторском классе, занимается 3 раза в неделю футболом. По характеру интраверт. Осмотр: рост 155 см, масса 38 кг, кожа бледно-розовая, чистая. Живот: синдром Менделя положителен в эпигастрии, при поверхностной и глубокой пальпации небольшой мышечный дефанс и болезненность в эпигастрии и пилородуоденальной области. Печень не увеличена. По другим органам без патологии. *Общий анализ крови:* НЬ - 130 г/л, Ц.п. - 0,94, эритроциты - $4,15 \times 10^{12}/л$; лейкоциты - $7,4 \times 10^9/л$; п/я - 3%, с/я - 52%, эозинофилы - 2%, лимфоциты - 35%, моноциты - 8%, СОЭ - 7 мм/час. *Общий анализ мочи:* цвет светло-желтый, прозрачный; реакция - кислая; плотность - 1015; белок - нет; сахар - нет; эпителиальные клетки - единичные в п/з; лейкоциты - 2-3 в п/з. *Биохимический анализ крови:* общий белок - 74 г/л, АЛТ - 32 Ед/л (норма до 30), АСТ - 51 Ед/л (норма до 30), билирубин общ. - 7.8 мкмоль/л, билирубин прям. - 1.64 мкмоль/л, глюкоза - 4.72 ммоль/л, ЩФ - 437 Ед/л (норма до 720), амилаза - 95 Ед/л (норма до 100). *Эзофагогастродуоденоскопия:* слизистая пищевода розовая, кардия смыкается. В желудке мутная слизь, слизистая с очаговой гиперемией. Слизистая луковицы дуоденум - очагово гиперемирована, отечная, на задней стенке - язвенный дефект 0,9x0,5 см, округлой формы с гиперемированным валиком, дно покрыто фибрином. Взята биопсия. *УЗИ органов брюшной полости:* Печень визуализация удовлетворительная, расположение обычное, капсула не утолщена, размеры не увеличены, контуры ровные, четкие, эхопоглощение нормальное, эхогенность средняя, эхоструктура однородная, сосудистый рисунок не изменен, воротная

вена не расширена, печеночные вены не изменены, внутрипеченочные желчные протоки не расширены, желчные ходы не расширены, объемные образования не обнаружены. *Желчный пузырь* визуализация удовлетворительная, расположение типичное, форма обычная, размеры в пределах возрастных параметров, контуры ровные, четкие, стенка не изменена, эхогенность желчи обычная, объемные образования не обнаружены, общий желчный проток не расширен. *Поджелудочная железа* визуализация удовлетворительная, размеры в пределах возрастных параметров, контуры ровные, четкие, эхопоглощение нормальное, эхогенность обычная, экоструктура однородная, вирсунгов проток не дилатирован, объемные образования не обнаружены. *Дыхательный уреазный тест*: положительный. *Биопсийный тест на НР-инфекцию*: положительный (++).

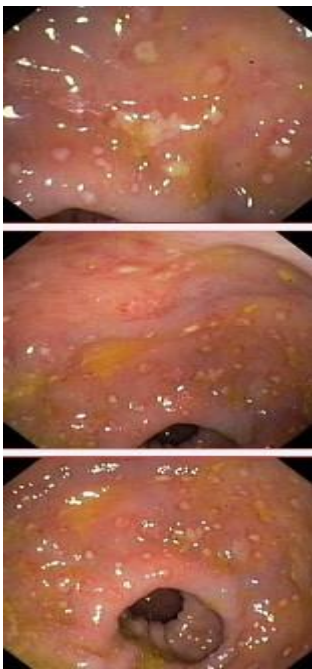
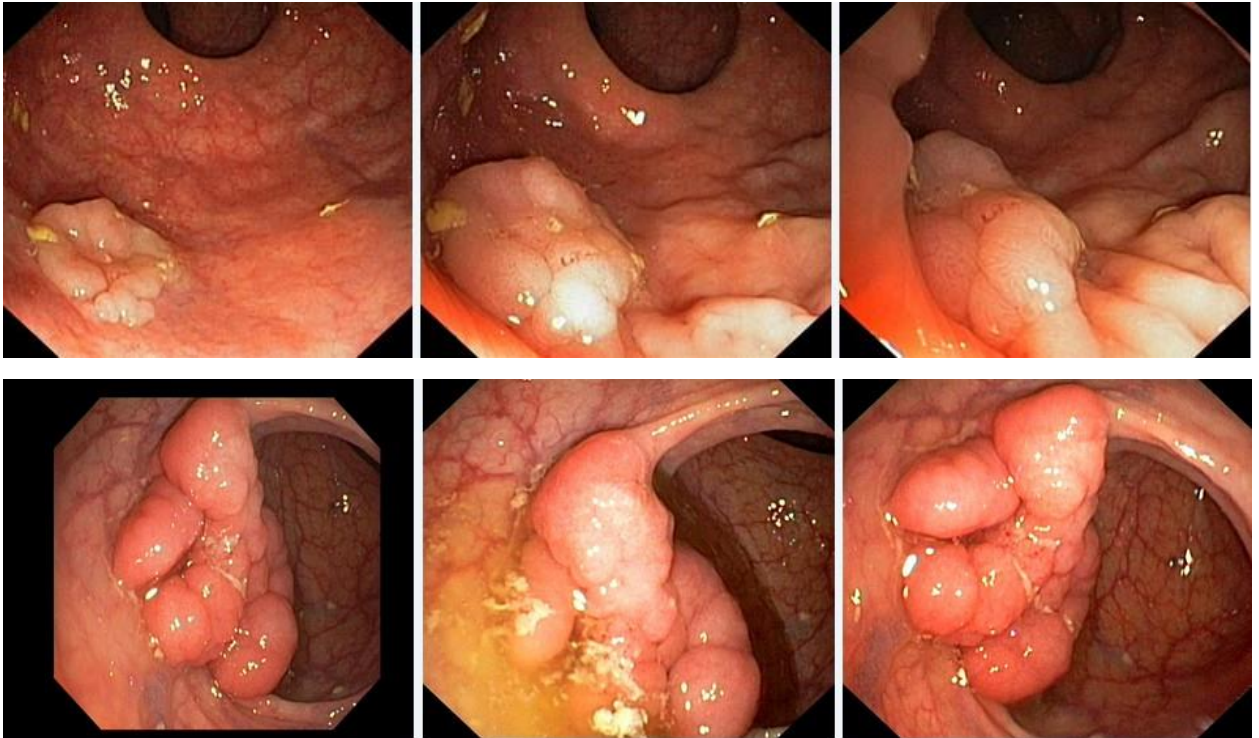
ЗАДАНИЕ: Предположите наиболее вероятный диагноз Обоснуйте поставленный диагноз

Эталоны ответов: Язвенная болезнь двенадцатиперстной кишки с локализацией в луковице, Н.р.-позитивная, впервые выявленная, с , фаза обострения.неосложненная, Сопут: хрон.гастрит, дуоденит, фаза обострения, Нрассоциированный На основании осмотра: На основании лаб.исследований: повышение АСАТ\АЛАТ Внутрижелудочное РНметрию, для оперделения ксилообразующей фукнции и ощелачивании или фракционное делужочное зондирование ЭФГДС с прицельной биопсией Копрограмму, кал на скрытую кровь

Задача 66

Мужчина, 74 лет, обратился к врачу с жалобами на приступообразные боли в животе, преимущественно в параумбиликальной области и левом фланке живота без иррадиации, диареею с примесью слизи и прожилок крови, тенезмы, общую слабость, лихорадку. Из анамнеза известно, что нарушение стула по типу чередования запоров с поносами впервые возникли около 3 лет назад. Не обследовался, лечился самостоятельно, соблюдал диету и принимая слабительные средства на основе сены и коры крушины или адсорбенты (активированный уголь, смекту). Ухудшение самочувствия в течение последних 3-х недель, когда боли в животе и диарея с примесью слизи стали постоянными, появилась лихорадка и общая слабость Учитывая выраженный болевой абдоминальный синдром и признаки интоксикации обратился за консультацией к гастроэнтерологу. Семейный анамнез: мать – умерла в 56 лет - острый инфаркт миокарда, отец – умер в 72 года от рака кишечника. При осмотре: состояние средней степени тяжести. ИМТ – 18 кг/м². Кожные покровы чистые, бледные. В легких дыхание везикулярное, хрипов нет. Тоны сердца ясные, ритмичные. ЧСС – 98 уд. в мин., АД – 160/90мм рт. ст. Язык обложен белесоватым налетом, влажный. Живот мягкий, при пальпации болезненный во всех отделах. Печень и селезенка не увеличены. Дизурии нет. Симптом поколачивания по поясничной области отрицательный. При лабораторном обследовании мочи без отклонений от релевантных значений нормальных показателей. В общем анализе крови: СОЭ - 49мм/час, Нв - 101 г/л. Рекомендовано проведение видеокколоноскопии (ВКС).

При ВКС получены изображения



Дайте правильное описание выявленных при ВКС изменений с использованием принятой эндоскопической терминологии и сформулируйте наиболее вероятное эндоскопическое заключение

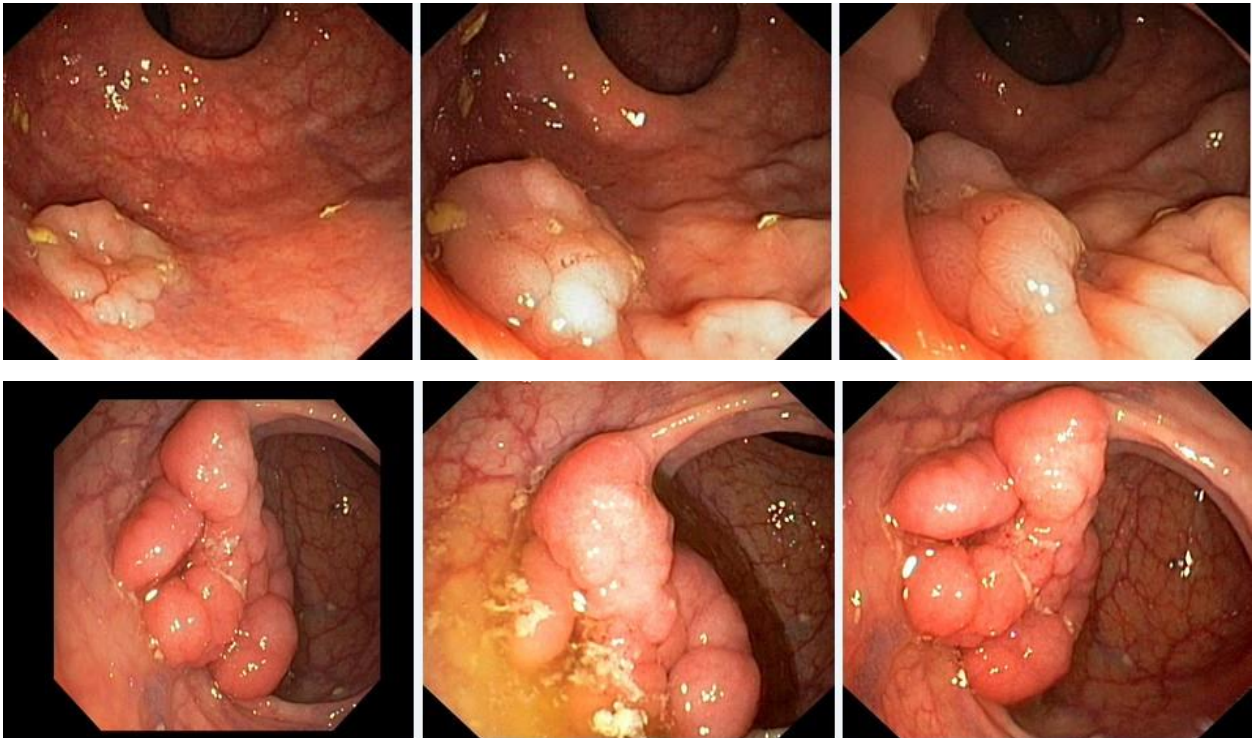
Эталоны ответов: Стелющийся полип прямой кишки. Псевдомембранозный колит. Тубулярная аденома сигмовидной кишки 2 типа. Стенозирующая форма опухоли образования нисходящей кишки. Полип прямой кишки. Полип сигмовидной кишки. Язвенный колит. Полип прямой кишки. Полип сигмовидной кишки. Болезнь Крона толстой

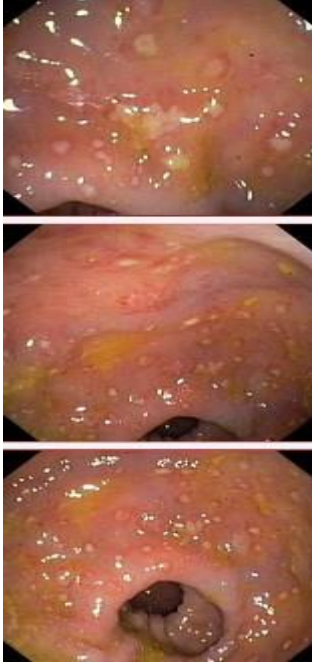
кишки.

Задача 67

Мужчина, 74 лет, обратился к врачу с жалобами на приступообразные боли в животе, преимущественно в параумбиликальной области и левом фланке живота без иррадиации, диарею с примесью слизи и прожилок крови, тенезмы, общую слабость, лихорадку. Из анамнеза известно, что нарушение стула по типу чередования запоров с поносами впервые возникли около 3 лет назад. Не обследовался, лечился самостоятельно, соблюдал диету и принимая слабительные средства на основе сены и коры крушины или адсорбенты (активированный уголь, смекту). Ухудшение самочувствия в течение последних 3-х недель, когда боли в животе и диарея с примесью слизи стали постоянными, появилась лихорадка и общая слабость. Учитывая выраженный болевой абдоминальный синдром и признаки интоксикации обратился за консультацией к гастроэнтерологу. Семейный анамнез: мать – умерла в 56 лет - острый инфаркт миокарда, отец – умер в 72 года от рака кишечника. При осмотре: состояние средней степени тяжести. ИМТ – 18 кг/м². Кожные покровы чистые, бледные. В легких дыхание везикулярное, хрипов нет. Тоны сердца ясные, ритмичные. ЧСС – 98 уд. в мин., АД – 160/90мм рт. ст. Язык обложен белесоватым налетом, влажный. Живот мягкий, при пальпации болезненный во всех отделах. Печень и селезенка не увеличены. Дизурии нет. Симптом поколачивания по поясничной области отрицательный. При лабораторном обследовании мочи без отклонений от релевантных значений нормальных показателей. В общем анализе крови: СОЭ - 49мм/час, Нв - 101 г/л. Рекомендовано проведение видеокколоноскопии (ВКС).

При ВКС получены изображения





Заключение: Стелющийся полип прямой кишки. Псевдомембранозный колит. Тубулярная аденома сигмовидной кишки 2 типа. Стенозирующая форма опухоли образования нисходящей кишки. Полип прямой кишки. Полип сигмовидной кишки. Язвенный колит. Полип прямой кишки. Полип сигмовидной кишки. Болезнь Крона толстой кишки.

Обоснуйте поставленное Вами эндоскопическое заключение

Эталоны ответов:

Заключение о наличии стелющегося полипа прямой кишки установлено на основании типичных эндоскопических признаков:

- наличие выступающего округлой формы плоского железистого образования в прямой кишки без конвергенции складок, изъязвления и контактной кровоточивости

Заключение о наличии псевдомембранозного колита установлено на основании типичных эндоскопических признаков:

- наличие множественных фибринозных белесоватого цвета наложений на слизистой оболочке сигмовидной и нисходящей кишки без признаков активного воспаления (сохраненный сосудистый рисунок, отсутствие диффузной гиперемии и отека слизистой оболочки, контактной и спонтанной кровоточивости).

Заключение о наличии тубулярной аденомы сигмовидной кишки 2 типа получено на основании типичных эндоскопических признаков:

- наличие выступающего мелкобугристого образования в сигмовидной кишке, представленного железистой тканью без налета изъязвления, наложения фибрина и контактной кровоточивости.

Заключение о наличии стенозирующей опухоли нисходящей кишки получено на основании типичных эндоскопических признаков:

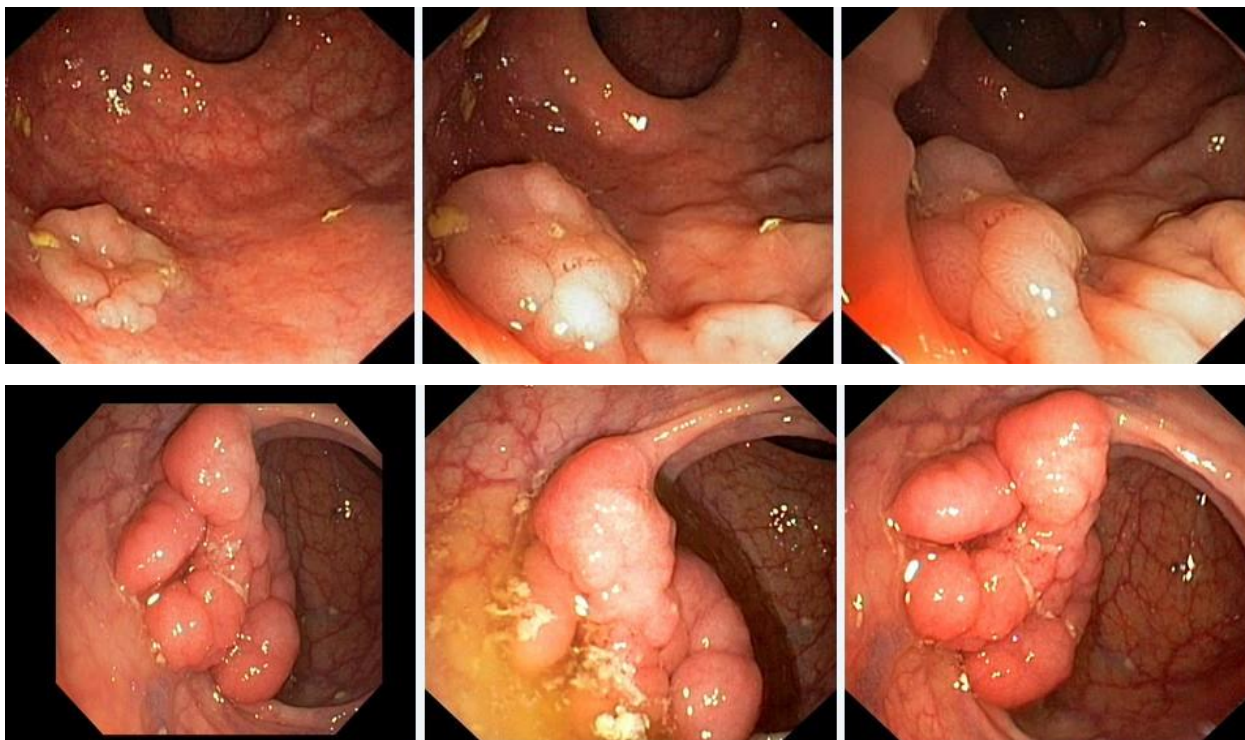
- сужение нисходящей кишки с формированием стеноза

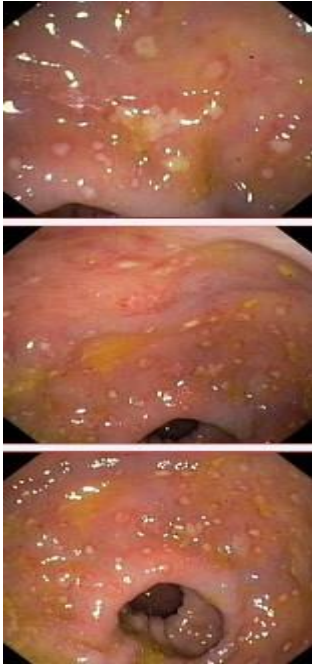
в зоне сужения визуализируется ярко-красного цвета с наложениями фибрина выступающие циркулярное образование

Задача 68

Мужчина, 74 лет, обратился к врачу с жалобами на приступообразные боли в животе, преимущественно в параумбиликальной области и левом фланке живота без иррадиации, диарею с примесью слизи и прожилок крови, тенезмы, общую слабость, лихорадку. Из анамнеза известно, что нарушение стула по типу чередования запоров с поносами впервые возникли около 3 лет назад. Не обследовался, лечился самостоятельно, соблюдал диету и принимая слабительные средства на основе сены и коры крушины или адсорбенты (активированный уголь, смекту). Ухудшение самочувствия в течение последних 3-х недель, когда боли в животе и диарея с примесью слизи стали постоянными, появилась лихорадка и общая слабость. Учитывая выраженный болевой абдоминальный синдром и признаки интоксикации обратился за консультацией к гастроэнтерологу. Семейный анамнез: мать – умерла в 56 лет - острый инфаркт миокарда, отец – умер в 72 года от рака кишечника. При осмотре: состояние средней степени тяжести. ИМТ – 18 кг/м². Кожные покровы чистые, бледные. В легких дыхание везикулярное, хрипов нет. Тоны сердца ясные, ритмичные. ЧСС – 98 уд. в мин., АД – 160/90мм рт. ст. Язык обложен белесоватым налетом, влажный. Живот мягкий, при пальпации болезненный во всех отделах. Печень и селезенка не увеличены. Дизурии нет. Симптом поколачивания по поясничной области отрицательный. При лабораторном обследовании мочи без отклонений от релевантных значений нормальных показателей. В общем анализе крови: СОЭ - 49мм/час, Нв - 101 г/л. Рекомендовано проведение видеокколоноскопии (ВКС).

При ВКС получены изображения





Заключение: Стелющийся полип прямой кишки. Псевдомембранозный колит. Тубулярная аденома сигмовидной кишки 2 типа. Стенозирующая форма опухоли образования нисходящей кишки. Полип прямой кишки. Полип сигмовидной кишки. Язвенный колит. Полип прямой кишки. Полип сигмовидной кишки. Болезнь Крона толстой кишки.

Составьте и обоснуйте план дополнительного обследования пациента.

Эталоны ответов:

Пациенту рекомендовано проведение дообследования, включающего:

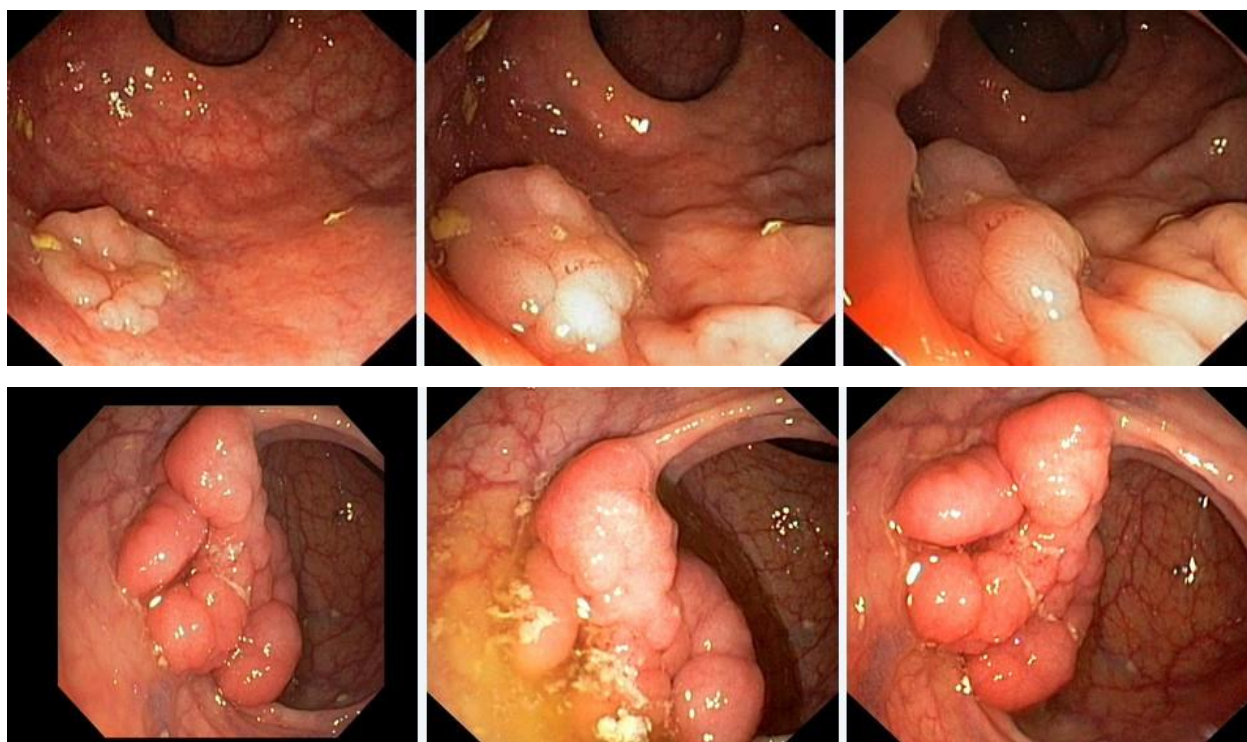
- хромоэндоскопию с витальными красителями (0,5% раствор метиленового синего) и прицельной биопсией из зон гиперфиксации витального красителя полисегментарную биопсию из зоны циркулярного сужения нисходящей кишки, полиповидных выступающих образований сигмовидной и прямой кишок

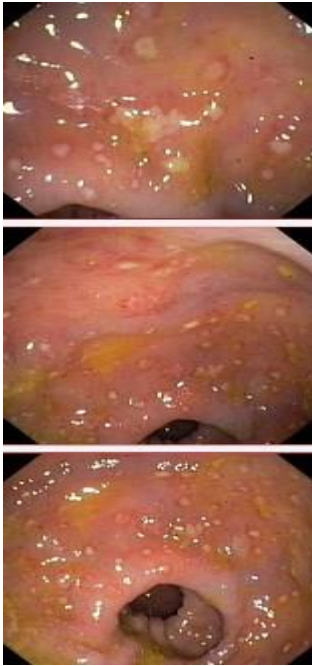
Задача 69

Мужчина, 74 лет, обратился к врачу с жалобами на приступообразные боли в животе, преимущественно в параумбиликальной области и левом фланке живота без иррадиации, диарее с примесью слизи и прожилок крови, тенезмы, общую слабость, лихорадку. Из анамнеза известно, что нарушение стула по типу чередования запоров с поносами впервые возникли около 3 лет назад. Не обследовался, лечился самостоятельно, соблюдал диету и принимая слабительные средства на основе сены и коры крушины или адсорбенты (активированный уголь, смекту). Ухудшение самочувствия в течение последних 3-х недель, когда боли в животе и диарея с примесью слизи стали постоянными, появилась лихорадка и общая слабость. Учитывая выраженный болевой абдоминальный синдром и признаки интоксикации обратился за консультацией к гастроэнтерологу. Семейный анамнез: мать – умерла в 56 лет - острый инфаркт миокарда, отец – умер в 72 года от рака кишечника. При

осмотре: состояние средней степени тяжести. ИМТ – 18 кг/м². Кожные покровы чистые, бледные. В легких дыхание везикулярное, хрипов нет. Тоны сердца ясные, ритмичные. ЧСС – 98 уд. в мин., АД – 160/90мм рт. ст. Язык обложен белесоватым налетом, влажный. Живот мягкий, при пальпации болезненный во всех отделах. Печень и селезенка не увеличены. Дизурии нет. Симптом поколачивания по поясничной области отрицательный. При лабораторном обследовании мочи без отклонений от релевантных значений нормальных показателей. В общем анализе крови: СОЭ - 49мм/час, Нв - 101 г/л. Рекомендовано проведение видеокколоноскопии (ВКС).

При ВКС получены изображения





Заключение: Стелющийся полип прямой кишки. Псевдомембранозный колит. Тубулярная аденома сигмовидной кишки 2 типа. Стенозирующая форма опухоли образования нисходящей кишки. Полип прямой кишки. Полип сигмовидной кишки. Язвенный колит. Полип прямой кишки. Полип сигмовидной кишки. Болезнь Крона толстой кишки.

Обоснуйте базовый лечебный препарат, длительность лечения, время и содержание повторного эндоскопического исследования

Эталоны ответов:

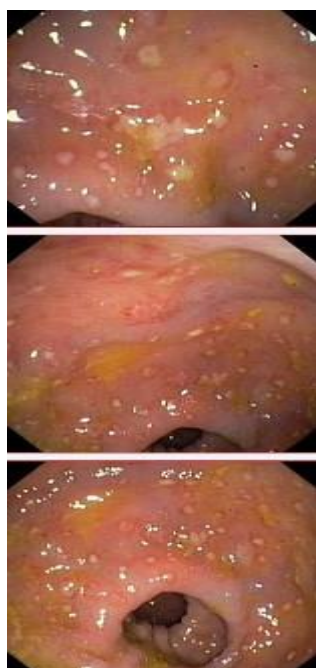
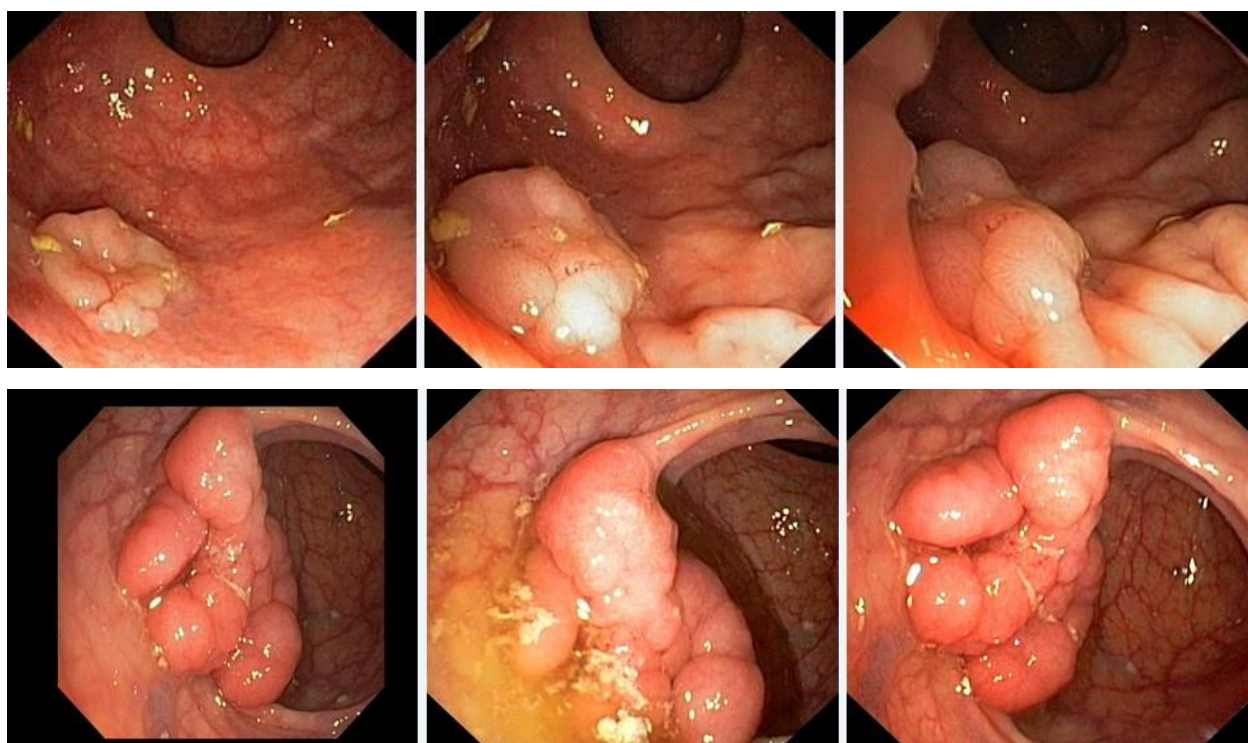
Стандарт лечения стенозирующих опухолевидных образований ободочной кишки зависит от результатов гистологической верификации злокачественного роста. Повторное эндоскопическое исследование толстой кишки с биопсией необходимо при отрицательных результатах первичного гистологического исследования.

Задача 70

Мужчина, 74 лет, обратился к врачу с жалобами на приступообразные боли в животе, преимущественно в параумбиликальной области и левом фланке живота без иррадиации, диарею с примесью слизи и прожилок крови, тенезмы, общую слабость, лихорадку. Из анамнеза известно, что нарушение стула по типу чередования запоров с поносами впервые возникли около 3 лет назад. Не обследовался, лечился самостоятельно, соблюдал диету и принимая слабительные средства на основе сены и коры крушины или адсорбенты (активированный уголь, смекту). Ухудшение самочувствия в течение последних 3-х недель, когда боли в животе и диарея с примесью слизи стали постоянными, появилась лихорадка и общая слабость. Учитывая выраженный болевой абдоминальный синдром и признаки интоксикации обратился за консультацией к гастроэнтерологу. Семейный анамнез: мать – умерла в 56 лет - острый инфаркт миокарда, отец – умер в 72 года от рака кишечника. При осмотре: состояние средней степени тяжести. ИМТ – 18 кг/м². Кожные покровы чистые, бледные. В легких дыхание везикулярное, хрипов нет. Тоны сердца ясные, ритмичные. ЧСС

– 98 уд. в мин., АД – 160/90мм рт. ст. Язык обложен белесоватым налетом, влажный. Живот мягкий, при пальпации болезненный во всех отделах. Печень и селезенка не увеличены. Дизурии нет. Симптом поколачивания по поясничной области отрицательный. При лабораторном обследовании мочи без отклонений от релевантных значений нормальных показателей. В общем анализе крови: СОЭ - 49мм/час, Нв - 101 г/л. Рекомендовано проведение видеокOLONОСКОПИИ (ВКС).

При ВКС получены изображения



Заключение: Стелющийся полип прямой кишки. Псевдомембранозный колит. Тубулярная аденома сигмовидной кишки 2 типа. Стенозирующая форма опухоли образования нисходящей кишки. Полип прямой кишки. Полип сигмовидной кишки. Язвенный колит. Полип прямой кишки. Полип сигмовидной кишки. Болезнь Крона толстой кишки.

Через 2 недели получены результаты гистологического исследования биоптатов из зоны сужения нисходящей кишки:- аденокарцинома Из полиповидных образований сигмовидной и прямой кишки- тубуловорсинчатая аденома без дисплазии эпителия.

Какова Ваша дальнейшая диагностическая тактика?

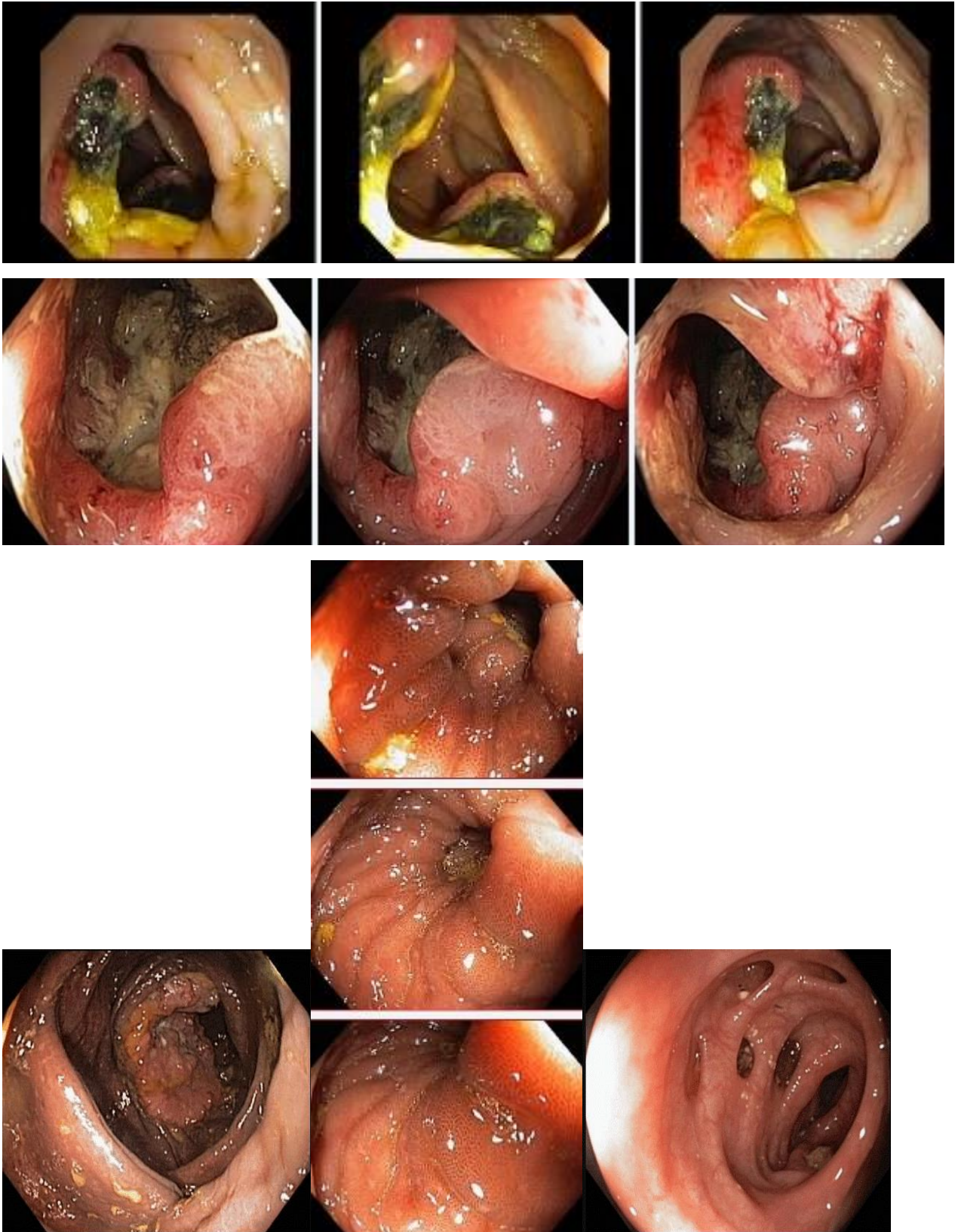
Обоснуйте Ваш выбор.

Эталоны ответов: Эндоскопические и гистологические признаки укладываются в предварительное заключение о наличии стенозирующей опухоли нисходящей кишки, тубуловорсинчатых полипов сигмовидной и прямой кишок. Рекомендована консультация колопроктолога для решения вопроса тактики хирургического лечения

Задача71

Мужчина, 67 лет, обратился к врачу с жалобами на приступообразные боли в правом фланке живота без иррадиации, запорами чередующимися с диареей, общую слабость. Из анамнеза известно, что нарушение стула по типу запоров впервые возникли около 7 лет назад. Не обследовался, лечился самостоятельно, соблюдая диету и принимая слабительные средства на основе сенны и коры крушины. Ухудшение в течение последних 4-х недель с учащения приступов болей в правом фланке живота, сопровождающихся общими симптомами (слабость, снижение аппетита) и нарушением стула: чередование запоров с диареей. Учитывая выраженный болевой абдоминальный синдром обратился за консультацией к гастроэнтерологу. Семейный анамнез: мать – умерла в 76 лет - острый инфаркт миокарда, отец – умер в 72 года от рака кишечника. При осмотре: состояние средней степени тяжести. ИМТ – 17 кг/м². Кожные покровы чистые, бледные. В легких дыхание везикулярное, хрипов нет. Тоны сердца ясные, ритмичные. ЧСС – 92 уд. в мин., АД – 160/80мм рт. ст. Язык обложен белесоватым налетом, влажный. Живот мягкий, при пальпации болезненный в илеоцекальной зоне, где пальпируется плотное опухолеобразное образование с ограниченной подвижностью. Печень и селезенка не увеличены. Дизурии нет. Симптом поколачивания по поясничной области отрицательный. При лабораторном обследовании мочи без отклонений от релевантных значений нормальных показателей. В общем анализе крови: СОЭ - 46 мм/час, Нв - 90 г/л. Рекомендовано проведение видеокколоноскопии (ВКС).

При ВКС получены изображения



Дайте правильное описание выявленных при ВКС изменений с использованием принятой эндоскопической терминологии и сформулируйте наиболее вероятное эндоскопическое заключение

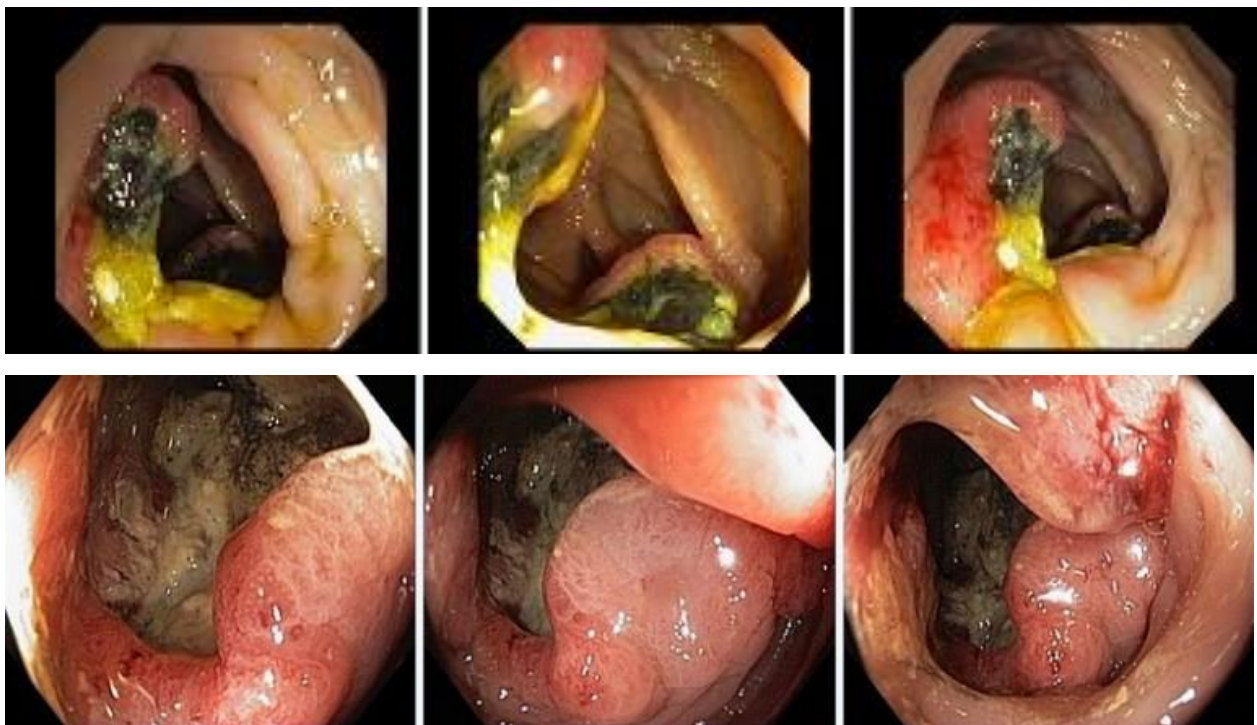Эталоны ответов: Экзофитная полуциркулярная опухоль слепой кишки с изъязвлением.

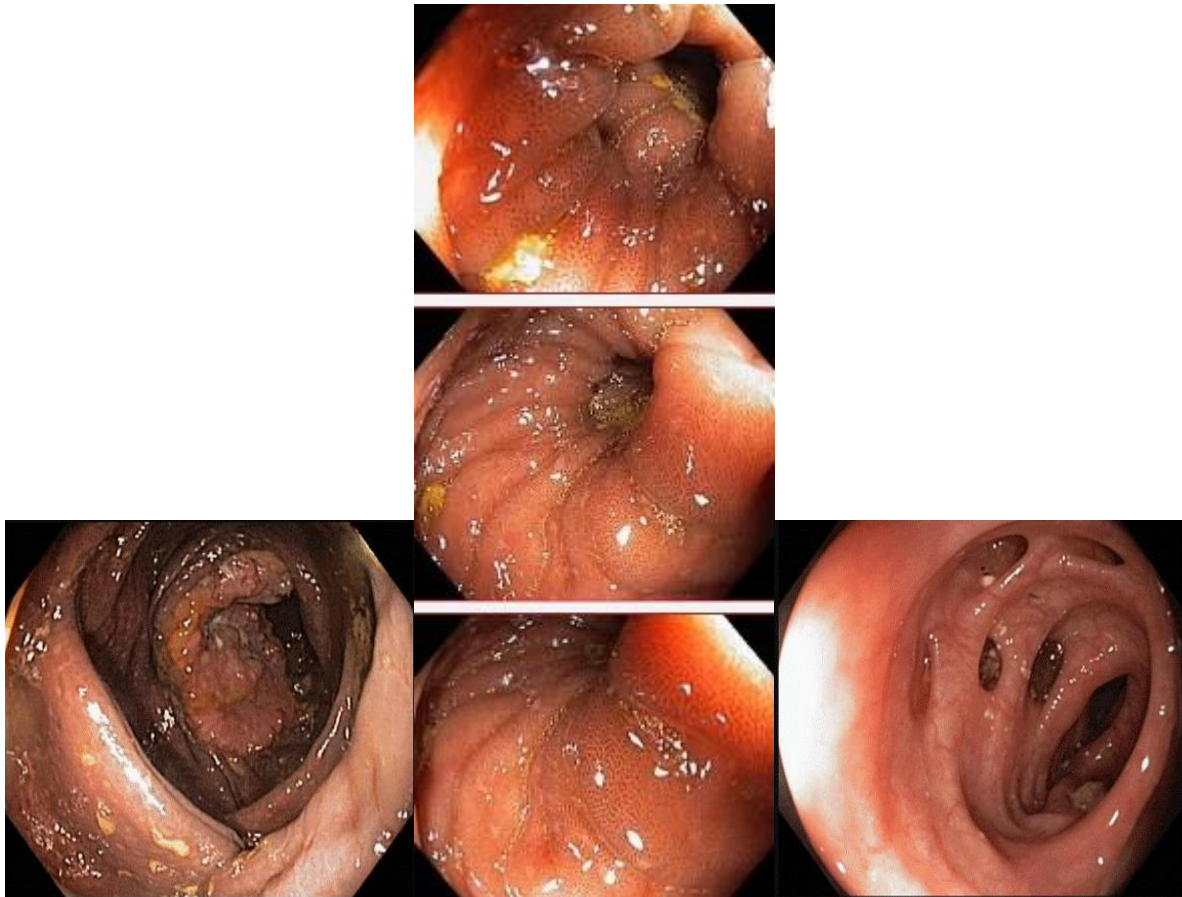
Меланоз слепой кишки. Дивертикулез нисходящей кишки Полип слепой кишки. Дивертикулы нисходящей кишки. Рак толстой кишки. Дивертикулез толстой кишки.

Задача 72

Мужчина, 67 лет, обратился к врачу с жалобами на приступообразные боли в правом фланке живота без иррадиации, запорами чередующимися с диареей, общую слабость. Из анамнеза известно, что нарушение стула по типу запоров впервые возникли около 7 лет назад. Не обследовался, лечился самостоятельно, соблюдая диету и принимая слабительные средства на основе сенны и коры крушины. Ухудшение в течение последних 4-х недель с учащения приступов болей в правом фланке живота, сопровождающихся общими симптомами (слабость, снижение аппетита) и нарушением стула: чередование запоров с диареей. Учитывая выраженный болевой абдоминальный синдром обратился за консультацией к гастроэнтерологу. Семейный анамнез: мать – умерла в 76 лет - острый инфаркт миокарда, отец – умер в 72 года от рака кишечника. При осмотре: состояние средней степени тяжести. ИМТ – 17 кг/м². Кожные покровы чистые, бледные. В легких дыхание везикулярное, хрипов нет. Тоны сердца ясные, ритмичные. ЧСС – 92 уд. в мин., АД – 160/80мм рт. ст. Язык обложен белесоватым налетом, влажный. Живот мягкий, при пальпации болезненный в илеоцекальной зоне, где пальпируется плотное опухолеобразное образование с ограниченной подвижностью. Печень и селезенка не увеличены. Дизурии нет. Симптом поколачивания по поясничной области отрицательный. При лабораторном обследовании мочи без отклонений от релевантных значений нормальных показателей. В общем анализе крови: СОЭ - 46 мм/час, Нв - 90 г/л. Рекомендовано проведение видеокколоноскопии (ВКС).

При ВКС получены изображения





Заключение: Экзофитная полуциркулярная опухоль слепой кишки с изъязвлением. Меланоз слепой кишки. Дивертикулез нисходящей кишки. Полип слепой кишки. Дивертикулы нисходящей кишки. Рак толстой кишки. Дивертикулез толстой кишки.

Обоснуйте поставленное Вами эндоскопическое заключение

Эталоны ответов: Заключение о наличии экзофитной полуциркулярной опухоли слепой кишки с изъязвлением установлено на основании типичных эндоскопических признаков:

- наличие выступающего полуциркулярного крупноузловатого образования с изъязвлением, прикрытым белым фибрином
- плотной консистенции образования при инструментальной пальпации и легкой фрагментарности ткани при биопсии
- отрицательного симптома «шатра» и ограниченной смещаемости при инструментальной пальпации

Заключение о наличии меланоза слепой кишки установлено на основании типичных эндоскопических признаков:

- темно-коричневая окраска с изменением рельефа слизистой оболочки слепой кишки.

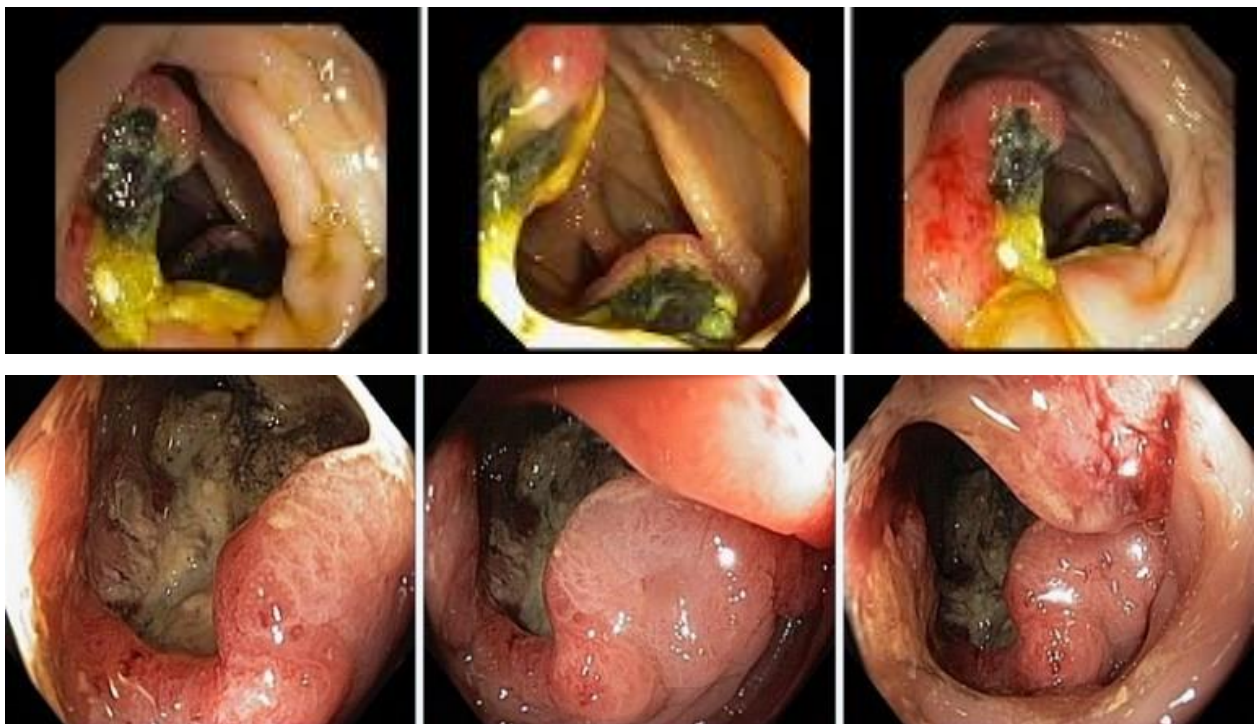
Заключение о наличии дивертикулеза нисходящей кишки получено на основании типичных эндоскопических признаков:

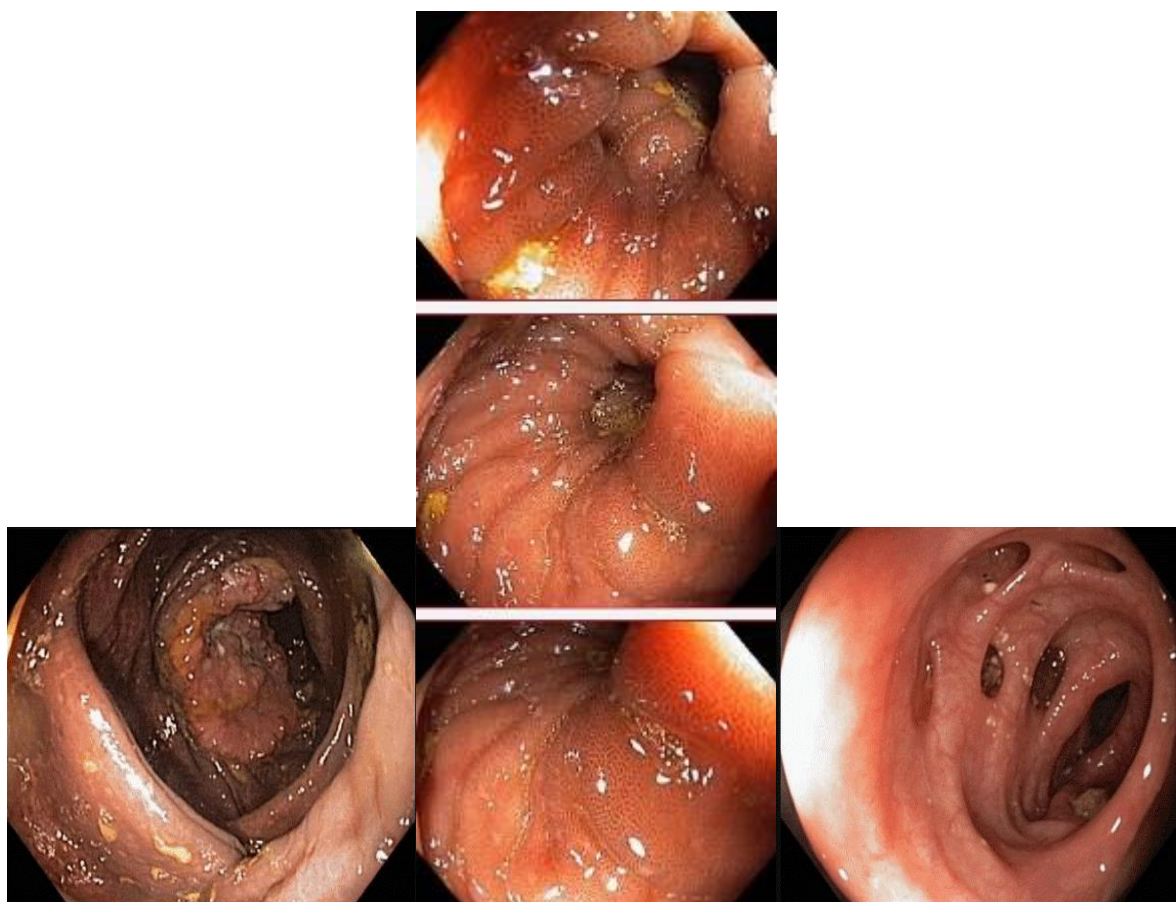
устья дивертикулов размерами от 0,4 до 0,8 см в Д без признаков воспалительных изменений слизистой оболочки окружающей устья.

Задача 73

Мужчина, 67 лет, обратился к врачу с жалобами на приступообразные боли в правом фланке живота без иррадиации, запорами чередующимися с диареей, общую слабость. Из анамнеза известно, что нарушение стула по типу запоров впервые возникли около 7 лет назад. Не обследовался, лечился самостоятельно, соблюдая диету и принимая слабительные средства на основе сенны и коры крушины. Ухудшение в течение последних 4-х недель с учащения приступов болей в правом фланке живота, сопровождающихся общими симптомами (слабость, снижение аппетита) и нарушением стула: чередование запоров с диареей. Учитывая выраженный болевой абдоминальный синдром обратился за консультацией к гастроэнтерологу. Семейный анамнез: мать – умерла в 76 лет - острый инфаркт миокарда, отец – умер в 72 года от рака кишечника. При осмотре: состояние средней степени тяжести. ИМТ – 17 кг/м². Кожные покровы чистые, бледные. В легких дыхание везикулярное, хрипов нет. Тоны сердца ясные, ритмичные. ЧСС – 92 уд. в мин., АД – 160/80мм рт. ст. Язык обложен белесоватым налетом, влажный. Живот мягкий, при пальпации болезненный в илеоцекальной зоне, где пальпируется плотное опухолеобразное образование с ограниченной подвижностью. Печень и селезенка не увеличены. Дизурии нет. Симптом поколачивания по поясничной области отрицательный. При лабораторном обследовании мочи без отклонений от релевантных значений нормальных показателей. В общем анализе крови: СОЭ - 46 мм/час, Нв - 90 г/л. Рекомендовано проведение видеоколоноскопии (ВКС).

При ВКС получены изображения





Заключение: Экзофитная полуциркулярная опухоль слепой кишки с изъязвлением. Меланоз слепой кишки. Дивертикулез нисходящей кишки. Полип слепой кишки. Дивертикулы нисходящей кишки. Рак толстой кишки. Дивертикулез толстой кишки.

Составьте и обоснуйте план дополнительного обследования пациента

Эталоны ответов: Пациенту рекомендовано проведение дообследования, включающего:

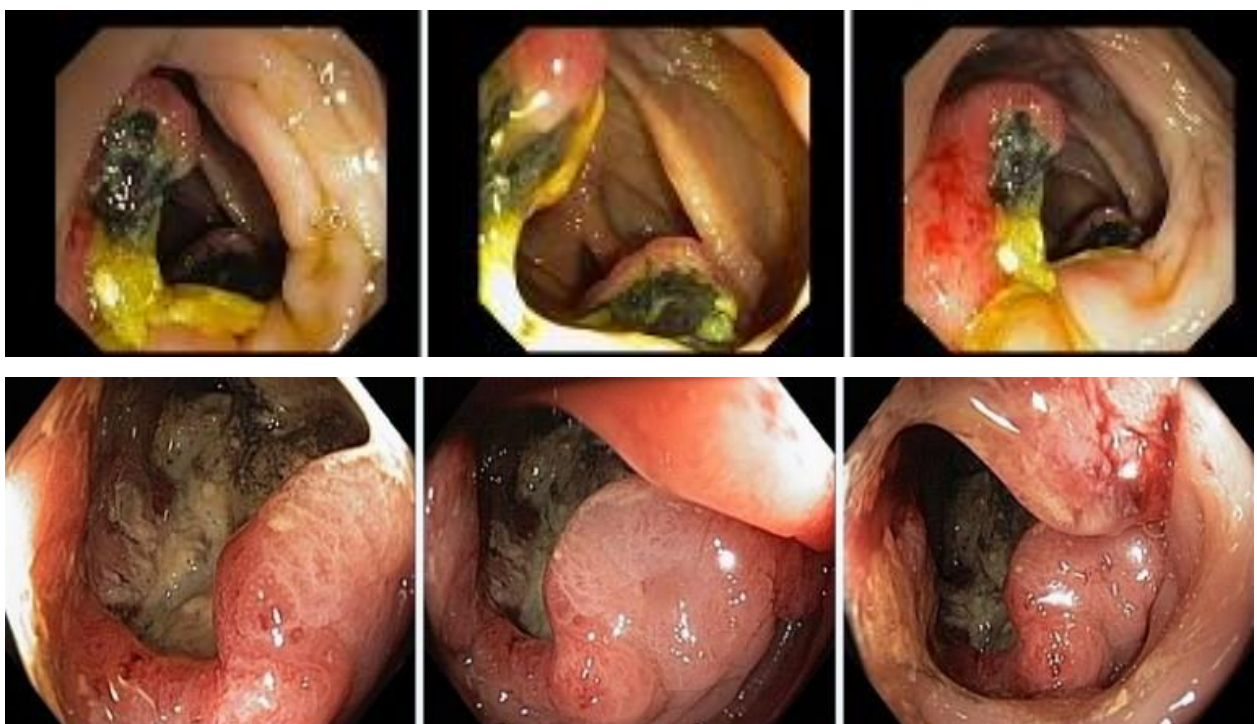
- хромовидеоколоноскопию с витальными красителями (0,5% раствор метиленового синего) и прицельной биопсией из зон гиперфиксации витального красителя полисегментарную биопсию из полуциркулярного крупноузлового образования с изъязвлением слепой кишки и измененной слизистой оболочки слепой кишки

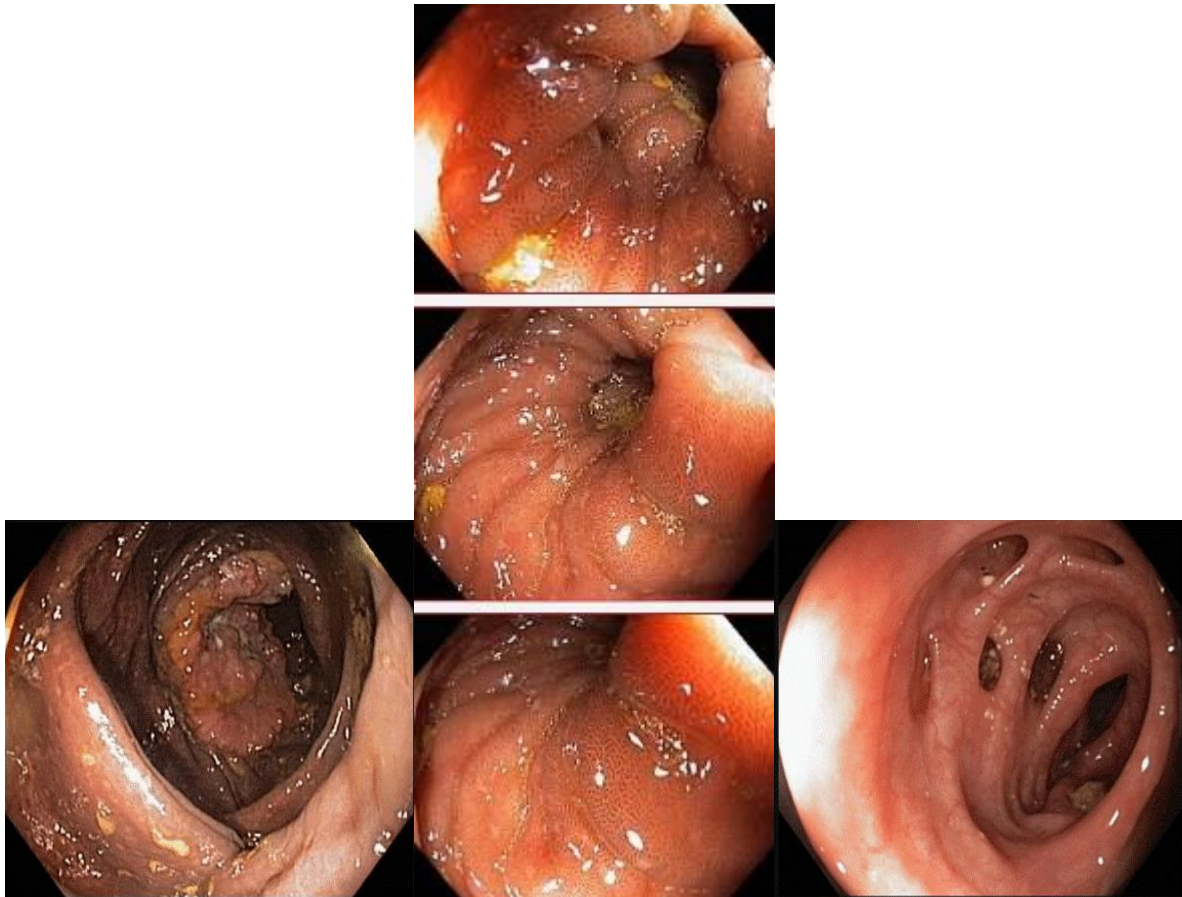
Задача 74

Мужчина, 67 лет, обратился к врачу с жалобами на приступообразные боли в правом фланке живота без иррадиации, запорами чередующимися с диареей, общую слабость. Из анамнеза известно, что нарушение стула по типу запоров впервые возникли около 7 лет назад. Не обследовался, лечился самостоятельно, соблюдая диету и принимая слабительные средства на основе сенны и коры крушины. Ухудшение в течение последних 4-х недель с учащения приступов болей в правом фланке живота, сопровождающихся общими симптомами (слабость, снижение аппетита) и нарушением стула: чередование запоров с диареей. Учитывая выраженный болевой абдоминальный синдром обратился за консультацией к гастроэнтерологу. Семейный анамнез: мать – умерла в 76 лет - острый инфаркт миокарда, отец – умер в 72 года от рака кишечника. При осмотре: состояние

средней степени тяжести. ИМТ – 17 кг/м². Кожные покровы чистые, бледные. В легких дыхание везикулярное, хрипов нет. Тоны сердца ясные, ритмичные. ЧСС – 92 уд. в мин., АД – 160/80мм рт. ст. Язык обложен белесоватым налетом, влажный. Живот мягкий, при пальпации болезненный в илеоцекальной зоне, где пальпируется плотное опухолеобразное образование с ограниченной подвижностью. Печень и селезенка не увеличены. Дизурии нет. Симптом поколачивания по поясничной области отрицательный. При лабораторном обследовании мочи без отклонений от релевантных значений нормальных показателей. В общем анализе крови: СОЭ - 46 мм/час, Нв - 90 г/л. Рекомендовано проведение видеокколоноскопии (ВКС).

При ВКС получены изображения





Заключение: Экзофитная полуциркулярная опухоль слепой кишки с изъязвлением. Меланоз слепой кишки. Дивертикулез нисходящей кишки. Полип слепой кишки. Дивертикулы нисходящей кишки. Рак толстой кишки. Дивертикулез толстой кишки.

Обоснуйте базовый лечебный препарат, длительность лечения, время и содержание повторного эндоскопического исследования

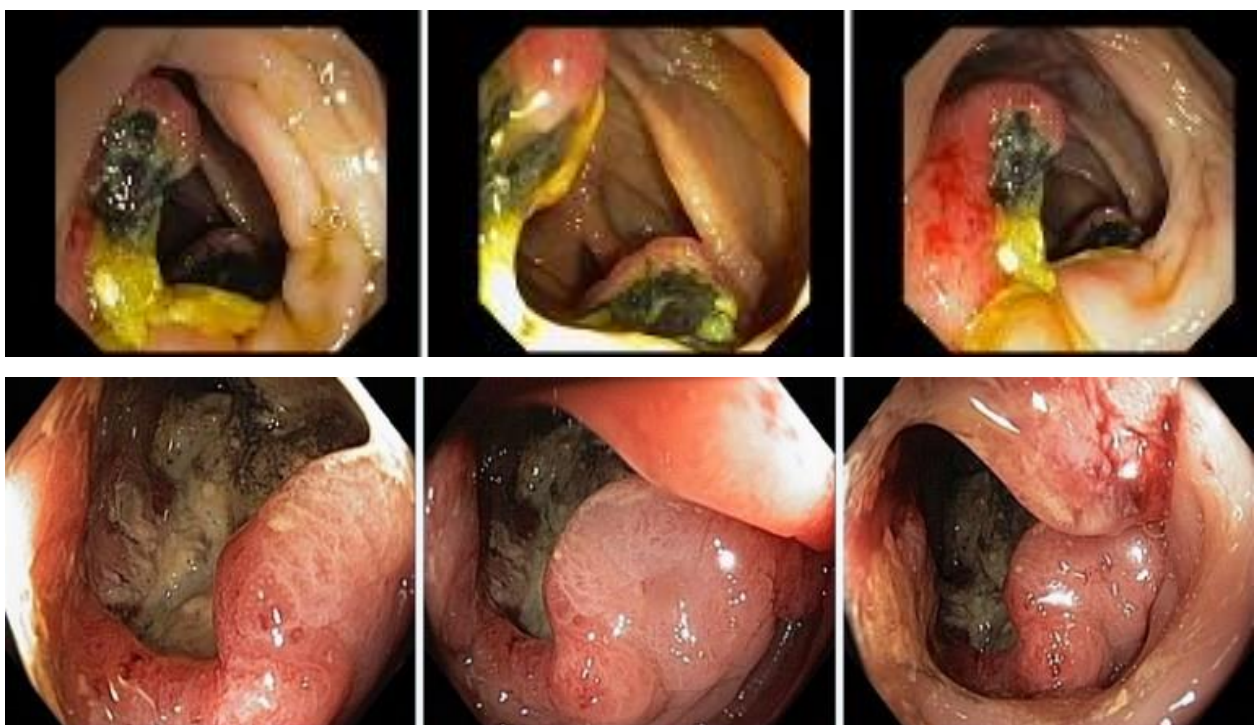Эталоны ответов: Стандарт лечения опухолевидных инфильтративно-изъязвленных образований слепой кишки зависит от результатов гистологической верификации злокачественного роста. Повторное эндоскопическое исследование толстой кишки с биопсией необходимо при отрицательных результатах первичного гистологического исследования.

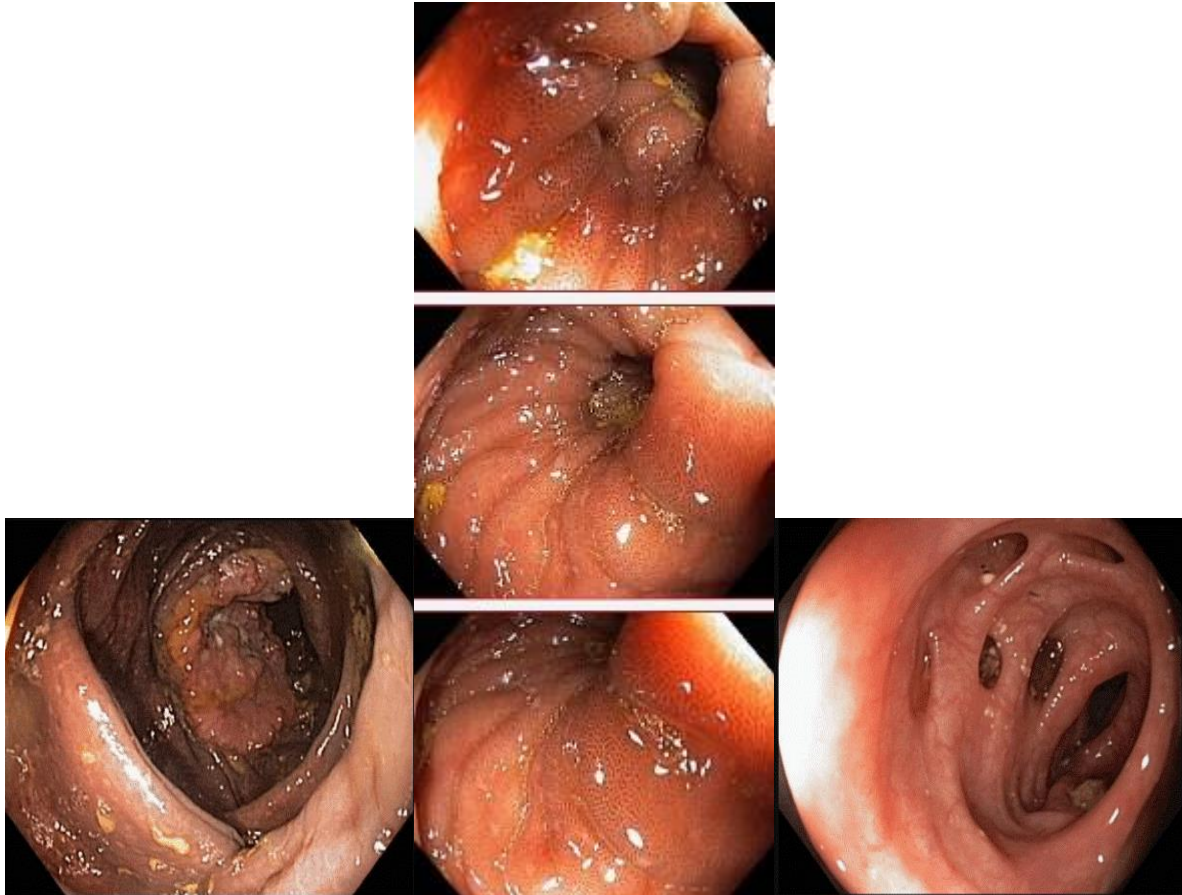
Задача 75

Мужчина, 67 лет, обратился к врачу с жалобами на приступообразные боли в правом фланке живота без иррадиации, запорами чередующимися с диареей, общую слабость. Из анамнеза известно, что нарушение стула по типу запоров впервые возникли около 7 лет назад. Не обследовался, лечился самостоятельно, соблюдая диету и принимая слабительные средства на основе сенны и коры крушины. Ухудшение в течение последних 4-х недель с учащения приступов болей в правом фланке живота, сопровождающихся общими симптомами (слабость, снижение аппетита) и нарушением стула: чередование запоров с диареей. Учитывая выраженный болевой абдоминальный синдром обратился за

консультацией к гастроэнтерологу. Семейный анамнез: мать – умерла в 76 лет - острый инфаркт миокарда, отец – умер в 72 года от рака кишечника. При осмотре: состояние средней степени тяжести. ИМТ – 17 кг/м². Кожные покровы чистые, бледные. В легких дыхание везикулярное, хрипов нет. Тоны сердца ясные, ритмичные. ЧСС – 92 уд. в мин., АД – 160/80мм рт. ст. Язык обложен белесоватым налетом, влажный. Живот мягкий, при пальпации болезненный в илеоцекальной зоне, где пальпируется плотное опухолеобразное образование с ограниченной подвижностью. Печень и селезенка не увеличены. Дизурии нет. Симптом поколачивания по поясничной области отрицательный. При лабораторном обследовании мочи без отклонений от релевантных значений нормальных показателей. В общем анализе крови: СОЭ - 46 мм/час, Нв - 90 г/л. Рекомендовано проведение видеоколоноскопии (ВКС).

При ВКС получены изображения





Заключение: Экзофитная полуциркулярная опухоль слепой кишки с изъязвлением. Меланоз слепой кишки. Дивертикулез нисходящей кишки. Полип слепой кишки. Дивертикулы нисходящей кишки. Рак толстой кишки. Дивертикулез толстой кишки.

Через 2 недели получены результаты гистологического исследования биоптатов из опухолевидного инфильтративно-изъязвленного образования слепой кишки и слизистой оболочки слепой кишки полиповидных образований желудка и 12 перстной кишки:- аденокарцинома в слизистой оболочки очаговая атрофия, скопления меланина

Какова Ваша дальнейшая диагностическая тактика?

Обоснуйте Ваш выбор.

Эталоны ответов: Эндоскопические и гистологические признаки укладываются в предварительное заключение о наличии опухолевидного инфильтративно-изъязвленного образования слепой кишки, меланоза слепой кишки.

Рекомендована консультация колопроктолога для решения вопроса тактики хирургического лечения.

КРИТЕРИИ оценивания компетенций и шкалы оценки

Оценка «неудовлетворительно» (не зачтено) или отсутствие сформированности компетенции	Оценка «удовлетворительно» (зачтено) или удовлетворительный (пороговый) уровень освоения компетенции	Оценка «хорошо» (зачтено) или достаточный уровень освоения компетенции	Оценка «отлично» (зачтено) или высокий уровень освоения компетенции
<p>Неспособность обучающегося самостоятельно продемонстрировать знания при решении заданий, отсутствие самостоятельности в применении умений. Отсутствие подтверждения наличия сформированности компетенции свидетельствует об отрицательных результатах освоения учебной дисциплины</p>	<p>Обучающийся демонстрирует самостоятельность в применении знаний, умений и навыков к решению учебных заданий в полном соответствии с образцом, данным преподавателем, по заданиям, решение которых было показано преподавателем, следует считать, что компетенция сформирована на удовлетворительном уровне.</p>	<p>Обучающийся демонстрирует самостоятельное применение знаний, умений и навыков при решении заданий, аналогичных образцам, что подтверждает наличие сформированной компетенции на более высоком уровне. Наличие такой компетенции на достаточном уровне свидетельствует об устойчиво закреплённом практическом навыке</p>	<p>Обучающийся демонстрирует способность к полной самостоятельности и в выборе способа решения нестандартных заданий в рамках дисциплины с использованием знаний, умений и навыков, полученных как в ходе освоения данной дисциплины, так и смежных дисциплин, следует считать компетенцию сформированной на высоком уровне.</p>

Критерии оценивания тестового контроля:

процент правильных ответов	Отметки
91-100	отлично
81-90	хорошо
70-80	удовлетворительно
Менее 70	неудовлетворительно

При оценивании заданий с выбором нескольких правильных ответов допускается одна

ошибка.

Критерии оценивания собеседования:

Отметка	Дескрипторы		
	прочность знаний	умение объяснять (представлять) сущность явлений, процессов, делать выводы	логичность и последовательность ответа
отлично	прочность знаний, знание основных процессов изучаемой предметной области, ответ отличается глубиной и полнотой раскрытия темы; владением терминологическим аппаратом; логичностью и последовательностью ответа	высокое умение объяснять сущность, явлений, процессов, событий, делать выводы и обобщения, давать аргументированные ответы, приводить примеры	высокая логичность и последовательность ответа
хорошо	прочные знания основных процессов изучаемой предметной области, отличается глубиной и полнотой раскрытия темы; владение терминологическим аппаратом; свободное владение монологической речью, однако допускается одна - две неточности в ответе	умение объяснять сущность, явлений, процессов, событий, делать выводы и обобщения, давать аргументированные ответы, приводить примеры; однако допускается одна - две неточности в ответе	логичность и последовательность ответа
удовлетворительно	удовлетворительные знания процессов изучаемой предметной области, ответ, отличающийся недостаточной глубиной и полнотой раскрытия темы; знанием основных вопросов теории. Допускается несколько ошибок в содержании ответа	удовлетворительное умение давать аргументированные ответы и приводить примеры; удовлетворительно сформированные навыки анализа явлений, процессов. Допускается несколько ошибок в содержании ответа	удовлетворительная логичность и последовательность ответа
неудовлетворительно	слабое знание изучаемой предметной области,	неумение давать аргументированные	отсутствие логичности и

	неглубокое раскрытие темы; слабое знание основных вопросов теории, слабые навыки анализа явлений, процессов. Допускаются серьезные ошибки в содержании ответа	ответы	последовательности ответа
--	---	--------	---------------------------

Критерии оценивания ситуационных задач:

Отметка	Дескрипторы			
	понимание проблемы	анализ ситуации	навыки решения ситуации	профессиональное мышление
отлично	полное понимание проблемы. Все требования, предъявляемые к заданию, выполнены	высокая способность анализировать ситуацию, делать выводы	высокая способность выбрать метод решения проблемы, уверенные навыки решения ситуации	высокий уровень профессионального мышления
хорошо	полное понимание проблемы. Все требования, предъявляемые к заданию, выполнены	способность анализировать ситуацию, делать выводы	способность выбрать метод решения проблемы, уверенные навыки решения ситуации	достаточный уровень профессионального мышления. Допускается одна-две неточности в ответе
удовлетворительно	частичное понимание проблемы. Большинство требований, предъявляемых к заданию, выполнены	удовлетворительная способность анализировать ситуацию, делать выводы	удовлетворительные навыки решения ситуации, сложности с выбором метода решения задачи	достаточный уровень профессионального мышления. Допускается более двух неточностей в ответе либо ошибка в последовательности решения
неудовлетворительно	непонимание проблемы. Многие требования, предъявляемые к заданию, не выполнены. Нет	низкая способность анализировать ситуацию	недостаточные навыки решения ситуации	отсутствует

	ответа. Не было попытки решить задачу			
--	---	--	--	--