ФЕДЕРАЛЬНОЕ ГОСУДАРСТВЕННОЕ БЮДЖЕТНОЕ ОБРАЗОВАТЕЛЬНОЕ УЧРЕЖДЕНИЕ ВЫСШЕГО ОБРАЗОВАНИЯ «РОСТОВСКИЙ ГОСУДАРСТВЕННЫЙ МЕДИЦИНСКИЙ УНИВЕРСИТЕТ» МИНИСТЕРСТВА ЗДРАВООХРАНЕНИЯ РОССИЙСКОЙ ФЕДЕРАЦИИ

ФАКУЛЬТЕТ_ЛЕЧЕБНО-ПРОФИЛАКТИЧЕСКИЙ

Оценочные материалы

по дисциплине **ФУНКЦИОНАЛЬНЫЕ МЕТОДЫ ДИАГНОСТИКИ В КАРДИОЛОГИИ**

Специальность 31.05.01 - «Лечебное дело»

2023

1. Перечень компетенций, формируемых дисциплиной (полностью или частично)*

общепрофессиональных (ОПК):

Код и наименование общепрофессиональной компетенции	Индикатор(ы) достижения общепрофессиональной компетенции
ОПК- 2	

2. Виды оценочных материалов в соответствии с формируемыми компетенциями

Наименование компетенции	Виды оценочных материалов	количество заданий **на 1 компетенцию**
ОПК- 2	Задания закрытого типа	25 с эталонами ответов
	Задания открытого типа: Ситуационные задачи	75 с эталонами ответов

Задания закрытого типа:
Задание 1. Инструкция: Выберите один правильный ответ.
Как рассчитывается максимальная ЧСС при выполнении ПФН:
A) по весу пациента;
B) 220 - возраст пациента;
C) по сопутствующей патологии;
D) по полу.
Эталон ответа: B) 220 - возраст пациента

Задание 2. Инструкция: Выберите один правильный ответ.
Наиболее частые причины снижения АД при ПФН:
A) активация САС;
B) стенозирующий коронарный атеросклероз;
C) заболевания щитовидной железы;
D) прием лекарственных препаратов.
Эталон ответа: B) 220 - стенозирующий коронарный атеросклероз.

Задание 3. Инструкция: Выберите один правильный ответ.
Пациент при выполнении ПФН отказался продолжить исследование, проба считается:
A) отрицательная;
B) сомнительная;
C) незавершенная;
D) положительная.
Эталон ответа: C) незавершенная.

Задание 4. Инструкция: Выберите один правильный ответ.
При выполнении ПФН на ЭКГ появилась депрессия сегмента ST2 мм, жалоб нет, АД и ЧСС соответствуют величине нагрузки, проба считается:
A) отрицательная;
B) сомнительная;
C) незавершенная;
D) положительная.
Эталон ответа: D) положительная.

Задание 5. Инструкция: Выберите один правильный ответ.
При выполнении ПФН у больного появился дискомфорт в грудной клетке без признаков ишемии на ЭКГ, проба считается:
A) отрицательная;
B) сомнительная;
C) незавершенная;
D) положительная.
Эталон ответа: B) сомнительная

Задание 6. Инструкция: Выберите один правильный ответ.
Для проведения ЧПЭКС достаточно следующего оборудования:
A) многоканального компьютерного электрокардиографа, электрокардиостимулятора, специального диагностического электрода, дефибриллятора; ларингоскопа, воздуховодов и набора медикаментов, необходимого при проведении исследования и оказания неотложной помощи пациенту;
B) многоканального компьютерного электрокардиографа, электрокардиостимулятора, специального диагностического электрода, дефибриллятора;
C) многоканального компьютерного электрокардиографа, электрокардиостимулятора, набора медикаментов, необходимого при проведении исследования и оказания неотложной помощи пациенту;
D) проведение ЧПЭКС не требует специального оборудования, достаточно многоканального компьютерного электрокардиографа и специального диагностического электрода.
Эталон ответа: A) многоканального компьютерного электрокардиографа, электрокардиостимулятора, специального диагностического электрода, дефибриллятора; ларингоскопа, воздуховодов и набора медикаментов, необходимого при проведении исследования и оказания неотложной помощи пациенту.

Задание 7. Инструкция. Выберите один правильный ответ.
ВВФСАУ (время восстановления функции синоатриального узла) это:
A) интервал от зубца P последнего спонтанного сокращения перед применением стимуляции предсердий до начала зубца P, вызванного импульсом из САУ после ЧПЭКС;
B) интервал от последнего артефакта электрического импульса стимулятора до начала зубца P, вызванного импульсом из САУ;
C) интервал от первого артефакта электрического импульса стимулятора до начала зубца P, вызванного импульсом из САУ;
D) интервал от последнего артефакта электрического импульса стимулятора до начала зубца P пятого импульса, исходящего из САУ.
Эталон ответа: B) интервал от последнего артефакта электрического импульса стимулятора до начала зубца P, вызванного импульсом из САУ.

Задание 8. Инструкция: Выберите один правильный ответ.
Коррегированное время восстановления функции синоатриального узла (КВВФСАУ) определяется как:
A) разница между максимальной длительностью постстимуляциоиной паузы и продолжительностью последнего кардиоцикла перед провдением ЧПЭКС;
B) разница между максимальной длительностью постстимуляциоиной паузы и средней продолжительностью 5 исходных кардиоциклов;
C) разница между максимальной длительностью постстимуляциоиной паузы и средней продолжительностью 10 исходных кардиоциклов;
D) разница между средней длительностью 10 кардиоциклов после проведения ЧПЭКС и средней продолжительностью 10 исходных кардиоциклов;

Эталон ответа: С) разница между максимальной длительностью постстимуляциоиной паузы и средней продолжительностью 10 исходных кардиоциклов.

Задание 9. Инструкция: Выберите один правильный ответ.
Медикаментозная денервация сердца (МДС) проводится с помощью:
А) бета-блокаторов;
В) альфа- блокаторов;
С) бета и альфа-блокаторов;
D) бета-блокаторов и М-холинолитиков.
Эталон ответа: D) бета-блокаторов и М-холинолитиков.

Задание 10. Инструкция: Выберите один правильный ответ.
Преимущества ЧПЭКС перед другими нагрузочными пробами является то, что при воздействии стимуляции:
А) происходит одновременное увеличение ЧСС и АД;
В) происходит только увеличение ЧСС;
С) происходит только увеличение АД;
D) может провоцироваться коронарная недостаточности при неизмененных значениях АД и ЧСС
Эталон ответа: В) происходит только увеличение ЧСС.

Задание 11. Инструкция: Выберите один правильный ответ.
ЧПЭКС как нагрузочная проба является методом выбора у пациентов с:
А) поражением опорно-двигательного аппарата и бронхолегочной системы:
В) поражением мочевыделительной системы и сердечно-сосудистой системы:
С) у пациентов с ожирением и эндокринной патологией;
D) у пациентов в остром периоде инфаркта миокарда с целью оценки жизнеспособности миокарда.
Эталон ответа: А) поражением опорно-двигательного аппарата и бронхолегочной системы.

Задание 12. Выберите один правильный ответ.
Инструкция: К абсолютным показания к проведению лечебной ЧПЭКС относят:
А) синусовая тахикардия с ЧСС более 120 в минуту;
В) постоянная форма фибрилляции предсердий, тахисистолическая форма;
С) приступ Морганьи-Адамса-Стокса на фоне АВ-блокады III степени;
D) впервые возникшая фибриляция предсердий.
Эталон ответа: С) приступ Морганьи-Адамса-Стокса на фоне АВ-блокады III степени.

Задание 13. Инструкция: Выберите один правильный ответ.
Увеличение какого показателя в течение жизни лежит в основе механизма роста пульсового артериального давления
А) Коэффициент жесткости артериол и капилляров;
В) Коэффициент жесткости крупных артерий мышечного типа;
С) Массы миокарда левого желудочка сердца;
D) Минутный объем кровотока;
Эталон ответа: В) Коэффициент жесткости крупных артерий мышечного типа.

Задание 14. Инструкция: Выберите один правильный ответ.
Ввиду высокой вариабельности ДАД в ночное время какие границы из представленных ниже могут быть использованы для верной интерпретации и результата
А) 8 мм. рт. ст.;
В) 12 мм. рт. ст.;

C) 16 мм. рт. ст.;
D) 20 мм. рт. ст.
Эталон ответа: B) 12 мм. рт. ст..

Задание 15. Инструкция: Выберите один правильный ответ.
Какое среднесуточное значение пульсового артериального давления наиболее характерно для пациентов с высоким риском сердечно-сосудистых событий
A) 13 мм. рт. ст.;
B) 25 мм. рт. ст.;
C) 33 мм. рт. ст.;
D) 53 мм. рт. ст.;
Эталон ответа: D) 53 мм. рт. ст.

Задание 16. Инструкция: Выберите один правильный ответ.
Определить эффективность проводимой антигипертензивной терапии возможно после не менее
A) 5-ти успешных измерений в пределах каждого часа;
B) 20-ти измерений в дневное время за сутки;
C) 50-ти измерений в ночное и дневное время за сутки;
D) 2-х успешных измерений в пределах каждого часа;
Эталон ответа: D) 2-х успешных измерений в пределах каждого часа.

Задание 17. Инструкция: Выберите один правильный ответ.
Колебания значений суточного индекса артериального давления в пределах 10-20% характерно для следующего(-их) типа(-ов) пациента(-ов)
A) dipper;
B) night-peaker;
C) non-dipper;
D) over-dipper;
Эталон ответа: A) dipper.

Задание 18. Инструкция: Выберите один правильный ответ.
Наиболее точной характеристикой индекса времени является:
A) определяет процент времени, в течение которого величины АД превышают критический (“безопасный”) уровень;
B) определяет процент времени, в течение которого АД превышает пороговый уровень в утренний временной интервал;
C) определяет процент времени, в течение которого АД превышает пороговый уровень только во время сна;
D) определяет процент измерений, при которых значения АД превышают пороговый уровень только при физической нагрузке;
Эталон ответа: A) определяет процент времени, в течение которого величины АД превышают критический (“безопасный”) уровень.

Задание 19. Инструкция: Выберите один правильный ответ.
К стандартным показателям СМАД относятся
A) Величина утреннего подъема АД;
B) Индекс времени гипотензии;
C) Почасовые средние значения АД и ЧСС;
D) Скорость утреннего подъема АД;
Эталон ответа: C) Почасовые средние значения АД и ЧСС.

Задание 20. Инструкция: Выберите один правильный ответ.
Уровень максимальной величины утреннего подъема ДАД равен
A) 10-15 мм. рт. ст.;
B) 10-25 мм. рт. ст.;
C) 30-36 мм. рт. ст.;
D) 45–52 мм. рт. ст.;
Эталон ответа: C) 30-36 мм. рт. ст.

Задание 20. Инструкция: Выберите один правильный ответ.
Скорость утреннего подъема САД максимально равна
A) 5 мм. рт. ст./час;
B) 10 мм. рт. ст./час;
C) 15 мм. рт. ст./час;
D) 20 мм. рт. ст./час;
Эталон ответа: B) 10 мм. рт. ст./час

Задание 21. Инструкция: Выберите один правильный ответ.
Необходимыми условиями проведения корректных измерений в М-режиме являются все, кроме:
A) адекватная визуализация эндокарда, миокарда, клапанных структур;
B) соблюдение угла 90 градусов между курсором и исследуемыми структурами;
C) соблюдение угла 270 градусов между курсором и исследуемыми структурами;
D) применение анатомического М-режима
Эталон ответа: C) соблюдение угла 270 градусов между курсором и исследуемыми структурами;

Задание 22. Инструкция: Выберите один правильный ответ.
Для импульсно-волнового допплеровского исследования характерно:
A) позволяет оценить скорость кровотока на всем протяжении УЗ-луча;
B) используется для оценки диастолической функции желудочков;
C) используется для расчета давления в полостях сердца;
D) используется для определения направления потока регургитации.
Эталон ответа: B) используется для оценки диастолической функции желудочко//

Задание 23. Инструкция: Выберите один правильный ответ.
Для постоянно-волнового допплеровского исследования характерно:
A) позволяет оценить скорость кровотока в конкретной точке;
B) используется для исследования трансмитрального кровотока с целью оценки диастолической функции желудочков;
C) используется для расчета ФВ ЛЖ;
D) используется для определения скорости и других параметров клапанной регургитации.
Эталон ответа: D) используется для определения скорости и других параметров клапанной регургитации.

Задание 24. Инструкция: Выберите один правильный ответ.
Основное применение цветного допплеровского картирования в ЭхКГ:
A) используется для исследования трансмитрального кровотока с целью оценки диастолической функции желудочков;
B) используется для определения направления потока регургитации;

C) позволяет выявить наличие зон нарушения локальной сократимости;
D) позволяет выявить зоны нарушения локальной сократимости.
Эталон ответа: B) используется для определения направления потока регургитации

Задание 25. Инструкция: Выберите один правильный ответ.
Тканевой импульсный допплер используется для:
A) исследования трансмитрального кровотока;
B) оценки митральной регургитации;
C) оценки диастолической функции ЛЖ;
D) расчета давления в легочной артерии.
Эталон ответа: C) оценки диастолической функции ЛЖ.

Задания открытого типа:
Задание 1.

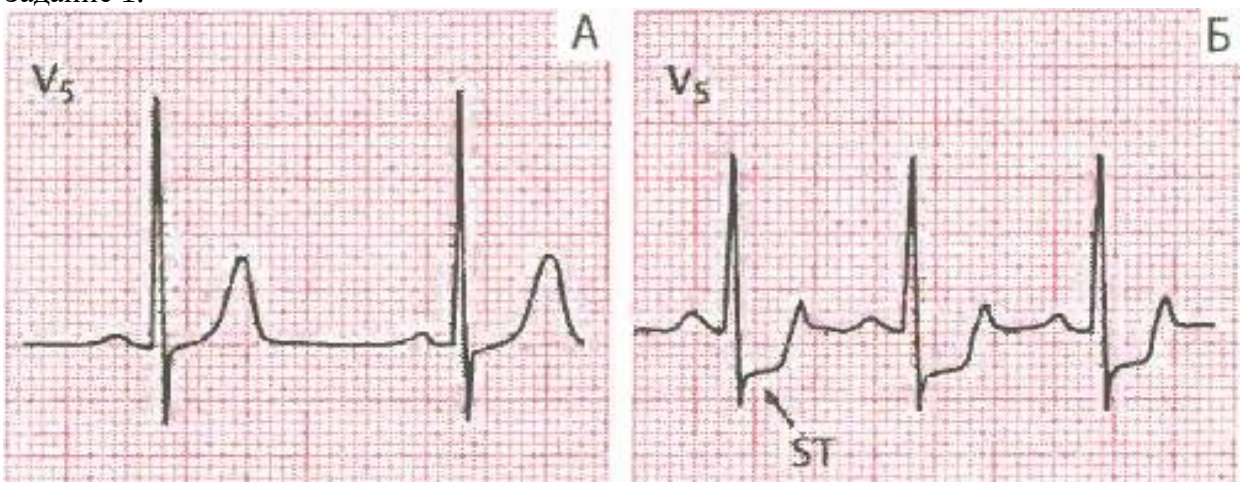

А - исходная ЭКГ, Б – ЭКГ при выполнении пробы.
Больной 48 лет пожаловался на дискомфорт в грудной клетки, возникший при выполнении пробы с физической нагрузкой.

1. О чем свидетельствуют изменения на ЭКГ?
2. Какие еще изменения могут наблюдаться при выполнении пробы?

Эталон ответа:

1. На ЭКГ (Б) классический признак ишемии миокарда – депрессия сегмента ST.
2. Возможно появление высоких, заостренных зубцов T, как неспецифический признак ишемии миокарда

Задание 2.

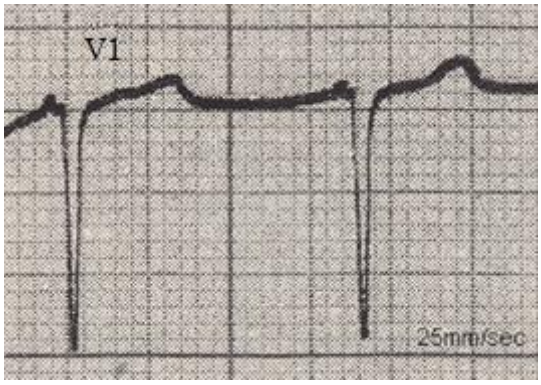

Перед трудоустройством у пациента 30 лет была выполнена ЭКГ.

1. Укажите патологические изменения ЭКГ.
2. Как называется данное состояние?

Эталон ответв.

1. Регистрируется следующие патологические изменения:

– Короткий интервал PQ, меньше 0,12 сек
– Узкие комплексы QRS
– Отсутствие дельта волны на QRS

2. На фоне повторяющихся пароксизмов СВТ данное состояние известно, как синдром Лауна-Ганонга-Левине

Задание 3.

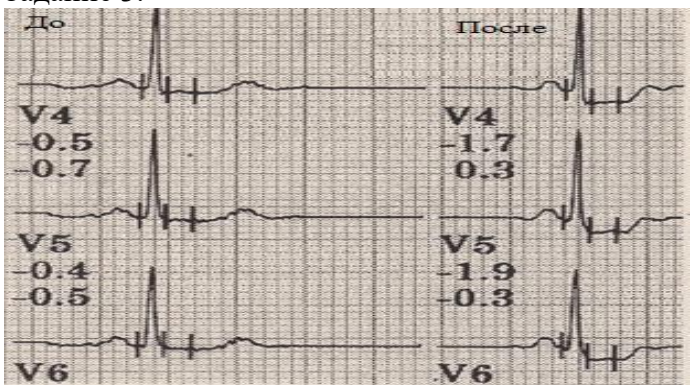

Больной 47 лет выполнил нагрузочный стресс-тест без жалоб.

1. Укажите основной патологический признак на ЭКГ.
2. Является ли этот стресс-тест положительным?

Эталон ответа.

1. Регистрируется горизонтальная депрессия сегмента ST в V4-V6, интервал PQ соответствует изолинии, расстояние от точки J – 80 мс.

Три перпендикулярных линии означают:

- Интервал PQ соответствует изолинии, от которой идет измерение депрессии сегмента ST;
- Точка J является началом 80 мс периода;
- Конец 80 мс периода, в течении которого депрессия сегмента ST может переходить в реполяризацию желудочков.

2. Этот стресс-тест положительный по ЭКГ критериям. В оценке теста можно использовать клинические критерии, если нет ЭКГ данных или они не убедительны.

Задание 4.

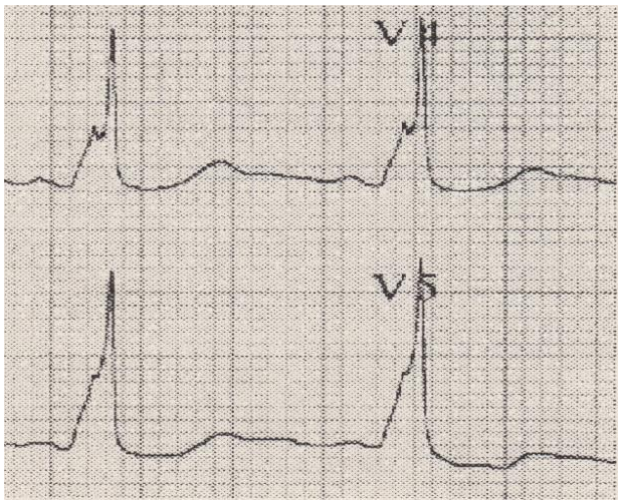

Юноша 18 лет с детства страдает приступами сердцебиений, которые в последнее время участились.

1.Укажите изменения на ЭКГ.
2.Как называется этот синдром?

Эталон ответа

1.Патологические изменения:

– Укорочение интервала PQ (меньше 0,12 сек)
– Дельта волна на восходящей части комплекса QRS в V1 делает его похожим на полную БПНПГ

2. Синдром Вольффа-Паркинсона-Уайта (ВПВ), А тип. Этот синдром еще называют синдромом преждевременного возбуждения желудочка.

Задание 5.

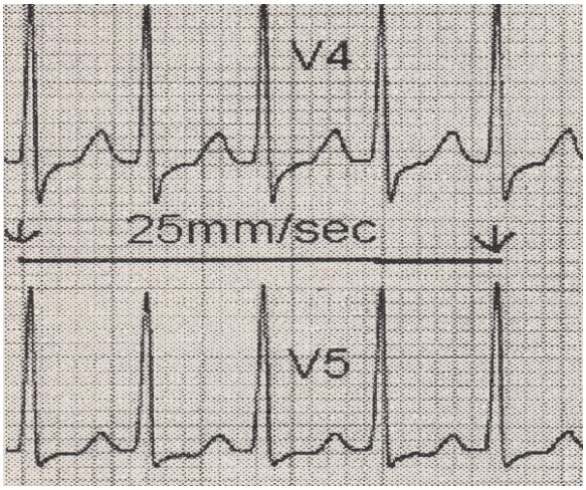

У больного 24 лет во время игры в футбол развился коллапс.

1. Установите вид нарушения сердечного ритма.
2. Какие мероприятия следовало провести этому пациенту?

Эталон ответа:

1. СВТ:

- Комплексы QRS узкие и обычной формы;
- Ритм правильный;
- Зубцы Р не регистрируются;
- ЧСС очень высокая (при синусовой тахикардии не более 140 в минуту).

2. Терапию необходимо начинать с выполнения вагусных проб. Вагусные пробы – методы физического воздействия, направленные на повышение тонуса блуждающего нерва, подавляющего активность аритмии:

- Проба Вальсальвы (задержка дыхания с резким натуживанием);
- Стимуляция рвотного рефлекса посредством надавливания на корень языка;
- Массаж каротидного синуса (резкое и сильное надавливание в области угла нижней челюсти).

Задание 6.

Больной, 55 лет, курильщик, лечится у гастроэнтеролога по поводу ГЭРБ, улучшения самочувствия не отмечает: сохраняется болевой синдром в грудной клетке, АД 160\90, считает его «рабочим» (терапию не получает), сделана ЭКГ:

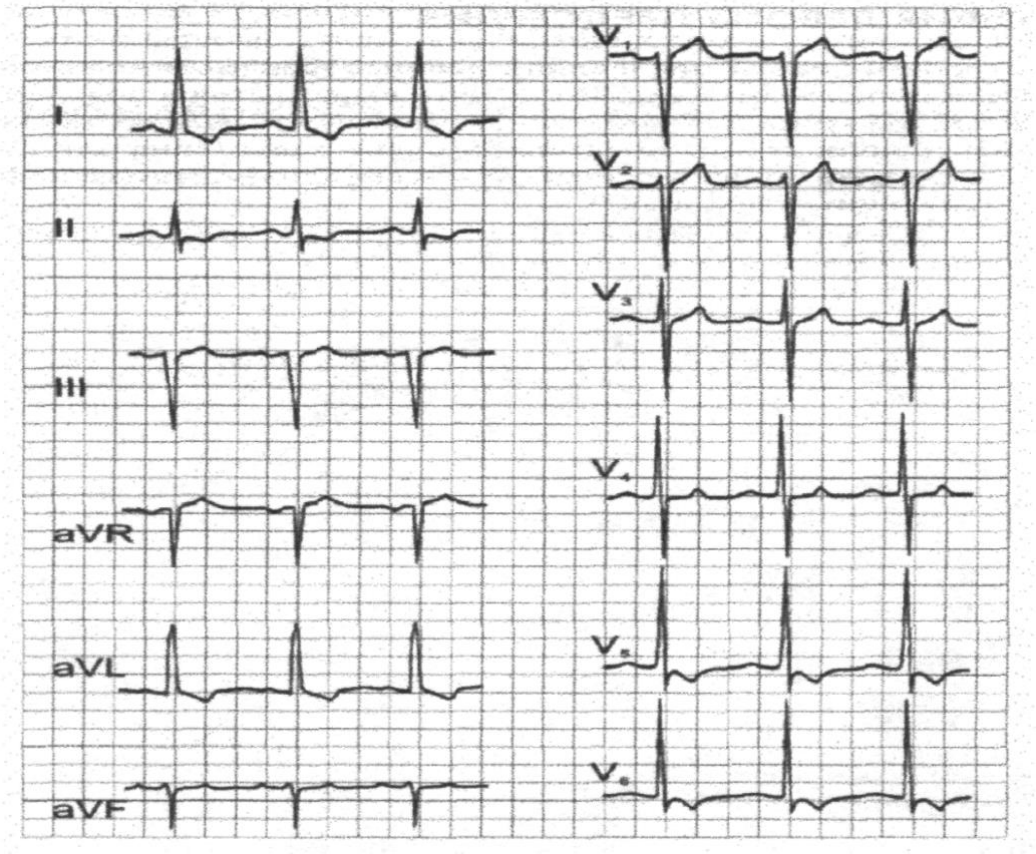

1. Опишите ЭКГ
2. С какими заболеваниями необходимо провести дифференциальный диагноз?

Эталон ответа.

1. Выраженная гипертрофия ЛЖ: левограмма, высокие зубцы R в V5 и V6 отведениях, там же депрессия сегмента ST.
2. Учитывая факторы риска у пациента: мужской пол, возраст, курение, не леченная АГ, наличие поражения органов мишеней, следует исключить коронарную недостаточность.

Задание 7.

Данная ЭКГ зарегистрирована у 20 летнего футболиста во время прохождения планового осмотра.

1. Какова причина нерегулярного сердечного ритма?
2. Каковы диагностические критерии данного состояния?

Эталон ответа.

1. У обследуемого выявлена дыхательная синусовая аритмия (ЧСС – 64-72 в мин).
2. Диагностические критерии:

– Зубец P обычной формы и размеров
– ЧСС изменяется циклически
– ЧСС увеличивается на вдохе и уменьшается на выдохе
– Одинаковый интервал PQ
– QRS обычной формы

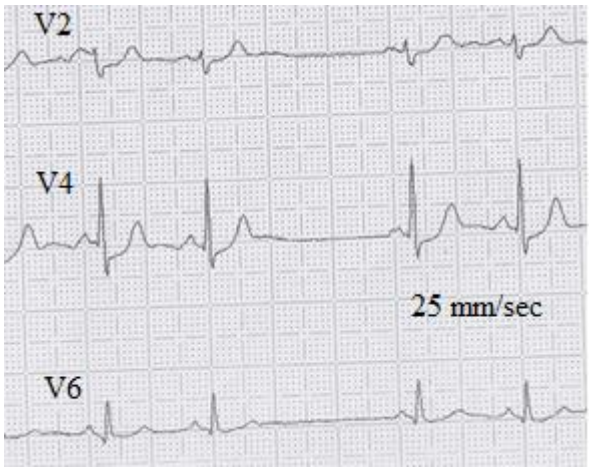

Задание 8.

Больной 20 лет занимается тяжелой атлетикой. При очередном обследовании записана следующая ЭКГ.

1. Какие изменения ЭКГ выявлены?
2. Каковы наиболее частые причины этих изменений?

Эталон ответа:

1. Регистрируется преходящая СА блокада II степени, II типа (без периодов Самойлова-Венкенбаха). После двух комплексов QRS с предшествующим зубцом P наблюдается синусовая пауза, равная 2 расстояниям RR, отсутствует эктопическая активность предсердий и желудочков. Деполяризация СА узла при этом произошла, о чем свидетельствует появление следующего зубца P «строго по расписанию».
2. СА блокада часто бывает физиологической у тренированных пациентов. Причиной СА блокады могут быть воспалительные и дегенеративные заболевания миокарда.

Задание 9.

Женщина 45 лет, отмечает повторяющиеся боли в грудной клетке неопределенного характера без связи с физический нагрузкой, периодически повышается АД. Перенесла гистерэктомию в 35 лет, заместительную терапию не получала. Наблюдается и лечится у терапевта по поводу постклимактерического синдрома. Сделана ЭКГ:

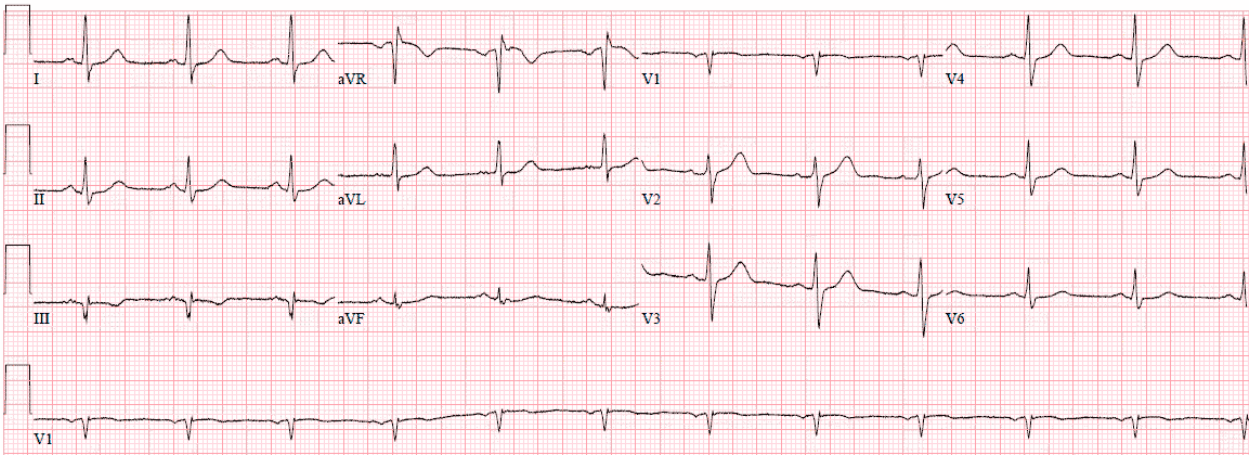

1. Сформулируйте предварительный диагноз.
2. Расшифруйте ЭКГ.

Эталон ответа:

1. Учитывая наличие факторов риска у пациентки «ранний» климакс, АГ, повторяющийся болевой синдром и отсутствие эффекта от проводимой терапии, следует исключить коронарную недостаточность. Диагноз: ИБС, стенокардия напряжения ФК 2.
2. Ритм синусовый правильный, электрическая ось не отклонена, нарушение процессов реполяризации.

Задание 10.

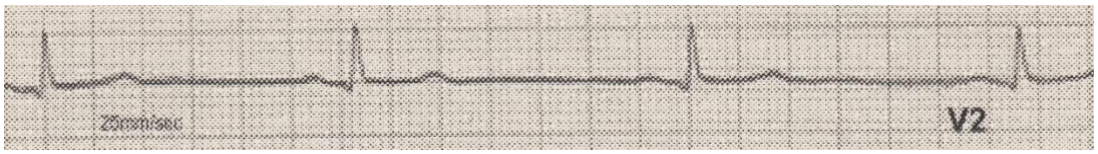

У больного 45 лет на фоне гипотензивной терапии появились жалобы на головокружение.

1. Определите ЧСС.
2. Как называется данный вид ритма.

Эталон ответа:

1. ЧСС 44 в 1 мин. Расчет ЧСС: 300/6,8, где 6,8 – число больших клеток между RR
2. Синусовая брадикардия:

- Расстояние между QRS одинаковые
- Имеется зубец P перед каждым QRS
- ЧСС меньше 60 в 1 мин.
- QRS нормальной формы

Задание 11.

У больного 32 лет установлен диагноз митральный порок сердца, стеноз митрального отверстия.

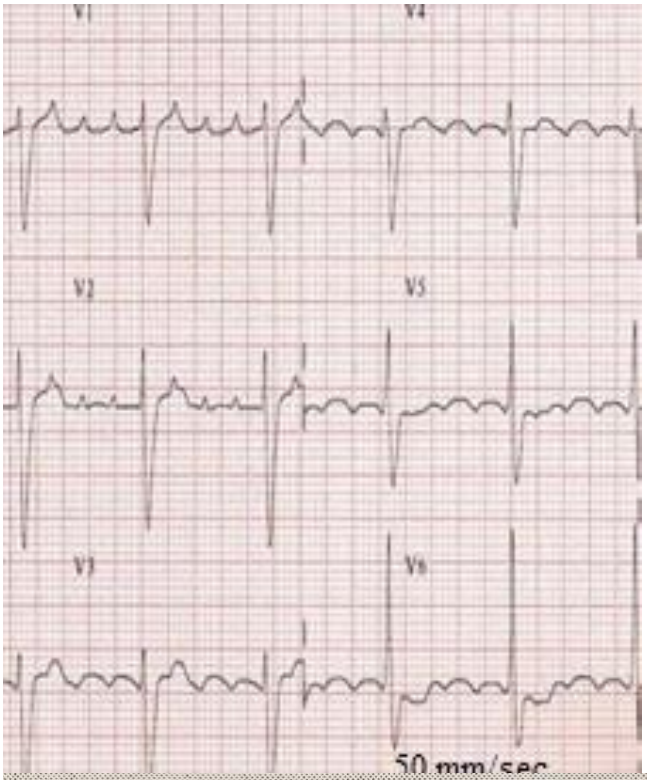

1. Определите ЧСС.
2. Дайте оценку нарушению ритма сердца.

Эталон ответа:
1. ЧСС 150 в 1 мин.
2. Трепетание предсердий (правильная форма):
- Расстояние между QRS одинаковые
- Морфология зубцов P: типичная пилообразная конфигурация в отведениях II, III, ЧСП 250-350 в мин.
- Тахикардия с узкими желудочковыми комплексами.

Задание 12.

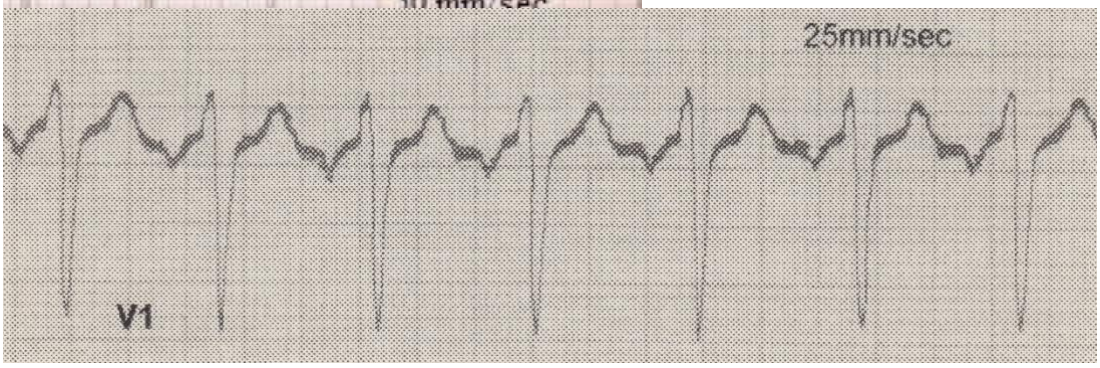

Больная 27 лет поступила в больницу с диагнозом острая пневмония.

1. Определите ЧСС.
2. Дайте оценку ритма сердца.

Эталон ответа:
1. ЧСС 110 в 1 мин. Расчет ЧСС: 300/2,8, где 2,8 – число больших клеток между RR
2. Синусовая тахикардия:
- Расстояние между QRS одинаковые
- Имеется зубец P перед каждым QRS
- ЧСС больше 90 в 1 мин.
- QRS нормальной формы

Задание 13.

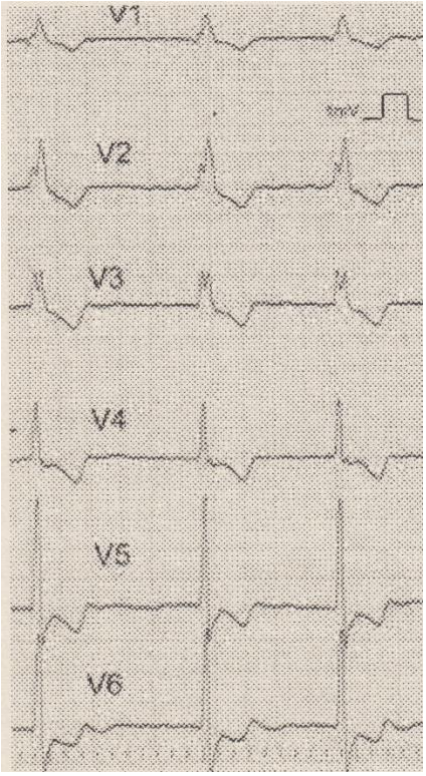

У больного 75 лет на фоне резкого повышения артериального давления до 220\120 мм.рт.ст. развилась выраженная одышка с ЧДД 28 в 1 мин., сопровождающаяся влажными хрипами с отхождением пенистой мокроты розового цвета.

1. Дайте клиническую оценку состоянию пациента.
2. Определите характер нарушения ритма и проводимости.

Эталон ответа:

1. Отек легких на фоне АГ.
2. Фибрилляция предсердий и блокада ПНПГ. О фибриляции предсердий на данной ЭКГ свидетельствуют разные расстояние между QRS, отсутствие зубцов Р. ЖКГ-признаками блокады ПНПГ являются комплекс в отведенях V1, V2 типа RSR, расширение комплекса QRS > 0,12 сек.

Задание 14.

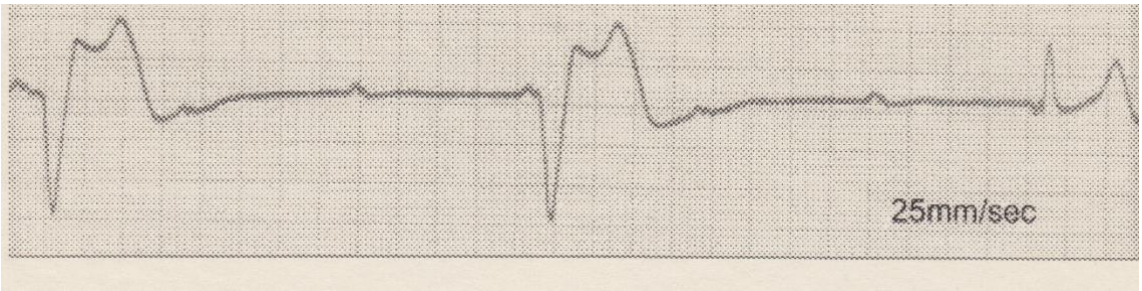

Больной 82 года поступил с приступом потери сознания в реанимационное отделение. Была снята ЭКГ

1. Определите имеющиеся нарушения проводимости и ЧСС.
2. Почему третий комплекс QRS отличается от первых двух

Эталон ответа:

1. АВ блокада III степени (полная, поперечная):

- Регулярные зубцы Р полностью диссоциированы от комплекса QRS
- Медленный идиовентрикулярный ритм (ЧСС – 25 в мин.)

2. Источники возбуждения желудочков при АВ-блокаде III степени – АВ-соединение и/или проводящая система желудочков:

- Первые два комплекса QRS образовались в нижних отделах желудочков
- Третий комплекс QRS в АВ соединении

Задание 15.

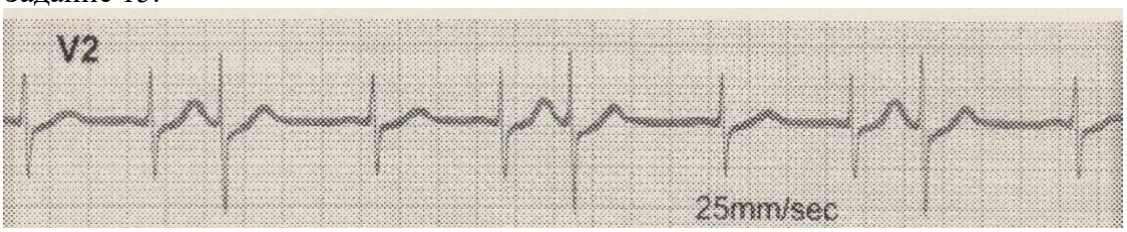

У больной, находящейся в состоянии сильного эмоционального возбуждения сделана ЭКГ.

1. Дайте оценку нарушению ритма сердца
2. Перечислите ЭКГ- признаки наджелудочковых и желудочковых экстрасистол.

Эталон ответа:

1. На фоне синусового ритма определяется предсердная экстрасистолия:
2. Признаки наджелудочковых экстрасистол: преждевременные комплексы QRS с зубцом Р (не виден на данном участке ЭКГ); неизмененный комплекс QRS; наличие неполной компенсаторной паузы. Признаки желудочковых экстрасистол: появление преждевременных комплексы QRS; зубец Р отсутствует перед внеочередным комплексом; расширенный, деформированный комплекс QRS; наличие полной компенсаторной паузы.

Задание 16.

Больной 71 года, страдающий ИБС, постинфарктным кардиосклерозом, осложненной хронической сердечной НКIIб, ФК III (NYHA) с низкой фракцией выброса (ФВ 25%) и получающей сердечные гликозиды, снята ЭКГ

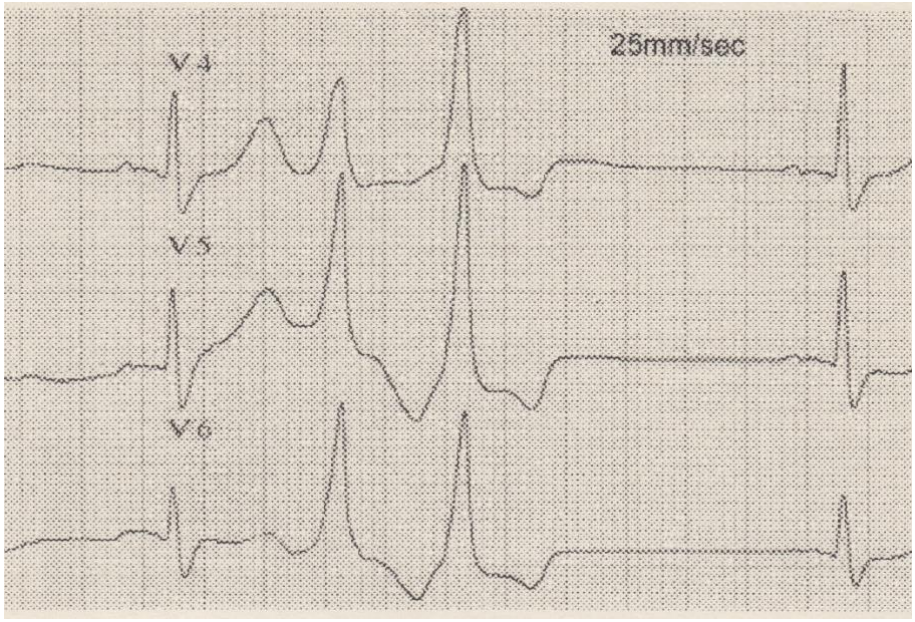

1. Определите и обоснуйте патологические изменения на ЭКГ.
2. Нуждаются ли изменения, выявленные на ЭКГ в коррекции проводимой базисной терапии.

Эталон ответа:

1. Парные, политопные желудочковые экстрасистолы:

• Внеочередное появление комплекса QRS

- Отсутствие предшествующего зубца Р
- Расширение комплекса QRS (> 0,12 сек)
- После второй экстрасистолы следует компенсаторная пауза.

2. Пациентке необходимо отменить сердечные гликозидыю

Задание 17.

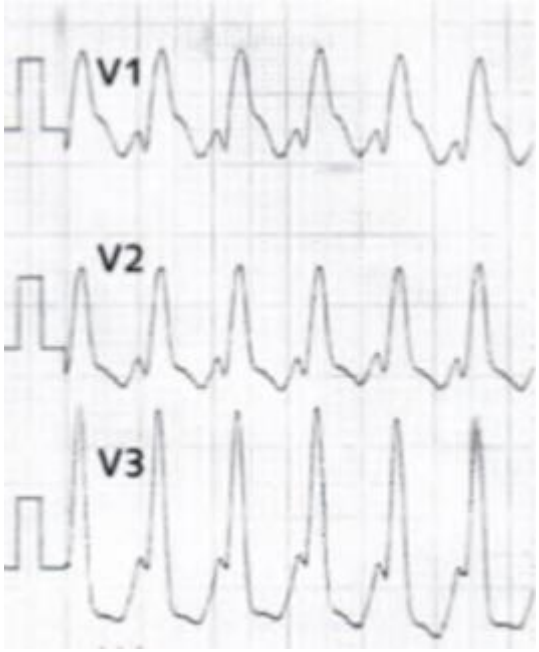

Больной 16 лет вызвал СП в связи с жалобами на сердцебиение, сопровождающиеся одышкой. Была зарегистрирована ЭКГ.

1. Определите и обоснуйте характер нарушения ритма сердца.
2. Укажите причину уширения комплекса QRS.

Эталон ответа:

1. Трепетание предсердий с проведением импульсов 1:1
   - Зубец Р пилообразной конфигурации
   - Расстояние между желудочковыми комплексами одинаковое т.к. к желудочкам поступает постоянное число импульсов в минуту
   - ЧСП и ЧСЖ равны 270 в 1 минуту
2. Признаки полной БПНПГ

Задание 18.

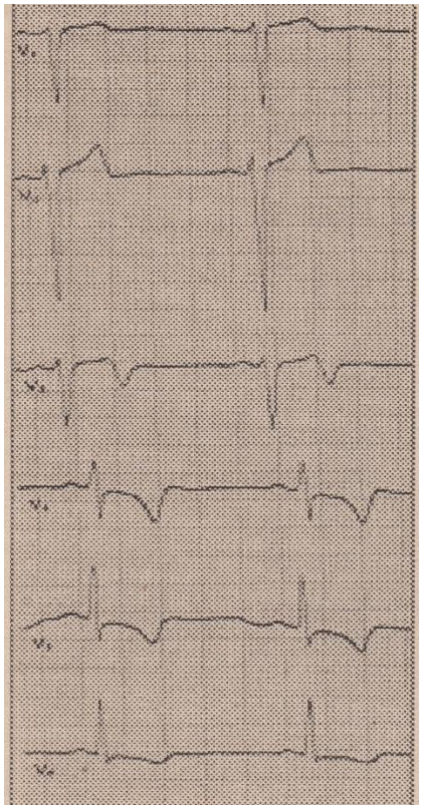

Больной 64 лет, страдает АГ в течение 10 лет с максимальными цифрами АД до 180/100 мм.рт.ст и целевым достигнутом 130/80 мм.рт.ст. Около 3-х лет стал жаловаться на периодические кратковременные боли в области сердца, возникающие при физической нагрузке (ходьба 200-300 м). Последние несколько дней боли участились, стали возникать при ходьбе на 50-100 м, увеличилось количество употребляемого нитроглицерина в день. В момент болевого синдрома зарегистрирована ЭКГ

1. Укажите возможную причину состояние пациента.
2. Перечислите изменения на ЭКГ.

Эталон ответа:

1. ИБС. Прогрессирующая стенокардия напряжения
2. Признаки ишемии миокарда:
   - Депрессия сегмента ST в V3-V6
   - Двухфазный зубец Т в V3
   - Ассиметрия сегмента ST в V4-V6

Задание 19.

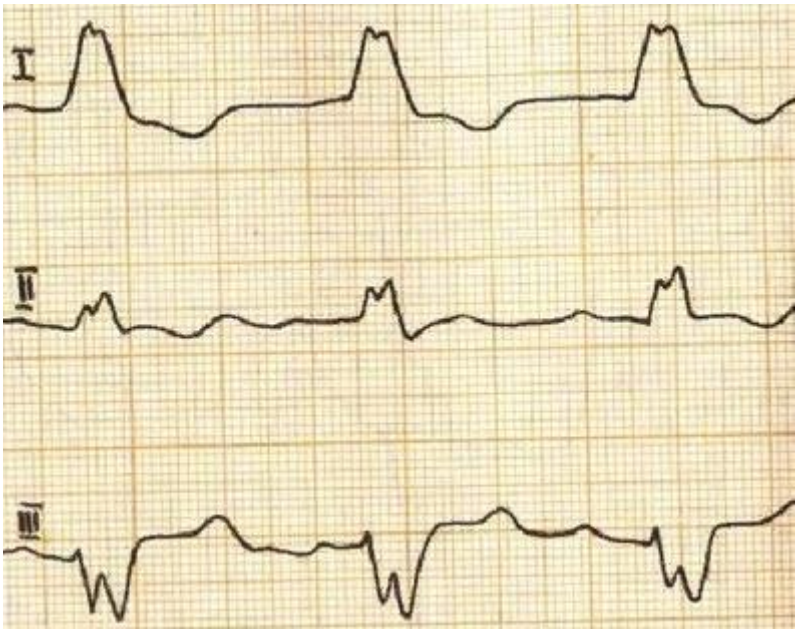

Данная ЭКГ зарегистрирована у мужчины 40 лет во время медицинского осмотра.

1. Сделайте заключение
2. Какое значение имеют полученные данные?

Эталон ответа:

1. БЛНПГ:

• Комплекс QRS больше 0,12 сек

• Комплексы RSR в I

• Сегмент ST дискордантный по отношению к комплексу QRS

2.БЛНПГ является патологией. На ее фоне очень трудно диагностировать ОИМ или ишемию миокарда. Необходимо установить причину ее появления.

Задание 20.

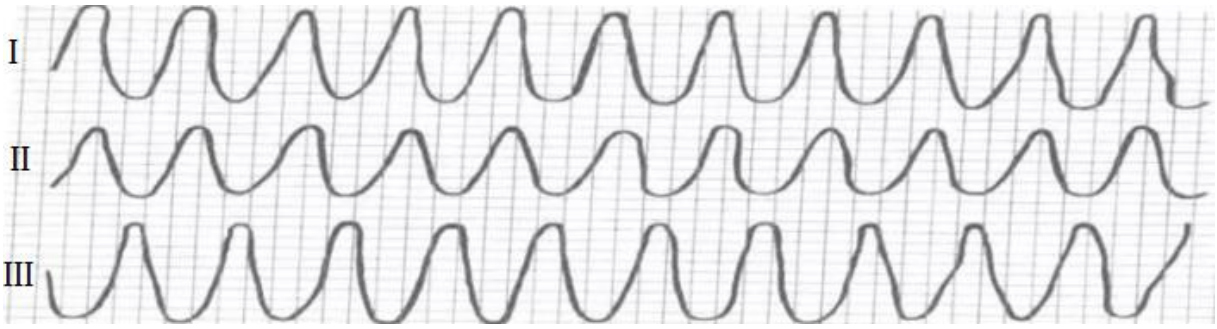

Больной 76 лет доставлен в приемное отделение больницы с жалобами на боли в грудной клетке. Внезапно потерял сознание.

1. Сделать ЭКГ заключение.
2. Какие неотложные мероприятия необходимо провести.

Эталон ответа:

1. Трепетание желудочков:

• Мономорфные желудочковые комплексы без изолинии

• Конфигурация «гребешки»

• ЧСЖ 240-300 в 1 мин

2. По гемодинамическим причинам (остановка кровообращения) больному показана немедленная дефибрилляция. В дальнейшем, в большинстве случаев, имплантация кардиовертера – дефибриллятора, поддержка антиаритмическими препаратами.

Задание 21.

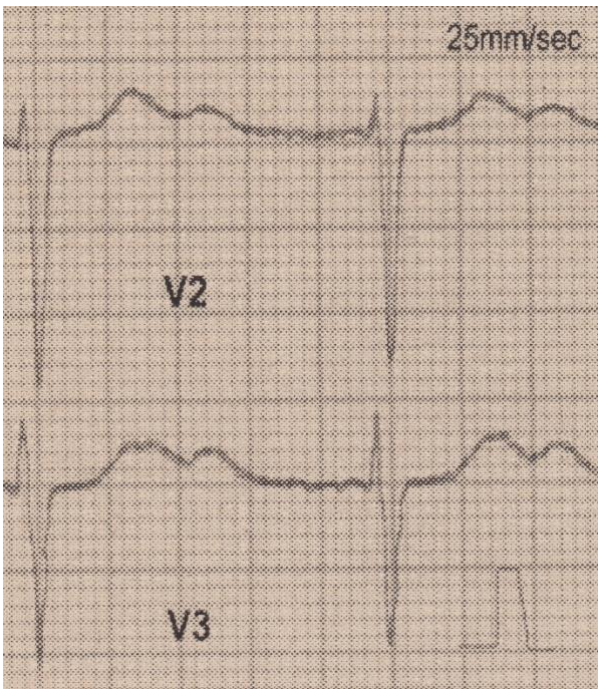

Больной 58 находится в инфекционном отделении с тяжелой диареей.
1. Сделайте ЭКГ заключение.
2. Укажите главные ЭКГ признаки данной патологии.

Эталон ответа:
1. Тяжелая диарея может приводить в гипокалиемии
2. Признаки гипокалиемии:
- Снижение амплитуды зубца Т
- Наличие зубца U

Задание 22.

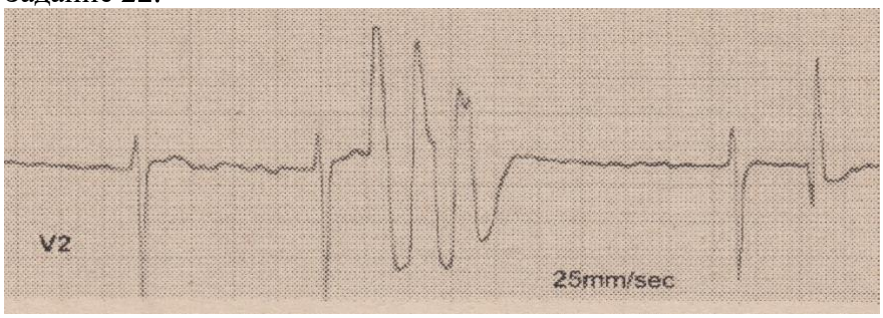

Больной 71 год находится на лечении по поводу ХСН. Отмечает приступы головокружения.

1. Установите вид желудочковой аритмии
2. Установите вид предсердной аритмии

Эталон ответа:
1. Групповые полиморфные желудочковые экстрасистолы:
- Комплекс QRS расширен, неправильной формы
- Комплексы QRS разной величины
2. Фибрилляция предсердий:
- Отсутствует зубец Р перед комплексом QRS
- Неровная изолиния

Задание 23.

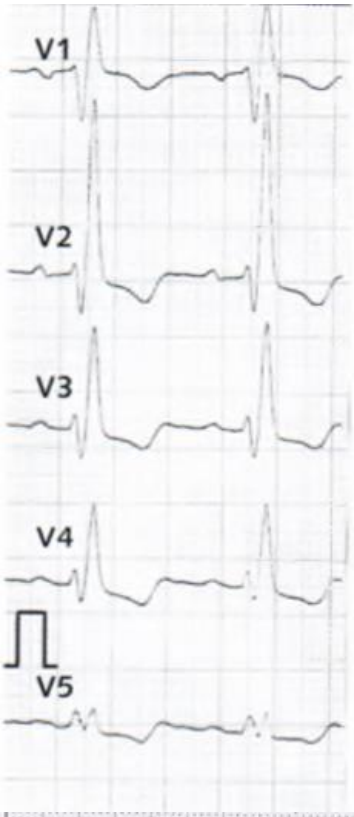

Больной 53 лет, страдающий фиброзирующим альвеолитом, отмечает усиление одышки.

1. Какие имеются изменения на ЭКГ.
2. Как они связаны с его заболеванием.

Эталон ответа:

1. Полная БПНПГ:

- Комплекс QRS > 0,12 сек во всех отведениях
- Нарушение процессов реполяризации желудочков (изменение сегмента ST и зубца T)
- Конфигурация QRS – зубец S более широкий, чем зубец R в I, V6

2. Перегрузка правых отделов сердца и появление хронического легочного сердца на фоне хронического заболевания легких

Задание 24.

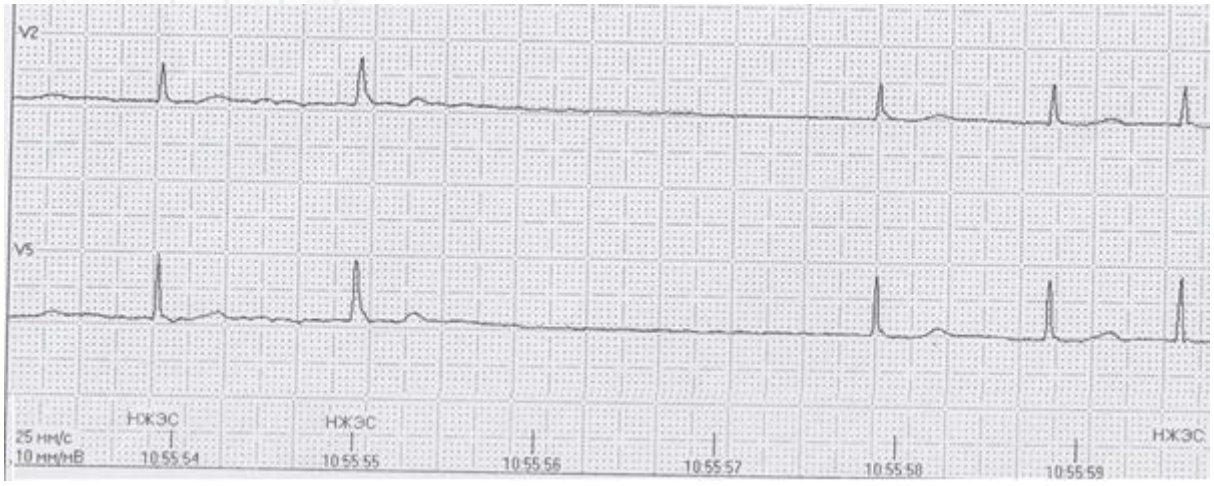

У больного 45 лет во время проведения ХМ ЭКГ была получена следующая ЭКГ.

1. Установите вид аритмии.
2. Что произошло после второго сокращения.

Эталон ответа:

1. Фибрилляция предсердия:

- Нерегулярная частота, амплитуда и конфигурация волн f
- Неровная изолиния
- Электрическая альтернация (отличия комплексов QRS в одном и том же отведении)

2. После второго комплекса QRS наблюдается длинная желудочковая пауза с отсутствием самопроизвольного желудочкового ритма

Задание 25.

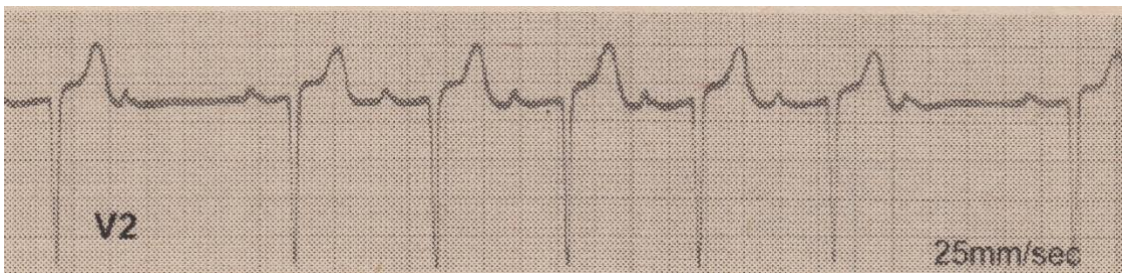

Больной 52 лет регулярно наблюдается кардиологом в поликлинике. При очередном обследовании записана следующая ЭКГ.

1. Какое наблюдается нарушение проводимости.
2. Какие причины могли привести к данной патологии

Эталон ответа:

1. АВ блокада II ст. (Мобитц I) с периодами Самойлова-Венкенбаха:
- Присутствуют зубцы P
- Прогрессирующее удлинение интервала PQ
- Отмечается выпадение комплексов QRS после наибольшего интервала PQ
2. Перенесенный ОИМ:
- Нет зубца R в V2
- Отмечается глубокий QS в V2

Задание 26.

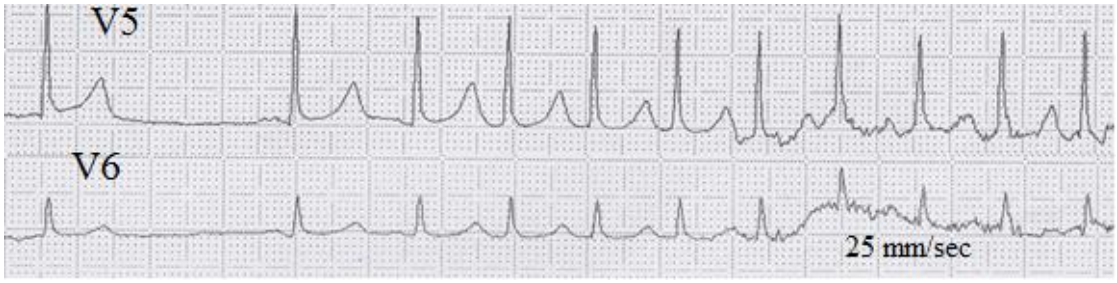

Мальчик 14 лет отмечает появление приступов сердцебиений, которые внезапно начинаются и внезапно заканчиваются.

1. Установите вид аритмии.
2. С чего необходимо начинать терапии этому пациенту.

Эталон ответа:

1. Пароксизмальная суправентрикулярная тахикардия:
- Зубец P перед комплексами QRS сливается с предшествующим зубцом T
- Комплексы QRS узкие
- ЧСС – 150 в минуту
2. Терапию необходимо начинать с выполнения вагусных проб. Вагусные пробы – методы физического воздействия, направленные на повышение тонуса блуждающего нерва, подавляющего активность аритмии:
- Проба Вальсальвы (задержка дыхания с резким натуживанием)
- Стимуляция рвотного рефлекса посредством надавливания на корень языка
- Массаж каротидного синуса (резкое и сильное надавливание в области угла нижней челюсти)

Задание 27.

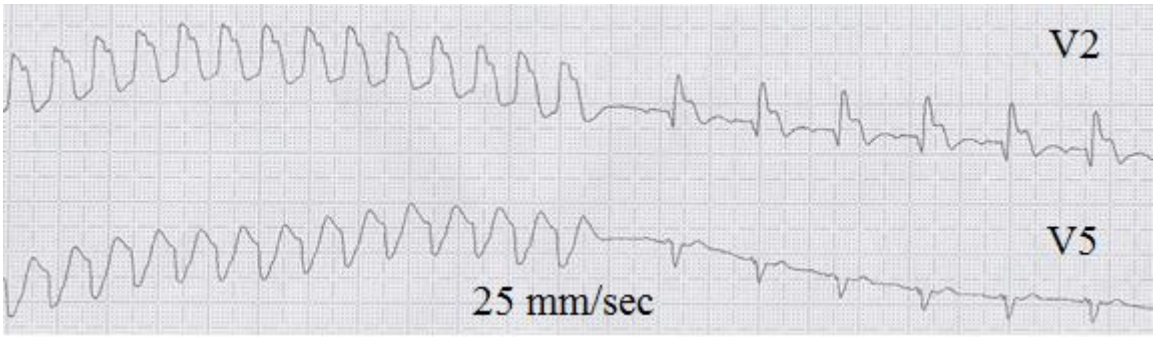

Больному 43 лет, перенесшему ОИМ, проведено ХМ ЭКГ.

1. Укажите вид аритмии.
2. Опишите характерные признаки аритмии.

Эталон ответа:

1. Пароксизмальная ЖТ
2. Признаки ЖТ:

- ЧСС 200 в минуту
- QRS больше 0,12 сек, неправильной формы
- Диссоциация зубцов Р

Задание 28.

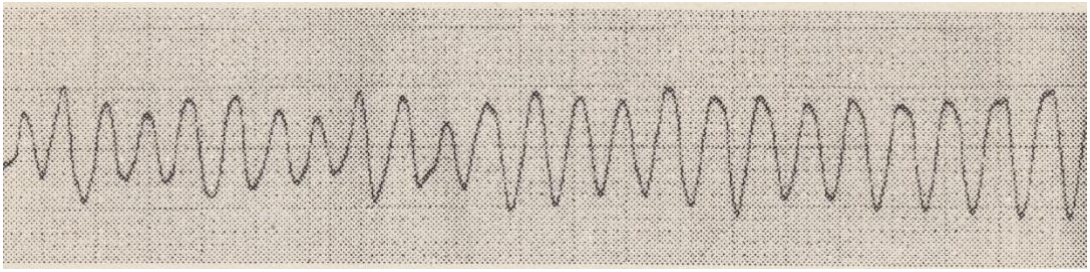

Больной 50 лет, находящийся на лечении в кардиологическом отделении, внезапно потерял сознание.

1. Установите вид аритмии.
2. Какие неотложные мероприятия показаны.

Эталон ответа:

1. ЖТ (не фибрилляция желудочков). На ЭКГ комплексы QRS – четкие, однако расширены и неправильной формы
2. Показано болюсное введение лидокаина (предпочтительно в острую фазу ОИМ), экстренная кардиоверсия.

Задание 29.

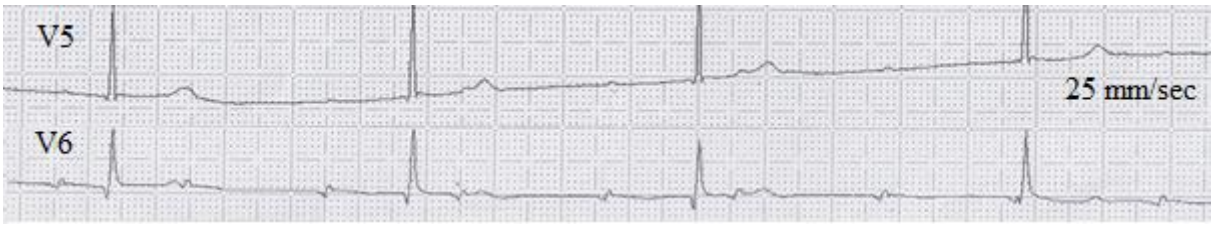

Больной 70 лет жалуется на головокружение, отмечает периодически возникающие полуобморочные состояния.

1. Какие нарушения сердечного ритма отмечаются.
2. Опишите изменения на ЭКГ.

Эталон ответа:

1. АВ блокада III степени с полной АВ диссоциацией
2. Полное разобщение возбуждение предсердий и желудочков, ни один зубец Р не связан с комплексом QRS, ЧСП 66 в минуту, ЧСЖ 35 в минуту

Задание 30.

У юноши 16 лет при диспансерном обследовании была записана данная ЭКГ

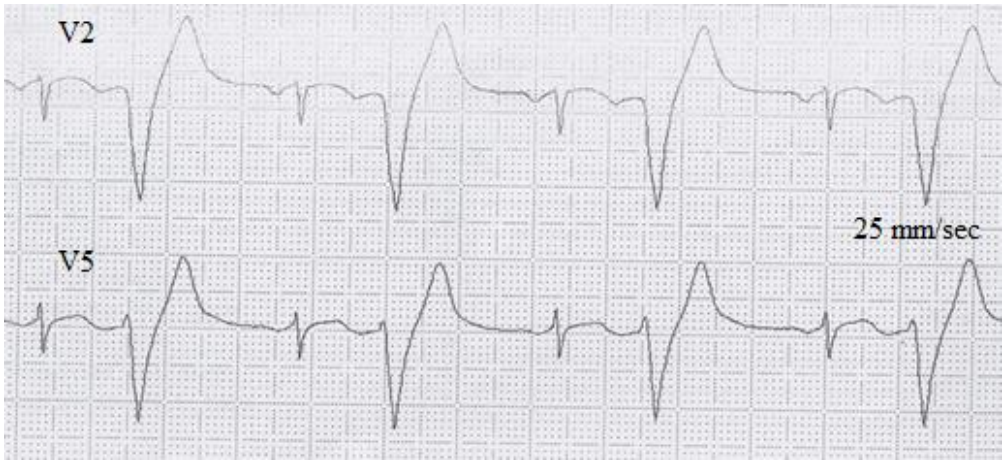

1. Установите вид аритмии.
2. Опишите ЭКГ.

Эталон ответа:

1. Аллоритмия-желудочковая бигеминия
2. Преждевременный расширенный комплекс QRS без зубца Р чередуется с ритмом из синусового узла (обычной конфигурации и ширины комплексы QRS с предшествующим зубцом Р

Задание 31.

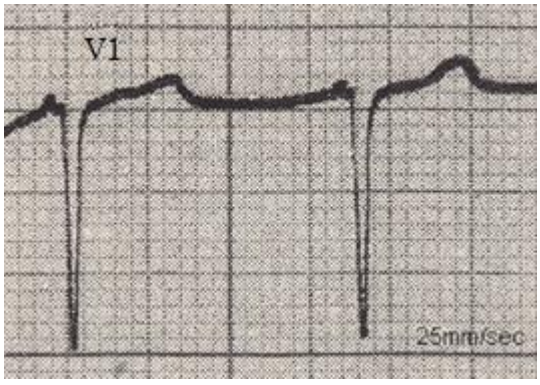

Перед трудоустройством у пациента 30 лет была выполнена ЭКГ.

1. Укажите патологические изменения ЭКГ.
2. Как называется данное состояние.

Эталон ответа:

1. Регистрируется следующие патологические изменения:

•Короткий интервал PQ, меньше 0,12 сек
•Узкие комплексы QRS
•Отсутствие дельта волны на QRS

2. На фоне повторяющихся пароксизмов СВТ данное состояние известно как синдром Лауна-Ганонга-Левине

Задание 32.

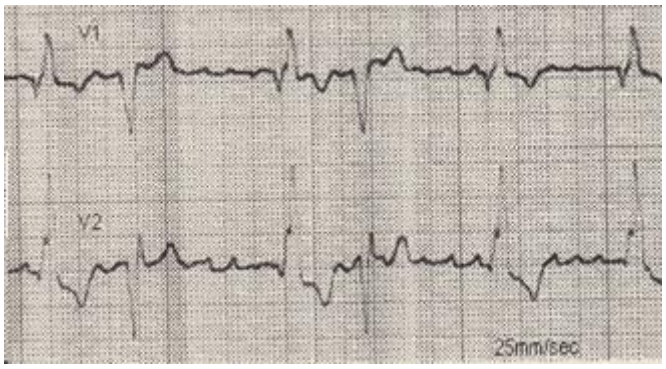

Больной 75 лет страдает ИБС. Стенокардия напряжения ФК II-III ХСН II А-Б. Больной отмечает перебои в работе сердца.

1. Определите вид аритмии.
2. Почему регистрируется два типа комплексов QRS.

Эталон ответа:

1. ТП и непостоянная полная БЛНПГ и БПНПГ. Волны трепетания предсердий четко регистрируются с частотой около 300 в минуту. Однако, ответные сокращения желудочков нерегулярные
2. Отмечается переменная блокада ножек пучка Гиса.

Задание 33.

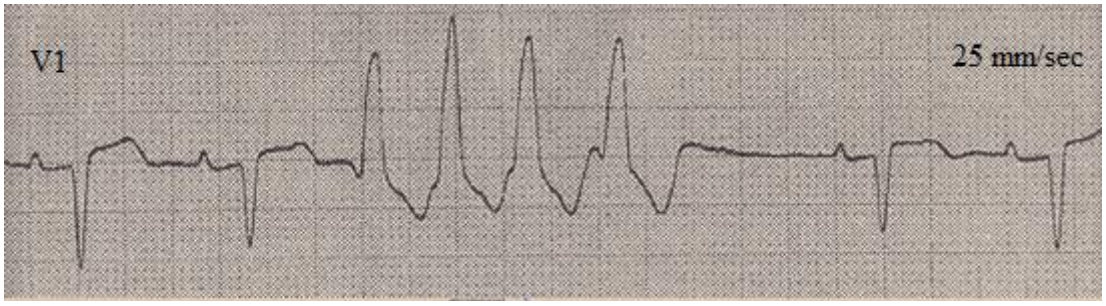

Больной находится в отделении интенсивной терапии по поводу сильных болей в грудной клетке. Ему проводится тромболитическая терапия.

1. С чем связаны боли в грудной клетке.
2. Установите вид аритмии.

Эталон ответа:

1. У больного ОИМ передней стенки ЛЖ (зубец QS в V1)
2. На фоне синусового ритма короткий залп изолированного, ускоренного идиовентрикулярного ритма

Задание 34.

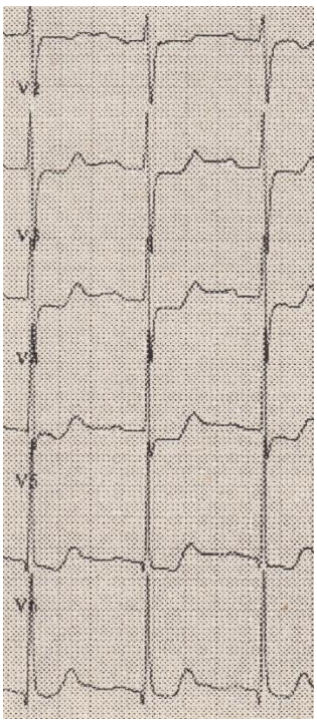

Больная 63 лет лечится в гастроэнтерологическом отделении. Во время выполнения эндоскопической процедуры пожаловалась на дискомфорт в области сердца.

1. В каких отведениях регистрируются патологические изменения.

2. Сделайте заключение.

Тактика дальнейшего ведения

Эталон ответа:

1. В отведениях V3, V4
2. Отмечается горизонтальная депрессия сегмента ST около 2 мм, что свидетельствует об ишемии миокарда

Задание 35.

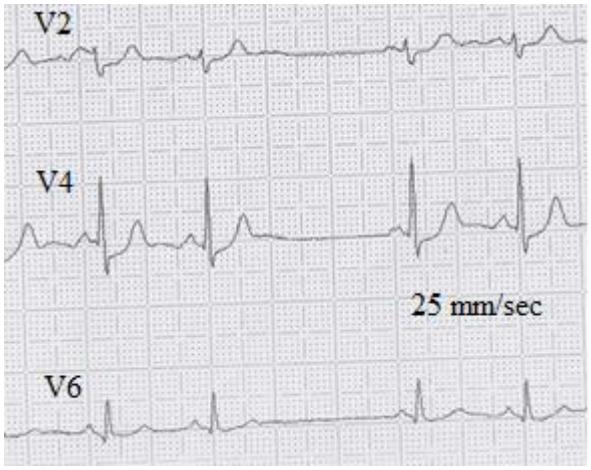

Больной 20 лет занимается тяжелой атлетикой. При очередном обследовании записана следующая ЭКГ.

1. Какие изменения ЭКГ выявлены.
2. Наиболее частые причины этих изменений.

Эталон ответа:

1. Регистрируется преходящая СА блокада II степени, II типа (без периодов Самойлова-Венкенбаха). После двух комплексов QRS с предшествующим зубцом P наблюдается синусовая пауза, равная 2 расстояниям RR, отсутствует эктопическая активность предсердий и желудочков. Деполяризация СА узла при этом произошла, о чем свидетельствует появление следующего зубца P «строго по расписанию»
2. СА блокада часто бывает физиологической у тренированных пациентов. Причиной СА блокады могут быть воспалительные и дегенеративные заболевания миокарда.

Задание 36.

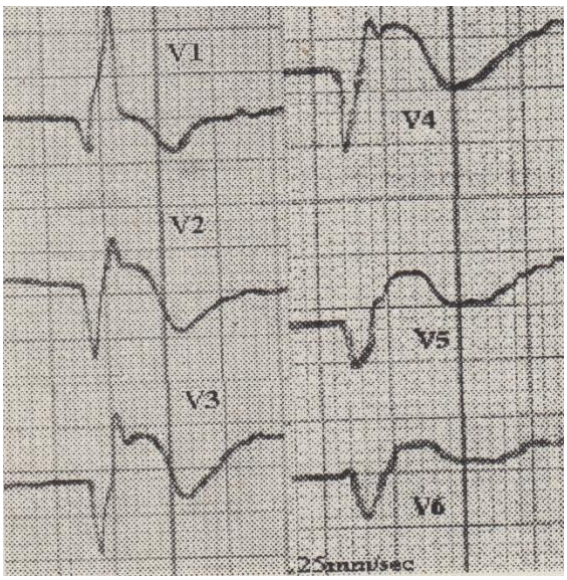

Больной 69 лет находится в стационаре в связи с выраженной кардиалгией.

1. Определите вид нарушения проводимости.
2. Какие ЭКГ признаки объясняют кардиалгию.

Эталон ответа:

1. Полная БПНПГ:

• Комплекс QRS расширен во всех отведениях (больше 0,12 секунд)

• Регистрируется rSR в V1, сегмент ST расположен дискордантно

2. ЭКГ признаки, объясняющие кардиалгию:

• Глубокий зубец QS в V2-V6

• Подъем сегмента ST в V2-V6

Задание 37.

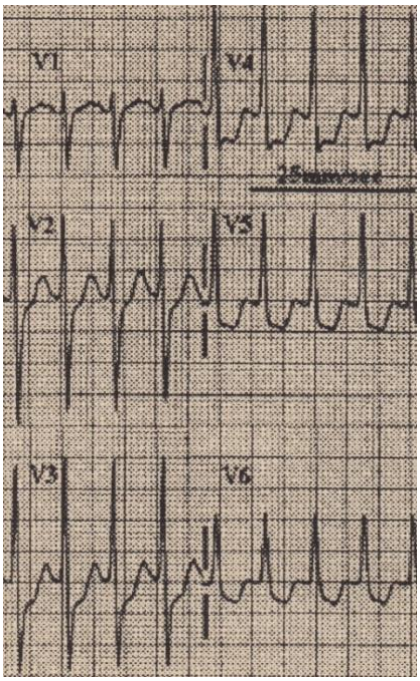

Больная жалуется на сердцебиение, возникшее внезапно, и боли в грудной клетке.

1. Определите ЧСС.
2. Установите вид нарушения сердечного ритма.

Эталон ответа:

1. ЧСС около 190 в минуту (300/1,6, где 1,6 – число больших клеток между RR)

2. СВТ обусловленная наличием ретроградного пути проведения импульсов. После зубцов Т регистрируются поздние зубцы Р

Задание 38.

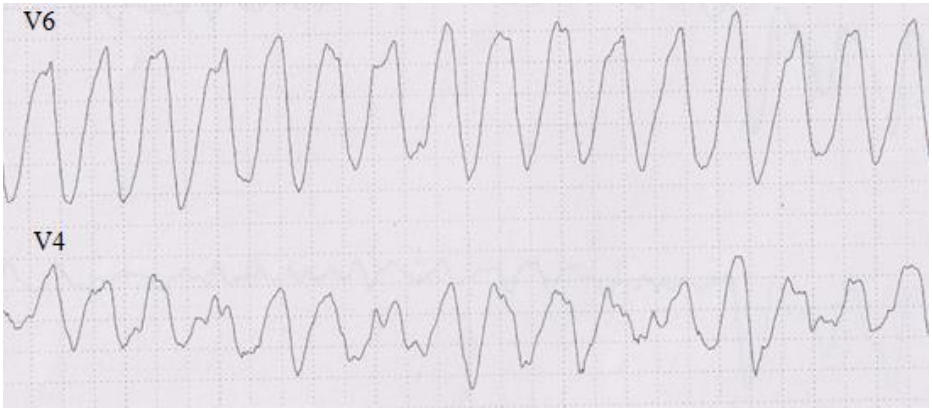

Больная 59 лет жалуется на приступы головокружения.

1. Установите вид аритмии.
2. Какова этиология этой аритмии.

Эталон ответа:

1. Тахикардия «пируэт» (Torsade de pointes)/ Данная патология подобна ЖТ, но имеет большую ЧСС и сопровождается синусоидальной формой комплексов. Эпизод аритмии самопроизвольно прекращается, максимум через 10 сек.
2. Причины:

- Врожденный или приобретенный синдром удлинения интервала QT
- Прием антиаритмических препаратов (хинидин, соталол, амиодарон)
- Электролитный дисбаланс

Задание 39.

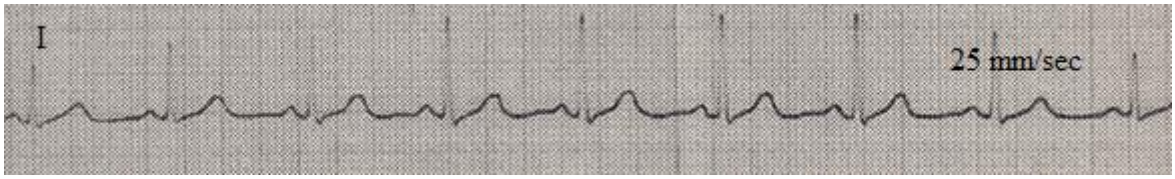

Больной 42 лет находится в реанимационном отделении с черепно-мозговой травмой. Ему было выполнено плановое ЭКГ.

1. Укажите изменения на ЭКГ.
2. Предположите причину этих изменений.

Эталон ответа:

1. На ЭКГ зарегистрирован синусовый ритм (зубец P предшествует каждому комплексу QRS) с ЧСС 75 в мин (300/4, где 4 – количество больших клеток между RR). Однако амплитуда комплексов QRS синусоидально изменяется
2. Подобные изменения чаще всего вызваны проведением искусственной вентиляции легких.

Задание 40.

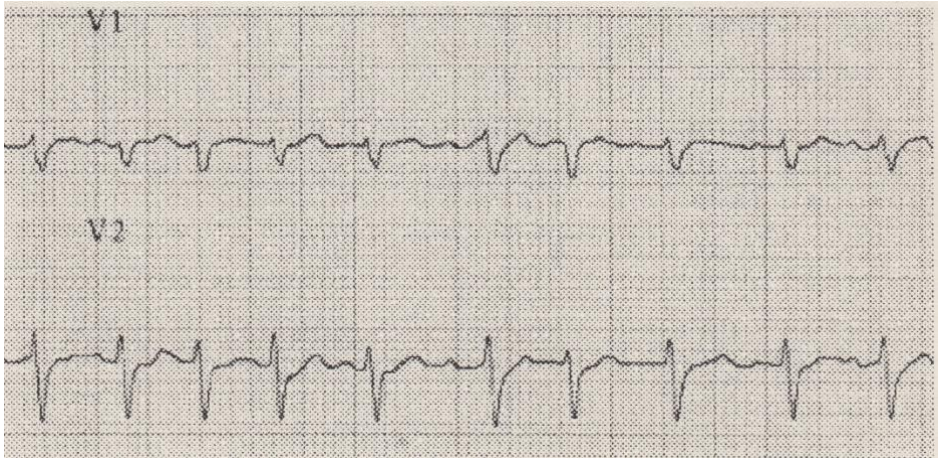

Больная 30 лет обратила внимание на наличие у нее нерегулярного пульса.

1. Какой ритм у больной.
2. Укажите наиболее вероятные причины нерегулярного пульса.

Эталон ответа:

1. Частая суправентрикулярная экстрасистолия:

- Все комплексы QRS узкие и имеют одинаковую форму
- Зубцы P предшествуют комплексам QRS, но они разной формы
- Отмечается изменение продолжительности интервала PQ

2. Данная аритмия чаще имеет некардиальные причины:
   - Стрессорные воздействия
   - Тиреотоксикоз

Задание 41.

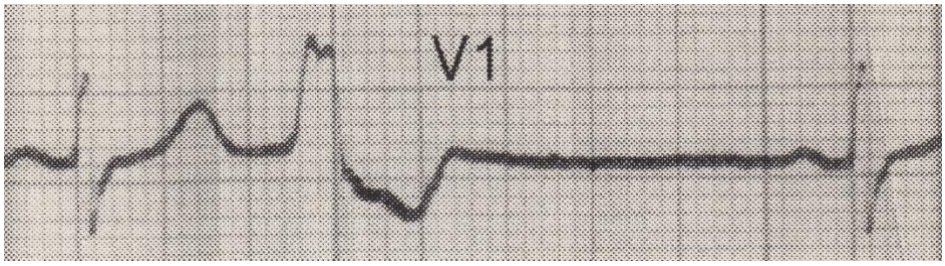

Больной 64 года отмечает нерегулярный пульс, который клинически никак не проявляется.

1. Как называется зарегистрированное изменение на ЭКГ.
2. Укажите характерные признаки этих изменений.

Эталон ответа:

1. На ЭКГ зарегистрирована желудочковая экстрасистолия
2. ЭКГ признаки:

- Комплекс QRS расширен (больше 0,12), деформирован, дискордантный
- Отсутствует зубец P, т.к. возникла ранняя деполяризация желудочков
- За комплексом QRS следует полная компенсаторная пауза

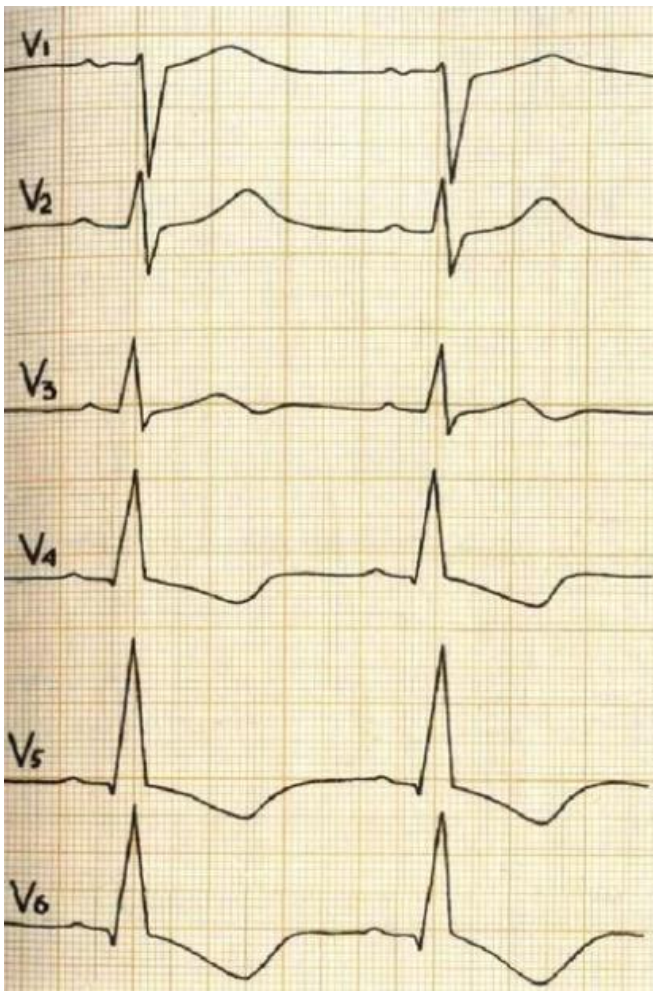

Задание 42. Больной 71 года во время выполнения физической нагрузки потерял сознание. При обследовании выслушивается грубый систолический шум, наиболее выраженный справа от грудины.

1. Какие изменения зарегистрированы на ЭКГ.
2. Укажите характерные ЭКГ признаки этой патологии.

Эталон ответа:

1. ГЛЖ
2. ЭКГ признаки:

- Высокий R в V5-V6, больше чем в V4
- Глубокий зубец S в V1
- Расширение комплекса QRS до 0,11 сек
- Косонисходящая депрессия сегмента ST в V5, V6, что свидетельствует о систолической перегрузке

Задание 43.

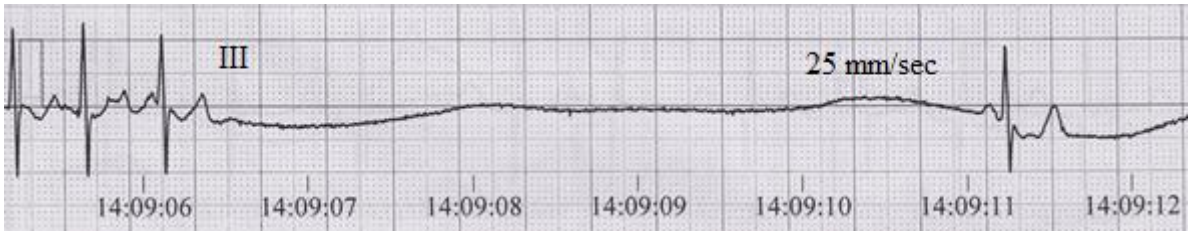

Больная 50 лет лечится в эндокринологическом отделении. В последнее время у больной наблюдаются полуобморочные состояния. Больной проведено ХМ.

1. Какие изменения на ЭКГ выявлены.
2. Какова продолжительность паузы.

Эталон ответа:

1. ФП с появлением синусовой паузы
2. Продолжительность паузы более 5 сек (отсутствует активность предсердий и желудочков)

Задание 44.

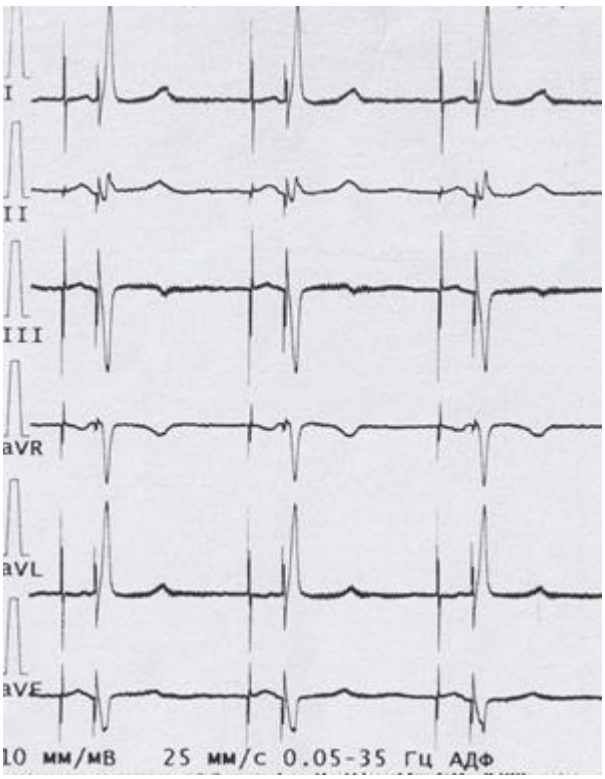

Больной 70 лет перенес трансмуральный ОИМ в передне-перегородочной области с переходом на боковую стенку, осложнившийся нарушением сердечного ритма. Было выполнено хирургическое лечение этого осложнения.

1. Какие особенности имеются на ЭКГ.
2. Каким пациентам показано такое лечение.

Эталон ответа:

1. Особенности ЭКГ:

• Спайки кардиостимуляции видны перед каждым зубцом Р и перед каждым комплексом QRS

• У больного двухкамерная кардиостимуляция (предсердная стимуляция с последующей желудочковой)

2. Работа сердца оказывается эффективнее при последовательной деполяризации предсердий и желудочков, чем при изолированной кардиостимуляции. Она выполняется пациентам с тяжелым, обширным поражением сердечной мышцы

Задание 45.

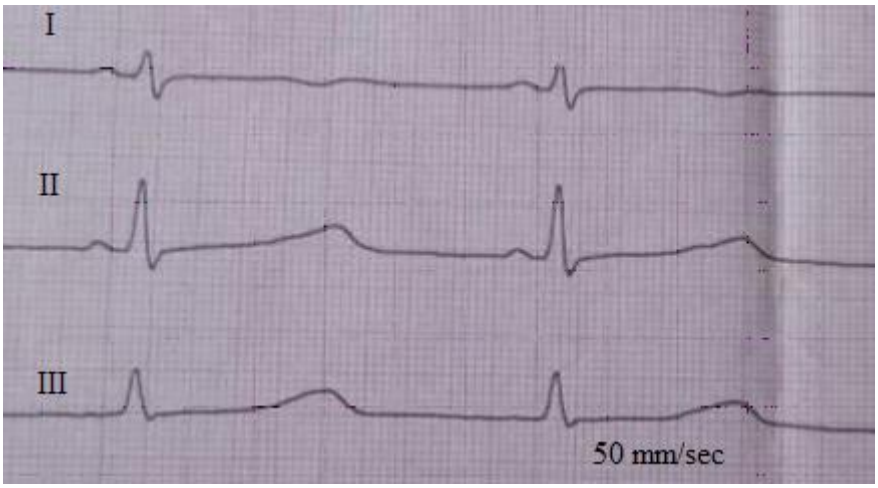

Больная 48 лет получает лечение антиаритмическими препаратами по поводу частой желудочковой экстрасистолии.

1. Какие изменения появились на ЭКГ.
2. Какие причины могут привести к появлению этого синдрома.

Эталон ответа:

1. Синдром удлиненного интервала QT:

• Синусовая брадикардия 54 в минуту (600/11, где 11 – количество больших клеток между RR)

• Удлинение интервала QT

• Отсутствие изменений комплекса QRS

2. Данный синдром может быть врожденным и приобретенным, часто, в результате приема антиаритмических препаратов, особенно при их комбинации

Задание 46.

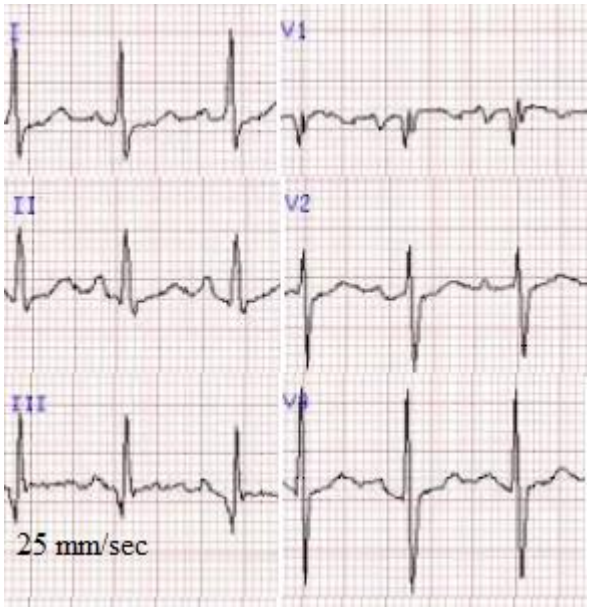

У больного 59 лет травматологического отделения внезапно появились сильная одышка и боли в грудной клетке.

1. Какие изменения на ЭКГ
2. Предварительный диагноз.

.

Эталон ответа:

1. Изменения на ЭКГ:

- Остроконечный зубец P в II отведении
- Глубокий зубец S в I отведении
- Глубокий зубец Q в III отведении
- Комплекс rSr в V1 (неполная БПНПГ)

2. Тромбоэмболия легочной артерии, вероятнее средних и мелких ветвей

Задание 47.
Перечислите основные показатели, характеризующие глобальную систолическую функцию левого желудочка по данным ультразвукового исследования.
Эталон ответа: фракция выброса ЛЖ, фракция укорочения эндокарда, ударный объем, минутный объем крови.

Задание 48.
Укажите основные методы расчета фракции выброса ЛЖ по данным эхокардиографии, их преимущества и недостатки и дифференцированное применение у пациентов.
Эталон ответа:
Основные метода расчета ФВ ЛЖ – в М-режиме по методу Тейхольц и в В-режиме, метод дисков. Преимущества М-режима – простота и быстрота выполнения, недостатки – не учитывается геометрия и нарушения локальной сократимости ЛЖ, должен быть соблюден четкий перпендикуляр между ультразвуковым лучом и левым желудочком. Преимущества метода дисков – максимально полно учитывается сократимость всех сегментов ЛЖ, учитывается нарушение геометрии и постинфарктного ремоделирования. К недостаткам метода относится недостоверность результатов при отсутствии четкой визуализации границы эндокард-кровь, длительность выполнения.

Задание 49.
Перечислите основные варианты нарушения локальной сократимости левого желудочка.
Эталон ответа:
Нормокинез, гипокинез, акинез, дискинез, аневризма («выбухание» пораженной стенки ЛЖ в момент систолы из полости ЛЖ.

Задание 50.
На основании каких параметров проводится оценка размеров левого желудочка?
Эталон ответа: на основании комплексной оценки конечно-диастолического размера, конечно-диастолического объема левого желудочка, а также индексированных ИКДРЛЖ и ИКДО ЛЖ, рассчитываемых как отношение абсолютных показателей к площади поверхности тела.

Задание 51.

Дайте определение гипертрофии ЛЖ. Какие варианты ремоделирования ЛЖ при гипертрофии его стенок Вы знаете?
Эталон ответа: Гипертрофия ЛЖ это увеличение индекса массы миокарда ЛЖ и утолщение его стенок. Гипертрофия может быть эксцентрической и концентрической. Выделяют также концентрическое ремоделирование ЛЖ.

Задание 52.
Какой показатель определяет характер ремоделирования ЛЖ. Как он рассчитывается?
Эталон ответа: Относительная толщина стенок ЛЖ (ОТС), которая рассчитывается как отношение суммы толщины задней стенки и межжелудочковой перегородки к конечно-диастолическому размеру ЛЖ (ОТС=(МЖПд+ЗСЛЖд)/КДРЛЖ).

Задание 53.
Какие показатели характеризуют размеры левого предсердия. С какими неблагоприятными исходами ассоциировано увеличение ЛП.
Эталон ответа:
Оценка ЛП происходит на основании передне-заднего размера, объема ЛП а также индекса объема ЛП. Дилатация ЛП ассоциирована с риском развития фибрилляции предсердий, ОНМК и ТИА, повышением риска общей смертности после ИМ, повышением риска смерти и госпитализаций у больных дилатационной кардиомиопатией, является маркером тяжести и длительности диастолической дисфункции ЛЖ и степени повышения давления в ЛП.

Задание 54.
Какие патологические состояние могут приводить к дилатации правого желудочка.
Эталон ответа: К дилатации ПЖ у взрослых приводит резкое повышение постнагрузки на ПЖ вследствие ТЭЛА, острой левожелудочкой недостаточности. Дилатация ПЖ может быть эхографическим признаком инфаркта ПЖ, а также дисплазии ПЖ.

Задание 55.
Какие патологические состояние могут приводить к гипертрофии правого желудочка.
Эталон ответа: При хроническом повышении постнагрузки (хроническое легочное сердце, пороки сердца с перегрузкой малого круга (митральный стеноз, митральная регургитация), выраженная ХСН) развивается преимущественно гипертрофия ПЖ

Задание 56.
На основании каких параметров производится расчет давления в легочной артерии.
Эталон ответа: Систолическое давление в легочной артерии (СДЛА) рассчитывается на сновании измерения: скорости трикуспидальной регургитации с помощью постоянно-волнового допплеровского исследования, измерения размеров правого предсердия измерения диаметра НПВ, оценке ее спадения в зависимости от фазы дыхательного цикла.

Задание 57.
Какие магистральные сосуды подлежат обязательному исследованию при эхокардиографии?
Эталон ответа: Аорта, нижняя полая вена, легочная артерия.

Задание 58.
На каком клапане не допускается физиологическая регургитация?
Эталон ответа: на аортальном клапане.

Задание 59.
Какие патологические состояния могут сопровождаться расширением аорты?.

Эталон ответа: длительно существующей аортальной регургитации, аневризме синусов Вальсальвы, двустворчатом АК, синдроме Марфана, расслаивающей аневризме аорты. длительно существующей артериальной гипертензии (в большей степени расширение восходящего отдела аорты, чем ее корня).

Задание 60.
Дайте определение диастолической функции ЛЖ.
Эталон ответа:
Диастолическую функцию сердца можно охарактеризовать как способность желудочков в период диастолы вместить необходимый объем крови (конечный диастолический объем), поступающей в них из предсердий.

Задание 61.
С помощью каких методик допплеровского исследования оценивают диастолическую функцию ЛЖ?
Эталон ответа: с помощью импульсно-волнового, тканевого импульсно-волнового допплеровского исследования.

Задание 62.
Перечислите основные варианты нарушения диастолической функции ЛЖ.
Эталон ответа: I тип – нарушенная релаксация, II тип – псевдонормальный тип наполнения, III тип – рестриктивный тип наполнения, IV ШОК- необратимая рестрикция.

Задание 63.
Перечислите абсолютные показания к проведению лечебной ЧПЭКС.
Эталон ответа: Абсолютными показаниями к применению ЧПЭКС являются аритмии, во время появления которых без применения соответствующих лечебных мероприятий у больных могут развиваться опасные для жизни осложнения или наступить внезапная смерть. При отсутствии возможности эффективно осуществить временную эндокардиальную ЭКС абсолютными показаниями к применению лечебной ЧПЭКС считаются:
– остановка сердца;
– остро возникшая АВ-блокада с приступами Морганьи–Адамса–Стокса;
– резкая брадикардия, сопровождаемая признаками недостаточности кровообращения;
– выраженная брадикардия, возникшая во время или после хирургических вмешательств на сердце, а также на других органах;
– бради- или тахикардитические нарушения сердечного ритма, не устраняемые другими лечебными мероприятиями.

Задание 64.
Перечислите относительные показания к проведению лечебной ЧПЭКС.
Эталон ответа:
Относительными показаниями для проведения лечебной ЧПЭКС являются клинические ситуации, во время которых лечебные мероприятия могут быть применены в плановом порядке, например прекращение возвратной наджелудочковой тахикардии.

Задание 65.
Перечислите противопоказания в проведению ЧПЭКС.
Эталон ответа. Противопоказаниями к проведению ЧПЭКС являются заболевания пищевода (дивертикулез, опухоли, структуры, ахалазия пищевода, эзофагит в стадии обострения, варикозное расширение вен пищевода) и носоглотки, невозможность введения электрода в пищевод (выраженная тошнота, рвота и др.), острый период инфаркта миокарда

(при наличии возможности применения временной эндокардиальной ЭКС), АВ-блокада 2-3 степени; пороки сердца с выраженным нарушением внутрисердечной (по данным ЭхоКГ) и центральной гемодинамики (клиническая картина сердечной недостаточности выше 2 стадии или выше 2-го функционального класса); аневризма сердца; острая стадия любого заболевания (кроме пароксизма суправентрикулярной тахикардии и трепетания предсердий); артериальная гипертензия выше 220/120 мм.рт.ст. вне криза; опухоли сердца (миксомы); перикардит.

Задание 66.
Перечислите возможные осложнения ЧПЭКС.
Эталон ответа. К возможным осложнениям относят: введение пищеводного электрода в трахею, вместо пищевода; ощущение жжения в области пищевода, за грудиной, появление этих ощущений обязательно при включении стимуляции, а их отсутствие у больного должно быть связано с неисправностью аппаратуры, степень ощущений больного обычно невысокая или легко переносимая; ощущение боли в области спины, связанные с сокращением позвоночных мышц; при включении стимулятора происходит эффективная стимуляция диафрагмы, что сопровождается ритмичными ее сокращениями с той частотой, которую в данный момент времени дает стимулятор, больной при этом может испытывать частую икоту или одышку, а врач наблюдает частое сокращение диафрагмы; застревание электрода в носу - наиболее неприятное осложнение при ЧПЭС, т. к. это травмирует больного и приводит к потере электрода.

Задание 67.
Назовите основные режимы стимуляции при выполнении ЧПЭКС.
Эталон ответа: к основным режимам стимуляции относят норморитмическую, учащающую, частую, сверхчастую и программированную режимы стимуляции.

Задание 68.
Назовите основные показатели, характеризующие функцию автоматизма синусового узла.
Эталон ответа:
ВВФСАУ (время восстановления функции синоатриального узла) и КВВФСАУ (коррегированное ВВФСАУ). ВВФСАУ измеряется как интервал от последнего артефакта электрического импульса стимулятора до начала зубца Р, вызванного импульсом из САУ. КВВФСАУ определяется как разница между максимальной длительностью постстимуляциоиной паузы и средней продолжительностью 10 исходных кардиоциклов.

Задание 69.
Назовите основные проявления дисфункции синусового узла.
Эталон ответа:
Вегетативная дисфункция: Данные нарушения носят вторичный характер и встречаются у молодых пациентов, спортсменов, могут быть следствием повышенного внутричерепного давления и других причин. ВДСУ имеет, как правило, доброкачественный характер и при отсутствии выраженной клинической картины, связанной с брадикардией, требуют в основном динамического наблюдения с периодическими повторными осмотрами специалиста, проведением ЧПЭС и суточного холтеровского мониторирования. Синдром слабости синусового узла (СССУ) - носит органический характер. У данной категории больных синдром слабости синусового узла возникает в связи с поражением коронарных артерий, в частности артерии, непосредственно кровоснабжающей синусовый узел, либо поражения миокарда ишемического или воспалительного характера и являются следствием ИБС, миокардита или кардиопатии.

Задание 70.

Как проводится дифференциальная диагностика органической и вегетативной дисфункции синусового узла?
Эталон ответа:
Производится «медикаментозная денервация сердца» за счет введения обзидана и атропина сульфата. Максимальный синусовый ритм после введения атропина считается истинным ритмом синусового узла (ИРСУ). Определяется должная частота ИРСАУ ==118,1 – (0,57 х возраст больного). Полученный во время исследования ИРСАУ считается нормальным, если он варьирует в пределах ДИРСАУ+14% у больных в возрасте до 45 лет и в пределах ДИРСАУ+18% у больных в возрасте старше 45 лет. Нормальный ИРСАУ дает возможность считать, что больной страдает ВДСАУ (функциональным снижением активности САУ или вегетодистонией), и наоборот, если ИРСАУ меньше должного, диагностируется органическое поражение САУ (СССУ).

Задание 71.
Дайте определение коронароангиографии, перечислите основные цели исследования.
Эталон ответа:
Коронароангиография - это инвазивное диагностическое исследование, выполняемое в условиях рентгеноперационной путем введения контрастного вещества в устья коронарных артерий под рентгенологическим контролем. Цели КАГ: оценка коронарного русла; определения тактики лечения и прогноза у больных с симптомами ишемической болезни сердца (ИБС) ; изучения динамики коронарного атеросклероза.

Задание 72.
Перечислите показания для плановой коронароангиографии.
Эталон ответа:
В проведении плановой КАГ нуждаются:
- Пациенты, перенесшие ИМ
-Пациенты с подозрением на ИБС, чья работа связана с безопасностью других (пилот самолета, машинист электровоза и т.д.).
- Пациенты после успешной сердечно-легочной реанимации, когда есть основания подозревать ИБС.
- Мужчины, кандидаты на оперативное лечение клапанов сердца или на оперативное (в том числе и эндоваскулярное) лечение по поводу аритмий сердца в возрасте более 40 лет.
- Женщины, кандидаты на оперативное лечение клапанов сердца или на оперативное (в том числе и эндоваскулярное) лечение по поводу аритмий сердца в возрасте более 45 лет.
- Пациенты с диагнозом стенокардия напряжения
- Пациенты с атеросклеротическим поражением брахицефальных артерий по данным УЗТС.

Задание 73.
Перечислите преимущества и риски трансрадиального доступа при выполнении КАГ.
Эталон ответа:
Преимущества: меньше частота кровотечения из места доступа; возможность более агрессивной антикоагулянтной терапии; ранняя активизация и выписка ; комфорт пациента.
Риски: более длительная процедура; больший объем контрастного вещества; более продолжительное время R-скопии; большее время дверь - баллон при STEMI.

Задание 74.
Перечислите показания к проведению МРТ сердца:
Эталон ответа:
Показаниями к проведению МРТ сердца являются:
-1) Уточнение данных Эхо-КГ (количественная оценка массы миокарда, объемов желудочков и сократительной функции) ;

2) Заболевания аорты и легочной артерии;
3) Опухоли сердца;
4) Оценка жизнеспособности и перфузии миокарда;
5) Врожденные пороки сердца;
6) Диагностика врожденных аномалий коронарных артерий;
7) Диагностика воспалительных изменений миокарда.

Задание 75.
Перечислите основные преимущества КТ-коронарографии.
Эталон ответа:
К достоинствам КТ-коронарографии относят:
- минимальную инвазивность;
- отсутствие необходимости в госпитализации пациента;
- минимальный риск осложнений;
- возможность диагностирования патологий на ранних стадиях развития;
- определение типа атеросклеротических бляшек
- возможность оценить эффективность шунтирования.
- выявление особенностей или пороков развития сосудов.

КРИТЕРИИ оценивания компетенций и шкалы оценки

Оценка «неудовлетворительно» (не зачтено) или отсутствие сформированности компетенции	**Оценка «удовлетворительно» (зачтено) или удовлетворительный (пороговый) уровень освоения компетенции**	**Оценка «хорошо» (зачтено) или достаточный уровень освоения компетенции**	**Оценка «отлично» (зачтено) или высокий уровень освоения компетенции**
Неспособность обучающегося самостоятельно продемонстрировать знания при решении заданий, отсутствие самостоятельности в применении умений. Отсутствие подтверждения наличия сформированности компетенции свидетельствует об отрицательных результатах освоения учебной дисциплины	Обучающийся демонстрирует самостоятельность в применении знаний, умений и навыков к решению учебных заданий в полном соответствии с образцом, данным преподавателем, по заданиям, решение которых было показано преподавателем, следует считать, что компетенция сформирована на удовлетворительном уровне.	Обучающийся демонстрирует самостоятельное применение знаний, умений и навыков при решении заданий, аналогичных образцам, что подтверждает наличие сформированной компетенции на более высоком уровне. Наличие такой компетенции на достаточном уровне свидетельствует об устойчиво закрепленном практическом навыке	Обучающийся демонстрирует способность к полной самостоятельности в выборе способа решения нестандартных заданий в рамках дисциплины с использованием знаний, умений и навыков, полученных как в ходе освоения данной дисциплины, так и смежных дисциплин, следует считать компетенцию сформированной на высоком уровне.

Критерии оценивания тестового контроля:

процент правильных ответов	Отметки
91-100	отлично
81-90	хорошо
70-80	удовлетворительно
Менее 70	неудовлетворительно

При оценивании заданий с выбором нескольких правильных ответов допускается одна ошибка.

Критерии оценивания собеседования:

Отметка	**Дескрипторы**		
	прочность знаний	**умение объяснять (представлять) сущность явлений, процессов, делать выводы**	**логичность и последовательность ответа**
отлично	прочность знаний, знание основных процессов изучаемой предметной области, ответ отличается глубиной и полнотой раскрытия темы; владением терминологическим аппаратом; логичностью и последовательностью ответа	высокое умение объяснять сущность, явлений, процессов, событий, делать выводы и обобщения, давать аргументированные ответы, приводить примеры	высокая логичность и последовательность ответа
хорошо	прочные знания основных процессов изучаемой предметной области, отличается глубиной и полнотой раскрытия темы; владение терминологическим аппаратом; свободное владение монологической речью, однако допускается одна - две неточности в ответе	умение объяснять сущность, явлений, процессов, событий, делать выводы и обобщения, давать аргументированные ответы, приводить примеры; однако допускается одна - две неточности в ответе	логичность и последовательность ответа
удовлетворительно	удовлетворительные знания процессов изучаемой предметной области, ответ, отличающийся недостаточной глубиной и полнотой раскрытия темы; знанием основных вопросов теории. Допускается несколько ошибок в содержании ответа	удовлетворительное умение давать аргументированные ответы и приводить примеры; удовлетворительно сформированные навыки анализа явлений, процессов. Допускается несколько ошибок в содержании ответа	удовлетворительная логичность и последовательность ответа
неудовлетворительно	слабое знание изучаемой предметной области, неглубокое раскрытие темы; слабое знание	неумение давать аргументированные ответы	отсутствие логичности и последовательности ответа

	основных вопросов теории, слабые навыки анализа явлений, процессов. Допускаются серьезные ошибки в содержании ответа		

Критерии оценивания ситуационных задач:

Отметка	**Дескрипторы**			
	понимание проблемы	**анализ ситуации**	**навыки решения ситуации**	**профессиональное мышление**
отлично	полное понимание проблемы. Все требования, предъявляемые к заданию, выполнены	высокая способность анализировать ситуацию, делать выводы	высокая способность выбрать метод решения проблемы, уверенные навыки решения ситуации	высокий уровень профессионального мышления
хорошо	полное понимание проблемы. Все требования, предъявляемые к заданию, выполнены	способность анализировать ситуацию, делать выводы	способность выбрать метод решения проблемы уверенные навыки решения ситуации	достаточный уровень профессионального мышления. Допускается одна-две неточности в ответе
удовлетворительно	частичное понимание проблемы. Большинство требований, предъявляемых к заданию, выполнены	удовлетворительная способность анализировать ситуацию, делать выводы	удовлетворительные навыки решения ситуации, сложности с выбором метода решения задачи	достаточный уровень профессионального мышления. Допускается более двух неточностей в ответе либо ошибка в последовательности решения
неудовлетворительно	непонимание проблемы. Многие требования, предъявляемые к заданию, не выполнены. Нет ответа. Не было попытки решить задачу	низкая способность анализировать ситуацию	недостаточные навыки решения ситуации	отсутствует