

**ФЕДЕРАЛЬНОЕ ГОСУДАРСТВЕННОЕ БЮДЖЕТНОЕ ОБРАЗОВАТЕЛЬНОЕ
УЧРЕЖДЕНИЕ ВЫСШЕГО ОБРАЗОВАНИЯ
«РОСТОВСКИЙ ГОСУДАРСТВЕННЫЙ МЕДИЦИНСКИЙ УНИВЕРСИТЕТ»
МИНИСТЕРСТВА ЗДРАВООХРАНЕНИЯ РОССИЙСКОЙ ФЕДЕРАЦИИ**

УТВЕРЖДАЮ



Руководитель ООП ВО
по программе ординатуры
31.08.26 Аллергология и иммунология
д.м.н., профессор Сизякина Л.П.
«29» 08 2023 г.

**РАБОЧАЯ ПРОГРАММА
ГОСУДАРСТВЕННОЙ ИТОГОВОЙ АТТЕСТАЦИИ
ПО ОБРАЗОВАТЕЛЬНОЙ ПРОГРАММЕ ВЫСШЕГО ОБРАЗОВАНИЯ -
ПРОГРАММЕ ОРДИНАТУРЫ**

Специальность: Аллергология и иммунология

Квалификация выпускника: врач-аллерголог-иммунолог

Форма обучения: очная

Курс: 2

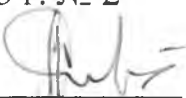
Семестр: 4

Ростов-на-Дону
2023

Рабочая программа ГИА по специальности 31.08.26 Аллергология и иммунология рассмотрена на заседании кафедры клинической иммунологии и аллергологии.

Протокол от 28 февраля 2023 г. № 2

Председатель заседания



Л.П. Сизякина.

ХАРАКТЕРИСТИКА ПРОФЕССИОНАЛЬНОЙ ДЕЯТЕЛЬНОСТИ ВЫПУСКНИКОВ, ОСВОИВШИХ ПРОГРАММУ ОРДИНАТУРЫ

1 Область профессиональной деятельности выпускников, освоивших программу ординатуры, включает охрану здоровья граждан путем обеспечения оказания высококвалифицированной медицинской помощи в соответствии с установленными требованиями и стандартами в сфере здравоохранения.

2 Объектами профессиональной деятельности выпускников, освоивших программу ординатуры, являются:

- ✓ Физические лица (пациенты) в возрасте от 0 до 15 лет, от 15 до 18 лет (далее – подростки) и в возрасте старше 18 лет (далее – взрослые);
- ✓ Население;
- ✓ Совокупность средств и технологий, направленных на создание условий для охраны здоровья граждан.

3 Виды профессиональной деятельности, к которым готовятся выпускники, освоившие программу ординатуры:

- ✓ профилактическая;
- ✓ диагностическая;
- ✓ лечебная;
- ✓ реабилитационная;
- ✓ психолого-педагогическая;
- ✓ организационно-управленческая

4 Выпускник, освоивший программу ординатуры, готов решать следующие профессиональные задачи:

профилактическая деятельность:

- ✓ предупреждение возникновения заболеваний среди населения путем проведения профилактических и противоэпидемических мероприятий;
- ✓ проведение профилактических медицинских осмотров, диспансеризации, диспансерного наблюдения;
- ✓ проведение сбора и медико-статистического анализа информации о показателях здоровья населения различных возрастно-половых групп, характеризующих состояние их здоровья;

диагностическая деятельность:

- ✓ диагностика заболеваний и патологических состояний пациентов на основе владения пропедевтическими, лабораторными, инструментальными и иными методами исследования;
- ✓ диагностика неотложных состояний;

- ✓ диагностика беременности;
- ✓ проведение медицинской экспертизы;
- лечебная деятельность:**
- ✓ оказание специализированной медицинской помощи;
- ✓ участие в оказании скорой медицинской помощи при состояниях, требующих срочного медицинского вмешательства;
- ✓ оказание медицинской помощи при чрезвычайных ситуациях, в том числе участие в медицинской эвакуации;
- реабилитационная деятельность:**
- ✓ проведение медицинской реабилитации;
- психолого-педагогическая деятельность:**
- ✓ формирование у населения, пациентов и членов их семей мотивации, направленной на сохранение и укрепление своего здоровья и здоровья окружающих;
- организационно-управленческая деятельность:**
- ✓ применение основных принципов организации оказания медицинской помощи в медицинских организациях и их структурных подразделениях;
- ✓ организация и управление деятельностью медицинских организаций, и их структурных подразделений;
- ✓ организация проведения медицинской экспертизы;
- ✓ организация оценки качества оказания медицинской помощи пациентам;
- ✓ ведение учетно-отчетной документации в медицинской организации;
- ✓ создание в медицинских организациях и их структурных подразделениях благоприятных условий для пребывания пациентов и трудовой деятельности медицинского персонала с учетом требований техники безопасности и охраны труда;
- ✓ соблюдение основных требований информационной безопасности.

ТРЕБОВАНИЯ К РЕЗУЛЬТАТАМ ОСВОЕНИЯ ДИСЦИПЛИНЫ

Универсальные компетенции (УК-):

- Способен критически и системно анализировать, определять возможности и способы применения достижения в области медицины и фармации в профессиональном контексте (УК-1);
- Способен разрабатывать, реализовывать проект и управлять им (УК-2);
- Способен руководить работой команды врачей, среднего и младшего медицинского персонала, организовывать процесс оказания медицинской помощи населению (УК-3)
- Способен выстраивать взаимодействие в рамках своей профессиональной деятельности (УК-4)

- Способен планировать и решать задачи собственного профессионального и личностного развития, включая задачи изменения карьерной траектории (УК-5)

Общепрофессиональные компетенции (ОПК-):

Деятельность в сфере информационных технологий: Способен использовать информационно-коммуникационные технологии в профессиональной деятельности и соблюдать правила информационной безопасности (ОПК-1)

Организационно-управленческая деятельность : Способен применять основные принципы организации и управления в сфере охраны здоровья граждан и оценки качества оказания медицинской помощи с использованием основных медико- статистических показателей (ОПК-2)

Педагогическая деятельность: Способен осуществлять педагогическую деятельность (ОПК-3)

Медицинская деятельность:

Способен проводить клиническую диагностику и обследование пациентов (ОПК-4).

Способен назначать лечение пациентам при заболеваниях и (или) состояниях, контролировать его эффективность и безопасность (ОПК-5).

Способен проводить и контролировать эффективность мероприятий по медицинской реабилитации при заболеваниях и (или) состояниях, в том числе при реализации индивидуальных программ реабилитации или абилитации инвалидов (ОПК-6).

Способен проводить в отношении пациентов медицинскую экспертизу (ОПК-7).

Способен проводить и контролировать эффективность мероприятий по профилактике и формированию здорового образа жизни и санитарно-гигиеническому просвещению населения (ОПК-8).

Способен проводить анализ медико-статистической информации, вести медицинскую документацию и организовывать деятельность находящегося в распоряжении медицинского персонала (ОПК-9).

Способен участвовать в оказании неотложной медицинской помощи при состояниях, требующих срочного медицинского вмешательства (ОПК-10).

Профессиональные компетенции (ПК-):

Медицинская деятельность: Способен применять клинические рекомендации, стандарты и клинические протоколы в диагностике и лечении пациентов с аллергическими заболеваниями и (или) иммунодефицитными состояниями (ПК-1).

ЦЕЛЬ И ЗАДАЧИ ГОСУДАРСТВЕННОЙ ИТОГОВОЙ АТТЕСТАЦИИ

Цель: установление уровня профессиональной подготовки выпускников требованиям федерального государственного образовательного стандарта высшего

образования подготовки кадров высшей квалификации по программе ординатуры 31.08.26 Аллергология и иммунология.

Задачи: Проверка уровня сформированности компетенций, определённых ФГОС ВО, принятие решения о присвоении квалификации по результатам ГИА и выдаче документа об образовании.

ПРОЦЕДУРА ГОСУДАРСТВЕННОЙ ИТОГОВОЙ АТТЕСТАЦИИ

1. Государственная итоговая аттестация по основной профессиональной образовательной программе подготовки кадров высшей квалификации по программе ординатуры 31.08.26 Аллергология и иммунология осуществляется посредством проведения государственного экзамена и должна выявлять теоретическую и практическую подготовку врача-аллерголога-иммунолога в соответствии с содержанием основной образовательной программы и требованиями ФГОС ВО.

Государственные аттестационные испытания ординаторов по специальности 31.08.26 Аллергология и иммунология проходят в форме государственного экзамена (оценка умения решать конкретные профессиональные задачи).

2. Обучающийся допускается к государственной итоговой аттестации после изучения дисциплин в объеме, предусмотренном учебным планом программы ординатуры 31.08.26 Аллергология и иммунология.

3. Обучающимся, успешно прошедшим государственную итоговую аттестацию, выдается диплом об окончании ординатуры, подтверждающий получение высшего образования подготовки кадров высшей квалификации по программе ординатуры 31.08.26 Аллергология и иммунология.

4. Обучающимся, не прошедшим государственную итоговую аттестацию или получившим на государственной итоговой аттестации неудовлетворительные результаты, а также обучающимся, освоившим часть программы ординатуры и (или) отчисленным из университета, выдается справка об обучении или о периоде обучения по образцу, самостоятельной установленному университетом.

ФОРМА ПРОВЕДЕНИЯ ГОСУДАРСТВЕННОЙ ИТОГОВОЙ АТТЕСТАЦИИ

Государственная итоговая аттестация проводится в форме государственного экзамена, состоящего из устного собеседования по дисциплинам (модулям)

образовательной программы, результаты освоения которых имеют определяющее значение для профессиональной деятельности выпускников.

В случаях, предусмотренных нормативными и распорядительными актами, государственный экзамен может проводиться письменно (в том числе с применением дистанционного формата¹).

Государственная итоговая аттестация включает оценку сформированности у обучающихся компетенций, предусмотренных ФГОС ВО по специальности 31.08.26 Аллергология и иммунология путём оценки знаний, умений и владений в соответствии с содержанием образовательной программы высшего образования - программы ординатуры по специальности, и характеризующих их готовность к выполнению профессиональных задач соответствующих квалификации.

Основой для проведения государственного экзамена являются экзаменационные билеты, включающие в себя два задания.

Одно задание состоит из вопроса, выявляющие теоретическую подготовку выпускника и ситуационные задачи, выявляющей практическую подготовку выпускника по одной и той же теме дисциплины (модулям) образовательной программы.

Пример задания к государственному экзамену, выявляющего теоретическую подготовку выпускника, с указанием проверяемых компетенций:

Номер задания	Формулировка содержания задания	Компетенции, освоение которых проверяется вопросом
1	1. Интерфероны — происхождение, классификация, показания к применению	УК-1, ОПК 4,5, ПК-1
	2. Задача: Женщина 25 лет обратилась к врачу с жалобами на выраженную утомляемость, апатию и снижение концентрационной способности, периодически подъем температуры тела до 37,2С ⁰ , боли в горле. Подобные симптомы больная испытывала в течение 6 месяцев после перенесённой гриппоподобной инфекции. Пациентка не могла должным образом выполнять свои профессиональные обязанности (учитель) и находилась в состоянии сильного психоэмоционального	ОПК 4,5,6,7 ПК-1

¹ Дистанционный формат – процесс проведения государственных аттестационных испытаний, организуемый с помощью дистанционных технологий и электронных средств передачи информации, реализуемый через электронные системы (Zoom, Skype, MS Teams, вебинар, другое).

	<p>напряжения. Клиническое обследование пациентки не выявило отклонений от нормы, за исключением значительного снижения общего мышечного тонуса. Результаты неврологических исследований отклонений от нормы не выявили. Сформулируйте диагноз. Составьте план обследования и лечения.</p>	
--	--------------------------------------------------------------------------------------------------------------------------------------------------------------------------------------------------------------------------------------------------------------------------------------------	--

ПЕРЕЧЕНЬ ВОПРОСОВ ДЛЯ ПРОВЕДЕНИЯ ГОСУДАРСТВЕННОГО ЭКЗАМЕНА

1. Субпопуляции Т-лимфоцитов, методы диагностики, значимость в иммунных реакциях.
2. Субпопуляции В-лимфоцитов, методы диагностики, значимость в иммунных реакциях.
3. Иммунорегуляторные аспекты факторов врожденного иммунитета.
4. Классификация иммунодефицитных состояний, этиологические факторы и диагностика
5. Первичные иммунодефициты. Классификация, диагностика и терапия.
6. Первичные ИДС по Т-клеточному типу
7. Первичные ИДС по В-клеточному типу
8. Комбинированные первичные ИДС
9. Первичные ИДС с дефектом факторов врожденного иммунитета
10. Классификация препаратов, используемых при иммунореабилитации
11. Иммуномодуляторы, используемые при лечении вторичных иммунодефицитных состояний
12. Интерфероны - происхождение, классификация, показания к применению
13. Иммуноглобулинотерапия – показания к применению
14. Принципы трактовки иммунограмм при ИДС
15. Герпесвирусные инфекции – этиология, патогенез, эпидемиология, клиника, возможности терапии и профилактики, особенности течения и терапии у детей
16. ВЭБ-инфекция – этиология, эпидемиология, патогенез, клиника, диагностика, терапия, особенности течения и терапии у детей
17. Цитомегаловирусная инфекция – этиология, эпидемиология, патогенез, клиника, диагностика, терапия, профилактика
18. Хламидийная инфекция - этиология, эпидемиология, патогенез, клиника, диагностика, терапия
19. ToRCH-инфекции – этиология, патогенез, клиника, иммунодиагностика, принципы профилактики
20. Болезнь Брутона – этиопатогенез, клиника, принципы терапии
21. Гипер IgM синдром – патогенез, клиника, диагностика, характеристика лечебных мероприятий
22. Селективный дефицит IgA - патогенез, клиника, диагностика, характеристика лечебных мероприятий.
23. ОВИН - патогенез, клиника, диагностика, характеристика лечебных мероприятий.
24. Транзиторная гипогаммаглобулинемия новорожденных - патогенез, клиника, диагностика, характеристика лечебных мероприятий.
25. Лимфопролиферативный синдром, сцепленный с X-хромосомой - патогенез, клиника, диагностика, характеристика лечебных мероприятий.
26. Синдром гипериммуноглобулинемии IgE – патогенез, клиника, диагностика, характеристика лечебных мероприятий.

27. Синдром Ди-Джорджи - патогенез, клиника, диагностика, характеристика лечебных мероприятий.
28. ТКИД - патогенез, клиника, диагностика, характеристика лечебных мероприятий.
29. Синдром Вискотта-Олдрича - патогенез, клиника, диагностика, характеристика лечебных мероприятий.
30. Синдром Луи-Барр- патогенез, клиника, диагностика, характеристика лечебных мероприятий.
31. Хроническая гранулематозная болезнь - патогенез, клиника, диагностика, характеристика лечебных мероприятий.
32. Врожденные дефекты фагоцитоза - патогенез, клиника, диагностика, характеристика лечебных мероприятий.
33. Наследственный ангионевротический отек - патогенез, клиника, диагностика, характеристика лечебных мероприятий.
34. Этиологические факторы, патогенетические механизмы и клинические проявления основных аллергических заболеваний у взрослых и детей
35. Принципы диагностики аллергических заболеваний. Молекулярная аллергодиагностика.
36. Основы фармакотерапии аллергических заболеваний; фармакодинамика и фармакокинетика основных групп лекарственных средств, показания и противопоказания к их назначению, возможные осложнения терапии, их профилактика и коррекция
37. Показания и противопоказания к проведению СИТ; оказание неотложной помощи при возникновении осложнений терапии
38. Определение и классификация аллергенов. Роль и место физических факторов в развитии аллергии. Характеристика медиаторов аллергии. Медиаторы ранней и поздней фазы аллергических реакций и их патофизиологические эффекты.
39. Патогенез ГЗТ. Перечислить заболевания, протекающие по ГЗТ. Методы лабораторной диагностики и *in vivo*.
40. Патогенез ГНТ. Привести клинические примеры. Методы диагностики ГНТ.
41. Типы аллергических реакций - классификация, патогенез
42. Поллиноз - иммунопатогенез, принципы диагностики и терапии.
43. Взаимосвязь атопических заболеваний: аллергический ринит и бронхиальная астма, полипоз носа и бронхиальная астма.
44. Иммунопатогенез и принципы диагностики бронхиальной астмы. Бронхоторные тесты.
45. Современные подходы к терапии БА.
46. БА у детей, стратегия профилактики, диагностики, терапии
47. Атопический дерматит – этиопатогенез, клиника, диагностические критерии. Современные подходы к терапии.
48. Крапивница, отек Квинке, наследственный ангионевротический отек – диф. диагностика, принцип лечения
49. Механизм формирования контактной аллергии.
50. Экзогенный аллергический альвеолит- этиопатогенез, патоморфология в зависимости от стадии развития, клиника, принципы диагностики.
51. Лекарства как аллергены. Иммунопатологический механизм формирования лекарственной аллергии. Дифференциальный диагноз с псевдоаллергическими реакциями.
52. Анафилактический шок —патогенез, варианты клинического течения и подходы к терапии.

53. Механизмы развития сывороточной болезни, варианты клинического течения, принципы диагностики и лечения. Понятие о сывороточноподобном синдроме.
54. Иммунорегуляторные аспекты факторов врожденного иммунитета.
55. Для чего нужна иммунограмма при АИЗ?
56. Цитокины. Роль в иммунопатологии.
57. Первичные иммунодефициты. Аутовоспалительные ПИД
58. Цитокиновая и антицитокиновая терапия.
59. Аутоиммунные заболевания: принципы диагностики.
60. Методы диагностики АФЛС.
61. Особенности ведения беременных с аутоиммунными заболеваниями.
62. Иммунологическая толерантность – значение в формировании иммуноопосредованных заболеваний

ПЕРЕЧЕНЬ СИТУАЦИОННЫХ ЗАДАЧ ДЛЯ ПРОВЕДЕНИЯ ГОСУДАРСТВЕННОГО ЭКЗАМЕНА

1. Женщина, 27 лет поступила в клинику с острой долевой пневмонией и опоясывающим лишаем. В течение последних 5-ти лет она дважды лежала в стационаре с пневмонией. В детском возрасте тяжелых и часто повторяющихся инфекционных заболеваний органов дыхания отмечено не было. Из анамнеза: в юношеском возрасте были эпизоды диареи. При обследовании: уровень Hb - 115г/л, содержание нейтрофилов и лимфоцитов в пределах нормы. Каких-либо органических изменений со стороны органов ЖКТ выявлено не было. При оценки иммунного статуса: лейкоциты - 12×10^9 /л, лимфоциты - 20%, CD3 – 72%, CD4 – 44%, CD8 – 28%, CD16- 16%, CD19 – 12%, Ig A 0,02 г/л, IgM – 0,5 г/л, IgG – 2,4 г/л. НСТ спонт 94 у.е, НСТ стим 152 у.е, К стим 1,5; ЦИК -37 у.е. Предполагаемый диагноз, тактика обследования и лечения.
2. В отделение поступил мальчик 2 месяцев в тяжелом состоянии. При осмотре – ребенок сильно отстает в физическом развитии. На коже лица и конечностях гнойничковая сыпь, петехии до 1-2 мм. Живот при пальпации умеренно вздут. Отмечается мелена. За неделю до поступления в стационар мама заметила после купания ребенка небольшой синяк в области правой голени ребенка. Ребенок родился в срок от первой беременности, вскармливался грудным молоком. Родители мальчика здоровы. Из анамнеза удалось выяснить, что у троюродной сестры по материнской линии умер ребенок мужского пола в младенческом возрасте от кровоизлияния в головной мозг. В ОАК: гемоглобин – 97 г/л, эритроциты – $2,5 \times 10^{12}$ л, тромбоциты – 47×10^9 л, лейкоциты – $18,7 \times 10^9$ л, лимфоциты – 36%, моноциты – 6%, эозинофилы – 2. Предполагаемый диагноз, тактика обследования и лечения.
3. Родители 5-летнего мальчика обеспокоены частыми инфекционными заболеваниями в виде отита, тонзиллофарингита с увеличением шейных и подмышечных лимфоузлов, дважды пневмонии с того времени, как он был переведен на искусственное вскармливание (в возрасте 8 месяцев). При лабораторном исследовании крови выявлена нейтропения со сдвигом нейтрофилов вправо ($2,6 \times 10^9$ /л). Рентгенологически отмечалась гипоплазия лимфоидной ткани. Кроме того, в биоптате лимфоузлов и костного мозга отсутствовали плазмочиты. Предполагаемый диагноз, тактика обследования и лечения.

4. Пациент, 36 лет, врач-рентгенолог, поступил для лечения распространенного дерматита, онихомикоза кистей и стоп, регионарного лимфаденита, длительного субфебрилитета (3 месяца до 37,5°C), общей слабости. После длительной физической нагрузки и работы в ночную смену состояние больного ухудшилось, и он обратился для обследования. Данные общего анализа мочи, [биохимический](#) анализ в пределах нормы. ОАК: лейкоц. $2,5 \times 10^9/\text{л}$; лимф. 21%. Иммуноный статус: CD3+ - 60%; CD4+ - 30%; CD8+ - 28%; CD16+ - 9%; CD20+ - 10%; IgG - 8,5 г/л; IgA - 0,2 г/л; IgM - 2,0 г/л. Предполагаемый диагноз, тактика обследования и лечения.
5. В пульмонологическое отделение городской больницы поступил больной 35 лет с жалобами на кашель с отделением большого количества мокроты (100-150 мл в сутки) желто-зеленого цвета, обильное гнойное отделяемое из носа. Температура тела 38,7 °С. Считает себя больным в течение 12-и лет, в течение которых отмечаются обострения бронхита 4-5 раз в год, обострения протекают тяжело, требуется длительная антибактериальная терапия. Ремиссия хронического бронхита нестойкая. Обострения хронического гайморита до 6 раз в год. Перенес 6 пневмоний. Предварительный диагноз? План обследования и лечения.
6. Пациент К., 15 лет обратился с жалобами на периодически возникающие отеки в области лица, мягких тканей верхних и нижних конечностей, частые ОРВИ, заканчивающиеся ларингоспазмами с госпитализацией в ЛОР отделение до 6-8 раз в год. Из анамнеза заболевания: с детства склонен к ОРВИ до 6-10 раз в год с затяжным течением. Отеки в области лица, туловища и мягких тканей конечностей возникают спонтанно. Аллергоанамнез не отягощен. Старший брат и папа страдают рецидивирующими ангиоотеками. Поставьте предварительный диагноз? Проведите дифференциально-диагностический поиск. Составьте план лечения.
7. Мальчик 2-х лет. Мать предъявляет жалобы на частые ОРЗ у ребенка, с частыми бронхитами, наличие пиодермии, подошвенных бородавок, герпетические высыпания на губах 1 раз в 2-3 мес. Внешний вид ребенка - «рыбообразный» рот, низко посаженные уши, монголоидный разрез глаз. В анамнезе - судорожный синдром. При физикальном обследовании: врожденный порок развития сердечно-сосудистой системы - дуга аорты развернута в правую сторону (Тетрада Фалло), недоразвитие тимуса. Лабораторные данные: Лейкоциты - $5,3 \times 10^9/\text{л}$, лимфоциты - абсолютное количество $0,6 \times 10^9/\text{л}$. Поставьте предварительный диагноз? Какие изменения в иммунном статусе вы предполагаете в данном случае. Составьте план лечения.
8. Мать ребенка 5 лет жалуется на шаткую походку, нарушение речи у ребенка, который болеет в течение нескольких месяцев. Отмечается нарушение походки, атаксия, колебания головы, туловища, дрожание конечностей, мышечная гипотония, нистагм, гиперрефлексия, дизартрия. Рост 82 см, психомоторное развитие не соответствует возрасту. На открытых участках кожи, конъюнктивы, слизистой оболочке мягкого неба телеангиэктазии, гипер- и депигментированные пятна. Ваш предварительный диагноз. Предположите результаты иммунологического обследования. Составьте план терапии.
9. Родители двухлетнего мальчика Т. обратились в клинику для обследования их ребенка. В возрасте 10 месяцев у Т. был выявлен порок развития аорты. Ребенок часто болеет инфекционными заболеваниями. Полгода назад лечился от пневмонии. Два месяца назад был диагностирован отит,

- который развился на фоне бронхита. С первых дней жизни периодически возникают судороги. В настоящее время лечится по поводу кандидоза, развитие которого родители связывают с длительной антибиотикотерапией. Наблюдается у эндокринолога в связи с недостаточностью паращитовидных желез. Ребенок пониженного питания, ушные раковины расположены низко, косой разрез глаз, широкая переносица. При обследовании выявлена аплазия тимуса, лимфоцитопения. Поставьте диагноз. Составьте план терапии
10. Пациентка К., 33 лет, обратилась с жалобами на субфебрильную температуру, поддающуюся терапии высокими дозами антибиотиков; частые ОРВИ; повышенную утомляемость, слабость, сонливость. Анамнез заболевания: вышеуказанные жалобы появились 10 лет назад после перенесенного ОРВИ, при обследовании диагностирован туберкулез легких. После проведенного лечения снята с диспансерного учета спустя 4 года, однако жалобы сохранялись. Спустя полгода после снятия с учета развилась 2-сторонняя пневмония, осложнившаяся плевритом и ДВС-синдромом, потребовавшая госпитализации. За последние 5 лет перенесла 3 средних отита, острый бронхит – 1-2 раза в год. Семейный анамнез: у сестры (28 лет) аутоиммунная тромбоцитопения (больна с 5 лет; в - 27 лет спленэктомия). Поставьте предварительный диагноз. Составьте план обследования и терапии.
11. У мальчика 6 мес. с 3-месячного возраста отмечают рецидивирующий отит, ринит, конъюнктивит, устойчивую экзему на лице, туловище, конечностях. С периода новорожденности отмечают петехиальные кровоизлияния, которые продолжают появляться при небольших травмах. По поводу инфекций назначались антибиотики, которые приводили к грибковому поражению слизистой оболочки ротовой полости. Иммунограмма: IgM – 0,3г/л, IgG - 10 г/л, IgA – 2,0 г/л, IgE выше нормы в 50 раз, тромбоцитопения. Ваш диагноз.
12. Мальчик А., 16 лет. Ребенок от третьей беременности, срочных родов с обвитием пуповиной, массой 2500 г, ростом 50 см. Физическое и нервно-психическое развитие соответствовало возрасту. Профилактические прививки по календарю, без осложнений. Наследственность: один из старших братьев умер в возрасте 5 лет после тяжелой пневмонии. С 6 лет отмечены рецидивирующие обструктивные бронхиты, лечился стационарно по поводу двухсторонней пневмонии, осложненной плевритом, проводилась массивная антибактериальная терапия, введение свежзамороженной плазмы. Выписан с улучшением состояния, но продолжал беспокоить кашель с отделением гнойной мокроты, периодически – подъемы температуры. Спустя год выполнена диагностическая бронхоскопия, обнаружен деформирующий бронхит с бронхоэктазами. Предполагаемый диагноз. План обследования и лечения.
13. Пациент, 16 лет, жалуется на головную боль, утомляемость, слабость, снижение работоспособности и повышение температуры тела от 37,2 до 37,5°C к вечеру в течение 6 мес. Начало заболевания связывает с экзаменами, после чего усилилась слабость, потливость, появилась повышенная температура, першение и сухость в горле, увеличенные лимфоузлы до 1-2 см в диаметре. Анализ крови, мочи, биохимический анализ в норме. Инструментальные исследования (R-скопия легких, желудка, ЭКГ и др.) патологии не выявили. Предполагаемый диагноз. План обследования и лечения.
14. Пациентка, 21 год, стюардесса, поступила в реанимационное отделение ОКБ с жалобами на отеки ног, лица, повышение температуры до 38,5°C. У больной с мая по август появились три фурункула,

последний – в паховой области, после вскрытия которого получено обильное гнойное отделяемое. На фоне лечения ампициллином появилась кожная сыпь и зуд. В дальнейшем развилась анемия, острая почечная недостаточность, усиление СОЭ, лейкопения, по поводу которой больная лечилась в районной больнице до 1 октября. При поступлении: ОАМ: белок – 0,66%, сахар – нет, лейкоциты – до 10 в поле зрения. ОАК: Эритроциты = $2,8 \times 10^{12}/л$; Гемоглобин - 60%; СОЭ = 75 мм/час; лейкоциты - $2 \times 10^9/л$; п/я - 12%; С - 37%; М - 7%; Лф - 8%. Иммунологический статус: CD3+ - 52%; CD4+ - 35%; CD8+ - 17%; CD16+ - 16%; CD20+ - 24%; IgM – 1,1 г/л; IgG – 7,0 г/л; IgA – 1,2 г/л. Предполагаемый диагноз, тактика обследования и лечения.

15. Больная Т., 38 лет, обратилась к терапевту с жалобами на общую слабость, раздражительность, жажду, повышенный аппетит. Похудела на 10 кг за 2 месяца. Температура тела 37,2 °С. Объективно: мелкий тремор пальцев вытянутых рук, блеск глаз, редкое мигание, при движении глазного яблока вниз появляется полоска склеры между верхним веком и радужной оболочкой (симптом Грефе). Кожа кистей рук повышенной влажности, теплая. Пальпируется увеличенная щитовидная железа, мягкая, безболезненная. Тоны сердца усилены, ЧСС — 126 мин. АД — 160/50 мм рт. ст. Месячные отсутствуют в течение последних 2 месяцев. При обследовании: повышена концентрация Т₃ и Т₄, концентрация ТТГ снижена. Направлена к иммунологу для решения вопроса о необходимости иммуносупрессивной терапии. Поставьте диагноз. Дайте рекомендации по дальнейшему обследованию и лечению.
16. Больному М., 54 лет, с терминальной стадией хронической почечной недостаточности по жизненным показаниям была пересажена почка. Через 10 дней после операции больной стал жаловаться на слабость и недомогание. Объективно: снижение диуреза, повышение уровня креатинина в сыворотке крови, протеинурия. Методом селективной почечной ангиографии нарушений почечного кровотока в трансплантате не выявлено. УЗИ почки патологии со стороны мочевыводящих путей также не выявило. О какой патологии можно думать в данном случае? Каковы механизмы развития этой реакции? Сформулируйте принципы патогенетической терапии данного осложнения.
17. У ребенка 10 лет часто возникают на губах и вокруг носа пузырьковые высыпания, которые возникают после переохлаждения и длительной инсоляции. Высыпания часто сопровождаются недомоганием, повышением температуры тела до 37,10С. Пузырьки, продержавшись 2-3 дня, лопаются, образуя эрозии. После заживления (спустя 7-10 дней) на коже остается пигментация. При физикальном осмотре патологии со стороны органов и систем не выявлено. Предполагаемый диагноз, тактика обследования и лечения.
18. Мужчина в возрасте 45 лет обратился к врачу с жалобами на эпизоды повышения температуры тела до 38,0 С⁰, кожные высыпания округлой формы на различных участках тела, появившиеся 2 месяца назад. Мужчина является гомосексуалистом и имеет одного полового партнера в течение 2-х последних лет. Инъекционных наркотических средств никогда не употреблял. При осмотре: общее состояние удовлетворительное. На туловище обнаружено 15 пурпурно - красных узловатых безболезненных и не зудящих высыпаний. Подмышечные и паховые лимфоузлы увеличены до 2 см в диаметре, при пальпации эластичные, не спаянные между собой и окружающей тканью, безболезненные. Со стороны других органов и систем патологии не выявлено. В клиническом анализе крови изменений не выявлено. Предполагаемый диагноз, тактика обследования и лечения.

19. Больной А., 25 лет, жалуется на выраженные боли при ходьбе в левом коленном суставе. Из анамнеза заболевания: 2 месяца назад был незащищенный половой контакт, после которого отмечались явления уретрита, получал местное лечение у уролога амбулаторно. Через месяц впервые появились отек и боли в левом коленном суставе. Неделю назад появилось гнойное отделяемое из правого глаза, офтальмологом назначен курс антибиотикотерапии (местно). Объективно: локальная болезненность при пальпации левого коленного сустава, контуры его сглажены, кожа над поверхностью его горячая. ОАК: лейкоц. – $10,2 \times 10^9/\text{л}$, СОЭ - 44 мм/час. ОАМ: без особенностей. Ревматоидный фактор – отрицательно. Предполагаемый диагноз, тактика обследования и лечения.
20. Больной А., 45 лет, жалуется на выраженные боли при ходьбе в правых коленном и тазобедренном суставах, усиливающиеся к концу дня. Из анамнеза: 10 лет страдает хроническим простатитом с частыми обострениями, боли в суставах беспокоят последние 3 года, 6 месяцев назад перенес гнойный конъюнктивит. Не обследован, периодически принимает НПВС с положительным эффектом. Травмы суставов отрицает. Объективно: Локальная болезненность при пальпации правого тазобедренного сустава. Объем активных движений ограничен из-за болезненности. Остальные суставы без особенностей. ОАК: лейкоц. - $8,2 \times 10^9/\text{л}$, лимф. - 31%, м - 6%, СОЭ - 32 мм/час. ОАМ: лейкоц. – 8-10 в п.зр., эр. – 4-6 в п.зр., эпителий - 2-3 в п.зр. Ревматоидный фактор – отрицательно. Проведите дифференциально-диагностический поиск. Составьте план лечения.
21. Пациент Н., 40 лет, врач-хирург, обратился по поводу сыпи на коже голеней, лихорадки до 39°C в течение недели. Принимал антибиотики без эффекта. Объективно: симметричные геморрагические высыпания на коже голеней, возвышающиеся над кожей и не исчезающие при надавливании. Увеличение печени и селезенки. В крови: Нб - 90 г/л, эритроциты - $3 \times 10^{12}/\text{л}$, лейкоциты - $12 \times 10^9/\text{л}$, эозинофилы - 2 %, палочкоядерные - 10 %, сегментоядерные - 70 %, лимфоциты - 13 %, моноциты - 5 %, тромбоциты - $150 \times 10^9/\text{л}$, СОЭ - 50 мм/ч. АСТ - 250 МЕ, АЛТ - 200 МЕ. Время кровотечения - 5 мин. АЧТВ - 30 с, протромбиновый индекс - 80 %. Уровень агрегации тромбоцитов повышен. Проведите дифференциально-диагностический поиск. Составьте план лечения.
22. Пациентка К., 20 лет, с 13 летнего возраста перенесла 3 операции по поводу рецидивирующего парапроктита. В 18 лет впервые появились нарушения стула по типу диареи до 10-15 раз в сутки, появилась кровь в кале, гемоглобин 93 г/л, СОЭ 50 мм/ч, СРБ 30 мг/л. ФКС: на слизистой прямой и сигмовидной кишки геморрагические эрозии с налетом фибрина. Гистология: очаги изъязвлений, обильная лимфо-плазматитарной инфильтрация. Иммунограмма: CD3 – 89 %, CD4 – 68 %, CD8 – 20 %, CD16- 2 %, CD19 – 7 %, ЦИК – 120 у.е., Ig A 2,26, IgM – 1,6, IgG – 13,2 г/л. Поставьте предварительный диагноз. Назначьте дополнительное обследование.
23. Пациентка П., 4 года. Родители предъявляют жалобы на частые 6-10 раз в год (ребенок не посещает детский сад) ОРВИ, затяжного характера, плохую прибавку в весе, сниженный аппетит, нарушения стула по типу упорных запоров. Неоднократно лечились у гастроэнтерологов, педиатров без эффекта. Объективно: Кожные покровы бледные. Пониженного питания. Психо-эмоциональное развитие в соответствие с возрастом. Лимфатические узлы, доступные пальпации, не увеличены. Незначительная гиперемия небных дужек. Язык влажный, обложен белым налетом. Живот вздут. Пальпация живота незначительно болезненная по ходу толстого кишечника. Стул 1 раз в 5-7 дней после клизмы. При обследовании: ОАК: гемоглобин 96 г/л; железо сыворотки 4,0 мкмоль/л; Ig G к ВПГ- индекс

- авидности 86%, антитела к ВЭБ, ЦМВ отсутствуют, Ig A к глиадину 2,5 Ед/мл (норма до 12 Ед/мл), Ig G к глиадину 96 г/л (норма до 25 г/л). Поставьте предварительный диагноз? Составьте план лечения.
24. Пациентка 27 лет, предъявляет жалобы на выраженные боли и припухание суставов кистей, лучезапястных, локтевых, плечевых и коленных суставов, утреннюю скованность, на субфебрилитет. Заболела 6 месяцев назад, когда впервые возникли ноющие боли в вышеуказанных суставах кистей, появилась общая слабость. К врачам не обращалась, использовала мази с НПВС. В течение последнего месяца отмечает повышение температуры тела до 37,2-37,4 С⁰. При осмотре: припухлость и гиперемия пястно-фаланговых, лучезапястных и локтевых суставов, ограничение объема активных и пассивных движений в этих суставах. В ОАК: гемоглобин – 87 г/л, лейкоциты – 10 × 10⁹/л, СОЭ – 54 мм/ч, фибриноген – 4,38 мг/дл. Проведите дифференциально-диагностический поиск. Составьте план лечения.
25. Пациентка Л., 42 года, жалобы на сухость, резь, покраснение глаз, которые появились после поездки на Черноморское побережье, в связи с чем обратились к офтальмологу, установлен диагноз: Аллергический конъюнктивит. Назначены антигистаминные препараты – без эффекта. При детальном расспросе: страдает частыми циститами, периодически опухают коленные суставы при переохлаждении. Объективно умеренно инъецированные склеры. Лимфоузлы не увеличены. В легких везикулярное дыхание. Тоны сердца громкие ритмичные. Живот мягкий, печень у края реберной дуги. ОАК: Лейк-9.0*10⁹, э-5%, п-3%, с-45%, Лф-38%, мон-9%, СОЭ-23 мм/ч. Сформулируйте диагноз. Составьте план обследования и лечения.
26. Пациентка М., 33 года, жалуется на боли в пястно-фаланговых суставах, затруднения при попытке сжать кисти в кулаки в утренние часы, слабость, периодическую потерю чувствительности кончиков пальцев рук на холоде. Вышеуказанные симптомы появились около 4 нед. назад после переохлаждения. Объективно: температура тела 36,7°С. Симметричная отечность всех пястно-фаланговых обеих кистей, боли при пассивных движениях в пястно-фаланговых и проксимальных межфаланговых суставах, побеление дистальных фаланг пальцев кистей на холоде. В анализах крови: лейкоциты – 7,5×10⁹/л, СОЭ – 38 мм/ч. АНФ – отрицательно. Ревматоидный фактор – отрицательно. Сформулируйте диагноз. Составьте план обследования и лечения.
27. Женщина 25 лет обратилась к врачу с жалобами на выраженную утомляемость, апатию и снижение концентрационной способности, периодически подъем температуры тела до 37,2С⁰, боли в горле. Подобные симптомы больная испытывала в течение 6 месяцев после перенесённой гриппоподобной инфекции. Пациентка не могла должным образом выполнять свои профессиональные обязанности (учитель) и находилась в состоянии сильного психоэмоционального напряжения. Клиническое обследование пациентки не выявило отклонений от нормы, за исключением значительного снижения общего мышечного тонуса. Результаты неврологических исследований отклонений от нормы не выявили. Сформулируйте диагноз. Составьте план обследования и лечения.
28. Женщина 72-х лет в течение 6 месяцев получала лечение кортикостероидами по поводу гигантоклеточного артериита. За период проведения вышеуказанной терапии у больной трижды отмечались болезненные пузырьковые высыпания в глазничной области, по ходу тройничного нерва справа. Несмотря на то, что каждый из приступов рецидивирующего опоясывающего лишая был

- успешно купирован пероральным приёмом ацикловира, у больной, после каждого рецидива вирусной инфекции, отмечались признаки постгерпетической невралгии. Сформулируйте диагноз. Составьте план обследования и лечения.
29. Пациентка С, 22 года, обратилась в поликлинику с жалобами на выраженную общую слабость, повышение температуры тела до 37,5°C, боли в межфаланговых суставах кистей, появление сливной сыпи на лице, наружной поверхности предплечий, на локтях и в зоне декольте. Указанные симптомы возникли после отдыха в выходные дни на берегу озера, где пациентка загорала. Объективно: на коже спинки носа и скулах, в зоне декольте и на разгибательных поверхностях предплечий яркие эритематозные высыпания. Температура тела 37,3°C. При пальпации левой кисти определяются уплотненные болезненные сухожилия сгибателей пальцев. Живот при пальпации мягкий, безболезненный. При обследовании: гемоглобин - 12,1 г/л, лейкоциты - $3,1 \times 10^9$ /л, СОЭ - 56 мм/ч. В ОАМ: белок - 0,058 л. Сформулируйте диагноз. Составьте план обследования и лечения.
30. Пациентка К., 28 лет, жалобы на боли в коленных, лучезапястных, пястнофаланговых, голеностопных, тазобедренном суставе слева, утреннюю скованность до 3 часов, повышение температуры тела до 37°C. Принимала НПВС без эффекта. ОАК: СОЭ 38 мм/ч, СРБ 12 мг/л. Ревматоидный фактор 45 мЕд/мл (норма до 25). Иммунограмма: CD3 – 80 %, CD4 – 54 %, CD8 – 19%, CD16- 8 %, CD19 – 12 %, IgA – 3,1 г/л, IgM – 2,1 г/л, IgG – 13,3 г/л; ЦИК 130 у.е.; НСТ спонт 80 у.е, НСТ стим 142 у.е, К стим 1,7. Проведите дифференциально-диагностический поиск. Назначьте дополнительное иммунологическое обследование.
31. Беременная Б., 30 лет поступила в родильное отделение с диагнозом: Беременность пятая, 25-26 недель. Рубец на матке. Акушерский анамнез: состояние после двух операций кесарева сечения – с перинатальными потерями. Два самопроизвольных аборта на сроках 9-10 недель. Преэклампсия легкой степени на фоне ГБ 1 степени. Угроза преждевременного прерывания беременности. Настоящая беременность пятая. С малых сроков беременность протекала с угрозой прерывания на фоне снижения уровня прогестерона в крови, подтвержденного лабораторно. Пациентка получала симптоматическую терапию и гормональную коррекцию. В 18 недель беременности была обследована в медико – генетическом центре - патологии не выявлено. Ваш предполагаемый диагноз, тактика лечения и обследования.
32. К дерматологу обратился больной 28 лет с жалобами на высыпания на коже рук, сопровождающиеся зудом. Анамнез: Считает себя больным в течение 5 дней, когда примерно через 12 часов после контакта с маслами при ремонте автомобиля на коже кистей появились зудящие высыпания. Ранее имел контакт с указанными маслами, сопровождавшийся аналогичными кожными проявлениями. Объективно: На коже тыла кистей на фоне эритематозной, отечной кожи отмечаются множественные папулы, везикулы, эскориации. Предполагаемый диагноз, тактика обследования и лечения.
33. Женщина, 38 лет, обратилась по поводу простудного заболевания и была осмотрена отоларингологом. Спустя 20 минут после проведения осмотра у пациентки развился выраженный отек лица и век,

- возникли хрипы и затруднение дыхания, учащение сердцебиения, головокружение и шум в голове. Ее перевели в реанимационное отделение, где была проведена соответствующая терапия. Симптомы были быстро купированы, тем не менее, женщина продолжала оставаться под наблюдением в течение последующих суток. Наследственность и аллергоанамнез не отягощены. Предполагаемый диагноз, тактика обследования и лечения.
34. Больная 39 лет обратилась к врачу с жалобами на затрудненное дыхание, отек в области шеи, лица. Отек развился после экстракции зуба, которая была проведена 5 часов назад под местной анестезией лидокаином. Больной был назначен тавегил 2 мл внутримышечно, но отек продолжает нарастать, усилилась одышка, кашель, осиплость голоса. Наследственность и аллергоанамнез не отягощены. Сопутствующие заболевания: хронический гастродуоденит, миома матки. Пациентке предстоит экстракция еще одного зуба. Предполагаемый диагноз, тактика обследования и лечения.
35. Мужчина в возрасте 40 лет, страдающий в течение многих лет сезонным аллергическим риноконъюнктивитом, стал замечать, что после употребления в пищу некоторых фруктов и овощей (особенно апельсинов, персиков) у него возникают ощущения припухлости и чувство жжения в области губ и десен. Подобные симптомы возникали практически сразу после начала употребления в пищу вышеуказанных фруктов и продолжались, как минимум в течение последующего получаса. Развития каких-либо других побочных явлений (бронхоспазм, крапивница и коллапс) не отмечает. Тем не менее, пациент был серьезно обеспокоен развитием данных симптомов и опасался развития анафилактического шока). Ваш предполагаемый диагноз, тактика лечения и обследования.
36. Родители ребенка 4 мес. обратились к врачу с жалобами на полиморфные кожные высыпания, локализованные на лице, животе, спине, верхних и нижних конечностях и сухость кожных покровов течение 2 месяцев, которые появились после употребления примодофилюса. Анамнез: беременность и роды протекали без особенностей, ребенок доношенный. Проведены прививки в роддоме: БЦЖ и гепатит В. Грудное вскармливание до 2 месяцев, затем смесь Нутрилон. В настоящее время получает смесь Нэнни. Лечение: фенистил внутрь, купание ребенка в ванне с ромашкой и чередой. Наследственность: у мамы детском возрасте атопический дерматит. Объективно: пятнисто-папулезные высыпания и шелушения, сухость на лице, сгибательных поверхностях локтевых суставов обеих рук. Небные миндалины, лимфатические узлы не увеличены. Стул 1 раз в 2 дня. Предполагаемый диагноз. План обследования и лечения. Проведите коррекцию питания ребенка
37. Мужчина в возрасте 29 лет (врач по профессии) стал замечать у себя симптомы риноконъюнктивита, развивавшиеся спустя 15 минут после посещения одного из своих пациентов, державшего в доме нескольких кошек. Симптомы заболевания проявлялись в виде сильного зуда в области глаз и носа, слезотечения, чихания и водянистых выделений из носа. Вышеуказанные симптомы достаточно быстро исчезали (в течение последующих 2 часов) и не требовали проведения каких-либо лечебных мероприятий. Тем не менее, больной стал замечать, что аналогичные симптомы стали появляться после посещения и других пациентов, державших у себя дома кошек. Результаты проведенных кожных проб выявили сенсibilизацию к аллергенам кошки, домашней пыли. Сформулируйте диагноз. Составьте план обследования и лечения.

38. Родители мальчика 10 лет обратились к врачу с жалобами на зуд, покраснение и отек в области глаз, заложенность носа, чихание, возникающие в летний период с четкой сезонностью (июнь-июль), впервые возникшие у ребенка в возрасте 7 лет во время игры в большой теннис. На момент осмотра жалоб нет. Аллергологический анамнез ребенка отягощен - у матери с раннего детства наблюдались симптомы поллиноза. Результаты кожных проб выявили поливалентную сенсibilизацию к некоторым пыльцевым аллергенам, аллергенам домашней пыли. Скорость развития кожной реакции: спустя 5-15 минут после в/к введения аллергена, характер изменений кожных покровов в месте введения аллергена: волдырь и эритема. Сформулируйте диагноз. Составьте план обследования и лечения.
39. Больной Д., 19 лет, поступил в стационар с жалобами на распространенные высыпания, гиперемию, шелушение кожи всего тела, покраснение, отек век. С раннего детского возраста страдает атопическим дерматитом, неоднократно получал наружную ГКС-терапию, антигистаминную терапию с временным положительным эффектом. В возрасте 12 лет отмечал приступы затрудненного дыхания при контакте с эпидермальными аллергенами (кошка, собака). Отмечает постепенное ухудшение состояния кожных покровов - распространение высыпаний на кожу лица, туловища, конечностей, отмечает максимальные проявления заболевания в весенний и осенний период. Обследование: IgE общий 6430 МЕ/мл, ImmunoCap выявлены специфические IgE к ольхе, березе, лещине, яблоку, собаке, кошке, домашней пыли, клещам домашней пыли. Сформулируйте диагноз. Составьте план обследования и лечения.
40. Пациентка 58 лет, больна в течение 4 лет, предъявляет жалобы на приступообразный кашель со скудноотделяемой мокротой, с частой фебрильной лихорадкой, отсутствием стойкого эффекта от многократных курсов антибиотикотерапии, применения антилейкотриеновых препаратов и ингаляционных глюкокортикостероидов (неоднократно проходила курсы стационарного лечения, постоянно наблюдалась амбулаторно). Из анамнеза: у матери бронхиальная астма; с детства беспокоят миалгии и артралгии. При обследовании: эозинофилия крови 11-12%, мокроты 50-99%, IgE – 163 МЕ/мл. Функция внешнего дыхания: ОФВ1-31%, индекс Тиффно – 51,3, проба с бронхолитиком положительная. Рентгенографически в верхнечелюстных пазухах пристеночное затемнение, в лобной пазухе слева субтотальное затемнение. ImmunoCap – отрицательный. Осмотр невролога: эссенциальный тремор. Проведите дифференциально-диагностический поиск. Составьте план терапии.
41. Пациентка, 23 года обратилась с жалобами на одышку, кашель с отхождением скудной слизистой мокроты, сопровождаемых интермиттирующей субфебрильной лихорадкой в течении последних 2-х месяцев. Участковым врач назначен ампициллин, спустя неделю его регулярного приема антибиотика стала нарастать слабость, подъем температуры тела до 38,5С. При повторном осмотре: пациентка сидит на кровати, ориентирована, тахипноэ до 28-32 в мин., тахикардия до 120-130 уд в мин., АД 100/60 мм рт. ст. Аускультативно выявлены влажные хрипы в нижних отделах правого легкого. При детальном сборе жалоб установлено, что пациентка последние 3-4 месяца посещает голубятню, помогает мужу ухаживать за голубями. При обследовании: ОАК - гемоглобин 114 г/л, лейкоциты $12,4 \times 10^9$ /л. Сформулируйте диагноз. Составьте план обследования и лечения.

42. Женщину в возрасте 69 лет во время загородной прогулки в область правого предплечья ужалила оса. Спустя 5 минут женщина почувствовала себя плохо и отметила чувство сдавления в области грудной клетки и затруднения дыхания. Затем возникло головокружение, женщина потеряла сознание и упала в обморок. Со слов супруга, находившегося рядом, дыхание было шумным и сопровождалось свистящими хрипами, усиливающимися на выдохе. Спустя 2-3 минуты женщина пришла себя. Бригадой скорой медицинской помощи доставлена в стационар. Поставьте предварительный диагноз. Составьте план терапии.
43. Пациент А., 15 лет, предъявляет жалобы на заложенность носа, чихания, зуд в носу, появляющиеся только весной и осенью. Использует тизин без стойкого эффекта. Из анамнеза: вышеуказанные симптомы беспокоят последние 2 года. У бабушки – бронхиальная астма. Объективно: носовое дыхание затруднено с обеих сторон. ОАК, ЭКГ, рентген грудной клетки и придаточных пазух носа – патологии не выявлено. Поставьте диагноз. Составьте план терапии.
44. Больной В., 23 года, поступает в отделение с жалобами на приступы удушья, до 2-3 раз в неделю ночью, одышку, кашель с трудноотделяемой мокротой. В течение 3 лет страдает бронхиальной астмой. Аллергоанамнез: отец - бронхиальная астма. Обострение заболевания, приступы удушья у больного наблюдается в основном в ночное время, а также при уборке квартиры. Эти приступы купируются ингаляцией Фостера. За время пребывания в стационаре, в течение 3-х суток, состояние значительно улучшилось (прекратились приступы удушья). Объективно: В легких: перкуторно - ясный легочной звук, аускультативно- единичные сухие хрипы, исчезающие после кашля. Ваш предполагаемый диагноз, тактика дальнейшего обследования и лечения.
45. Девочка 5 лет, доставлена в приемное отделение с диагнозом сердечно-сосудистая недостаточность. Заболела внезапно. После укуса пчелы в кисть правой руки появилось резкое беспокойство, озноб, отек правой руки, головная боль, боль в животе. Затем девочка стала вялой. Состояние крайне тяжелое, сознание затемнено, взгляд устремлен вдаль, кожа бледная, болевая чувствительность снижена. Кисть правой руки горячая отечная, в месте укуса – красный волдырь. Дыхание прерывистое 46 в минуту, в легких везикулярное дыхание. Пульс слабого наполнения 160 в минуту, тоны сердца глухие. АД 70/40 мм.рт.ст. Поставьте диагноз. Проведите лечебные мероприятия.
46. Больная Б., 46 лет, направлена для определения наличия лекарственной аллергии на йодсодержащие рентгенконтрастные препараты. Из анамнеза: в феврале 2011 г перенесла острый инфаркт миокарда. Была проведена коронароангиография с контрастированием (Визипак). Исследование прошло без реакций. При повторной коронароангиографии вновь вводился Визипак. К вечеру того же дня появился зуд кожи туловища. Была назначена плановая терапия супрастином с неполным эффектом. На второй день появились эритематозно-папулезными высыпаниями ярко-красного цвета по всему телу. В стационаре проводилась инфузионная терапия преднизолоном, антигистаминными препаратами, на фоне чего кожный процесс купировался в течение 10 дней. В связи с необходимостью повторного проведения коронароангиографии была направлена на консультацию врача аллерголога-иммунолога. Аллергологический анамнез у пациентки не отягощен. Составьте план обследования и лечения.

47. Мужчина в возрасте 25 лет, столяр, обратился с жалобами на периодически возникающие в течение последнего года уртикарные высыпания на груди и спине, сопровождающиеся сильным зудом. Подобные высыпания были различных размеров, возникали без какой либо видимой причины и исчезали спустя 6-12 часов, одновременно появляясь при этом на других участках кожи спины и груди. Описанные выше «приступы» кожных высыпаний повторялись 2-3 раза в неделю. В анамнезе у пациента выявлено 4 случая развития ангионевротического отека, разрешившихся спонтанно в течение 48 часов. Объективно - на груди и спине уртикарные зудящие элементы. Общее состояние пациента удовлетворительное. Результаты гемограммы без отклонений от нормы. Уровень С1 и С2 компонентов системы комплемента был нормальным. Предполагаемый диагноз. План лечения.
48. Больная А., 43 лет, жалобы на изменения кожных покровов, сопровождающиеся сухостью и зудом. Анамнез: страдает атопическим дерматитом (АтД) с раннего детского возраста, течение АтД имело волнообразный характер с обострением в осенне-зимний период и неполной ремиссией в летнее месяцы. Последние 2 года отмечается тяжелое непрерывное рецидивирующее течение АтД с признаками экссудативного воспаления. Объективно: Кожа лица, конечностей, туловища гиперемирована, инфильтрирована, шелушится, множественные пятнисто-папулезные высыпания, линейные и точечные эксфолиации, участки выраженной лихенизации на предплечьях, локтевых сгибах, шее, крупных складках кожи. ОАК: эозинофилы 13%; общий IgE до 464 МЕ/мл. Сформулируйте диагноз. Составьте план лечения.
49. Пациент А., предъявляет жалобы на слезотечение, чувство жжения в глазах, отечность век, заложенность носа, чихания, зуд в носу. Болеет в течении 5 дней, принимал супрастин, тизин, улучшение не наступило. Из анамнеза: в течение последних 3-х лет в мае – июле беспокоит отечность век, боли в глазах и заложенность носа. В прошлом году зимой была выявлена сенсibilизация к аллергенам луговых трав (тимофеевка ++++, овсяница ++++). Объективно: гиперемия конъюнктив, отечность век. Носовое дыхание затруднено с обеих сторон. ОАК, ЭКГ, рентген грудной клетки и придаточных пазух носа – патологии не выявлено. В ОАК: эритроциты - $4,2 \times 10^{12}$ /л, гемоглобин 130 г/л., лейкоциты- 5×10^9 /л, с/я- 53%, п/я- 5%, лимфоциты- 30%, эозинофилы- 12%, моноциты- 5%. Ваш диагноз. План лечения.
50. Родители 15-летней девочки обратились к врачу с внезапно возникшим у ребенка приступом затрудненного дыхания, возникшим около 36 часов тому назад. Подобные симптомы носили сезонный характер - возникали исключительно в весенний период. У девочки уже имелись аналогичные приступы удушья, развитие которых родители ребенка связывали с простудными заболеваниями. На первом году жизни у ребенка были проявления аллергического дерматита на фоне введения прикорма (творог, яйца). Наследственность: у отца девочки – поллиноз. Объективно: умеренная одышка, тахикардия (140 уд/мин). При аускультации грудной клетки выявлены двусторонние сухие хрипы. Ваш предполагаемый диагноз. План обследования и лечения.
51. Пациент А., 24 года, обратился с жалобами на распространенные зудящие уртикарные высыпания до 2см в диаметре и отеки мягких тканей лица. Высыпания сохраняются приблизительно 1 час, ангиоотеки-5-6 часов. Элементы полностью обратимы. Болен в течение 4 мес. Самостоятельно принимал разные H₁-антигистаминные препараты с хорошим эффектом. Аллергоанамнез, наследственность не отягощены. Объективно: на кожных покровах волдырные гиперемированные

- элементы в разной стадии развития числом более 30, самый большой - 3см в диаметре, в области предплечья справа и левого века ангиоотеки. Периферические лимфатические узлы не увеличены. Носовое дыхание свободное, в легких везикулярное дыхание, АД 115/70 мм рт ст., пульс 68 уд в мин. Живот мягкий, безболезненный. Уровень общего IgE меньше 180 кЕд/мл (N до 120 кЕд/мл). Сформулируйте диагноз. Составьте план обследования и лечения.
52. Девочку в возрасте 15 лет доставили в отделение неотложной помощи из-за внезапно развившегося отека губ и языка, затруднения дыхания, головокружения, развившихся после употребления в пищу ванильного мороженого с шоколадом и лесными орехами. Подобные реакции в ответ на употребление в пищу различных пищевых продуктов ранее уже наблюдались, но были менее выраженными. Уже во время пребывания в приемном покое была начата соответствующая терапия, в том числе, введение эпинефрина в/м и гидрокортизона в/в. На фоне проводимого лечения состояние девочки быстро улучшалось, в связи с чем она была переведена из реанимационного отделения в терапевтическое для проведения диагностических мероприятий и выяснения причин, инициировавших развитие клинических симптомов. Предполагаемый диагноз. План обследования и лечения.
53. Пациент А., предъявляет жалобы на слезотечение, чувство жжения в глазах, отечность век, заложенность носа, чихания, зуд в носу. Болеет в течение 5 дней, принимал супрастин, ксилен - улучшение не наступило. Из анамнеза: в течение последних 3-х лет в августе – сентябре беспокоит отечность век, боли в глазах и заложенность носа. В прошлом году зимой была выявлена сенсibilизация к аллергенам амброзии ++ и полыни +++. Объективно: гиперемия конъюнктив, отечность век. Носовое дыхание затруднено с обеих сторон. ОАМ, ЭКГ, рентген грудной клетки и придаточных пазух носа – патологии не выявлено. В ОАК: лейкоциты- 5×10^9 /л, лимфоциты- 30%, эозинофилы-12%, моноциты- 5%. Предполагаемый диагноз. План обследования и лечения.
54. Ребенок 12 лет. Первый приступ бронхиальной астмы в 10 лет. Приступы протекают нетяжело, купируются обычно ингаляциями беротека. Частота приступов в год – 3-4. Приступы чаще всего отмечаются ночью. Летом, которое мальчик проводит на даче, приступов никогда не бывает. Специальное аллергологическое обследование не проходил. Данные анамнеза: родился доношенным, естественном вскармливании находился до 1 мес. С 2-х месяцев отмечались проявления экссудативно-катарального диатеза. Приступ, послуживший поводом для госпитализации, длится уже 6 часов. Купировать его ингаляцией беротека, как обычно, не удалось. Мать ребенка отмечает, что в последнее время мальчик стал часто применять ингаляции лекарства, хотя приступов болезни у него при этом не замечала. Объективно: экспираторная одышка. Грудная клетка слегка вздута. Перкуторный звук над легкими коробочный. Число дыханий 35 в минуту. Предполагаемый диагноз, тактика обследования и лечения.
55. К участковому терапевту обратился мужчина А., 55 лет, который в течение последних трех месяцев работает на ткацкой хлопчатобумажной фабрике. Пациента беспокоят приступы сильного тяжелого кашля, иногда с ощущением инородного тела в груди. Кашель обычно сопровождается одышкой, свистом, хрипами, нарушениями дыхания. Появляется ощущение сдавливания в грудной клетке, дыхание становится очень частым. Приступы обычно возникают в ткацком цехе, затем проходят через какое-то время. Одновременно с дыхательными нарушениями могут возникать на коже

- различные высыпания, чаще всего в виде крапивницы. Предполагаемый диагноз, тактика обследования и лечения.
56. Пациент, 31 год, жалобы на затрудненное дыхание. Во время приезда бригады скорой помощи больной сидит на диване, руками опирается на его край, тяжело дышит. Кожа бледная и влажная. Носовое дыхание затрудненное. Живот мягкий, печень и селезенка в норме. Анамнез: аналогичные приступы у больного наблюдались и прежде, очень редко и слабее. Настоящий приступ проявился неожиданно. Видимо из-за того, что в помещении идет ремонт, присутствуют сильные запахи краски и ремонтных материалов. При осмотре зафиксировано ослабленное легочное дыхание, ЧДД — 26 в мин. На расстоянии слышны сухие хрипы. Сердечные тоны ясные, ЧСС — 92 за 1 мин. АД — в норме (120/75). Предполагаемый диагноз, тактика обследования и лечения.
57. Пациентка, 32 года. Жалобы на ночные и утренние атаки удушья, которые наблюдаются около 2 лет. Наследственность: у бабушки астма. 1 год назад выполнено аллергологическое обследование, выявлена сенсibilизация к перу подушки и клещам домашней пыли. После лечения и замены подушки атаки удушья ушли. Повторные приступы начали появляться после перенесенного ОРВИ. При настоящем осмотре во время аускультации были выявлены сухие хрипы в легких. Предполагаемый диагноз, тактика обследования и лечения.
58. Больной Р., 20 лет, занимается борьбой самбо 6 лет. В течение последних 5 месяцев во время тренировок стал отмечать зуд кожи груди, шеи, появление в этих местах мелкой уртикарной сыпи. При обследовании IgE общий – 877 ед/мл (норма до 100 ед/мл). Предполагаемый диагноз, тактика обследования и лечения.
59. Больной П., 10 лет, по поводу травмы ноги получил с профилактической целью 3000 ед. противостолбнячной сыворотки. На 9-й день после введения сыворотки у ребенка возникли сильные боли и припухание плечевых и коленных суставов. Появилась генерализованная сыпь. Одновременно наблюдались резкая слабость, глухость сердечных тонов, низкое артериальное давление. Ребенок был госпитализирован. Предполагаемый диагноз, тактика обследования и лечения.
60. Девочка 5 лет страдает пищевой аллергией, под Новый год съела целую плитку шоколада. Через 30 мин поднялась температура до 39,0 °С, появились боли в животе, тошнота, рвота, понос, на коже появилась обильная папулезная сыпь, которая сопровождалась сильным зудом. Предполагаемый диагноз, тактика обследования и лечения.

КРИТЕРИИ ОЦЕНИВАНИЯ ОТВЕТА НА ТЕОРЕТИЧЕСКИЙ ВОПРОС

Отметка	Дескрипторы		
	прочность знаний	умение объяснять сущность явлений, процессов, делать выводы	логичность и последовательность ответа
отлично	прочность знаний, знание основных процессов изучаемой предметной	высокое умение объяснять сущность, явлений, процессов, событий,	высокая логичность и последовательность

	области, ответ отличается глубиной и полнотой раскрытия темы; владением терминологическим аппаратом; логичностью и последовательностью ответа	делать выводы и обобщения, давать аргументированные ответы, приводить примеры	сть ответа
хорошо	прочные знания основных процессов изучаемой предметной области, отличается глубиной и полнотой раскрытия темы; владение терминологическим аппаратом; свободное владение монологической речью, однако допускается одна - две неточности в ответе	умение объяснять сущность, явлений, процессов, событий, делать выводы и обобщения, давать аргументированные ответы, приводить примеры; однако допускается одна - две неточности в ответе	логичность и последовательность ответа
удовлетворительно	удовлетворительные знания процессов изучаемой предметной области, ответ, отличающийся недостаточной глубиной и полнотой раскрытия темы; знанием основных вопросов теории. Допускается несколько ошибок в содержании ответа	удовлетворительное умение давать аргументированные ответы и приводить примеры; удовлетворительно сформированные навыки анализа явлений, процессов. Допускается несколько ошибок в содержании ответа	удовлетворительная логичность и последовательность ответа
неудовлетворительно	слабое знание изучаемой предметной области, неглубокое раскрытие темы; слабое знание основных вопросов теории, слабые навыки анализа явлений, процессов. Допускаются серьезные ошибки в содержании ответа	неумение давать аргументированные ответы	отсутствие логичности и последовательности ответа

КРИТЕРИИ ОЦЕНИВАНИЯ РЕШЕНИЯ СИТУАЦИОННОЙ ЗАДАЧИ:

Отметка	Дескрипторы			
	понимание проблемы	анализ ситуации	навыки решения ситуации	профессиональное мышление
отлично	полное понимание проблемы. Все требования,	высокая способность анализировать ситуацию,	высокая способность выбрать метод решения	высокий уровень профессионального мышления

	предъявляемые к заданию, выполнены	делать выводы	проблемы уверенные навыки решения ситуации	
хорошо	полное понимание проблемы. Все требования, предъявляемые к заданию, выполнены	способность анализировать ситуацию, делать выводы	способность выбрать метод решения проблемы уверенные навыки решения ситуации	достаточный уровень профессионального мышления. Допускается одна-две неточности в ответе
удовлетворительно	частичное понимание проблемы. Большинство требований, предъявляемых к заданию, выполнены	Удовлетворительная способность анализировать ситуацию, делать выводы	Удовлетворительные навыки решения ситуации	достаточный уровень профессионального мышления. Допускается более двух неточностей в ответе
неудовлетворительно	непонимание проблемы. Многие требования, предъявляемые к заданию, не выполнены. Нет ответа. Не было попытки решить задачу	Низкая способность анализировать ситуацию	Недостаточные навыки решения ситуации	Отсутствует

ЛИТЕРАТУРА

Основная литература.

Иммунотерапия : руководство / под ред. Р.М. Хаитова, Р.И. Атауллаханова, А.Е. Шульженко. - Москва : ГЭОТАР-Медиа, 2020. – 768 с. – Доступ из ЭБС «ЭМБ Консультант врача».

Аббас А. К., Лихтман Э. Г., Пиллаи Ш. Основы иммунологии. Функции иммунной системы и их нарушения: учебник; пер. с англ.; научное редактирование перевода Р. М. Хаитова, Ф. Ю. Гариба.- Москва: ГЭОТАР-Медиа, 2022.- 408 с.

Дополнительная литература.

1. Самсыгина Г.А. Аллергические болезни у детей / Г.А. Самсыгина. - Москва : ГЭОТАР-Медиа, 2019. - 271 с. – Доступ из ЭБС «ЭМБ Консультант врача».

2. Спикетт Г. Клиническая иммунология и аллергология: Оксфордский справочник [для врачей, студентов мед. вузов, клин. ординаторов] / Гэвин Спикетт = Clinical Immunology and Allergy : Oxford Handbook / Gavin Spickett ; пер. с англ. под ред. Н.И. Ильиной. - Москва : ГЭОТАР-Медиа, 2019. - 832 с. – Доступ из ЭБС «ЭМБ Консультант врача».

3. Тактика диагностики и лечения аллергических заболеваний и иммунодефицитов : практическое руководство / под ред. Р.М. Хаитова. -

Москва : ГЭОТАР-Медиа, 2019. - 150 с. - Доступ из ЭБС «ЭМБ Консультант врача».

4. Клиническая аллергология. Руководство для практикующих врачей / под ред. Н. М. Ненашевой, Б. А. Черняка.- Москва: ГЭОТАР-Медиа, 2022.- 920 с.

Интернет-ресурсы

	ЭЛЕКТОРОННЫЕ ОБРАЗОВАТЕЛЬНЫЕ РЕСУРСЫ	Доступ к ресурсу
	Электронная библиотека РостГМУ. – URL: http://109.195.230.156:9080/opacg/	Доступ неограничен
	Консультант студента [Комплекты: «Медицина. Здравоохранение. ВО»; «Медицина. Здравоохранение. СПО»; «Психологические науки»] : Электронная библиотечная система. – Москва : ООО «Политехресурс». - URL: https://www.studentlibrary.ru + возможности для инклюзивного образования	Доступ неограничен
	Консультант врача. Электронная медицинская библиотека : Электронная библиотечная система. – Москва : ООО «Высшая школа организации и управления здравоохранением. Комплексный медицинский консалтинг». - URL: http://www.rosmedlib.ru + возможности для инклюзивного образования	Доступ неограничен
	Научная электронная библиотека eLIBRARY. - URL: http://elibrary.ru	Открытый доступ
	Национальная электронная библиотека. - URL: http://нэб.рф/	Доступ с компьютеров библиотеки
	БД издательства Springer Nature. - URL: https://link.springer.com/ по IP-адресам РостГМУ и удалённо после регистрации, удалённо через КИАС РФФИ https://kias.rfbr.ru/reg/index.php (Нацпроект)	Доступ неограничен
	Wiley Online Library / John Wiley & Sons. - URL: http://onlinelibrary.wiley.com по IP-адресам РостГМУ и удалённо после регистрации (Нацпроект)	Доступ ограничен
	Wiley. Полнотекстовая коллекция электронных журналов Medical Sciences Journal Backfile : архив. – URL : https://onlinelibrary.wiley.com/ по IP-адресам РостГМУ и удалённо после регистрации (Нацпроект)	Бессрочная подписка
	Sage Publication : [полнотекстовая коллекция электронных книг eBook Collections]. – URL: https://sk.sagepub.com/books/discipline по IP-адресам РостГМУ (Нацпроект)	Бессрочная подписка
	Ovid Technologies : [Полнотекстовая архивная коллекция журналов Lippincott Williams and Wilkins Archive Journals]. – URL: https://ovidsp.ovid.com/autologin.cgi по IP-адресам РостГМУ (Нацпроект)	Бессрочная подписка
	Questel база данных Orbit Premium edition : база данных патентного поиска http://www.orbit.com/ по IP-адресам РостГМУ (Нацпроект)	Доступ ограничен
	Wiley : офиц. сайт; раздел «Open Access» / John Wiley & Sons. – URL: https://authorservices.wiley.com/open-research/open-access/browse-journals.html	Контент открытого доступа
	Российское образование. Единое окно доступа : федеральный портал. - URL: http://www.edu.ru/ . – Новая образовательная среда.	Открытый доступ
	Федеральный центр электронных образовательных ресурсов. -	Открытый

	URL: http://srtv.fcior.edu.ru/	доступ
	Электронная библиотека Российского фонда фундаментальных исследований (РФФИ). - URL: http://www.rfbr.ru/rffi/ru/library	Открытый доступ
	Федеральная электронная медицинская библиотека Минздрава России. - URL: https://femb.ru/femb/	Открытый доступ
	Cochrane Library : офиц. сайт ; раздел «Open Access». - URL: https://cochranelibrary.com/about/open-access	Контент открытого доступа
	Кокрейн Россия : российское отделение Кокрановского сотрудничества / РМАНПО. – URL: https://russia.cochrane.org/	Контент открытого доступа
	PubMed : электронная поисковая система [по биомедицинским исследованиям Национального центра биотехнологической информации (NCBI, США)]. - URL: https://pubmed.ncbi.nlm.nih.gov/	Открытый доступ
	<i>Cyberleninka Open Science Hub</i> : открытая научная электронная библиотека публикаций на иностранных языках. - URL: https://cyberleninka.org/	Контент открытого доступа
	Президентская библиотека : сайт. - URL: https://www.prlib.ru/collections	Открытый доступ
	Медлайн.Ру : научный биомедицинский журнал : сетевое электронное издание. - URL: http://www.medline.ru	Открытый доступ
	Рубрикатор клинических рекомендаций Минздрава России. - URL: https://cr.minzdrav.gov.ru/	Открытый доступ
	Всемирная организация здравоохранения : офиц. сайт. - URL: http://who.int/ru/	Открытый доступ

МЕТОДИЧЕСКИЕ РЕКОМЕНДАЦИИ ПО ПОДГОТОВКЕ И СДАЧЕ ГОСУДАРСТВЕННОЙ ИТОГОВОЙ АТТЕСТАЦИИ

Государственная итоговая аттестация проводится государственной экзаменационной комиссией в целях определения соответствия результатов освоения обучающимися образовательной программы соответствующим требованиям федерального государственного образовательного стандарта.

Порядок организации и процедура проведения ГИА определены Приказом Министерства образования и науки Российской Федерации от 18 марта 2016 г. № 227 «Об утверждении Порядка проведения государственной итоговой аттестации по образовательным программам высшего образования - программам подготовки научно-педагогических кадров в аспирантуре (адъюнктуре), программам ординатуры, программам ассистентуры-стажировки», а также Положением о порядке проведения государственной итоговой аттестации по образовательным программам высшего образования – программам ординатуры № 18-139/10, утвержденного приказом ректора от 12 марта 2018 года № 139.

Перед государственным экзаменом проводится консультирование выпускников в очном или дистанционном формате по вопросам, включенным в программу государственного экзамена.

Результаты государственного экзамена, проводимого в устной форме, объявляются в день его проведения, результаты аттестационного испытания, проводимого в письменной форме, - на следующий рабочий день после дня его проведения.

По результатам государственных аттестационных испытаний обучающийся имеет право на апелляцию. Апелляция подается лично обучающимся в апелляционную комиссию не позднее следующего рабочего дня после объявления результатов государственного аттестационного испытания. Апелляция рассматривается не позднее 2 рабочих дней со дня подачи апелляции на заседании апелляционной комиссии, на которое приглашаются председатель государственной экзаменационной комиссии и обучающийся, подавший апелляцию. Решение апелляционной комиссии доводится до сведения обучающегося, подавшего апелляцию, в течение 3 рабочих дней со дня заседания апелляционной комиссии. Решение апелляционной комиссии является окончательным и пересмотру не подлежит. Апелляция на повторное проведение государственного аттестационного испытания не принимается.

Образец эталона ответа на государственном экзамене:

ВОПРОС: Первичные иммунодефициты. Классификация, принципы диагностики и терапии.

ОТВЕТ: Первичные иммунодефицитные состояния (ПИД) – генетически обусловленные нарушения одного или нескольких звеньев иммунной системы, приводящие к полной блокаде либо неполноценности иммунного ответа. Результатом нарушения является развитие патологических состояний, вызванных несостоятельностью противоинфекционной защиты, противоопухолевого надзора, толерантности к собственным антигенам.

Классификация ПИД.

1. Комбинированные иммунодефициты
2. Комбинированные иммунодефициты, ассоциированные с синдромами, связанными с функциональными нарушениями
3. Иммунодефициты с нарушением продукции антител
4. Болезни иммунной дисрегуляции
5. Дефект фагоцитарного звена (количества, функции или их сочетание)
6. Дефекты врожденного иммунного ответа
7. Дефекты системы комплемента
8. Аутоиммунное воспаление
9. Фенокопии ПИД (заболевания, сходные с ПИД, но не наследуемые)

Диагностика ПИД основана на анализе клинической картины заболевания, данных анамнеза, отягощенной наследственности, оценке иммунного статуса: параметров клеточного, гуморального, фагоцитарного звена, системы комплемента, определение уровня поствакцинальных антител.

Лечение ПИД зависит от степени поражения различных звеньев иммунной системы и включает в себя трансплантацию костного мозга, заместительную терапию внутривенными

иммуноглобулинами, симптоматическую терапию: антибактериальные, противогрибковые и прочие средства.

ЗАДАЧА: Больная Б., 46 лет, направлена для определения наличия лекарственной аллергии на йодсодержащие рентгенконтрастные препараты. Из анамнеза: в феврале 2011 г перенесла острый инфаркт миокарда. Была проведена коронароангиография с контрастированием (Визипак). Исследование прошло без реакций. При повторной коронароангиографии вновь вводился Визипак. К вечеру того же дня появился зуд кожи туловища. Была назначена плановая терапия супрастином с неполным эффектом. На второй день появились эритематозно-папулезными высыпаниями ярко-красного цвета по всему телу. В стационаре проводилась инфузионная терапия преднизолоном, антигистаминными препаратами, на фоне чего кожный процесс купировался в течение 10 дней. В связи с необходимостью повторного проведения коронароангиографии была направлена на консультацию врача аллерголога-иммунолога. Аллергологический анамнез у пациентки не отягощен. Составьте план обследования и лечения.

ОТВЕТ:

1. Учитывая клиническую картину заболевания, необходимо

а) Исключить атопический характер реакции: скарификационные кожные пробы с основными ингаляционными аллергенами (бытовыми, эпидермальными, пылевыми, грибковыми), уровень общего IgE

б) Показано проведение аппликационных тестов с препаратами йода для местного применения (спиртовой раствор йода, раствор Люголя) с оценкой результатов через 48-72 ч.

в) Показано проведение кожных тестов с йодсодержащими препаратами в полном объеме: prick- и внутрикожные тесты с рентгеноконтрастными веществами – возможными кандидатами на проведение коронарографии.

По результатам тестирования можно судить о характере иммунологических механизмов развитие перенесенной реакции (IgE- и не-IgE-опосредованный тип), а также о возможности развития перекрестных реакций между разными видами рентгеноконтрастных веществ.

2. Больной необходимо порекомендовать исключать йодсодержащие препараты, по возможности использовать альтернативные методы исследования.

3. Дальнейшая тактика: при необходимости проведения повторного рентгенконтрастного исследования йодсодержащими препаратами, на которые не выявлено реакции при аллерготестировании, на фоне расширенной схемы премедикации, включающей в себе плановое парентеральное введение дексаметазона в дозе 8мг, тавегила 2мл за 72, 48, 24, 12 и 1ч до проведения коронарографии и через 24ч после проведения исследования, а также плановая антигистаминная терапия регос за 7 дней до и после проведения исследования.

4. Рекомендации для пациентки: при аллергии к препаратам йода нельзя применять йодсодержащие лекарственные средства, например, следующие:

1) Рентгеноконтрастные средства (урографин, верографин, кардиотрастом, нипак, сергозин)

2) Неорганические йодиды (йодид калия, йодид натрия, раствор Люголя и др.)

3) Гормональные препараты (тироксин, трийодитрин, тиреоккомб)

5. Профилактика лекарственной аллергии:

Выделяют три вида профилактики лекарственной аллергии.

1) Первичная профилактика направлена на предупреждение развития лекарственной аллергии. Включает: исключение полипрагмазии; рациональное питание, уменьшение

нагрузки пищевыми консервантами и добавками; продажа лекарств по рецептам; отказ от приема антибиотиков с профилактической целью; тщательный сбор фармакологического анамнеза; своевременная вакцинация против инфекционных заболеваний; замена высокоаллергенных препаратов на более безопасные.

2) Вторичная профилактика – предупреждение лекарственной аллергии у тех лиц, которые страдают аллергией. Включает: тщательный сбор аллергологического и семейного анамнеза; учет возможных антигенных перекрестных свойств препаратов; ограничение парентерального пути введения лекарств; осторожное применение депо-препаратов; использование немедикаментозных методов лечения; ограничение применения поликомпонентных препаратов.

3) Третичная профилактика важна для лиц, перенесших тяжелые проявления ЛА, и включает разработку мероприятий по долговременному контролю над ними (отмена лекарств и ограничение самолечения; наличие у больного письменного плана лечения; обучение и тренинг пациентов, в том числе – организация школ обучения)

МАКЕТ БИЛЕТА ДЛЯ ПРОВЕДЕНИЯ ГОСУДАРСТВЕННОГО ЭКЗАМЕНА

ФЕДЕРАЛЬНОЕ БЮДЖЕТНОЕ ГОСУДАРСТВЕННОЕ ОБРАЗОВАТЕЛЬНОЕ УЧРЕЖДЕНИЕ
ВЫСШЕГО ОБРАЗОВАНИЯ

«РОСТОВСКИЙ ГОСУДАРСТВЕННЫЙ МЕДИЦИНСКИЙ УНИВЕРСИТЕТ»
МИНИСТЕРСТВА ЗДРАВООХРАНЕНИЯ РОССИЙСКОЙ ФЕДЕРАЦИИ

Государственный экзамен

**по образовательной программе высшего образования -
программе ординатуры 31.08.26 Аллергология и иммунология**

Год начала подготовки – 2021

ЭКЗАМЕНАЦИОННЫЙ БИЛЕТ № 14

Утверждено
на заседании кафедры клинической
иммунологии и аллергологии
_____ _____
протокол от 28.02.2023 №2

Номер задания	Содержание задания
1.	<p>1. Интерфероны — происхождение, классификация, показания к применению</p> <p>2. Ситуационная задача. Женщина 25 лет обратилась к врачу с жалобами на выраженную утомляемость, апатию и снижение концентрационной способности, периодически подъем температуры тела до 37,2С⁰, боли в горле. Подобные симптомы больная испытывала в течение 6 месяцев после перенесённой гриппоподобной инфекции. Пациентка не могла должным образом выполнять свои профессиональные обязанности (учитель) и находилась в состоянии сильного психоэмоционального напряжения. Клиническое обследование пациентки не выявило отклонений от нормы, за исключением значительного снижения общего мышечного тонуса. Результаты неврологических исследований отклонений от нормы не выявили. Сформулируйте диагноз. Составьте план обследования и лечения.</p>
2.	1. Современные подходы к терапии бронхиальной астмы

2. Ситуационная задача. Больной Д., 19 лет, поступил в стационар с жалобами на распространенные высыпания, гиперемию, шелушение кожи всего тела, покраснение, отек век. С раннего детского возраста страдает атопическим дерматитом, неоднократно получал наружную ГКС-терапию, антигистаминную терапию с временным положительным эффектом. В возрасте 12 лет отмечал приступы затрудненного дыхания при контакте с эпидермальными аллергенами (кошка, собака). Отмечает постепенное ухудшение состояния кожных покровов - распространение высыпаний на кожу лица, туловища, конечностей, отмечает максимальные проявления заболевания в весенний и осенний период. Обследование: IgE общий 6430 МЕ/мл, ImmunoChip выявлены специфические IgE к ольхе, березе, лещине, яблоку, собаке, кошке, домашней пыли, клещам домашней пыли. Сформулируйте диагноз. Составьте план обследования и лечения.

Руководитель ООП, д.м.н, профессор_

Л.П. Сизякина