

001. Базовая сердечно-легочная реанимация.

Алгоритм выполнения практического навыка

№ п/п	Перечень и последовательность действий
1.	Определение признаков наступления клинической смерти - наличие сознания, дыхания, пульса на сонных артериях (время выполнения не более 10 сек).
2.	Вызов бригады скорой медицинской помощи.
3.	Перемещение пациента на твердую плоскую поверхность (пол), освобождение грудной клетки и живота от одежды (если тугий брючный ремень – ослабить).
4.	Расположение на коленях сбоку от пациента с размещением выпрямленных в локтевых суставах рук на середине грудины с расположением кистей рук по типу "ладонь на ладони" или "замок".
5.	Проведение компрессий грудной клетки строго перпендикулярно грудине с глубиной 5-6 см и обеспечением полного расправления грудной клетки после каждой компрессии.
6.	Обеспечение частоты компрессий грудной клетки 100-120 в 1 мин.
7.	Соблюдение соотношения между компрессиями грудной клетки и искусственными выдохами 30 к 2.
8.	Очистка ротовой полости, затем обеспечение проходимости дыхательных путей (ладонь одной руки положить на лоб, а двумя пальцами другой руки подхватить нижнюю челюсть пострадавшего и запрокинуть его голову).
9.	Обеспечение герметичности дыхательных путей (зажать нос пациента), проведение искусственного дыхания "изо рта-в рот" с визуальным контролем за экскурсией грудной клетки во время каждого выдоха, с продолжительностью одного выдоха 1 сек. и объемом одного выдоха - до начала визуального подъема грудной клетки.
10.	Обеспечение перерывов между сериями компрессий грудной клетки не более 10 сек.

002. Первая помощь при обмороке.

Алгоритм выполнения практического навыка

№ п/п	Перечень и последовательность действий
1.	Придание пациенту горизонтального положения с приподнятыми ногами.
2.	Оценка пульса на сонных и периферических артериях, частоты дыхания.
3.	Расстегнуть стесняющую одежду (воротник, пояс).
4.	Поддержание проходимости дыхательных путей (тройной прием Сафара).
5.	Измерение АД.
6.	Рефлекторная стимуляция ЦНС – вдыхание паров раствора 10% аммиака (ватный тампон с нашатырным спиртом поднести к носу не ближе чем на 10 см).
7.	Стимуляция рефлексогенных зон (мочка уха, носогубный треугольник, мышцы–сгибателя большого пальца).
8.	Ингаляция кислорода через лицевую маску или носовые катетеры.
9.	Динамическое измерение пульса, АД, частоты дыхания на протяжении всего периода наблюдения за пациентом.
10.	При отсутствии эффекта от проводимых мероприятий - вызов бригады скорой медицинской помощи.

003. Первая помощь при коллапсе.

Алгоритм выполнения практического навыка

№ п/п	Перечень и последовательность действий
1.	Измерение пульса, АД.
2.	Вызов бригады скорой медицинской помощи.
3.	Придание пациенту горизонтального положения с приподнятыми ногами.
4.	При отсутствии сознания - восстановление проходимости дыхательных путей (тройной прием Сафара, установка воздуховода).
5.	Ингаляция кислорода через лицевую маску или носовые катетеры.
6.	Обеспечение периферического венозного доступа с помощью иглы или внутривенного катетера.
7.	Инфузия 400-800 мл 0,9% раствора натрия хлорида.
8.	Динамическое измерение пульса на протяжении всего периода наблюдения за пациентом.
9.	Динамическое измерение АД на протяжении всего периода наблюдения за пациентом.
10.	Динамическое измерение частоты дыхания на протяжении всего периода наблюдения за пациентом.

004. Первая помощь при анафилактическом шоке.

Алгоритм выполнения практического навыка

№ п/п	Перечень и последовательность действий
1.	Прекращение введения лекарственного препарата, вызвавшего аллергическую реакцию.
2.	Внутримышечная инъекция р-ра эpineфрина (адреналина) 0,1%-0,5 мл.
3.	Вызов бригады скорой медицинской помощи.
4.	Придание пациенту горизонтального положения с приподнятыми ногами.
5.	При отсутствии сознания - восстановление проходимости дыхательных путей (тройной прием Сафара, установка воздуховода).
6.	Обеспечение периферического венозного доступа с помощью иглы или внутривенного катетера, инфузия 400-800 мл 0,9% раствора натрия хлорида.
7.	Ингаляция кислорода через лицевую маску или носовые катетеры.
8.	При сохранении артериальной гипотензии (систолическое АД ниже 90 мм рт.ст.) повторные периодические введения р-ра эpineфрина (адреналина) 0,1%-0,5 мл внутривенно каждые 5 минут до достижения эффекта стабилизации АД.
9.	Внутривенное введение глюкокортикостероидов (преднизолон в дозе не менее 90 мг или дексаметазон в дозе не менее 8 мг) и антигистаминных препаратов (дифенгидрамин (димедрол) или хлоропирамин (супрастин) в дозе 10 мг).
10.	Динамическое измерение пульса, АД, частоты дыхания на протяжении всего периода наблюдения за пациентом.

005. Ребенок В. 6 лет. Проведено клиническое и рентгенологическое обследование.

Диагноз: K02.1 Кариес дентина зуба 5.4.

Задание: провести препарирование кариозной полости II класса на зубе 5.4 и подготовить полость к пломбированию стеклоиономерным цементом. Пломбирование проводить не нужно.

Алгоритм выполнения практического навыка

№ п/п	Перечень и последовательность действий
I. Подготовка к манипуляции	
1.	Оценить окружающую обстановку (убедиться в личной безопасности и безопасности пациента)
2.	Помочь пациенту занять удобное положение в кресле. Занять правильное положение возле пациента.
3.	Использование средств индивидуальной защиты: надеть перчатки, маску и защитные очки
II. Выполнение манипуляции	
4.	<u>Выбор боров для препарирования</u> Необходимы шаровидный и фиссурный боры
5.	<u>Раскрытие кариозной полости</u> проводится фиссурным бором
6.	<u>Некрэктомия и формирование кариозной полости</u> проводится шаровидным бором
7.	<u>Форма кариозной полости</u> Отпрепарированная кариозная полость должна иметь округлую чашеобразную форму. Не надо делать дополнительную площадку на жевательной поверхности и скос эмали по краям кариозной полости.
8.	<u>Качество препарирования</u> Не должны быть травмированы окружающие зуб ткани и придесневая стенка зуба.
9.	<u>Подготовка полости к пломбированию</u> Медикаментозная обработка проводится с помощью ватного шарика, смоченного антисептическим раствором.
III. Окончание манипуляции	
10.	Соблюдение хронометража

006. Ребенок Л. 7 лет. Проведено клиническое и рентгенологическое обследование.

Диагноз: K02.1 Кариес дентина зуба 7.4. Проведено препарирование кариозной полости. Задание: провести пломбирование кариозной полости I класса зуба 7.4 стеклономерным цементом.

Алгоритм выполнения практического навыка

№ п/п	Перечень и последовательность действий
I. Подготовка к манипуляции	
1.	Оценить окружающую обстановку (убедиться в личной безопасности и безопасности пациента)
2.	Помочь пациенту занять удобное положение в кресле. Занять правильное положение возле пациента.
3.	Использование средств индивидуальной защиты: надеть перчатки, маску
II. Выполнение манипуляции	
4.	<u>Замешивание стеклономерного цемента.</u> Стеклономерный цемент замешивается в соотношении 1 мерная ложка порошка и 1 капля жидкости. Порция порошка делится на две части. Сначала смешивается половина порошка с жидкостью растирающими движениями. Затем домешивается остальной порошок.
5.	Общее время замешивание стеклономерного цемента. Общее время замешивания 30 сек.
6.	<u>Внесение стеклономерного цемента в кариозную полость.</u> Стеклономерный цемент вносится в кариозную полость с помощью гладилки, конденсируется штопфером.
7.	<u>Моделирование пломбы.</u> Анатомическая форма пломбы моделируется помощью гладилки и ватного шарика
8.	<u>Контроль и коррекция окклюзии.</u> Осуществляется с помощью копировальной бумаги. Излишки удаляются с помощью пиковидного или пламевидного бора.
9.	<u>Полирование пломбы.</u> Полирование поверхности пломбы проводится с помощью резиновой чашечки и полировочной пасты.
III. Окончание манипуляции	
10.	Соблюдение хронометража

007. Ребенок Б. 6 лет, обратился с целью профилактического осмотра. Проведено клиническое обследование. Зуб 3.6 на стадии прорезывания. Выявлены слабоминерализованный фиссуры. Диагноз: K02.0 Кариес эмали зуба 3.6.

Задание: провести неинвазивную герметизацию фиссур зуба 3.6.

Алгоритм выполнения практического навыка

№ п/п	Перечень и последовательность действий
I. Подготовка к манипуляции	
1.	Оценить окружающую обстановку (убедиться в личной безопасности и безопасности пациента)
2.	Помочь пациенту занять удобное положение в кресле. Занять правильное положение возле пациента.
3.	Использование средств индивидуальной защиты: надеть перчатки, маску
II. Выполнение манипуляции	
4.	<u>Протравливание фиссур зуба.</u> Ортофосфорная кислота наносится только на фиссуры зуба с помощью канюли.
5.	<u>Рабочее время воздействия кислоты.</u> Протравливание осуществляется в течение 60 секунд.
6.	<u>Смывание кислоты.</u> Кислота смывается с помощью обильного орошения струей воды из пюстера в течение 30 секунд.
7.	<u>Распределение материала.</u> Материал тщательно распределяется зондом во избежание образования пор. Герметик размещается только в ямки и фиссуры, нельзя покрывать материалом скаты бугров.
8.	<u>Полимеризация.</u> Герметик полимеризуется в течение 60 секунд.
9.	<u>Контроль окклюзии.</u> Осуществляется с помощью копировальной бумаги. При правильном проведении герметизации коррекция не требуется.
III. Окончание манипуляции	
10.	Соблюдение хронометража

008. Ребенок Б. 6 лет, обратился с целью профилактического осмотра. Проведено клиническое обследование. Зуб 1.6 на стадии прорезывания. Выявлены слабоминерализованный фиссуры. Диагноз: K02.0 Кариес эмали зуба 1.6.

Задание: провести подготовку зуба к инвазивной герметизации и расшлифовывание фиссур зуба 1.6. Заполнять фиссуру герметиком не нужно.

Алгоритм выполнения практического навыка

№ п/п	Перечень и последовательность действий
I. Подготовка к манипуляции	
1.	Оценить окружающую обстановку (убедиться в личной безопасности и безопасности пациента)
2.	Помочь пациенту занять удобное положение в кресле. Занять правильное положение возле пациента.
3.	Использование средств индивидуальной защиты: надеть перчатки, маску и защитные очки
II. Выполнение манипуляции	
4.	<u>Выбор инструмента для очищения поверхности зуба</u> Проводится с помощью щетки для углового наконечника и полировочной пасты.
5.	<u>Очищение поверхности зуба от налета.</u> Очищается жевательная поверхность зуба.
6.	<u>Удаление полировочной пасты с жевательной поверхности зуба.</u> Паста смывается с жевательной поверхности зуба с помощью обильного орошения струей воды из пюстера.
7.	<u>Выбор бора для расшлифовывания фиссуры.</u> Для расшлифовывания фиссур моляров используют пиковидные боры или боры фиссуротомы.
8.	<u>Качество расшлифовывание фиссур зуба.</u> Фиссура расшлифовывается под углом 25-30 градусов с обеих сторон от ее центра.
9.	<u>Подготовка фиссуры к герметизации.</u> Медикаментозная обработка проводится с помощью ватного шарика, смоченного антисептическим раствором.
III. Окончание манипуляции	
10.	Соблюдение хронометража

009. Ребенок Ф. 7 лет. Проведено клиническое и рентгенологическое обследование.

Диагноз: K02.1 Кариес дентина зуба 8.4. Проведено препарирование кариозной полости. Задание: провести пломбирование кариозной полости V класса зуба 8.4 стеклономерным цементом.

Алгоритм выполнения практического навыка

№ п/п	Перечень и последовательность действий
I. Подготовка к манипуляции	
1.	Оценить окружающую обстановку (убедиться в личной безопасности и безопасности пациента)
2.	Помочь пациенту занять удобное положение в кресле. Занять правильное положение возле пациента.
3.	Использование средств индивидуальной защиты: надеть перчатки, маску
II. Выполнение манипуляции	
4.	<u>Замешивание стеклономерного цемента.</u> Стеклономерный цемент замешивается в соотношении 1 мерная ложка порошка и 1 капля жидкости. Порция порошка делится на две части. Сначала смешивается половина порошка с жидкостью растирающими движениями. Затем домешивается остальной порошок.
5.	<u>Общее время замешивание стеклономерного цемента.</u> Общее время замешивания 30 сек.
6.	<u>Внесение стеклономерного цемента в кариозную полость.</u> Стеклономерный цемент вносится в кариозную полость с помощью гладилки, конденсируется штопфером.
7.	<u>Моделирование пломбы.</u> Анатомическая форма пломбы моделируется помощью гладилки и ватного шарика
8.	<u>Контроль нависающего края пломбы в пришеечной области и коррекция пломбы.</u> Осуществляется с помощью зонда. Излишки удаляются с помощью пиковидного бора.
9.	<u>Полирование пломбы.</u> Полирование поверхности пломбы проводится с помощью резиновой чашечки и полировочной пасты.
III. Окончание манипуляции	
10.	Соблюдение хронометража

010. Ребенок А. 3 года. Проведено клиническое и рентгенологическое обследование.

Диагноз: K02.1 Кариес дентина зуба 7.1. Проведено препарирование кариозной полости. Задание: провести пломбирование кариозной полости V класса зуба 7.1 стеклоиномерным цементом.

Алгоритм выполнения практического навыка

№ п/п	Перечень и последовательность действий
I. Подготовка к манипуляции	
1.	Оценить окружающую обстановку (убедиться в личной безопасности и безопасности пациента)
2.	Помочь пациенту занять удобное положение в кресле. Занять правильное положение возле пациента.
3.	Использование средств индивидуальной защиты: надеть перчатки, маску
II. Выполнение манипуляции	
4.	<u>Замешивание стеклоиномерного цемента.</u> Стеклоиномерный цемент замешивается в соотношении 1 мерная ложка порошка и 1 капля жидкости. Порция порошка делится на две части. Сначала смешивается половина порошка с жидкостью растирающими движениями. Затем домешивается остальной порошок.
5.	<u>Общее время замешивание стеклоиномерного цемента.</u> Общее время замешивания 30 сек.
6.	<u>Внесение стеклоиномерного цемента в кариозную полость.</u> Стеклоиномерный цемент вносится в кариозную полость с помощью гладилки, конденсируется штопфером.
7.	<u>Моделирование пломбы.</u> Анатомическая форма пломбы моделируется помощью гладилки и ватного шарика
8.	<u>Контроль нависающего края пломбы в пришеечной области и коррекция пломбы.</u> Осуществляется с помощью зонда. Излишки удаляются с помощью пиковидного бора.
9.	<u>Полирование пломбы.</u> Полирование поверхности пломбы проводится с помощью резиновой чашечки и полировочной пасты.
III. Окончание манипуляции	
10.	Соблюдение хронометража

011. Ребенок В. 8 лет. Проведено клиническое и рентгенологическое обследование.

Диагноз: K02.1 Кариес дентина зуба 5.5.

Задание: провести препарирование кариозной полости I класса на зубе 5.5 и подготовить полость к пломбированию стеклоиономерным цементом. Пломбирование проводить не нужно.

Алгоритм выполнения практического навыка

№ п/п	Перечень и последовательность действий
I. Подготовка к манипуляции	
1.	Оценить окружающую обстановку (убедиться в личной безопасности и безопасности пациента)
2.	Помочь пациенту занять удобное положение в кресле. Занять правильное положение возле пациента.
3.	Использование средств индивидуальной защиты: надеть перчатки, маску и защитные очки
II. Выполнение манипуляции	
4.	<u>Выбор боров для препарирования</u> Необходимы шаровидный и фиссурный боры
5.	<u>Раскрытие кариозной полости.</u> Проводится фиссурным бором
6.	<u>Некрэктомия и формирование кариозной полости.</u> Проводится шаровидным бором
7.	<u>Форма кариозной полости</u> Отпрепарированная кариозная полость должна иметь округлую чашеобразную форму. Не надо делать скос эмали по краям кариозной полости.
8.	<u>Качество препарирования.</u> Должны быть максимально сохранены бугры зуба.
9.	<u>Подготовка полости к пломбированию.</u> Медикаментозная обработка проводится с помощью ватного шарика, смоченного антисептическим раствором.
III. Окончание манипуляции	
10.	Соблюдение хронометража

012. Ребенок П. 7 лет. Проведено клиническое и рентгенологическое обследование.

Диагноз: K02.1 Кариес дентина зуба 5.4.

Задание: провести препарирование кариозной полости V класса на зубе 5.4 и подготовить полость к пломбированию стеклоиономерным цементом. Пломбирование проводить не нужно.

Алгоритм выполнения практического навыка

№ п/п	Перечень и последовательность действий
I. Подготовка к манипуляции	
1.	Оценить окружающую обстановку (убедиться в личной безопасности и безопасности пациента)
2.	Помочь пациенту занять удобное положение в кресле. Занять правильное положение возле пациента.
3.	Использование средств для индивидуальной защиты: надеть перчатки, маску и защитные очки
II. Выполнение манипуляции	
4.	<u>Выбор боров для препарирования</u> Необходимы шаровидный и фиссурный боры
5.	<u>Раскрытие кариозной полости.</u> Проводится фиссурным бором
6.	<u>Некрэктомия и формирование кариозной полости.</u> Проводится шаровидным бором
7.	<u>Форма кариозной полости</u> Отпрепарированная кариозная полость должна иметь овальную форму. Не надо делать скос эмали по краям кариозной полости.
8.	<u>Качество препарирования.</u> Не должны быть травмированы окружающие зуб ткани и придесневая стенка зуба.
9.	<u>Подготовка полости к пломбированию.</u> Медикаментозная обработка проводится с помощью ватного шарика, смоченного антисептическим раствором.
III. Окончание манипуляции	
10.	Соблюдение хронометража

013. Ребенок Г. 3 года. Проведено клиническое и рентгенологическое обследование.

Диагноз: K02.1 Кариес дентина зуба 6.1.

Задание: провести препарирование кариозной полости V класса на зубе 6.1 и подготовить полость к пломбированию стеклоиономерным цементом. Пломбирование проводить не нужно.

Алгоритм выполнения практического навыка

№ п/п	Перечень и последовательность действий
I. Подготовка к манипуляции	
1.	Оценить окружающую обстановку (убедиться в личной безопасности и безопасности пациента)
2.	Помочь пациенту занять удобное положение в кресле. Занять правильное положение возле пациента.
3.	Использование средств индивидуальной защиты: надеть перчатки, маску и защитные очки
II. Выполнение манипуляции	
4.	<u>Выбор боров для препарирования</u> Необходимы шаровидный и фиссурный боры
5.	<u>Раскрытие кариозной полости.</u> Проводится фиссурным бором
6.	<u>Некрэктомия и формирование кариозной полости.</u> Проводится шаровидным бором
7.	<u>Форма кариозной полости.</u> Отпрепарированная кариозная полость должна иметь овальную форму. Не надо делать скос эмали по краям кариозной полости.
8.	<u>Качество препарирования.</u> Не должны быть травмированы окружающие зуб ткани и придесневая стенка зуба.
9.	<u>Подготовка полости к пломбированию.</u> Медикаментозная обработка проводится с помощью ватного шарика, смоченного антисептическим раствором.
III. Окончание манипуляции	
10.	Соблюдение хронометража

014. Ребенок Д. 7 лет. Проведено клиническое и рентгенологическое обследование.

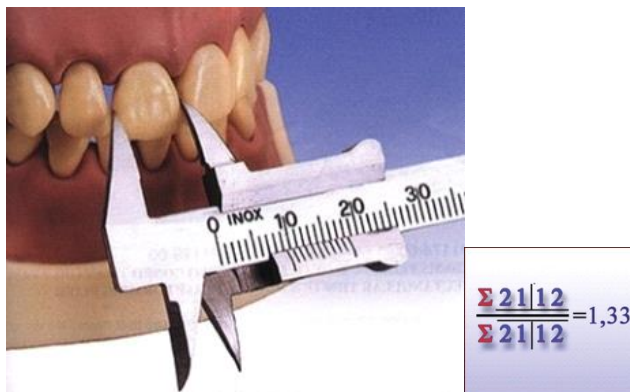Диагноз: K02.1 Кариес дентина зуба 7.5. Проведено препарирование кариозной полости. Задание: наложить матричную систему для пломбирования стеклоиономерным цементом кариозной полости II класса на зубе 7.5. Пломбирование проводить не нужно.

Алгоритм выполнения практического навыка

№ п/п	Перечень и последовательность действий
I. Подготовка к манипуляции	
1.	Оценить окружающую обстановку (убедиться в личной безопасности и безопасности пациента)
2.	Помочь пациенту занять удобное положение в кресле. Занять правильное положение возле пациента.
3.	Использование средств индивидуальной защиты: надеть перчатки, маску и защитные очки
II. Выполнение манипуляции	
4.	<u>Выбор матрицы</u> Необходима малая секционная матрица без выступа
5.	<u>Выбор клиньев</u> Необходимы два клина маленького размера
6.	Наложение матрицы
7.	Фиксация матрицы клином с вестибулярной стороны зуба
8.	Фиксация матрицы клином с оральной стороны зуба
9.	Плотность прилегания матрицы к экватору соседнего зуба
III. Окончание манипуляции	
10.	Соблюдение хронометража

015. Определите пропорциональность размеров резцов верхнего и нижнего зубных рядов на

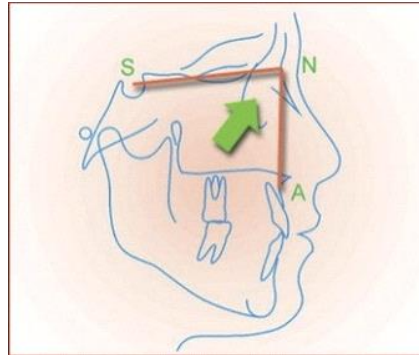
гипсовых моделях зубных рядов (индекс Тонна) с помощью измерительных инструментов.



Алгоритм выполнения практического навыка

№ п/п	Перечень и последовательность действий
I. Подготовка к исследованию	
1.	Оценил(а) качество изготовленных гипсовых моделей зубных рядов. Определил(а) цель исследования.
2.	Оценил(а) количество резцов, их форму, определил(а) экватор зубов
3.	Подготовил(а) измерительные инструменты (линейка, измеритель, калькулятор, ручка, лист бумаги)
II. Выполнение исследования	
4.	Измерение медиолатеральных размеров резцов верхнего зубного ряда в области экватора
5.	Измерение медиолатеральных размеров резцов нижнего зубного ряда в области экватора
6.	Определение суммы медиолатеральных размеров резцов верхнего зубного ряда
7.	Определение суммы медиолатеральных размеров резцов нижнего зубного ряда
8.	Определение соотношения суммы медиолатеральных размеров резцов верхнего зубного ряда и суммы медиолатеральных размеров резцов нижнего зубного ряда
III. Окончание исследования	
9.	Сравнение со значением нормы.
10.	Анализ результатов измерений

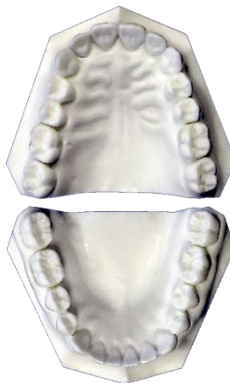016. Определите положение апикального базиса верхней челюсти относительно переднего отдела основания черепа (построение угла SNA) на телерентгенограмме головы в боковой проекции с помощью измерительных инструментов



Алгоритм выполнения практического навыка

№ п/п	Перечень и последовательность действий
I. Подготовка к исследованию	
1.	Определил(а) цель исследования. Оценил(а) качество выполненной телерентгенограммы головы в боковой проекции.
2.	Подготовил(а) негатоскоп и измерительные инструменты (линейка, лист кальки, транспортир, ластик, измеритель, калькулятор, маркировочный карандаш ручка, лист бумаги)
3.	На листе кальки совмещенной с ТРГ головы в боковой проекции нанесли контур апикального базиса верхней челюсти.
II. Выполнение исследования	
4.	Постановка точки S на телерентгенограмме головы в боковой проекции.
5.	Постановка точек N, P _g на телерентгенограмме головы в боковой проекции.
6.	Построение плоскости NS.
7.	Построение плоскости NP _g .
8.	Построение угла SNP _g .
III. Окончание исследования	
9.	Сравнение со значением нормы
10.	Анализ результатов измерений и вычислений.

017. Определите ширину зубных рядов по методу Пона на гипсовых моделях зубных рядов с помощью измерительных инструментов.

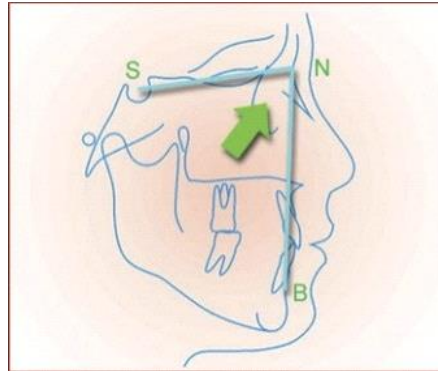


ПРЕМОЛЯРНЫЙ ИНДЕКС =80; МОЛЯРНЫЙ ИНДЕКС= 64;

Алгоритм выполнения практического навыка

№ п/п	Перечень и последовательность действий
I. Подготовка к исследованию	
1.	Оценил(а) качество изготовленных гипсовых моделей зубных рядов. Определил(а) цель исследования.
2.	Оценил(а) форму зубных рядов, количество зубов, их форму. Определил(а) экватор зубов.
3.	Подготовил(а) измерительные инструменты (линейка, измеритель, калькулятор, ручка, лист бумаги)
II. Выполнение исследования	
4.	Постановка точек Пона в области премоляров и моляров на диагностических гипсовых моделях верхнего и нижнего зубных рядов
5.	Измерение медиолатеральных размеров резцов верхнего зубного ряда
6.	Определение суммы медиолатеральных размеров резцов верхнего зубного ряда
7.	Измерение ширины верхнего и нижнего зубных рядов в области премоляров и первых моляров на диагностических моделях
8.	Определение ширины верхнего и нижнего зубных рядов в области премоляров и первых моляров с использованием премолярного и молярного индексов.
III. Окончание исследования	
9.	Сравнение со значением нормы
10.	Анализ результатов измерений и вычислений.

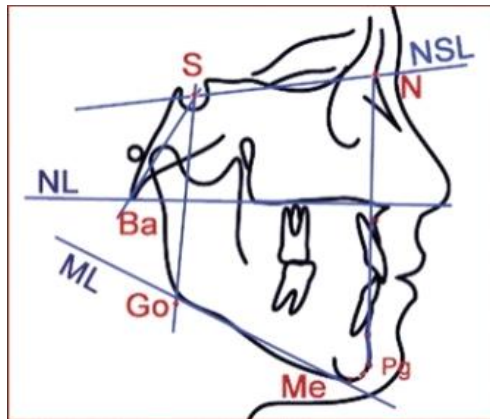
018. Определите положение апикального базиса нижней челюсти относительно переднего отдела основания черепа (построение угла SNB) на телерентгенограмме головы в боковой проекции с помощью измерительных инструментов.



Алгоритм выполнения практического навыка

№ п/п	Перечень и последовательность действий
I. Подготовка к исследованию	
1.	Определил(а) цель исследования. Оценил(а) качество выполненной телерентгенограммы головы в боковой проекции.
2.	Подготовил(а) негатоскоп и измерительные инструменты (линейка, лист кальки, транспортир, ластик, измеритель, калькулятор, маркировочный карандаш ручка, лист бумаги)
3.	На листе кальки совмещенной с ТРГ головы в боковой проекции нанесли контур апикального базиса верхней челюсти.
II. Выполнение исследования	
4.	Постановка точки S на телерентгенограмме головы в боковой проекции.
5.	Постановка точек N, A на телерентгенограмме головы в боковой проекции.
6.	Построение плоскости NS.
7.	Построение плоскости NA.
8.	Построение угла SNA.
III. Окончание исследования	
9.	Сравнение со значением нормы
10.	Анализ результатов измерений и вычислений.

019. Определите положение нижней челюсти относительно переднего отдела основания черепа (построение угла $SNPg$) на телерентгенограмме головы в боковой проекции с помощью измерительных инструментов.



Алгоритм выполнения практического навыка

№ п/п	Перечень и последовательность действий
I. Подготовка к исследованию	
1.	Определил(а) цель исследования. Оценил(а) качество выполненной телерентгенограммы головы в боковой проекции.
2.	Подготовил(а) негатоскоп и измерительные инструменты (линейка, лист кальки, транспортир, ластик, измеритель, калькулятор, маркировочный карандаш ручка, лист бумаги)
3.	На листе кальки совмещенной с ТРГ головы в боковой проекции нанесли контур апикального базиса верхней челюсти.
II. Выполнение исследования	
4.	Постановка точки S на телерентгенограмме головы в боковой проекции.
5.	Постановка точек N, B на телерентгенограмме головы в боковой проекции.
6.	Построение плоскости NS.
7.	Построение плоскости NB.
8.	Построение угла SNB .
III. Окончание исследования	
9.	Сравнение со значением нормы
10.	Анализ результатов измерений и вычислений.

020. Пациент Л., 1970 года рождения. Проведен осмотр и опрос пациента.

Диагноз: частичное отсутствие зубов (K08.1).

Задание: получить оттиск с зубного ряда верхней челюсти альгинатной массой

Алгоритм выполнения практического навыка

№ п/п	Перечень и последовательность действий
I. Подготовка к манипуляции	
1.	Объяснить пациенту ход манипуляции.
2.	Оценить состояние пациента.
II. Выполнение манипуляции	
3.	Расположение врача и «пациента». Выбор оттисковой ложки.
4.	Замешивание альгинатной массы.
5.	Наложение массы на ложку.
6.	Введение ложки с массой в полость рта (центрирование, погружение, фиксация).
7.	Правильность выведения оттиска.
8.	Прочность фиксации оттиска в ложке (без отслоения и разрывов).
9.	Четкое, без дефектов отображение твердых тканей зубов: окклюзионной поверхности (режущего края, бугров, фиссур), контактных пунктов, шеек зубов и десны альвеолярной части/отростка.
III. Окончание исследования	
10.	Убедиться, что пациент чувствует себя комфортно после проведения манипуляции. Дать рекомендации пациенту.

021. Пациент Т., 1975 года рождения. Проведен осмотр и опрос пациента.

Диагноз: частичное отсутствие зубов (K08.1)

Задание: получить оттиск с зубного ряда верхней челюсти альгинатной массой.

Алгоритм выполнения практического навыка

№ п/п	Перечень и последовательность действий
I. Подготовка к манипуляции	
1.	Объяснить пациенту ход манипуляции.
2.	Оценить состояние пациента.
II. Выполнение манипуляции	
3.	Расположение врача и «пациента». Выбор оттисковой ложки.
4.	Замешивание альгинатной массы.
5.	Наложение массы на ложку.
6.	Введение ложки с массой в полость рта (центрирование, погружение, фиксация).
7.	Правильность выведения оттиска.
8.	Прочность фиксации оттиска в ложке (без отслоения и разрывов).
9.	Четкое, без дефектов отображение твердых тканей зубов: окклюзионной поверхности (режущего края, бугров, фиссур), контактных пунктов, шеек зубов и десны альвеолярной части/отростка.
III. Окончание исследования	
10.	Убедиться, что пациент чувствует себя комфортно после проведения манипуляции. Дать рекомендации пациенту.

022. Пациент П., 1936 года рождения. Проведен осмотр и опрос пациента.

Диагноз: полное отсутствие зубов на нижней челюсти (K00.01), частичное отсутствие зубов на верхней челюсти (K08.1)

Задание: определить (очертить) границу протезного ложа, изготовить индивидуальную ложку на нижнюю челюсть.

Алгоритм выполнения практического навыка

№ п/п	Перечень и последовательность действий
I. Подготовка к манипуляции	
1.	Нанесение границ ложки на модели.
2.	Обработка модели изолирующим лаком.
II. Выполнение манипуляции	
3.	Наложение фотополимерной пластины на модель.
4.	Удаление излишков материала соответственно нанесенным границам.
5.	Изготовление ручки индивидуальной ложки.
6.	Фотополимеризация индивидуальной ложки в фотополимеризующей печи.
7.	Равномерность толщины индивидуальной ложки.
8.	Объемность краев индивидуальной ложки.
9.	Отображение границ уздечек и других анатомических образований.
III. Окончание исследования	
10.	Соответствие границ ложки нанесенным ориентирам.

023. Пациент В., 1947 года рождения. Проведен осмотр и опрос пациента.

Диагноз: полное отсутствие зубов на верхней челюсти (K00.01), частичное отсутствие зубов на нижней челюсти (K08.1)

Задание: определить (очертить) границу протезного ложа, изготовить индивидуальную ложку на верхнюю челюсть.

Алгоритм выполнения практического навыка

№ п/п	Перечень и последовательность действий
I. Подготовка к манипуляции	
1.	Нанесение границ ложки на модели.
2.	Обработка модели изолирующим лаком.
II. Выполнение манипуляции	
3.	Наложение фотополимерной пластины на модель.
4.	Удаление излишков материала соответственно нанесенным границам.
5.	Изготовление ручки индивидуальной ложки.
6.	Фотополимеризация индивидуальной ложки в фотополимеризующей печи.
7.	Равномерность толщины индивидуальной ложки.
8.	Объемность краев индивидуальной ложки.
9.	Отображение границ уздечек и других анатомических образований.
III. Окончание исследования	
10.	Соответствие границ ложки нанесенным ориентирам.

024. Пациент Ч., 1986 года рождения. Проведен осмотр и опрос пациента.

Диагноз: Дефект коронки зуба 11 Status localis. Зуб 11 ранее депульпирован, корневой канал запломбирован до апикального отверстия, получен предварительный оттиск с в/ч силиконовой массой, зуб 11 отпрепарирован под металлокерамическую коронку.

Задание: изготовить временную пластмассовую коронку на зуб 11 клиническим способом по оттиску, полученному до препарирования зуба

Алгоритм выполнения практического навыка

№ п/п	Перечень и последовательность действий
I. Подготовка к манипуляции	
1.	Объяснить пациенту ход манипуляции. Оценить состояние пациента.
II. Выполнение манипуляции	
2.	Расположение врача и «пациента». Контрольное введение оттиска на зубной ряд.
3.	Изоляция культи препарированного зуба и десны.
4.	Подготовка материала для изготовления временной коронки.
5.	Внесение материала в оттиск и установка оттиска на зубной ряд.
6.	Контроль за степенью полимеризации пластмассы, выведение оттиска с зубного ряда.
7.	Извлечение коронки.
8.	Обработка коронки с помощью фрез, полировка.
9.	Временная коронка должна точно перекрывать границу препарирования. Не должно быть трещин, пор в стенках и на поверхности коронки.
III. Окончание исследования	
10.	Убедиться, что пациент чувствует себя комфортно после проведения манипуляции. Дать рекомендации пациенту.

025. Пациент Ж., 1983 года рождения. Проведен осмотр и опрос пациента.

Диагноз: Дефект коронки зуба 23 Status localis . Зуб 23 ранее депульпирован, корневой канал запломбирован до апикального отверстия, получен предварительный оттиск с в/ч силиконовой массой, зуб 23 отпрепарирован под металлокерамическую коронку.

Задание: изготовить временную пластмассовую коронку на зуб 23 клиническим способом по оттиску, полученному до препарирования зуба.

Алгоритм выполнения практического навыка

№ п/п	Перечень и последовательность действий
I. Подготовка к манипуляции	
1.	Объяснить пациенту ход манипуляции. Оценить состояние пациента.
II. Выполнение манипуляции	
2.	Расположение врача и «пациента». Контрольное введение оттиска на зубной ряд.
3.	Изоляция культи препарированного зуба и десны.
4.	Подготовка материала для изготовления временной коронки.
5.	Внесение материала в оттиск и установка оттиска на зубной ряд.
6.	Контроль за степенью полимеризации пластмассы, выведение оттиска с зубного ряда.
7.	Извлечение коронки.
8.	Обработка коронки с помощью фрез, полировка.
9.	Временная коронка должна точно перекрывать границу препарирования. Не должно быть трещин, пор в стенках и на поверхности коронки.
III. Окончание исследования	
10.	Убедиться, что пациент чувствует себя комфортно после проведения манипуляции. Дать рекомендации пациенту.

026. Пациент Н., 1966 года рождения. Проведен осмотр и опрос пациента.

Диагноз: Дефект коронки зуба 45 Status localis Зуб 45 ранее депульпирован и отпрепарирован под металлическую коронку.

Задание: припасовать и зафиксировать металлическую коронку на зуб 45

Алгоритм выполнения практического навыка

№ п/п	Перечень и последовательность действий
I. Подготовка к манипуляции	
1.	Объяснить пациенту ход манипуляции. Оценить состояние пациента.
II. Выполнение манипуляции	
2.	Расположение врача и «пациента». Дезинфекция коронки, зуба.
3.	Проверка соответствия пришеечного края коронки десневому краю.
4.	Оценка плотности прилегания края коронки к зубу.
5.	Обезжиривание, высушивание коронки. Подготовка зуба к фиксации коронки (изоляция ватными валиками).
6.	Замешивание цемента, введение его в коронку.
7.	Фиксация коронки.
8.	Правильное положение коронки в зубном ряду.
9.	Отсутствие травмы десны. Отсутствие остатков цемента на коронке.
III. Окончание исследования	
10.	Убедиться, что пациент чувствует себя комфортно после проведения манипуляции. Дать рекомендации пациенту.

027. Пациент С., 1984 года рождения. Проведен осмотр и опрос пациента.

Диагноз: Дефект коронки зуба 15 Status localis. Зуб 15 ранее депульпирован, корневой канал запломбирован до апикального отверстия.

Задание: восстановить коронковую часть зуба 15 с помощью анкерного штифта и композитного материала.

Алгоритм выполнения практического навыка

№ п/п	Перечень и последовательность действий
I. Подготовка к манипуляции	
1.	Объяснить пациенту ход манипуляции. Оценить состояние пациента.
II. Выполнение манипуляции	
2.	Расположение врача и «пациента». Оценка глубины и ширины распломбированного канала под штифт.
3.	Оценка качества формирования внутренней полости зуба.
4.	Выбор анкерного штифта.
5.	Припасовка штифта в канале корня.
6.	Внесение цемента в канал корня зуба с помощью каналонаполнителя, введение штифта.
7.	Правильная последовательность восстановления зуба композитным материалом (протравливание, промывание, обработка бондом, нанесение композитного материала).
8.	Качество композитной культи (без пор, раковин).
9.	Финишная обработка восстановленной культи зуба. Соответствие формы восстановленной культи зуба зубу, отпрепарированному под искусственную коронку.
III. Окончание исследования	
10.	Убедиться, что пациент чувствует себя комфортно после проведения манипуляции. Дать рекомендации пациенту.

028. Пациент Ю., 1987 года рождения. Проведен осмотр и опрос пациента.

Диагноз: дефект коронки зуба 21. Status localis. Зуб 21 ранее депульпирован, корневой канал запломбирован до апикального отверстия.

Задание: восстановить коронковую часть зуба 21 с помощью анкерного штифта и композитного материала.

Алгоритм выполнения практического навыка

№ п/п	Перечень и последовательность действий
I. Подготовка к манипуляции	
1.	Объяснить пациенту ход манипуляции. Оценить состояние пациента.
II. Выполнение манипуляции	
2.	Расположение врача и «пациента». Оценка глубины и ширины распломбированного канала под штифт.
3.	Оценка качества формирования внутренней полости зуба.
4.	Выбор анкерного штифта.
5.	Припасовка штифта в канале корня.
6.	Внесение цемента в канал корня зуба с помощью каналонаполнителя, введение штифта.
7.	Правильная последовательность восстановления зуба композитным материалом (протравливание, промывание, обработка бондом, нанесение композитного материала).
8.	Качество композитной культи (без пор, раковин).
9.	Финишная обработка восстановленной культи зуба. Соответствие формы восстановленной культи зуба зубу, отпрепарированному под искусственную коронку.
III. Окончание исследования	
10.	Убедиться, что пациент чувствует себя комфортно после проведения манипуляции. Дать рекомендации пациенту.

029. Пациент Р., 1982 года рождения. Проведен осмотр и опрос пациента.

Диагноз: дефект коронки зуба 21. Status localis. Зуб 21 ранее депульпирован и восстановлен с помощью анкерного штифта и композитного материала.

Задание: провести препарирование зуба 21 под металлокерамическую коронку с вестибулярным уступом (2 этап).

Алгоритм выполнения практического навыка

№ п/п	Перечень и последовательность действий
I. Подготовка к манипуляции	
1.	Объяснить пациенту ход манипуляции. Оценил состояние пациента.
II. Выполнение манипуляции	
2.	Расположение врача и «пациента». Формирование вестибулярного уступа.
3.	Оформление культи зуба.
4.	Финишная обработка зуба.
5.	Правильная последовательность использования боров при препарировании.
6.	Щадящее препарирование (с охлаждением, без нажима, прерывистое).
7.	Форма культи (конусность стенок, ось культи, форма окклюзионной поверхности).
8.	Качество препарированной поверхности (отсутствие поднутрений, надрезов, острых краев).
9.	Форма и ширина уступа. Отсутствие травмы десны и рядом стоящих зубов.
III. Окончание исследования	
10.	Убедиться, что пациент чувствует себя комфортно после проведения манипуляции. Дать рекомендации пациенту.

030. Пациент Р., 1982 года рождения. Проведен осмотр и опрос пациента.

Диагноз: дефект коронки зуба 21. Status localis. Зуб 21 ранее депульпирован и восстановлен с помощью анкерного штифта и композитного материала.

Задание: провести препарирование зуба 21 под металлокерамическую коронку с вестибулярным уступом (1 этап).

Алгоритм выполнения практического навыка

№ п/п	Перечень и последовательность действий
I. Подготовка к манипуляции	
1.	Объяснить пациенту ход манипуляции. Оценил состояние пациента.
II. Выполнение манипуляции	
2.	Расположение врача и «пациента». Маркировка глубины препарирования.
3.	Сошлифовывание эмали и дентина с вестибулярной поверхности на заданную бором-маркером глубину препарирования.
4.	Сошлифовывание эмали и дентина с оральной поверхности на заданную глубину препарирования.
5.	Укорачивание зуба по высоте.
6.	Сепарация зуба (отсутствие травмы десны и рядом стоящих зубов).
7.	Правильная последовательность использования боров при препарировании.
8.	Щадящее препарирование (с охлаждением, без нажима, прерывистое).
9.	Оценка количества и объема сошлифованных тканей. Соответствие формы культи (конусность стенок, ось культи, форма окклюзионной поверхности) форме препарированного зуба.
III. Окончание исследования	
10.	Убедиться, что пациент чувствует себя комфортно после проведения манипуляции. Дать рекомендации пациенту.

031. Пациент Е., 1973 года рождения. Проведен осмотр и опрос пациента.
 Диагноз: отлом коронки зуба 36. Status localis. Зуб 36 ранее депульпирован и восстановлен с

помощью анкерного штифта и композитного материала.

Задание: провести препарирование зуба 36 (тангенциально) для изготовления металлической (цельнолитой) коронки»

Алгоритм выполнения практического навыка

№ п/п	Перечень и последовательность действий
I. Подготовка к манипуляции	
1.	Объяснить пациенту ход манипуляции. Оценить состояние пациента.
II. Выполнение манипуляции	
2.	Расположение врача и «пациента».
3.	Маркировка глубины препарирования.
4.	Сошлифовывание эмали и дентина с вестибулярной поверхности на заданную глубину препарирования.
5.	Сошлифовывание эмали и дентина с оральной поверхности на заданную глубину препарирования.
6.	Укорачивание зуба по высоте. Сепарация зуба.
7.	Финишная обработка зуба.
8.	Правильная последовательность использования боров при препарировании.
9.	Количество и объем сошлифованных тканей Соответствие формы культи требованиям.
III. Окончание исследования	
10.	Убедиться, что пациент чувствует себя комфортно после проведения манипуляции. Дать рекомендации пациенту.

032. Пациент О., 1970 года рождения. Проведен осмотр и опрос пациента.

Диагноз: частичное отсутствие зубов K08.1. Status localis. Зубы отпрепарированы под металлокерамические коронки.

Задание: получить двухслойный двухэтапный силиконовой оттиск зубного ряда, стандартной ложкой (1 этап).

Алгоритм выполнения практического навыка

№ п/п	Перечень и последовательность действий
I. Подготовка к манипуляции	
1.	Объяснить пациенту ход манипуляции. Оценить состояние пациента.
II. Выполнение манипуляции	
2.	Расположение врача и «пациента». Выбор ложки.
3.	Нанесение адгезива для силиконового оттиска на ложку.
4.	Замешивание первого (базисного) слоя силиконовой массы.
5.	Наложение базисной массы на ложку.
6.	Введение ложки с массой в полость рта (центрирование, погружение, фиксация).
7.	Прочность фиксации оттиска в ложке (без отслоения и разрывов).
8.	Четкое, без дефектов отображение твердых тканей зубов: окклюзионной поверхности (режущего края, бугров, фиссур), контактных пунктов, шеек зубов. Качество центрирования оттиска.
9.	Правильность выведения оттиска.
III. Окончание исследования	
10.	Убедиться, что пациент чувствует себя комфортно после проведения манипуляции. Дать рекомендации пациенту.

033. Пациент О., 1970 года рождения. Проведен осмотр и опрос пациента.

Диагноз: частичное отсутствие зубов K08.1. Status localis. Зубы отпрепарированы под металлокерамические коронки.

Задание: получить двухслойный двухэтапный силиконовой оттиск зубного ряда, стандартной ложкой (2 этап).

Алгоритм выполнения практического навыка

№ п/п	Перечень и последовательность действий
I. Подготовка к манипуляции	
1.	Объяснить пациенту ход манипуляции. Оценить состояние пациента.
II. Выполнение манипуляции	
2.	Расположение врача и «пациента». Промывание и высушивание оттиска.
3.	Создание отводных каналов и срезание межзубных перегородок в первом слое оттиска.
4.	Подготовка корригирующей массы.
5.	Внесение корригирующей массы в оттиск. Внесение корригирующей массы в полость рта.
6.	Введение ложки с корригирующей массой в полость рта (центрирование, погружение, фиксация).
7.	Выведение ложки с двойным оттиском из полости рта.
8.	Прочность фиксации оттиска в ложке (без отслоения и разрывов).
9.	Четкий отпечаток зоны препарирования (всех поверхностей зуба, особенно уступа без разрывов, складок, пор).
III. Окончание исследования	
10.	Убедиться, что пациент чувствует себя комфортно после проведения манипуляции. Дать рекомендации пациенту.

034. Пациент З., 1971 года рождения. Проведен осмотр и опрос пациента.

Диагноз: разрушение коронки зуба 37. Status localis. Зуб 37 ранее депульпирован и восстановлен с помощью анкерного штифта и композитного материала.

Задание: провести препарирование зуба 37 (тангенциально) для изготовления металлической (цельнолитой) коронки

Алгоритм выполнения практического навыка

№ п/п	Перечень и последовательность действий
I. Подготовка к манипуляции	
1.	Объяснить пациенту ход манипуляции. Оценить состояние пациента.
II. Выполнение манипуляции	
2.	Расположение врача и «пациента».
3.	Маркировка глубины препарирования.
4.	Сошлифовывание эмали и дентина с вестибулярной поверхности на заданную глубину препарирования.
5.	Сошлифовывание эмали и дентина с оральной поверхности на заданную глубину препарирования.
6.	Укорачивание зуба по высоте. Сепарация зуба.
7.	Финишная обработка зуба.
8.	Правильная последовательность использования боров при препарировании.
9.	Количество и объем сошлифованных тканей Соответствие формы культи требованиям.
III. Окончание исследования	
10.	Убедиться, что пациент чувствует себя комфортно после проведения манипуляции. Дать рекомендации пациенту.

035. Пациент М., 1987 года рождения. Проведен осмотр и опрос пациента.

Диагноз: дефект коронки зуба 13. Status localis. Зуб 13 ранее депульпирован, корневой канал запломбирован до апикального отверстия. Изменений в периапикальных тканях нет.

Задание: изготовить штифтово-культевую вкладку прямым методом на зуб 13.

Алгоритм выполнения практического навыка

№ п/п	Перечень и последовательность действий
I. Подготовка к манипуляции	
1.	Объяснить пациенту ход манипуляции. Оценить состояние пациента.
II. Выполнение манипуляции	
2.	Расположение врача и «пациента».
3.	Оценка глубины и ширины распломбированного канала зуба. Оценка правильности формирования внутренней полости зуба.
4.	Выбор беззольного штифта.
5.	Припасовка штифта в канале корня.
6.	Обработка канала корня зуба с помощью изолирующего материала.
7.	Нанесение беззольной пластмассы на штифт и введение в канал зуба.
8.	Моделирование экстраальвеолярной части культы зуба.
9.	Оценка прилегания реплики вкладки к тканям зуба. Качество изготовления штифтово-культевой вкладки (без пор, раковин).
III. Окончание исследования	
10.	Убедиться, что пациент чувствует себя комфортно после проведения манипуляции. Дать рекомендации пациенту.

036. Пациент У., 1968 года рождения. Проведено стоматологическое диагностическое обследование пациента. Снятие диагностических альгинатных оттисков.

Диагноз: частичное отсутствие зубов (K08.1)

Задание: изготовить гипсовую модель по полученному ранее анатомическому альгинатному оттиску верхней челюсти.

Алгоритм выполнения практического навыка

№ п/п	Перечень и последовательность действий
I. Подготовка к манипуляции	
1.	Оценка качества оттиска, его промывка и просушивание.
II. Выполнение манипуляции	
2.	Правильная последовательность замешивание гипса для заливки альгинатного оттиска, правильность консистенции гипса.
3.	Наложение гипса в оттиск с использованием вибростоллика.
4.	Установка оттисковой ложки параллельно гипсовочному столу.
5.	Высота цоколя модели (1,5-2 см), отсутствие выемки в случае отливки модели н/ч.
6.	Достаточность/ избыточность замешивания гипса.
7.	Аккуратность работы с гипсом.
8.	Освобождение модели от оттиска (использование ранее отлитой).
9.	Оценка качества ранее отлитой модели экзаменуемым.
III. Окончание исследования	
10.	Обрезание ранее отлитой модели без нарушения целостности переходной складки.

037. Пациент С., 1978 года рождения. Проведено стоматологическое диагностическое обследование пациента. Снятие диагностических альгинатных оттисков.

Диагноз: частичное отсутствие зубов (K08.1)

Задание: изготовить гипсовую модель по полученному ранее анатомическому альгинатному оттиску нижней челюсти.

Алгоритм выполнения практического навыка

№ п/п	Перечень и последовательность действий
I. Подготовка к манипуляции	
1.	Оценка качества оттиска, его промывка и просушивание.
II. Выполнение манипуляции	
2.	Правильная последовательность замешивание гипса для заливки альгинатного оттиска, правильность консистенции гипса.
3.	Наложение гипса в оттиск с использованием вибростоллика.
4.	Установка оттисковой ложки параллельно гипсовочному столу.
5.	Высота цоколя модели (1,5-2 см), отсутствие выемки в случае отливки модели н/ч.
6.	Достаточность/ избыточность замешивания гипса.
7.	Аккуратность работы с гипсом.
8.	Освобождение модели от оттиска (использование ранее отлитой).
9.	Оценка качества ранее отлитой модели экзаменуемым.
III. Окончание исследования	
10.	Обрезание ранее отлитой модели без нарушения целостности переходной складки.

038. Пациент Н., 1983 года рождения. Проведен осмотр и опрос пациента.
 Диагноз: Дефект коронки зуба 26. Status localis. Ранее снята несостоятельная металлокерамическая коронка с зуба 26.

Задание: изготовить временную коронку на зуб 26 с помощью предварительно полученного силиконового оттиска.

Алгоритм выполнения практического навыка

№ п/п	Перечень и последовательность действий
I. Подготовка к манипуляции	
1.	Объяснить пациенту ход манипуляции. Оценить состояние пациента.
II. Выполнение манипуляции	
2.	Расположение врача и «пациента». Контрольное введение оттиска на зубной ряд.
3.	Изоляция культи препарированного зуба и десны.
4.	Подготовка материала для изготовления временной коронки.
5.	Внесение материала в оттиск и установка оттиска на зубной ряд.
6.	Контроль за степенью полимеризации пластмассы, выведение оттиска с зубного ряда.
7.	Извлечение коронки.
8.	Обработка коронки с помощью фрез, полировка.
9.	Временная коронка должна точно перекрывать границу препарирования. Не должно быть трещин, пор в стенках и на поверхности коронки.
III. Окончание исследования	
10.	Убедиться, что пациент чувствует себя комфортно после проведения манипуляции. Дать рекомендации пациенту.

039. Пациент П., 1979 года рождения. Проведен осмотр и опрос пациента.
 Диагноз: Дефект коронки зуба 46. Status localis. Ранее снята несостоятельная металлокерамическая коронка с зуба 46.
 Задание: изготовить временную коронку на зуб 46 с помощью предварительно полученного силиконового оттиска.

Алгоритм выполнения практического навыка

№ п/п	Перечень и последовательность действий
I. Подготовка к манипуляции	
1.	Объяснить пациенту ход манипуляции. Оценить состояние пациента.
II. Выполнение манипуляции	
2.	Расположение врача и «пациента». Контрольное введение оттиска на зубной ряд.
3.	Изоляция культи препарированного зуба и десны.
4.	Подготовка материала для изготовления временной коронки.
5.	Внесение материала в оттиск и установка оттиска на зубной ряд.
6.	Контроль за степенью полимеризации пластмассы, выведение оттиска с зубного ряда.
7.	Извлечение коронки.
8.	Обработка коронки с помощью фрез, полировка.
9.	Временная коронка должна точно перекрывать границу препарирования. Не должно быть трещин, пор в стенках и на поверхности коронки.
III. Окончание исследования	
10.	Убедиться, что пациент чувствует себя комфортно после проведения манипуляции. Дать рекомендации пациенту.

040. Пациент Л., 1964 года рождения. Проведен осмотр и опрос пациента.

Диагноз: Острый пульпит зуба 44 (K04.01). Нарушение краевого прилегания искусственной коронки к твердым тканям зуба 44.

Задание: снять ранее изготовленную искусственную коронку с зуба 44.

Алгоритм выполнения практического навыка

№ п/п	Перечень и последовательность действий
I. Подготовка к манипуляции	
1.	Объяснить пациенту ход манипуляции. Оценить состояние пациента.
II. Выполнение манипуляции	
2.	Расположение врача и «пациента». Выбор бора для разрезания искусственной коронки.
3.	Правильная последовательность распила коронки (от шейки зуба до середины жевательной поверхности).
4.	Разведение краев коронки.
5.	Снятие коронки с зуба.
6.	Отсутствие повреждения зуба.
7.	Удаление избытка цемента и острых краев с культи зуба.
8.	Отсутствие травмы десневого края.
9.	Отсутствие повреждения соседних зубов, мягких тканей.
III. Окончание исследования	
10.	Убедиться, что пациент чувствует себя комфортно после проведения манипуляции. Дать рекомендации пациенту.

041. Пациент И., 1984 года рождения. Проведен осмотр и опрос пациента.

Диагноз: дефект коронки зуба 31. Status localis . Зуб 31 ранее депульпирован, корневой канал запломбирован до апикального отверстия. Изменений в периапикальных тканях нет.

Задание: изготовить на зуб 31 штифтово-культевую вкладку прямым методом.

Алгоритм выполнения практического навыка

№ п/п	Перечень и последовательность действий
I. Подготовка к манипуляции	
1.	Объяснить пациенту ход манипуляции. Оценить состояние пациента.
II. Выполнение манипуляции	
2.	Расположение врача и «пациента».
3.	Оценка глубины и ширины распломбированного канала зуба. Оценка правильности формирования внутренней полости зуба.
4.	Выбор беззольного штифта.
5.	Припасовка штифта в канале корня.
6.	Обработка канала корня зуба с помощью изолирующего материала.
7.	Нанесение беззольной пластмассы на штифт и введение в канал зуба.
8.	Моделирование экстраальвеолярной части культи зуба.
9.	Оценка прилегания реплики вкладки к тканям зуба. Качество изготовления штифтово-культевой вкладки (без пор, раковин).
III. Окончание исследования	
10.	Убедиться, что пациент чувствует себя комфортно после проведения манипуляции. Дать рекомендации пациенту.

042. Диагноз: острый пульпит К04.0

Задание: проведите инструментальную и медикаментозную обработку корневых каналов премоляра нижней челюсти.

Алгоритм выполнения практического навыка

№ п/п	Перечень и последовательность действий
I. Подготовка к проведению эндодонтического лечения.	
1.*	Индивидуальные средства защиты: надел шапочку, перчатки, защитные очки, маска закрывает рот, нос.
2.	Занял эргономичное положение: отрегулировал высоту стула, расположился в позиции «на 11 часов», позволяющей обеспечить доступ ко всем группам зубов, кроме нижних правых жевательных зубов, сидит на стуле прямо, с опорой на спинку стула, ступни ног плотно прилегают к полу, руки, согнуты в локтях на уровне высоты головы «пациента» на уровне. Расстояние от глаз до операционного поля 35 до 45 см.
3.*	Настроил светильник. Подготовил необходимые инструменты: стоматологический лоток, зонд, зеркало, пинцет, гладилки со штопферами, турбинный и механический наконечник, боры, эндодонтические инструменты, валики для изоляции полости рта
II. Выполнение	
4.*	Проверил безопасность выполнения: включил установку, вставил турбинный и механический наконечник, вставил и проверил крепление бора в наконечнике
5.	Создан эндодонтический доступ к пульпарной камере через жевательную поверхность, вскрыта и раскрыта полость зуба. Проведена медикаментозная обработка. Изоляция зуба от попадания слюны ватными валиками. (Наложение коффердама)
6.	Найдено и расширено устье корневого канала шаровидным бором («Gates Glidden»). Проведена экстирпация пульпы пульпэкстрактором. Канал пройден по длине К-римером.
7.	Определена рабочая длина канала. По эндодонтической линейке определена рабочая длина в мл, зафиксирована ограничителями.
8.	Расширение корневых каналов с применением лубрикантов (препаратов ЭДТА) К, Н-файлами от устья до апекса, от большего размера к меньшему. Каналы расширены до 30 размера ISO. Создан апикальный уступ
9.	Медикаментозная обработка корневого канала после каждой смены инструмента. (Ирригация корневого канала раствором гипохлорида натрия с помощью эндодонтического шприца).
III. Окончание препарирования	
10.	Высушивание корневого канала бумажными штифтами.

* невыполнение пунктов, отмеченных звездочкой, автоматически ведет к прекращению выполнения манипуляции.

043. Диагноз: кариес дентина K02.0. Кариозная полость сформирована.

Задание: проведите постановку лечебной и изолирующей прокладки, пломбирование кариозной полости 1 класса по Блеку моляра нижней челюсти пломбировочными материалами химического отверждения.

Алгоритм выполнения практического навыка

№ п/п	Перечень и последовательность действий
I. Подготовка к пломбированию	
1.*	Индивидуальные средства защиты: надел шапочку, перчатки, защитные очки, маска закрывает рот, нос.
2.	Занял эргономичное положение: отрегулировал высоту стула, расположился в позиции «на 11 часов», позволяющей обеспечить доступ ко всем группам зубов, кроме нижних правых жевательных зубов, сидит на стуле прямо, с опорой на спинку стула, ступни ног плотно прилегают к полу, руки, согнуты в локтях на уровне высоты головы «пациента» на уровне. Расстояние от глаз до операционного поля 35 до 45 см .
3.*	Настроил светильник. Подготовил необходимые инструменты: стоматологический лоток, зонд, зеркало, пинцет, гладилки со штопферами, турбинный и механический наконечник, боры, финиры, полировальная паста, полировальные диски, чашечки, щетки, пломбировочные материалы химического отверждения, валики для изоляции полости рта.
II. Выполнение пломбирования	
4.*	Проверил безопасность выполнения пломбирования: включил установку, вставил турбинный и механический наконечник, вставил и проверил крепление бора в наконечнике.
5.	Изоляция зуба от попадания слюны ватными валиками, которыми зуб обкладывают со всех сторон. (Наложение коффердама)
6.	Медикаментозная обработка кариозной полости. Высушивание струей воздуха.
7.	Наложена лечебная и изолирующая прокладка на дно полости
8.	Полость подготовлена к пломбированию: протравливание тканей 30 сек., смывание кислоты 30 сек., высушивание, нанесение адгезива.
9.	Восстановлена анатомическая форма: внесение пломбировочного материала одной порцией, формирование бугров, фиссур.
III. Окончание пломбирования	
10.	Проведено шлифование пломбы борами мелкой зернистости, полирование щетками, резиновыми чашечками с полировальной пастой до «зеркального блеска».

* невыполнение пунктов, отмеченных звездочкой, автоматически ведет к прекращению выполнения манипуляции.

044. Диагноз: кариес дентина K02.0. Кариозная полость сформирована.

Задание: проведите пломбирование кариозной полости на жевательной поверхности моляра нижней челюсти композитом светового отверждения.

Алгоритм выполнения практического навыка

№ п/п	Перечень и последовательность действий
I. Подготовка к пломбированию	
1.*	Индивидуальные средства защиты: надел шапочку, перчатки, защитные очки, маска закрывает рот, нос.
2.	Занял эргономичное положение: отрегулировал высоту стула, расположился в позиции «на 11 часов», позволяющей обеспечить доступ ко всем группам зубов, кроме нижних правых жевательных зубов, сидит на стуле прямо, с опорой на спинку стула, ступни ног плотно прилегают к полу, руки, согнуты в локтях на уровне высоты головы «пациента» на уровне. Расстояние от глаз до операционного поля 35 до 45 см.
3.*	Настроил светильник. Подготовил необходимые инструменты: стоматологический лоток, зонд, зеркало, пинцет, гладилки со штопферами, турбинный и механический наконечник, боры, финиры, полировальная паста, полировальные диски, чашечки, щетки, пломбировочные материалы химического отверждения для изолирующей прокладки и пломбы композитом светового отверждения, валики для изоляции полости рта.
II. Выполнение пломбирования	
4.*	Проверил безопасность выполнения пломбирования: включил установку, вставил турбинный и механический наконечник, вставил и проверил крепление бора в наконечнике.
5.	Изоляция зуба от попадания слюны ватными валиками, которыми зуб обкладывают со всех сторон. (Наложение коффердама).
6.	Медикаментозная обработка кариозной полости. Высушивание струей воздуха.
7.	Наложена изолирующая прокладка на дно полости.
8.	Полость подготовлена к пломбированию: протравливание тканей 30 сек., смывание кислоты 30 сек., высушивание, нанесение адгезива, отсвечивание 20 сек.
9.	Восстановлена анатомическая форма: послойное внесение пломбировочного материала с отсвечиванием, формирование бугров, фиссур.
III. Окончание пломбирования	
10.	Проведено шлифование пломбы борами мелкой зернистости, полирование щетками, резиновыми чашечками с полировальной пастой до «зеркального блеска».

* невыполнение пунктов, отмеченных звездочкой, автоматически ведет к прекращению выполнения манипуляции.

045. Диагноз: кариес дентина K02.0. Кариозная полость сформирована.

Задание: поставьте изолирующую прокладку и проведите пломбирование кариозной полости на жевательной поверхности моляра нижней челюсти пломбировочными материалами химического отверждения.

Алгоритм выполнения практического навыка

№ п/п	Перечень и последовательность действий
I. Подготовка к пломбированию	
1.*	Индивидуальные средства защиты: надел шапочку, перчатки, защитные очки, маска закрывает рот, нос.
2.	Занял эргономичное положение: отрегулировал высоту стула, расположился в позиции «на 11 часов», позволяющей обеспечить доступ ко всем группам зубов, кроме нижних правых жевательных зубов, сидит на стуле прямо, с опорой на спинку стула, ступни ног плотно прилегают к полу, руки, согнуты в локтях на уровне высоты головы «пациента» на уровне. Расстояние от глаз до операционного поля 35 до 45 см.
3.*	Настроил светильник. Подготовил необходимые инструменты: стоматологический лоток, зонд, зеркало, пинцет, гладилки со штопферами, турбинный и механический наконечник, боры, финиры, полировальная паста, полировальные диски, чашечки, щетки, пломбировочные материалы химического отверждения для изолирующей прокладки и пломбы, валики для изоляции полости рта.
II. Выполнение пломбирования	
4.*	Проверил безопасность выполнения пломбирования: включил установку, вставил турбинный и механический наконечник, вставил и проверил крепление бора в наконечнике
5.	Изоляция зуба от попадания слюны ватными валиками, которыми зуб обкладывают со всех сторон. (Наложение коффердама)
6.	Медикаментозная обработка кариозной полости. Высушивание струей воздуха.
7.	Наложена изолирующая прокладка на дно полости
8.	Полость подготовлена к пломбированию: протравливание тканей 30 сек., смывание кислоты 30 сек., высушивание, наложение адгезива.
9.	Восстановлена анатомическая форма: внесение пломбировочного материала одной порцией, формирование бугров, фиссур.
III. Окончание пломбирования	
10.	Проведено шлифование пломбы борами мелкой зернистости, полирование щетками, резиновыми чашечками с полировальной пастой до «зеркального блеска»

* невыполнение пунктов, отмеченных звездочкой, автоматически ведет к прекращению выполнения манипуляции.

046. Диагноз: кариес дентина K02.0. Кариозная полость сформирована.

Задание: проведите пломбирование кариозной полости II класса по Блеку премоляра нижней челюсти композитом светового отверждения.

Алгоритм выполнения практического навыка

№ п/п	Перечень и последовательность действий
I. Подготовка к пломбированию	
1.*	Индивидуальные средства защиты: надел шапочку, перчатки, защитные очки, маска закрывает рот, нос.
2.	Занял эргономичное положение: отрегулировал высоту стула, расположился в позиции «на 11 часов», позволяющей обеспечить доступ ко всем группам зубов, кроме нижних правых жевательных зубов, сидит на стуле прямо, с опорой на спинку стула, ступни ног плотно прилегают к полу, руки, согнуты в локтях на уровне высоты головы «пациента» на уровне. Расстояние от глаз до операционного поля 35 до 45 см .
3.*	Настроил светильник. подготовил необходимые инструменты: стоматологический лоток, зонд, зеркало, пинцет, гладилки со штопферами, турбинный и механический наконечник, боры, финиры, полировальная паста, полировальные диски, чашечки, щетки, пломбировочные материалы светового отверждения, валики для изоляции полости рта.
II. Выполнение пломбирования	
4.*	Проверил безопасность выполнения пломбирования: включил установку, вставил турбинный и механический наконечник, вставил и проверил крепление бора в наконечнике.
5.	Изоляция зуба от попадания слюны ватными валиками. (Наложение коффердама)
6.	Медикаментозная обработка кариозной полости. Высушивание струей воздуха.
7.	Установлена матрица, матрицедержатель (клинья).
8.	Полость подготовлена к пломбированию: протравливание тканей 30 сек., смывание кислоты 30 сек., высушивание, нанесение адгезива, отсвечивание 20 сек.
9.	Восстановлена анатомическая форма: послойное внесение пломбировочного материала, отсвечивание каждого слоя, формирование бугров, фиссур.
III. Окончание пломбирования	
10.	Проведено шлифование пломбы борами мелкой зернистости, обработка контактной поверхности штрипсами, полирование щетками, резиновыми чашечками с полировальной пастой до «сухого блеска»

* невыполнение пунктов, отмеченных звездочкой, автоматически ведет к прекращению выполнения манипуляции.

047. Диагноз: кариес дентина K02.0. Кариозная полость сформирована.

Задание: проведите пломбирование кариозной полости II класса по Блеку премоляра нижней челюсти композитом химического отверждения.

Алгоритм выполнения практического навыка

№ п/п	Перечень и последовательность действий
I. Подготовка к пломбированию	
1.*	Индивидуальные средства защиты: надел шапочку, перчатки, защитные очки, маска закрывает рот, нос.
2.	Занял эргономичное положение: отрегулировал высоту стула, расположился в позиции «на 11 часов», позволяющей обеспечить доступ ко всем группам зубов, кроме нижних правых жевательных зубов, сидит на стуле прямо, с опорой на спинку стула, ступни ног плотно прилегают к полу, руки, согнуты в локтях на уровне высоты головы «пациента» на уровне. Расстояние от глаз до операционного поля 35 до 45 см.
3.*	Настроил светильник. Подготовил необходимые инструменты: стоматологический лоток, зонд, зеркало, пинцет, гладилки со штопферами, турбинный и механический наконечник, боры, финиры, полировальная паста, полировальные диски, чашечки, щетки, пломбировочные материалы химического отверждения для изолирующей прокладки и пломбы композитом химического отверждения, валики для изоляции полости рта.
II. Выполнение пломбирования	
4.*	Проверил безопасность выполнения пломбирования: включил установку, вставил турбинный и механический наконечник, вставил и проверил крепление бора в наконечнике.
5.	Изоляция зуба от попадания слюны ватными валиками. (Наложение коффердама)
6.	Медикаментозная обработка кариозной полости. Высушивание струей воздуха.
7.	Установлена матрица, матрицедержатель (клинья). Наложена изолирующая прокладка на дно полости.
8.	Полость подготовлена к пломбированию: протравливание тканей 30 сек., смывание кислоты 30 сек., высушивание, наложение адгезива.
9.	Восстановлена анатомическая форма: внесение пломбировочного материала одной порцией, формирование бугров, фиссур, удалена матрица.
III. Окончание пломбирования	
10.	Проведено шлифование пломбы борами мелкой зернистости, полирование щетками, резиновыми чашечками с полировальной пастой до «сухого блеска»

* невыполнение пунктов, отмеченных звездочкой, автоматически ведет к прекращению выполнения манипуляции.

048. Диагноз: кариес дентина K02.0. Кариозная полость сформирована.

Задание: проведите пломбирование кариозной полости III класса по Блеку 1 резца верхней челюсти композитом светового отверждения.

Алгоритм выполнения практического навыка

№ п/п	Перечень и последовательность действий
I. Подготовка к пломбированию	
1.*	Индивидуальные средства защиты: надел шапочку, перчатки, защитные очки, маска закрывает рот, нос.
2.	Занял эргономичное положение: отрегулировал высоту стула, расположился в позиции «на 11 часов», позволяющей обеспечить доступ ко всем группам зубов, кроме нижних правых жевательных зубов, сидит на стуле прямо, с опорой на спинку стула, ступни ног плотно прилегают к полу, руки, согнуты в локтях на уровне высоты головы «пациента» на уровне. Расстояние от глаз до операционного поля 35 до 45 см.
3.*	Настроил светильник, подготовил необходимые инструменты: стоматологический лоток, зонд, зеркало, пинцет, гладилки со штопферами, турбинный и механический наконечник, боры, финиры, полировальная паста, полировальные диски, чашечки, щетки, пломбировочные материалы светового отверждения, валики для изоляции полости рта
II. Выполнение пломбирования	
4.*	Проверил безопасность выполнения пломбирования: включил установку, вставил турбинный и механический наконечник, вставил и проверил крепление бора в наконечнике
5.	Изоляция зуба от попадания слюны ватными валиками. (Наложение коффердама)
6.	Медикаментозная обработка кариозной полости. Высушивание струей воздуха.
7.	Установлена матрица, матрицедержатель (клинья).
8.	Полость подготовлена к пломбированию: протравливание тканей 30 сек., смывание кислоты 30 сек., высушивание, наложение адгезива.
9.	Восстановлена анатомическая форма: послойное внесение пломбировочного материала, отсвечивание каждого слоя, формирование бугров, фиссур. Удалена матрица.
III. Окончание пломбирования	
10.	Проведено шлифование пломбы борами мелкой зернистости, обработка контактной поверхности штрипсами, полирование щетками, резиновыми чашечками с полировальной пастой до «сухого блеска».

* невыполнение пунктов, отмеченных звездочкой, автоматически ведет к прекращению выполнения манипуляции.

049. Диагноз: кариес дентина K02.0. Кариозная полость сформирована.

Задание: проведите пломбирование кариозной полости III класса по Блеку композитом химического отверждения.

Алгоритм выполнения практического навыка

№ п/п	Перечень и последовательность действий
I. Подготовка к пломбированию	
1.*	Индивидуальные средства защиты: надел шапочку, перчатки, защитные очки, маска закрывает рот, нос.
2.	Занял эргономичное положение: отрегулировал высоту стула, расположился в позиции «на 11 часов», позволяющей обеспечить доступ ко всем группам зубов, кроме нижних правых жевательных зубов, сидит на стуле прямо, с опорой на спинку стула, ступни ног плотно прилегают к полу, руки, согнуты в локтях на уровне высоты головы «пациента» на уровне. Расстояние от глаз до операционного поля 35 до 45 см.
3.*	Настроил светильник. Подготовил необходимые инструменты: стоматологический лоток, зонд, зеркало, пинцет, гладилки со штопферами, турбинный и механический наконечник, боры, финиры, полировальная паста, полировальные диски, чашечки, щетки, пломбировочные материалы химического отверждения, валики для изоляции полости рта
II. Выполнение пломбирования	
4.*	Проверил безопасность выполнения пломбирования: включил установку, вставил турбинный и механический наконечник, вставил и проверил крепление бора в наконечнике
5.	Изоляция зуба от попадания слюны ватными валиками. (Наложение коффердама)
6.	Медикаментозная обработка кариозной полости. Высушивание струей воздуха.
7.	Установлена матрица, матрицедержатель (клинья).
8.	Полость подготовлена к пломбированию: наложение изолирующей прокладки, протравливание тканей 30 сек., смывание кислоты 30 сек., высушивание, нанесение адгезива.
9.	Восстановлена анатомическая форма: внесение пломбировочного материала, формирование бугров, фиссур. Удалена матрица.
III. Окончание пломбирования	
10.	Проведено шлифование пломбы борами мелкой зернистости, обработка контактной поверхности штрипсами, полирование щетками, резиновыми чашечками с полировальной пастой до «сухого блеска».

* невыполнение пунктов, отмеченных звездочкой, автоматически ведет к прекращению выполнения манипуляции.

050. Диагноз: кариес дентина K02.0. Кариозная полость сформирована.

Задание: проведите пломбирование кариозной полости ІУ класса по Блеку композитом светового отверждения.

Алгоритм выполнения практического навыка

№ п/п	Перечень и последовательность действий
І. Подготовка к пломбированию	
1.*	Индивидуальные средства защиты: надел шапочку, перчатки, защитные очки, маска закрывает рот, нос.
2.	Занял эргономичное положение: отрегулировал высоту стула, расположился в позиции «на 11 часов», позволяющей обеспечить доступ ко всем группам зубов, кроме нижних правых жевательных зубов, сидит на стуле прямо, с опорой на спинку стула, ступни ног плотно прилегают к полу, руки, согнуты в локтях на уровне высоты головы «пациента» на уровне. Расстояние от глаз до операционного поля 35 до 45 см.
3.*	Настроил светильник. Подготовил необходимые инструменты: стоматологический лоток, зонд, зеркало, пинцет, гладилки со штопферами, турбинный и механический наконечник, боры, финиры, полировальная паста, полировальные диски, чашечки, щетки, пломбировочные материалы светового отверждения, валики для изоляции полости рта.
ІІ. Выполнение пломбирования	
4.*	Проверил безопасность выполнения пломбирования: включил установку, вставил турбинный и механический наконечник, вставил и проверил крепление бора в наконечнике.
5.	Изоляция зуба от попадания слюны ватными валиками (Наложение коффердама). Подобрал цвет пломбировочного материала.
6.	Медикаментозная обработка кариозной полости. Высушивание струей воздуха.
7.	Установлена матрица, матрицедержатель (клинья).
8.	Полость подготовлена к пломбированию: протравливание тканей 30 сек., смывание кислоты 30 сек., высушивание, нанесение адгезива.
9.	Восстановлена анатомическая форма: внесение пломбировочного материала, формирование бугров, фиссур. Удалена матрица.
ІІІ. Окончание пломбирования	
10.	Проведено шлифование пломбы борами мелкой зернистости, полирование щетками, резиновыми чашечками с полировальной пастой до «сухого блеска»

* невыполнение пунктов, отмеченных звездочкой, автоматически ведет к прекращению выполнения манипуляции.

051. Диагноз: Кариес дентина K02.0. Кариозная полость сформирована.

Задание: проведите пломбирование кариозной полости II класса по Блеку МОД премоляра верхней челюсти композитом светового отверждения.

Алгоритм выполнения практического навыка

№ п/п	Перечень и последовательность действий
I. Подготовка к пломбированию	
1.*	Индивидуальные средства защиты: надел шапочку, перчатки, защитные очки, маска закрывает рот, нос.
2.	Занял эргономичное положение: отрегулировал высоту стула, расположился в позиции «на 11 часов», позволяющей обеспечить доступ ко всем группам зубов, кроме нижних правых жевательных зубов, сидит на стуле прямо, с опорой на спинку стула, ступни ног плотно прилегают к полу, руки, согнуты в локтях на уровне высоты головы «пациента» на уровне. Расстояние от глаз до операционного поля 35 до 45 см.
3.*	Настроил светильник. Подготовил необходимые инструменты: стоматологический лоток, зонд, зеркало, пинцет, гладилки со штопферами, турбинный и механический наконечник, боры, финиры, полировальная паста, полировальные диски, чашечки, щетки, пломбировочные материалы светового отверждения, валики для изоляции полости рта
II. Выполнение пломбирования	
4.*	Проверил безопасность выполнения пломбирования: включил установку, вставил турбинный и механический наконечник, вставил и проверил крепление бора в наконечнике.
5.	Изоляция зуба от попадания слюны ватными валиками. (Наложение коффердама)
6.	Медикаментозная обработка кариозной полости. Высушивание струей воздуха.
7.	Установлена матрица, матрицедержатель (клинья).
8.	Полость подготовлена к пломбированию: протравливание тканей 30 сек., смывание кислоты 30 сек., высушивание, наложение адгезива, отсвечивание 20 сек.
9.	Восстановлена анатомическая форма: послойное внесение пломбировочного материала, отсвечивание, формирование контактных поверхностей, бугров, фиссур. Удаление матрицы.
III. Окончание пломбирования	
10.	Проведено шлифование пломбы борами мелкой зернистости, обработка контактных поверхностей штрипсами, полирование щетками, резиновыми чашечками с полировальной пастой до «сухого блеска»

* невыполнение пунктов, отмеченных звездочкой, автоматически ведет к прекращению выполнения манипуляции.

052. Диагноз: кариес дентина K02.0.

Задание: проведите препарирование кариозной полости 1 класса по Блеку (фиссурного) моляра нижней челюсти.

Алгоритм выполнения практического навыка

№ п/п	Перечень и последовательность действий
I. Подготовка к препарированию	
1.*	Индивидуальные средства защиты: надел шапочку, перчатки, защитные очки, маска закрывает рот, нос.
2.	Занял эргономичное положение: отрегулировал высоту стула, расположился в позиции «на 11 часов», позволяющей обеспечить доступ ко всем группам зубов, кроме нижних правых жевательных зубов, сидит на стуле прямо, с опорой на спинку стула, ступни ног плотно прилегают к полу, руки, согнуты в локтях на уровне высоты головы «пациента» на уровне. Расстояние от глаз до операционного поля 35 до 45 см.
3.*	Настроил светильник. Подготовил необходимые инструменты: стоматологический лоток, зонд, зеркало, пинцет, турбинный наконечник, боры.
II. Выполнение препарирования	
4.*	Проверил безопасность выполнения препарирования: включил установку, вставил турбинный наконечник, вставил и проверил крепление бора в наконечнике
5.	Раскрыта кариозная полость. Фиссурным или шаровидным бором удалены нависающие края эмали, При зондировании полости нет нависающих краев эмали. Имеется хороший обзор (с помощью зеркала) дна и стенок кариозной полости.
6.	Проведено профилактическое расширение-иссечение «кариес восприимчивых» участков до «иммунных» зон, фиссурными, шаровидными борами (алмазными и твердосплавными).
7.	Проведена некрэктомия.
8.	Формирование полости (края полости не должны попадать на участки окклюзионного контакта зубов антогонистов).
9.	Проведена отделка краев полости (финирование) алмазными финирами. Края эмали гладкие, опираются на дентин.
III. Окончание препарирования	
10.	Создан фальц (скос) эмали под углом 45°.

* невыполнение пунктов, отмеченных звездочкой, автоматически ведет к прекращению выполнения манипуляции.

053. Диагноз: кариес дентина K02.0.

Задание: проведите препарирование кариозной полости 1 класса по Блеку моляра нижней челюсти.

Алгоритм выполнения практического навыка

№ п/п	Перечень и последовательность действий
I. Подготовка к препарированию	
1.*	Индивидуальные средства защиты: надел шапочку, перчатки, защитные очки, маска закрывает рот, нос.
2.	Занял эргономичное положение: отрегулировал высоту стула, расположился в позиции «на 11 часов», позволяющей обеспечить доступ ко всем группам зубов, кроме нижних правых жевательных зубов, сидит на стуле прямо, с опорой на спинку стула, ступни ног плотно прилегают к полу, руки, согнуты в локтях на уровне высоты головы «пациента» на уровне. Расстояние от глаз до операционного поля 35 до 45 см.
3.*	Настроил светильник. Подготовил необходимые инструменты: стоматологический лоток, зонд, зеркало, пинцет, турбинный наконечник, боры.
II. Выполнение препарирования	
4.*	Проверил безопасность выполнения препарирования: включил установку, вставил турбинный наконечник, вставил и проверил крепление бора в наконечнике
5.	Раскрыта кариозная полость. Фиссурным или шаровидным бором удалены нависающие края эмали. При зондировании полости нет нависающих краев эмали. Имеется хороший обзор (с помощью зеркала) дна и стенок кариозной полости.
6.	Проведена фиссуротомия.
7.	Проведена некрэктомия, методом «профилактического расширения» Блека, иссечение «кариесвосприимчивых» участков до «иммунных» зон, фиссурными или конусовидными борами (алмазными и твердосплавными).
8.	Формирование полости (края полости не должны попадать на участки окклюзионного контакта зубов антогонистов,
9.	Проведена отделка краев полости (финирование) алмазными финирами. Края эмали гладкие, опираются на дентин.
III. Окончание препарирования	
10.	Проведена отделка краев полости (финирование) алмазными финирами. Края эмали гладкие, опираются на дентин, скос эмали под углом 45°.

* невыполнение пунктов, отмеченных звездочкой, автоматически ведет к прекращению выполнения манипуляции.

054. Диагноз: кариес дентина K02.0.

Задание: проведите препарирование кариозной полости II класса по Блеку премоляра верхней челюсти.

Алгоритм выполнения практического навыка

№ п/п	Перечень и последовательность действий
I. Подготовка к препарированию	
1.*	Индивидуальные средства защиты: надел шапочку, перчатки, защитные очки, маска закрывает рот, нос.
2.	Занял эргономичное положение: отрегулировал высоту стула, расположился в позиции «на 11 часов», позволяющей обеспечить доступ ко всем группам зубов, кроме нижних правых жевательных зубов, сидит на стуле прямо, с опорой на спинку стула, ступни ног плотно прилегают к полу, руки, согнуты в локтях на уровне высоты головы «пациента» на уровне. Расстояние от глаз до операционного поля 35 до 45 см.
3.*	Настроил светильник. Подготовил необходимые инструменты: стоматологический лоток, зонд, зеркало, пинцет, турбинный наконечник, боры.
II. Выполнение препарирования	
4.*	Проверил безопасность выполнения препарирования: включил установку, вставил турбинный наконечник, вставил и проверил крепление бора в наконечнике
5.	Раскрыта кариозная полость. Фиссурным или шаровидным бором удалены нависающие края эмали. При зондировании полости нет нависающих краев эмали. Имеется хороший обзор (с помощью зеркала) дна и стенок кариозной полости.
6.	Проведено профилактическое расширение-иссечение «кариес восприимчивых» участков до «иммунных» зон, фиссурными, шаровидными борами (алмазными и твердосплавными).
7.	Проведена некрэктомия.
8.	Формирование полости (края полости не должны попадать на участки окклюзионного контакта зубов антогонистов, создана ретенционная борозда).
9.	Проведена отделка краев полости (финирование) алмазными финирами. Края эмали гладкие, опираются на дентин.
III. Окончание препарирования	
10.	Проведено формирование фальца (скоса) эмали под углом 45°.

* невыполнение пунктов, отмеченных звездочкой, автоматически ведет к прекращению выполнения манипуляции.

055. Диагноз: кариес дентина K02.0.

Задание: проведите препарирование кариозной полости III класса по Блеку резца верхней челюсти.

Алгоритм выполнения практического навыка

№ п/п	Перечень и последовательность действий
I. Подготовка к препарированию	
1.*	Индивидуальные средства защиты: надел шапочку, перчатки, защитные очки, маска закрывает рот, нос.
2.	Занял эргономичное положение: отрегулировал высоту стула, расположился в позиции «на 11 часов», позволяющей обеспечить доступ ко всем группам зубов, кроме нижних правых жевательных зубов, сидит на стуле прямо, с опорой на спинку стула, ступни ног плотно прилегают к полу, руки, согнуты в локтях на уровне высоты головы «пациента» на уровне. Расстояние от глаз до операционного поля 35 до 45 см.
3.*	Настроил светильник. Подготовил необходимые инструменты: стоматологический лоток, зонд, зеркало, пинцет, турбинный наконечник, боры.
II. Выполнение препарирования	
4.*	Проверил безопасность выполнения препарирования: включил установку, вставил турбинный наконечник, вставил и проверил крепление бора в наконечнике
5.	Раскрыта кариозная полость. Фиссурным или шаровидным бором удалены нависающие края эмали. При зондировании полости нет нависающих краев эмали. Имеется хороший обзор (с помощью зеркала) дна и стенок кариозной полости.
6.	Проведено профилактическое расширение-иссечение «кариесвосприимчивых» участков до «иммунных» зон, фиссурными или шаровидными борами (алмазными и твердосплавными).
7.	Проведена некрэктомия.
8.	Формирование полости (при необходимости – создание ретенционных пунктов).
9.	Проведена отделка краев полости (финирование) алмазными финирами. Края эмали гладкие, опираются на дентин.
III. Окончание препарирования	
10.	Создан фальц (скос) эмали под углом 45°.

* невыполнение пунктов, отмеченных звездочкой, автоматически ведет к прекращению выполнения манипуляции.

056. Диагноз: кариес дентина K02.0.

Задание: проведите препарирование кариозной полости IV класса по Блеку резца нижней челюсти.

Алгоритм выполнения практического навыка

№ п/п	Перечень и последовательность действий
I. Подготовка к препарированию	
1.*	Индивидуальные средства защиты: надел шапочку, перчатки, защитные очки, маска закрывает рот, нос.
2.	Занял эргономичное положение: отрегулировал высоту стула, расположился в позиции «на 11 часов», позволяющей обеспечить доступ ко всем группам зубов, кроме нижних правых жевательных зубов, сидит на стуле прямо, с опорой на спинку стула, ступни ног плотно прилегают к полу, руки, согнуты в локтях на уровне высоты головы «пациента» на уровне. Расстояние от глаз до операционного поля 35 до 45 см.
3.*	Настроил светильник. Подготовил необходимые инструменты: стоматологический лоток, зонд, зеркало, пинцет, турбинный наконечник, боры.
II. Выполнение препарирования	
4.*	Проверил безопасность выполнения препарирования: включил установку, вставил турбинный наконечник, вставил и проверил крепление бора в наконечнике
5.	Раскрыта кариозная полость. Фиссурным или шаровидным бором удалены нависающие края эмали. При зондировании полости нет нависающих краев эмали. Имеется хороший обзор (с помощью зеркала) дна и стенок кариозной полости.
6.	Проведено профилактическое расширение-иссечение «кариесвосприимчивых» участков до «иммунных» зон фиссурными или шаровидными борами (алмазными и твердосплавными).
7.	Проведена некрэктомия.
8.	Формирование полости (края полости не должны попадать на участки окклюзионного контакта зубов антогонистов, создан ретенционный пункт
9.	Проведена отделка краев полости (финирование) алмазными финирами. Края эмали гладкие, опираются на дентин.
III. Окончание препарирования	
10.	Создан фальц (скос) эмали под углом 45°.

* невыполнение пунктов, отмеченных звездочкой, автоматически ведет к прекращению выполнения манипуляции.

057. Диагноз: кариес дентина K02.0.

Задание: проведите препарирование кариозной полости V класса по Блеку резца нижней челюсти.

Алгоритм выполнения практического навыка

№ п/п	Перечень и последовательность действий
I. Подготовка к препарированию	
1.*	Индивидуальные средства защиты: надел шапочку, перчатки, защитные очки, маска закрывает рот, нос.
2.	Занял эргономичное положение: отрегулировал высоту стула, расположился в позиции «на 11 часов», позволяющей обеспечить доступ ко всем группам зубов, кроме нижних правых жевательных зубов, сидит на стуле прямо, с опорой на спинку стула, ступни ног плотно прилегают к полу, руки, согнуты в локтях на уровне высоты головы «пациента» на уровне. Расстояние от глаз до операционного поля 35 до 45 см.
3.*	Настроил светильник. Подготовил необходимые инструменты: стоматологический лоток, зонд, зеркало, пинцет, турбинный наконечник, боры.
II. Выполнение препарирования	
4.*	Проверил безопасность выполнения препарирования: включил установку, вставил турбинный наконечник, вставил и проверил крепление бора в наконечнике.
5.	Раскрыта кариозная полость. Фиссурным или обратноконусовидным бором удалены нависающие края эмали. При зондировании полости нет нависающих краев эмали. Имеется хороший обзор дна и стенок кариозной полости.
6.	Проведено профилактическое расширение иссечение «кариесвосприимчивых» участков до «иммунных» зон фиссурными или шаровидными борами (алмазными и твердосплавными).
7.	Проведена некрэктомия.
8.	Формирование полости, создана ретенционная борозда
9.	Проведена отделка краев полости (финирование) алмазными финирами. Края эмали гладкие, опираются на дентин.
III. Окончание препарирования	
10.	Создан фальц (скос) эмали под углом 45°.

* невыполнение пунктов, отмеченных звездочкой, автоматически ведет к прекращению выполнения манипуляции.

058. Диагноз: Кариес дентина K02.0.

Задание: проведите препарирование кариозной полости II класса по Блеку МОД премоляра верхней челюсти.

Алгоритм выполнения практического навыка

№ п/п	Перечень и последовательность действий
I. Подготовка к препарированию	
1.*	Индивидуальные средства защиты: надел шапочку, перчатки, защитные очки, маска закрывает рот, нос.
2.	Занял эргономичное положение: отрегулировал высоту стула, расположился в позиции «на 11 часов», позволяющей обеспечить доступ ко всем группам зубов, кроме нижних правых жевательных зубов, сидит на стуле прямо, с опорой на спинку стула, ступни ног плотно прилегают к полу, руки, согнуты в локтях на уровне высоты головы «пациента» на уровне. Расстояние от глаз до операционного поля 35 до 45 см.
3.*	Настроил светильник. Подготовил необходимые инструменты: стоматологический лоток, зонд, зеркало, пинцет, турбинный наконечник, боры.
II. Выполнение препарирования	
4.*	Проверил безопасность выполнения препарирования: включил установку, вставил турбинный наконечник, вставил и проверил крепление бора в наконечнике.
5.	Раскрыта кариозная полость. Фиссурным или шаровидным бором удалены нависающие края эмали. При зондировании полости нет нависающих краев эмали. Имеется хороший обзор (с помощью зеркала) дна и стенок кариозной полости.
6.	Проведено профилактическое расширение иссечение «кариесвосприимчивых» участков до «иммунных» зон, фиссурными или шаровидными борами (алмазными и твердосплавными).
7.	Проведена некрэктомия.
8.	Формирование полости (края полости не должны попадать на участки окклюзионного контакта зубов антогонистов, созданы ретенционные борозды)
9.	Проведена отделка краев полости (финирование) алмазными финирами. Края эмали гладкие, опираются на дентин.
III. Окончание препарирования	
10.	Созданы фальцы (скос) эмали под углом 45°.

* невыполнение пунктов, отмеченных звездочкой, автоматически ведет к прекращению выполнения манипуляции.

059. Диагноз: пульпит K04.0.

Задание: проведите инструментальную и медикаментозную обработку корневых по методу «Сrown Down» корневых каналов моляра нижней челюсти.

Алгоритм выполнения практического навыка

№ п/п	Перечень и последовательность действий
I. Подготовка к проведению эндодонтического лечения.	
1.*	Индивидуальные средства защиты: надел шапочку, перчатки, защитные очки, маска закрывает рот, нос.
2.	Занял эргономичное положение: отрегулировал высоту стула, расположился в позиции «на 11 часов», позволяющей обеспечить доступ ко всем группам зубов, кроме нижних правых жевательных зубов, сидит на стуле прямо, с опорой на спинку стула, ступни ног плотно прилегают к полу, руки, согнуты в локтях на уровне высоты головы «пациента» на уровне. Расстояние от глаз до операционного поля 35 до 45 см.
3.*	Настроил светильник. Подготовил необходимые инструменты: стоматологический лоток, зонд, зеркало, пинцет, гладилки со штопферами, турбинный и механический наконечник, боры, эндодонтические инструменты, валики для изоляции полости рта.
II. Выполнение	
4.*	Проверил безопасность выполнения: включил установку, вставил турбинный и механический наконечник, вставил и проверил крепление бора в наконечнике.
5.	Создан эндодонтический доступ к пульпарной камере через жевательную поверхность, вскрыта и раскрыта полость зуба. Проведена медикаментозная обработка. Изоляция зуба от попадания слюны ватными валиками. (Наложение коффердама)
6.	Найдены и расширены устья корневых каналов шаровидным бором («Gates Glidden»). Проведена экстирпация пульпы пульпэкстрактором. Каналы пройдены по длине К-римером.
7.	Определена рабочая длина каждого канала. По эндодонтической линейке определена рабочая длина в мл, зафиксирована ограничителями.
8.	Расширение корневых каналов с применением лубрикантов (препаратов ЭДТА) К, Н-файлами от устья до апекса, от большего размера к меньшему. Каналы расширены до 30 размера ISO/ Создан апикальный уступ.
9.	Медикаментозная обработка корневых каналов после каждой смены инструмента. Ирригация корневых каналов раствором гипохлорита натрия с помощью эндодонтического шприца.
III. Окончание пломбирования	
10.	Высушивание корневых каналов бумажными штифтами.

* невыполнение пунктов, отмеченных звездочкой, автоматически ведет к прекращению выполнения манипуляции.

060. Диагноз: пульпарный абсцесс K04.0.

Задание: создайте эндодонтический доступ, проведите инструментальную и медикаментозную обработку корневых по методу «Crown Down» корневых каналов премоляра нижней челюсти.

Алгоритм выполнения практического навыка

№ п/п	Перечень и последовательность действий
I. Подготовка к проведению эндодонтического лечения.	
1.*	Индивидуальные средства защиты: надел шапочку, перчатки, защитные очки, маска закрывает рот, нос.
2.	Занял эргономичное положение: отрегулировал высоту стула, расположился в позиции «на 11 часов», позволяющей обеспечить доступ ко всем группам зубов, кроме нижних правых жевательных зубов, сидит на стуле прямо, с опорой на спинку стула, ступни ног плотно прилегают к полу, руки, согнуты в локтях на уровне высоты головы «пациента» на уровне. Расстояние от глаз до операционного поля 35 до 45 см.
3.*	Настроил светильник. Подготовил необходимые инструменты: стоматологический лоток, зонд, зеркало, пинцет, гладилки со штопферами, турбинный и механический наконечник, боры, эндодонтические инструменты, валики для изоляции полости рта
II. Выполнение	
4.*	Проверил безопасность выполнения : включил установку, вставил турбинный и механический наконечник, вставил и проверил крепление бора в наконечнике
5.	Создан эндодонтический доступ к пульпарной камере через жевательную поверхность, вскрыта и раскрыта полость зуба. Проведена медикаментозная обработка. Изоляция зуба от попадания слюны ватными валиками. (Наложение коффердама)
6.	Найдены и расширены устья корневых каналов шаровидным бором («Gates Glidden»). Проведена экстирпация пульпы пульпэкстрактором. Каналы пройдены по длине К-римером
7.	Определена рабочая длина каждого канала. По эндодонтической линейке определена рабочая длина в мл, зафиксирована ограничителями.
8.	Расширение корневых каналов с применением лубрикантов (препаратов ЭДТА) К, Н-файлами от устья до апекса, от большего размера к меньшему. Каналы расширены до 30 размера ISO/ Создан апикальный уступ.
9.	Медикаментозная обработка корневых каналов после каждой смены инструмента. Ирригация корневых каналов раствором гипохлорита натрия с помощью эндодонтического шприца.
III. Окончание пломбирования	
10.	Высушивание корневых каналов бумажными штифтами

* невыполнение пунктов, отмеченных звездочкой, автоматически ведет к прекращению выполнения манипуляции.

061. Диагноз: хронический периодонтит K04.5.

Задание: создайте эндодонтический доступ, проведите инструментальную и медикаментозную обработку корневого канала резца верхней челюсти. Коронка зуба интактна.

Алгоритм выполнения практического навыка

№ п/п	Перечень и последовательность действий
I. Подготовка к проведению эндодонтического лечения.	
1.*	Индивидуальные средства защиты: надел шапочку, перчатки, защитные очки, маска закрывает рот, нос.
2.	Занял эргономичное положение: отрегулировал высоту стула, расположился в позиции «на 11 часов», позволяющей обеспечить доступ ко всем группам зубов, кроме нижних правых жевательных зубов, сидит на стуле прямо, с опорой на спинку стула, ступни ног плотно прилегают к полу, руки, согнуты в локтях на уровне высоты головы «пациента» на уровне. Расстояние от глаз до операционного поля 35 до 45 см.
3.*	Настроил светильник. Подготовил необходимые инструменты: стоматологический лоток, зонд, зеркало, пинцет, гладилки со штопферами, турбинный и механический наконечник, боры, эндодонтические инструменты, валики для изоляции полости рта
II. Выполнение	
4.*	Проверил безопасность выполнения: включил установку, вставил турбинный и механический наконечник, вставил и проверил крепление бора в наконечнике
5.	Создан эндодонтический доступ к пульпарной камере через жевательную поверхность, вскрыта и раскрыта полость зуба. Проведена медикаментозная обработка. Изоляция зуба от попадания слюны ватными валиками. (Наложение коффердама)
6.	Найдены и расширены устья корневых каналов шаровидным бором («Gates Glidden»). Проведена экстирпация пульпы пульпэкстрактором. Каналы пройдены по длине К-ридером.
7.	Определена рабочая длина каждого канала. По эндодонтической линейке определена рабочая длина в мл, зафиксирована ограничителями.
8.	Расширение корневых каналов с применением лубрикантов (препаратов ЭДТА) К, Н-файлами от устья до апекса, от большего размера к меньшему. Каналы расширены до 30 размера ISO/ Создан апикальный уступ.
9.	Медикаментозная обработка корневых каналов после каждой смены инструмента. Ирригация корневых каналов раствором гипохлорита натрия с помощью эндодонтического шприца.
III. Окончание пломбирования	
10.	Высушивание корневых каналов бумажными штифтами

* невыполнение пунктов, отмеченных звездочкой, автоматически ведет к прекращению выполнения манипуляции.

062. Диагноз: хронический пульпит K04.0.

Задание: создайте эндодонтический доступ и проведите инструментальную и медикаментозную обработку корневых каналов моляра нижней челюсти по методу «Step back».

Алгоритм выполнения практического навыка

№ п/п	Перечень и последовательность действий
I. Подготовка к проведению эндодонтического лечения.	
1.*	Индивидуальные средства защиты: надел шапочку, перчатки, защитные очки, маска закрывает рот, нос.
2.	Занял эргономичное положение: отрегулировал высоту стула, расположился в позиции «на 11 часов», позволяющей обеспечить доступ ко всем группам зубов, кроме нижних правых жевательных зубов, сидит на стуле прямо, с опорой на спинку стула, ступни ног плотно прилегают к полу, руки, согнуты в локтях на уровне высоты головы «пациента» на уровне. Расстояние от глаз до операционного поля 35 до 45 см.
3.*	Настроил светильник. Подготовил необходимые инструменты: стоматологический лоток, зонд, зеркало, пинцет, гладилки со штопферами, турбинный и механический наконечник, боры, эндодонтические инструменты, валики для изоляции полости рта
II. Выполнение	
4.*	Проверил безопасность выполнения: включил установку, вставил турбинный и механический наконечник, вставил и проверил крепление бора в наконечнике
5.	Создан эндодонтический доступ к пульпарной камере через жевательную поверхность, вскрыта и раскрыта полость зуба. Проведена медикаментозная обработка. Изоляция зуба от попадания слюны ватными валиками. (Наложение коффердама)
6.	Найдены и расширены устья корневых каналов шаровидным бором («Gates Glidden»). Проведена экстирпация пульпы пульпэкстрактором. Каналы пройдены по длине К-римером.
7.	Определена рабочая длина каждого канала. По эндодонтической линейке определена рабочая длина в мл, зафиксирована ограничителями.
8.	Расширение корневых каналов с применением лубрикантов (препаратов ЭДТА) К, Н-файлами от устья до апекса, от большего размера к меньшему. Каналы расширены до 30 размера ISO. Создан апикальный уступ.
9.	Медикаментозная обработка корневых каналов после каждой смены инструмента. (Ирригация корневых каналов раствором гипохлорита натрия с помощью эндодонтического шприца.)
III. Окончание пломбирования	
10.	Высушивание корневых каналов бумажными штифтами.

* невыполнение пунктов, отмеченных звездочкой, автоматически ведет к прекращению выполнения манипуляции.

063. Диагноз: хронический апикальный периодонтит K04.5. Создан эндодонтический доступ, каналы инструментально и медикаментозно обработаны. Зуб подготовлен к пломбированию.

Задание: проведите пломбирование корневого канала резца верхней челюсти методом латеральной конденсации гуттаперчи.

Алгоритм выполнения практического навыка

№ п/п	Перечень и последовательность действий
I. Подготовка к проведению эндодонтического лечения.	
1.*	Индивидуальные средства защиты: надел шапочку, перчатки, защитные очки, маска закрывает рот, нос.
2.	Занял эргономичное положение: отрегулировал высоту стула, расположился в позиции «на 11 часов», позволяющей обеспечить доступ ко всем группам зубов, кроме нижних правых жевательных зубов, сидит на стуле прямо, с опорой на спинку стула, ступни ног плотно прилегают к полу, руки, согнуты в локтях на уровне высоты головы «пациента» на уровне. Расстояние от глаз до операционного поля 35 до 45 см.
3.*	Настроил светильник. Подготовил необходимые инструменты: стоматологический лоток, зонд, зеркало, пинцет, гладилки со штопферами, механический наконечник, эндодонтические инструменты, валики для изоляции полости рта, набор гуттаперчевых штифтов, силер, спредер.
II. Выполнение	
4.*	Проверил безопасность выполнения: включил установку, вставил турбинный и механический наконечник, вставил и проверил крепление каналонаполнителя в наконечнике.
5.	Изоляция зуба от попадания слюны ватными валиками. (Наложение коффердама)
6.	Проверил рабочую длину и ширину корневого канала.
7.	Внес силер (каналонаполнителем).
8.	Припасовал гуттаперчевый мастер штифт по рабочей длине канала.
9.	Заполнил корневой канал гуттаперчевыми штифтами спредером, латерально конденсируя каждый последующий штифт до полного плотного заполнения канала.
III. Окончание пломбирования	
10.	Удалил излишки гуттаперчевых штифтов, провел вертикальную конденсацию.

* невыполнение пунктов, отмеченных звездочкой, автоматически ведет к прекращению выполнения манипуляции.

064. Диагноз: периодонтит K04.0.

Задание: проведите пломбирование корневых каналов многокорневого зуба (моляра) нижней челюсти.

Алгоритм выполнения практического навыка

№ п/п	Перечень и последовательность действий
I. Подготовка к проведению эндодонтического лечения.	
1.*	Индивидуальные средства защиты: надел шапочку, перчатки, защитные очки, маска закрывает рот, нос.
2.	Занял эргономичное положение: отрегулировал высоту стула, расположился в позиции «на 11 часов», позволяющей обеспечить доступ ко всем группам зубов, кроме нижних правых жевательных зубов, сидит на стуле прямо, с опорой на спинку стула, ступни ног плотно прилегают к полу, руки, согнуты в локтях на уровне высоты головы «пациента» на уровне. Расстояние от глаз до операционного поля 35 до 45 см.
3.*	Настроил светильник. Подготовил необходимые инструменты: стоматологический лоток, зонд, зеркало, пинцет, гладилки со штопферами, механический наконечник, эндодонтические инструменты, валики для изоляции полости рта
II. Выполнение	
4.*	Проверил безопасность выполнения: включил установку, вставил турбинный и механический наконечник, вставил и проверил крепление каналонаполнителя в наконечнике.
5.	Изоляция зуба от попадания слюны ватными валиками. (Наложение коффердама)
6.	Проверил рабочую длину корневого канала.
7.	Замешал пасту для пломбирования корневого канала.
8.	Внес первую порцию эндодонтическим инструментом на рабочую длину канала.
9.	Заполнил корневой канал пастой каналонаполнителем.
III. Окончание пломбирования	
10.	Уплотнил пасту в корневом канале. Убрал излишки из коронковой части зуба.

* невыполнение пунктов, отмеченных звездочкой, автоматически ведет к прекращению выполнения манипуляции.

065. Диагноз: хронический апикальный периодонтит K04.5. Создан эндодонтический доступ, каналы инструментально и медикаментозно обработаны. Зуб подготовлен к пломбированию.

Задание: проведите пломбирование корневых каналов премоляра верхней челюсти.

Алгоритм выполнения практического навыка

№ п/п	Перечень и последовательность действий
I. Подготовка к проведению эндодонтического лечения.	
1.*	Индивидуальные средства защиты: надел шапочку, перчатки, защитные очки, маска закрывает рот, нос.
2.	Занял эргономичное положение: отрегулировал высоту стула, расположился в позиции «на 11 часов», позволяющей обеспечить доступ ко всем группам зубов, кроме нижних правых жевательных зубов, сидит на стуле прямо, с опорой на спинку стула, ступни ног плотно прилегают к полу, руки, согнуты в локтях на уровне высоты головы «пациента» на уровне. Расстояние от глаз до операционного поля 35 до 45 см.
3.*	Настроил светильник. Подготовил необходимые инструменты: стоматологический лоток, зонд, зеркало, пинцет, гладилки со штопферами, механический наконечник, эндодонтические инструменты, валики для изоляции полости рта.
II. Выполнение	
4.*	Проверил безопасность выполнения: включил установку, вставил турбинный и механический наконечник, вставил и проверил крепление каналонаполнителя в наконечнике
5.	Изоляция зуба от попадания слюны ватными валиками. (Наложение коффердама)
6.	Проверил рабочую длину корневого канала.
7.	Замешал пасту для пломбирования корневого канала.
8.	Внес первую порцию эндодонтическим инструментом.
9.	Заполнил корневой канал пастой каналонаполнителем.
III. Окончание пломбирования	
10.	Уплотнил пасту в корневом канале. Убрал излишки из коронковой части зуба.

* невыполнение пунктов, отмеченных звездочкой, автоматически ведет к прекращению выполнения манипуляции.

066. Диагноз: хронический пульпит K04.0. Создан эндодонтический доступ, каналы инструментально и медикаментозно обработаны. Зуб подготовлен к пломбированию.

Задание: проведите пломбирование корневых каналов в премоляре верхней челюсти методом латеральной конденсации гуттаперчи.

Алгоритм выполнения практического навыка

№ п/п	Перечень и последовательность действий
I. Подготовка к проведению эндодонтического лечения.	
1.*	Индивидуальные средства защиты: надел шапочку, перчатки, защитные очки, маска закрывает рот, нос.
2.	Занял эргономичное положение: отрегулировал высоту стула, расположился в позиции «на 11 часов», позволяющей обеспечить доступ ко всем группам зубов, кроме нижних правых жевательных зубов, сидит на стуле прямо, с опорой на спинку стула, ступни ног плотно прилегают к полу, руки, согнуты в локтях на уровне высоты головы «пациента» на уровне. Расстояние от глаз до операционного поля 35 до 45 см.
3.*	Настроил светильник. Подготовил необходимые инструменты: стоматологический лоток, зонд, зеркало, пинцет, гладилки со штопферами, механический наконечник, эндодонтические инструменты, валики для изоляции полости рта, набор гуттаперчевых штифтов, силер, спредер.
II. Выполнение	
4.*	Проверил безопасность выполнения: включил установку, вставил турбинный и механический наконечник, вставил и проверил крепление каналонаполнителя в наконечнике.
5.	Изоляция зуба от попадания слюны ватными валиками. (Наложение коффердама)
6.	Проверил рабочую длину и ширину корневого канала
7.	Внес силер (каналонаполнителем).
8.	Припасовал гуттаперчевый мастер штифт.
9.	Заполнил корневой канал гуттаперчевыми штифтами спредером, латерально конденсируя каждый последующий штифт до полного плотного заполнения канала.
III. Окончание пломбирования	
10.	Удалил излишки гуттаперчевых штифтов, провел вертикальную конденсацию.

* невыполнение пунктов, отмеченных звездочкой, автоматически ведет к прекращению выполнения манипуляции.

067. Диагноз: хронический апикальный периодонтит K04.5. Создан эндодонтический доступ, каналы инструментально и медикаментозно обработаны. Зуб подготовлен к пломбированию.

Задание: проведите пломбирование корневого канала резца верхней челюсти методом одной пасты.

Алгоритм выполнения практического навыка

№ п/п	Перечень и последовательность действий
I. Подготовка к проведению эндодонтического лечения.	
1.*	Индивидуальные средства защиты: надел шапочку, перчатки, защитные очки, маска закрывает рот, нос.
2.	Занял эргономичное положение: отрегулировал высоту стула, расположился в позиции «на 11 часов», позволяющей обеспечить доступ ко всем группам зубов, кроме нижних правых жевательных зубов, сидит на стуле прямо, с опорой на спинку стула, ступни ног плотно прилегают к полу, руки, согнуты в локтях на уровне высоты головы «пациента» на уровне. Расстояние от глаз до операционного поля 35 до 45 см.
3.*	Настроил светильник. Подготовил необходимые инструменты: стоматологический лоток, зонд, зеркало, пинцет, гладилки со штопферами, механический наконечник, эндодонтические инструменты, валики для изоляции полости рта.
II. Выполнение	
4.*	Проверил безопасность выполнения: включил установку, вставил турбинный и механический наконечник, вставил и проверил крепление каналонаполнителя в наконечнике.
5.	Изоляция зуба от попадания слюны ватными валиками. (Наложение коффердама)
6.	Проверил рабочую длину корневого канала.
7.	Замешал пасту для пломбирования корневого канала.
8.	Внес первую порцию эндодонтическим инструментом.
9.	Заполнил корневой канал пастой каналонаполнителем.
III. Окончание пломбирования	
10.	Уплотнил пасту в корневом канале. Убрал излишки из коронковой части зуба.

* невыполнение пунктов, отмеченных звездочкой, автоматически ведет к прекращению выполнения манипуляции.

068. Диагноз: обострение хронического периодонтита зуба 1.1 (K04.5).

Задание: проведите удаление зуба 1.1, выбрав требующиеся для этого инструменты.

Алгоритм выполнения практического навыка

№ п/п	Перечень и последовательность действий
I. Подготовка к манипуляции	
1.	Объяснил пациенту ход операции, убедился, что он его понимает, получил его согласие на операцию.
2.	Оценил состояние пациента.
3.	Применил методы индивидуальной защиты (маска, перчатки, шапочка, очки). Подготовил необходимый инструментарий (почкообразный лоток, шпатель, зубоорачебный пинцет, кюретажная ложка, гладилка двухсторонняя, марлевые шарики, щипцы, соответствующие удаляемому зубу). Выбрал правильное положение врача для выполнения манипуляции.
II. Выполнение манипуляции	
4.	Проведение анестезии. Проводниковая или инфильтрационная в зависимости от удаляемого зуба.
5.	Отслаивание круговой связки.
6.	Техника наложения щипцов.
7.	Продвижение и фиксация щипцов.
8.	Вывихивание, ротация и тракция (направление вывихивания зуба соответствует положению удаляемого зуба в челюсти).
9.	Кюретаж лунки (выскабливание).
III. Окончание исследования	
10.	Убедился, что пациент чувствует себя комфортно. Дал рекомендации пациенту.

069. Диагноз: обострение хронического периодонтита зуба 2.2 (K04.5).

Задание: проведите удаление зуба 2.2, выбрав требующиеся для этого инструменты.

Алгоритм выполнения практического навыка (№ 69 – № 82)

№ п/п	Перечень и последовательность действий
I. Подготовка к манипуляции	
1.	Объяснил пациенту ход операции, убедился, что он его понимает, получил его согласие на операцию.
2.	Оценил состояние пациента.
3.	Применил методы индивидуальной защиты (маска, перчатки, шапочка, очки). Подготовил необходимый инструментарий (почкообразный лоток, шпатель, зубохирургический пинцет, кюретажная ложка, гладилка двухсторонняя, марлевые шарики, щипцы, соответствующие удаляемому зубу). Выбрал правильное положение врача для выполнения манипуляции.
II. Выполнение манипуляции	
4.	Проведение анестезии. Проводниковая или инфильтрационная в зависимости от удаляемого зуба.
5.	Отслаивание круговой связки.
6.	Техника наложения щипцов.
7.	Продвижение и фиксация щипцов.
8.	Вывихивание, ротация и тракция (направление вывихивания зуба соответствует положению удаляемого зуба в челюсти).
9.	Кюретаж лунки (выскабливание).
III. Окончание исследования	
10.	Убедился, что пациент чувствует себя комфортно. Дал рекомендации пациенту.

070. Диагноз: обострение хронического периодонтита зуба 1.3 (K04.5).

Задание: проведите удаление зуба 1.3, выбрав требующиеся для этого инструменты.

071. Диагноз: обострение хронического периодонтита зуба 2.5 (K04.5).

Задание: проведите удаление зуба 2.5, выбрав требующиеся для этого инструменты.

072. Диагноз: обострение хронического периодонтита зуба 1.6 (K04.5).

Задание: проведите удаление зуба 1.6, выбрав требующиеся для этого инструменты.

073. Диагноз: обострение хронического периодонтита зуба 2.7 (K04.5).

Провести удаление зуба 2.7, выбрав требующиеся для этого инструменты.

074. Диагноз: обострение хронического периодонтита зуба 2.8 (K04.5).

Задание: проведите удаление зуба 2.8, выбрав требующиеся для этого инструменты.

075. Диагноз: обострение хронического периодонтита зуба 4.1 (K04.5).

Задание: проведите удаление зуба 4.1, выбрав требующиеся для этого инструменты.

076. Диагноз: обострение хронического периодонтита зуба 3.2 (K04.5).

Задание: проведите удаление зуба 3.2, выбрав требующиеся для этого инструменты.

077. Диагноз: обострение хронического периодонтита зуба 4.3 (K04.5).

Задание: проведите удаление зуба 4.3, выбрав требующиеся для этого инструменты.

078. Диагноз: обострение хронического периодонтита зуба 3.5 (K04.5).

Задание: проведите удаление зуба 3.5, выбрав требующиеся для этого инструменты.

079. Диагноз: обострение хронического периодонтита зуба 4.3 (K04.5).

Задание: проведите удаление зуба 4.3, выбрав требующиеся для этого инструменты.

080. Диагноз: обострение хронического периодонтита зуба 3.7 (K04.5).

Задание: проведите удаление зуба 3.7, выбрав требующиеся для этого инструменты.

081. Диагноз: обострение хронического периодонтита зуба 4.6 (K04.5).

Задание: проведите удаление зуба 4.6, выбрав требующиеся для этого инструменты.

082. Диагноз: обострение хронического периодонтита зуба 3.8 (K04.5).

Задание: проведите удаление зуба 3.8, выбрав требующиеся для этого инструменты.

083. Задание: проведите лечение альвеолита лунки удаленного зуба 2.5 (K10.2).

Алгоритм выполнения практического навыка

№ п/п	Перечень и последовательность действий
I. Подготовка к манипуляции	
1.	Объяснил пациенту ход операции, убедился, что он его понимает, получил его согласие на операцию.
2.	Оценил состояние пациента.
3.	Применил методы индивидуальной защиты, подготовил необходимый инструментарий. Выбрал правильное положение врача для выполнения манипуляции.
II. Выполнение манипуляции	
4.	Проведение анестезии.
5.	Антисептическая обработка полости рта.
6.	Кюретаж лунки с целью удаления остатков пищи и распада сгустка.
7.	Антисептическая обработка лунки.
8.	Высушивание лунки.
9.	Внесение лекарственных средств, наложение лечебной повязки.
III. Окончание исследования	
10.	Убедился, что пациент чувствует себя комфортно. Дал рекомендации пациенту.

084. Задание: проведите лечение альвеолита лунки удаленного зуба 4.5 (K10.2).

Алгоритм выполнения практического навыка

№ п/п	Перечень и последовательность действий
I. Подготовка к манипуляции	
1.	Объяснил пациенту ход операции, убедился, что он его понимает, получил его согласие на операцию.
2.	Оценил состояние пациента.
3.	Применил методы индивидуальной защиты, подготовил необходимый инструментарий. Выбрал правильное положение врача для выполнения манипуляции.
II. Выполнение манипуляции	
4.	Проведение анестезии.
5.	Антисептическая обработка полости рта.
6.	Кюретаж лунки с целью удаления остатков пищи и распада сгустка.
7.	Антисептическая обработка лунки.
8.	Высушивание лунки.
9.	Внесение лекарственных средств, наложение лечебной повязки.
III. Окончание исследования	
10.	Убедился, что пациент чувствует себя комфортно. Дал рекомендации пациенту.

085. Задание: проведите лечение периостита верхней челюсти справа в области зубов 1.5, 1.6, 1.7 (K10.2).

Алгоритм выполнения практического навыка

№ п/п	Перечень и последовательность действий
I. Подготовка к манипуляции	
1.	Объяснил пациенту ход операции, убедился, что он его понимает, получил его согласие на операцию.
2.	Оценил состояние пациента.
3.	Применил методы индивидуальной защиты, подготовил необходимый инструментарий. Выбрал правильное положение врача для выполнения манипуляции.
II. Выполнение манипуляции	
4.	Проведение анестезии.
5.	Антисептическая обработка полости рта.
6.	Вскрытие поднадкостничного абсцесса.
7.	Ревизия полости поднадкостничного абсцесса.
8.	Антисептическая обработка.
9.	Установка дренажа из перчаточной резины.
III. Окончание исследования	
10.	Убедился, что пациент чувствует себя комфортно. Дал рекомендации пациенту.

086. Задание: проведите лечение периостита верхней челюсти справа в области зубов 3.5, 3.6, 3.7 (K10.2).

Алгоритм выполнения практического навыка

№ п/п	Перечень и последовательность действий
I. Подготовка к манипуляции	
1.	Объяснил пациенту ход операции, убедился, что он его понимает, получил его согласие на операцию.
2.	Оценил состояние пациента.
3.	Применил методы индивидуальной защиты, подготовил необходимый инструментарий. Выбрал правильное положение врача для выполнения манипуляции.
II. Выполнение манипуляции	
4.	Проведение анестезии.
5.	Антисептическая обработка полости рта.
6.	Вскрытие поднадкостничного абсцесса.
7.	Ревизия полости поднадкостничного абсцесса.
8.	Антисептическая обработка.
9.	Установка дренажа из перчаточной резины.
III. Окончание исследования	
10.	Убедился, что пациент чувствует себя комфортно. Дал рекомендации пациенту.

087. Задание: проведите остановку кровотечения из лунки удаленного зуба 4.5.

Алгоритм выполнения практического навыка

№ п/п	Перечень и последовательность действий
I. Подготовка к манипуляции	
1.	Объяснил пациенту ход манипуляции, убедился, что он его понимает, получил его согласие на манипуляцию.
2.	Измерение АД.
3.	Оценил состояние пациента.
4.	Применил методы индивидуальной защиты, подготовил необходимый инструментарий. Выбрал правильное положение врача для выполнения манипуляции.
II. Выполнение манипуляции	
5.	Антисептическая обработка полости рта.
6.	Удаление сгустков.
7.	Высушивание лунки.
8.	Сдавление краев лунки.
9.	Тампонирувание лунки йодоформной турундой.
III. Окончание исследования	
10.	Убедился, что пациент чувствует себя комфортно. Дал рекомендации пациенту.

088. Задание: проведите остановку кровотечения из лунки удаленного зуба 2.6.

Алгоритм выполнения практического навыка

№ п/п	Перечень и последовательность действий
I. Подготовка к манипуляции	
1.	Объяснил пациенту ход манипуляции, убедился, что он его понимает, получил его согласие на манипуляцию.
2.	Измерение АД.
3.	Оценил состояние пациента.
4.	Применил методы индивидуальной защиты, подготовил необходимый инструментарий. Выбрал правильное положение врача для выполнения манипуляции.
II. Выполнение манипуляции	
5.	Антисептическая обработка полости рта.
6.	Удаление сгустков.
7.	Высушивание лунки.
8.	Сдавление краев лунки.
9.	Тампонирование лунки йодоформной турундой.
III. Окончание исследования	
10.	Убедился, что пациент чувствует себя комфортно. Дал рекомендации пациенту.